PAGE NOT AVAILABLE


1837
ARTES
VERITAS
SCIENTIA
LIBRARY
OF THE
UNIVERSITY OF MICHIGAN
E PLURIBUS UNUM
SI QUAERIS PENINSULAM AMOENAM
CIRCUMSPICE

610.5
A67
W8

ARCHIV

FÜR

WISSENSCHAFTLICHE UND PRAKTISCHE

TIERHEILKUNDE.

HERAUSGEGEBEN

VON

Dr. C. DAMMANN,
Geh. Reg.- u. Med.-Rat u. Professor, Direktor der Königl. Tierärztl. Hochschule in Hannover.

Dr. R. EBERLEIN,
Professor an der Königl. Tierärztlichen Hochschule in Berlin,

Dr. W. ELLENBERGER,
Geheimer Rat u. Professor an der Königl. Tierärztl. Hochschule in Dresden,

Dr. J. W. SCHÜTZ,
Geh. Reg.-Rat u. Professor an der Königl. Tierärztl. Hochschule in Berlin.

UNTER MITWIRKUNG VON R. EBERLEIN

REDIGIERT

VON

J. W. SCHÜTZ.

Sechsunddreissigster Band. Supplement-Band.

Mit dem Porträt Wilhelm Schütz', 13 Tafeln und 14 Textfiguren.

BERLIN 1910.

Verlag von August Hirschwald.

NW. Unter den Linden 68.

NOFN

UofM

Festschrift

Herrn

Geh. Reg.-Rat Dr. med. et med. vet. h. c.

WILHELM SCHÜTZ

ord. Professor der pathologischen Anatomie und allgemeinen Pathologie und Direktor des pathologischen Instituts der Tierärztlichen Hochschule zu Berlin, Mitglied des Reichsgesundheitsrats, Mitglied der Technischen Deputation für das Veterinärwesen, Veterinär-Assessor bei dem Medizinal-Kollegium für die Provinz Brandenburg, wissenschaftlichem Konsulenten des Militär-Veterinärwesens

zu seinem

fünfzigjährigen Berufsjubiläum

am 16. April 1910

in Verehrung und Dankbarkeit

gewidmet von

seinen Freunden und Schülern.

Festschrift

Herrn

Geh. Reg.-Rat Dr. med. et med. vet. h. c.

WILHELM SCHÜTZ

ord. Professor der pathologischen Anatomie und allgemeinen Pathologie und Direktor des pathologischen Instituts der Tierärztlichen Hochschule zu Berlin, Mitglied des Reichsgesundheitsrats, Mitglied der Technischen Deputation für das Veterinärwesen, Veterinär-Assessor bei dem Medizinal-Kollegium für die Provinz Brandenburg, wissenschaftlichem Konsulenten des Militär-Veterinärwesens

zu seinem

fünfzigjährigen Berufsjubiläum

am 16. April 1910

in Verehrung und Dankbarkeit

gewidmet von

seinen Freunden und Schülern.

Hochverehrter Herr Jubilar!

Ihre Freunde und Schüler möchten den Tag, an welchem Sie, sehr verehrter Herr Geheimrat, auf eine fünfzigjährige Arbeit in der tierärztlichen Wissenschaft zurückblicken, nicht ohne ein Zeichen der Dankbarkeit und Verehrung für Ihre rege Forscher- und Lehrtätigkeit vorübergehen lassen.

Es ist Ihnen beschieden gewesen, die vergleichende pathologische Anatomie, welche zu Beginn Ihrer Tätigkeit noch in den ersten Anfangsstadien sich befand, zu weiterer Entwicklung zu bringen. Ihrem rastlosen Streben ist es in vieler Hinsicht zu verdanken, dass dieser Zweig der tierärztlichen Wissenschaft zu hohem Ansehen gekommen ist.

Hiermit aber nicht genug, es war Ihnen vergönnt als Mitarbeiter Robert Koch's die bakteriologischen Methoden zuerst in die Veterinärmedizin einzuführen und die ätiologische Erkenntnis einer grossen Anzahl wichtiger Tierkrankheiten zu fördern. Auf diese Weise haben Sie das Verständnis für diese Krankheiten, ohne welche eine sachgemässe Bekämpfung nicht denkbar war, geweckt, der Veterinärmedizin zu weiterer Bedeutung verholfen und der Landwirtschaft ungeheure Werte erhalten. Ihre Schaffenskraft kennt hierbei keine Grenzen, wofür die bedeutenden Arbeiten der letzten Jahre ein beredtes Zeugnis ablegen.

Seite

XV. **Loeffler,** Aus dem hygienischen Institute der Universität Greifswald.
Ueber eine im Jahre 1904 in Klein-Kiesow bei Greifswald beobachtete Gänseseuche. (Hierzu Tafel VIII.) 289

XVI. **Ludewig,** Die Bedeutung der Gazefenster für den Luftwechsel in den Ställen 299

XVII. **Mießner** und **Immisch,** Aus der Abteilung für Tierhygiene des Kaiser Wilhelm Instituts für Landwirtschaft zu Bromberg.
Untersuchungen über die ostpreußische Beschälseuche und ihre Beziehungen zur algerischen Dourine. (Mit 6 Abbildungen im Text) 306

XVIII. **Neufeld,** Ueber Tuberkulosepräzipitine 347

XIX. **Olt,** Aus dem veterinär-pathologisch-anatomischen Institut der Universität Gießen.
Ueber die durch Strongyliden bei Pferden verursachten Abweichungen und deren Beziehungen zur Rotzkrankheit. (Mit 5 Abbildungen auf Tafel IX—XI.) 355

XX. **Petit,** Institut d'Anatomie pathologique à l'Ecole nationale vétérinaire d'Alfort.
Pseudo-tuberculose vermineuse du rein chez le cheval. (Avec 4 figures à tables XII et XIII.) 418

XXI. **Pfeiler,** Aus dem pathologischen Institut der Kgl. Tierärztlichen Hochschule zu Berlin.
Die Ausführung der Komplementablenkungsreaktion bei Brustseuche 422

XXII. **Pilwat,** Aus dem pathologischen Institute der Tierärztlichen Hochschule zu Berlin. (Vorstand: Geh. Reg.-Rat Prof. Dr. Schütz.)
Die pathologische Anatomie der Kolik des Pferdes. (Mit 3 Abbildungen im Text.) 436

XXIII. **von Rátz,** Aus dem pathologisch-anatomischen Institut der Kgl. Tierärztlichen Hochschule in Budapest.
Ueber die Struktur der Sarkosporidienschläuche 573

XXIV. **Schern,** Aus dem Kaiserlichen Gesundheitsamte zu Berlin.
Experimentelle Beiträge zur praktischen Verwertbarkeit der Anaphylaxie 590

XXV. **Schubert,** Aus dem pathologischen Institute der Tierärztlichen Hochschule zu Berlin.
Die Tilgung der Rotzkrankheit mit Hilfe der diagnostischen Blutuntersuchung 611

XXVI. **Seibel,** Aus dem pathologischen Institut der Kgl. Tierärztlichen Hochschule zu Berlin.
Beiträge zur Kenntnis der Nephritis des Hundes 629

XXVII. **Sticker,** Aus der Kgl. chirurgischen Universitätsklinik zu Berlin. (Direktor: Geh. Med.-Rat Prof. Dr. Bier.)
Lymphosarkomatose und Tuberkulose beim Hunde . . . 646

XXVIII. **Troester,** Aus dem bakteriologischen Laboratorium der Kgl. Militär-Veterinär-Akademie zu Berlin.
Ultramikroskopie. (Mit 2 Textfiguren.) 657

XXIX. **Uhlenhuth** und **Manteufel,** Aus dem Kaiserlichen Gesundheitsamte zu Berlin.
Ueber den Einfluß von Alkoholgaben bei der Behandlung der Hühnerspirochätose mit Atoxyl 664

XXX. **Angeloff,** Aus der veterinär-bakteriologischen Station in Sofia.
Ueber ein im Rhodopigebirge (Bulgarien) vorkommendes Blutharnen des Rindes (Haematuria vesicalis bovis rodopensis) 670

I.

Aus dem physiologischen Institute der Kgl. Tierärztl. Hochschule zu Berlin.

Neue Forschungsrichtungen auf dem Gebiete der Störungen des Zellstoffwechsels.

Von

Prof. Dr. **Emil Abderhalden.**

Unsere Kenntnisse über den Stoffwechsel der normalen und der pathologisch veränderten Zelle sind zurzeit noch sehr dürftige. Wir kennen zwar mancherlei Funktionen, die an ganz bestimmte Zellgruppen — Gewebe — geknüpft sind und dürfen aus mancherlei Analogien schließen, daß den bestimmten Funktionen auch ein bestimmter chemischer Aufbau der einzelnen Zellen zugrunde liegt. Wir sind jedoch vorläufig außerstande, uns nach irgend einer Richtung ein bestimmtes Bild des Aufbaus irgend einer Zellart zu machen. Man hat im Laufe der Zeit bald dieser bald jener Gruppe von Bausteinen eine ausschlaggebende Bedeutung zugeschrieben, ohne jedoch auf Grund exakt festgelegter Tatsachen für irgend eine dieser Behauptungen einen einwandfreien Beweis beibringen zu können. Bald wurden die Proteïne als die Träger der Eigenarten der Zellen angesehen, bald traten die Nukleïnsäuren in den Vordergrund des Interesses und jetzt sind es die Lipoide, an die sich manche Hoffnungen knüpfen. Ohne Zweifel wird keine einzige Gruppe von Stoffen allein maßgebend für den spezifischen Bau und damit auch für die spezifischen Funktionen bestimmter Gewebe sein, es werden vielmehr die verschiedenartigsten Bausteine der Zellen in ihrer Gesamtheit in der Funktion der einzelnen Zellarten zum Ausdruck kommen.

Allen Zellen sind gewisse Funktionen und Lebensäußerungen gemeinsam. Ueberall begegnen wir in der Tier- und Pflanzenwelt im Zellstoffwechsel gemeinsamen Zügen und auch die pathologisch veränderten Zellen weisen diese noch auf, solange sie noch am allge-

meinen Stoffwechsel teilnehmen. Hierher gehört die Sauerstoffaufnahme und die Kohlensäureabgabe, ferner die Aufnahme bestimmter Nahrungsstoffe und deren Verwertung usw. Die spezifische Natur der einzelnen Zellen erkennen wir in erster Linie an den von ihnen abgegebenen Stoffen. Diese sind für die einzelnen Gewebe charakteristisch. So wissen wir, daß nur die Leberzellen Gallensäuren bilden und nur bestimmte Zellen der Nebenniere das Suprarenin aufbauen usw. Ferner erkennen wir die Bildung spezifischer Produkte im Stoffwechsel mancher Gewebe an den Erscheinungen, die auftreten, wenn die betreffenden Organe ihre Funktion einstellen, sei es, daß sie pathologisch verändert sind, sei es, daß sie experimentell entfernt werden. Es sei auf die Folgen der Entfernung bestimmter Drüsen: Schilddrüse, Geschlechtsdrüsen, Nebennieren, Pankreasdrüse usw. hingewiesen. Wir sind vorläufig nicht imstande, die von diesen Organen erzeugten und an die Lymph- resp. Blutbahn abgegebenen Stoffe irgendwie zu charakterisieren. Wir schließen auf ihre Anwesenheit, weil in dem Momente, in dem den einzelnen Geweben die Möglichkeit genommen wird, sich am allgemeinen Stoffwechsel zu beteiligen, schwere Störungen auftreten, die in vielen Fällen wieder verschwinden, wenn die unterbrochene Funktion sich wieder einstellt, oder wenn Extrakte der betreffenden Drüsen dem Organismus zugeführt werden. Hier liegt noch ein gewaltiges Forschungsgebiet fast brach. Eine Unsumme von Arbeit ist schon aufgewendet worden, um hier Klarheit zu schaffen. Nur in wenigen Fällen ist es bis jetzt geglückt, eine bestimmte Funktion eines Organs restlos und eindeutig in eine lückenlose Kette von Einzelvorgängen aufzulösen. Ueberall überbrücken noch viele Hypothesen klaffende Lücken in unseren Kenntnissen.

Zwei Probleme sind es, die in erster Linie berufen sind, unsere Kenntnisse des Zellstoffwechsels zu fördern. Einmal muß es unser Bestreben sein, möglichst viele Stoffe kennen zu lernen, die für bestimmte Zellarten und vor allem für deren Stoffwechsel charakteristisch sind. Ferner wird es unsere Aufgabe sein, diejenigen Stoffe, mit denen die Zelle ihren ganzen Stoffwechsel — Auf-, Ab- und Umbau — bewerkstelligt, in ihrem Wesen und ihrer Wirkungsart möglichst genau aufzuklären. Wir meinen hier in erster Linie die Fermente. Wir kennen ihre Natur zurzeit noch nicht und können ihre Anwesenheit nur aus ihrer Wirkung erschließen. Wir wissen, daß die Pflanzen- und Tierzellen Stoffe erzeugen, die bestimmte Verbindungen entweder in ihre

Komponenten zerlegen, d. h. sie abbauen oder in anderer Weise verändern, z. B. oxydieren oder reduzieren. Auch sind Fermente bekannt, die aufbauen. Sind zurzeit die Aussichten, die Natur der Fermente aufzuklären und gar ihre Struktur festzustellen, geringe, so muß es umsomehr unser Bestreben sein, ihre Wirkungweise möglichst scharf zu charakterisieren. Bei den meisten Fermentstudien arbeitete man mit mindestens zwei Unbekannten, nämlich mit dem Fermentgemisch und einem seinem Aufbau, seiner Struktur und Konfiguration nach unbekannten Substrate. Es ist nun in neuerer Zeit geglückt Verbindungen aufzubauen, deren Struktur genau bekannt ist und die, aus Bausteinen bestehend, die in der Natur vorkommen, von bestimmten Fermenten stufenweise abgebaut werden. Zu diesen Verbindungen gehören in erster Linie die von Emil Fischer dargestellten Polypeptide. Einige Beispiele mögen anstelle langer Erörterungen zeigen, in welcher Weise derartige Substanzen zu quantitativen und qualitativen Untersuchungen über die Wirkungsart der Fermente verwendet werden können. Die Polypeptide sind Verbindungen, die aus Aminosäuren bestehen, und zwar enthalten sie diese in säureamidartiger Verknüpfung. Viele dieser Polypeptide werden von Fermenten der Gruppe der proteolytischen abgebaut. Pepsin greift die bis jetzt dargestellten Polypeptide nicht an, Trypsin baut einen sehr großen Teil davon ab, noch allgemeiner wirken das Erepsin und die in den Gewebszellen enthaltenen sog. „peptolytischen" Fermente. Diese Feststellung ermöglicht es uns, diese drei Fermentgruppen scharf zu trennen.

Wählen wir ein Polypeptid, das aus optisch-aktiven Aminosäuren aufgebaut ist, dann können wir den Verlauf des Abbaues in sehr scharfer Weise durch Verfolgung der Aenderung des Drehungsvermögens feststellen. Gehen wir z. B. aus von dem Tripeptid:

Glycyl-d-alanyl-glycin.

Dieses hat eine spezifische Drehung von —64,3°. Wird in diesem Polypeptid durch die Wirkung einer bestimmten Fermentlösung das vorne stehende Glycin abgespalten, dann bildet sich das Dipeptid, d-Alanyl-glycin. Dieses dreht +50°. Wird dagegen das letzte Glied der Kette zuerst frei, dann bleibt Glycyl-d-alanin übrig, das 50° nach links dreht (—50°). Der erstere Abbau muß sich dadurch kundgeben, daß bei fortwährender Beobachtung des Drehungsvermögens der Mischung der Lösung des Tripeptids mit einer Fermentlösung die Minusdrehung abnimmt und schließlich über 0° eine positive Drehung resultiert.

Im letzteren Fall nimmt die Minusdrehung etwas ab, sie bleibt jedoch bestehen.

Derartige Polypeptide gestatten nun, einmal quantitative Versuche vorzunehmen. Wir können feststellen, wie rasch die Spaltung fortschreitet, wenn wir z. B. die aus verschiedenen Geweben gewonnenen Fermentlösungen vergleichen, oder wenn wir die Menge der zugesetzten Fermentlösung oder die Substratmenge ändern. Wir können ferner qualitative Studien vornehmen. Wir können die Frage entscheiden, ob die aus verschiedenen Geweben dargestellten Fermentlösungen bestimmte Polypeptide über die gleichen Stufen abbauen, oder ob hier Unterschiede hervortreten. Damit können wir gleichzeitig indirekt einen Einblick in den Bau der Zellen gewinnen. Die Fermente sind Produkte der Zelltätigkeit. Sie sind in ihrem Aufbau abhängig von demjenigen der Zelle. Ist eine Zelle abgeartet, d. h. ist ihre feinere Struktur verändert, dann werden auch ihre Funktionen in andere Bahnen gelenkt. Die von ihr gelieferten Sekrete zeigen einen anderen Typus. Die einzelne Körperzelle übernimmt aus dem Blute resp. der Lymphe keine Stoffe direkt. Sie wandelt sie, ehe sie diese in ihren Bau einfügt, um. Es erfolgt ein Ab- und Aufbau, und diese Prozesse vollziehen die Zelle mit Hülfe ihrer Fermente. Diese sind ihr Werkzeug, mit dem sie beständig ihren Bau zurecht zimmert. Hat eine Zelle einen atypischen Bau erhalten, dann entsteht in gewissem Sinne ein Circulus vitiosus. Die veränderte Struktur führt zur Bildung eigenartig wirkender Fermente und diese bewirken wiederum einen atypischen Aufbau der Zellen, in denen sie wirksam sind. Wir kommen auf diesem Wege zu einer bestimmten Vorstellung des Zellstoffwechsels und des Baus von Zellen, die ihrem ganzen Wesen nach den Typus des fremdartigen tragen. Wir meinen hier speziell die malignen Tumoren: Sarkom und Karzinom. Wir hätten, ausgehend von unserer Auffassung des Zellstoffwechsels, uns vorzustellen, daß diese Zellen aus irgend einer Ursache einen atypischen Aufbau erhalten haben. Mit dieser Veränderung geht Hand in Hand eine gänzliche Umprägung des Zellstoffwechsels. Es entstehen intermediäre Abbaustufen, die dem Körper fremd sind. Bleibt der ganze Prozeß auf die Zellen selbst lokalisiert, dann liegt für den Organismus keine Gefahr vor. Sie tritt hervor, sobald die Zellen Stoffe ihres Stoffwechsels an die Blutbahn abgeben, denn nunmehr kreisen Produkte die in ihrem ganzen Wesen dem Organismus ungewohnt sind. Treten Fermente über in den allgemeinen Kreislauf, dann

können diese Schädigungen hervorrufen, indem sie in normalen Zellen einen atypischen Verlauf des Abbaues bestimmter Stoffe herbeiführen. Die sich bildenden Verbindungen können eventuell direkt toxisch sein. Der tierische Organismus ist unter normalen Verhältnissen jenseits der Darmwand ganz unabhängig von der Außenwelt. Der Darmkanal mit all seinen Fermenten sorgt dafür, daß nichts in die Blutbahn gelangt, was nicht vollständig seine Eigenart eingebüßt hat. In der Darmwand findet die Umprägung des mannigfaltigen mit der Nahrung aufgenommenen Materiales zu körpereigenem Material statt. Die einzelnen Zellen wiederum prägen das „bluteigene" Baumaterial um in zelleigenes.

Störungen in diesem harmonischen Ablauf des Gesamtstoffwechsels in allen seinen Phasen treten nur auf, wenn mit Umgehung des Darmkanals Stoffe in das Blut und die Gewebe gelangen, d. h. wenn die Umprägung umgangen wird. Das ist der Fall, wenn wir z. B. Proteine subkutan oder intravenös einführen. In derselben Lage befindet sich der Organismus, wenn Zellarten, die seinem Zellverbande nicht angehören, oder die in ihrem Bau und damit in ihrem Stoffwechsel abgeartet sind, ihre Sekrete und eventuell ihre Bausteine an den allgemeinen Kreislauf abgeben. Das erstere ist der Fall, wenn irgend welche Organismen — Bakterien usw. — den Körper mitbewohnen und ihren eigenartigen Stoffwechsel demjenigen der Körperzellen gegenüberstellen. Der zweite Fall tritt ein, wenn Tumoren auftreten, die Zellen enthalten, welche ihrer ganzen Struktur nach nicht in den Rahmen der übrigen Körperzellen hineinpassen.

Die hier kurz entwickelten Vorstellungen lassen sich experimentell angreifen. Wir können die in Sarkom- und Karzinomzellen enthaltenen Fermente qualitativ und quantitativ prüfen. Die bis jetzt ausgeführten Untersuchungen haben ergeben, daß in der Tat in vielen Fällen ein atypischer Abbau nachweisbar ist. Es wurde festgestellt, daß Polypeptide, die von den Fermenten normaler Gewebe stets in einer ganz bestimmten Richtung abgebaut werden, von aus Karzinomen und auch aus Sarkomen gewonnenen Fermenten in anderer Richtung zerlegt werden. Es ist dies die erste exakte Feststellung einer Aenderung des Stoffwechsels der Zellen maligner Tumoren. Der Befund ist kein regelmäßiger. Das spricht durchaus nicht gegen unsere Vorstellungen. Wir können aus Mangel an Material als Substrat für unsere Untersuchungen nur wenige Polypeptide bestimmter Struktur wählen. Werden diese von bestimmten Zellfermenten auch in typischer

Weise abgebaut, so ist damit noch nicht gesagt, daß bei Verwendung anderer Substrate derselbe typische Verlauf des Abbaues sich wiederfindet. Hier könnten nur umfassende Untersuchungen Klarheit bringen — Versuche, die ein Vermögen an Zeit und Geld verschlingen würden, die jedoch unzweifelhaft lohnend wären und uns ein ganz neues Arbeitsgebiet erschließen könnten. Es ist wohl denkbar, daß ein systematischer Ausbau dieses Arbeitsgebietes uns die Möglichkeit verschaffen würde, die verschiedenartigsten Zellarten genau zu charakterisieren. Besonders aussichtsvoll erscheint uns eine Verfolgung des Stoffwechsels verschiedenartiger Bakterien auf dieser Grundlage zu differentialdiagnostischen Zwecken.

Wir sprachen oben von der Abgabe fremdartiger Stoffe an das Blut von Seiten von Mikroorganismen und von Geschwulstzellen. Auch diese Annahme läßt sich prüfen. Der Organismus ist gegen die Zufuhr „blut- und zellfremden" Materials nicht machtlos. Werden ihm z. B. artfremde, d. h. nicht umgeprägte Proteine subkutan oder intravenös eingeführt, dann liefert er Fermente an das Blut, die imstande sind, diese Stoffe abzubauen und ihres Artcharakters zu berauben. Auch diese Prozesse lassen sich „optisch" verfolgen. Normales Pferdeserum baut z. B. Gelatine oder Seidenpepton nicht ab, d. h. wenn man das Drehungsvermögen von Serum + Seidenpepton bestimmt, dann bleibt die Drehung konstant. Es läßt sich jedoch sofort ein Abbau beobachten, wenn man das Serum eines Tieres benutzt, dem vorher Eiweiß resp. Pepton subkutan zugeführt worden ist.

Diese Beobachtungen versetzen uns in die Lage, körper- und speziell blutfremde Stoffe im Blute aufzuspüren. Finden wir Fermentwirkungen, die dem Blute normalerweise nicht zukommen, dann ist dies ein Fingerzeig für das Vorhandensein von Stoffen, gegen die der Organismus sich zu schützen sucht. Wir dürfen erwarten, daß es gelingt, Fermente aufzufinden, welche die von Bakterien abgegebenen Stoffe und Zellbestandteile zertrümmern um sie so ihrer Eigenart und damit ihrer Schädlichkeit zu berauben.

Endlich muß es unser Bestreben sein, Methoden aufzufinden, die uns gestatten, die Fermente in den Zellen oder wenigstens auf bestimmte Zellen zu lokalisieren. Auch hier sind Erfolge zu verzeichnen. Verwendet man ein an Tyrosin reiches Polypeptid, dann kann man mikroskopisch in den Zellen Tyrosinkristalle auftreten

sehen. Noch besser verwendet man Polypeptide, an deren Aufbau Tryptophan beteiligt ist. Dieses gibt mit Bromwasser eine schöne Violettfärbung. Die Polypeptide dagegen geben diese Reaktion nicht. Sie tritt erst in dem Moment ein, wenn Tryptophan frei wird.

Es ist klar, daß mit all diesen Methoden Veränderungen im Zellstoffwechsel nachweisbar sind, die sich weder makroskopisch noch mikroskopisch in der anatomischen Struktur kundzugeben brauchen. Andererseits wird manche nach dem anatomischen Bild scheinbar schwer geschädigte Zelle bei der funktionellen Prüfung sich als relativ wenig lädiert herausstellen. Je mannigfaltiger die Methoden sind, um so mehr Fragestellungen sind von verschiedenen Gesichtspunkten aus angreifbar und um so größer ist die Wahrscheinlichkeit einer eindeutigen Entscheidung bestimmter Probleme.

II.

Infections tuberculeuses dissimulées et occultes.

Conséquences pratiques

par le

Professeur **S. Arloing**, de Lyon.

A mon éminent collègue, le professeur Schütz, dont les recherches sur les maladies virulentes le placèrent au premier rang parmi les pathologistes contemporains, je dédie ce mémoire dans lequel je résume mes travaux de ces dernières années sur un point de l'histoire de la tuberculose.

I.

Les idées classiques sur les caractères de l'infection tuberculeuse se modifient graduellement depuis quelques années.

Généralement, on pensait que l'infection tuberculeuse était effective et réelle lorsqu'elle se traduisait par des tubercules dans les organes d'élection. Les lésions étaient plus ou moins volumineuses, plus ou moins étendues, siégeaient dans plusieurs organes ou dans un seul, parfois très circonscrites et très discrètes, mais, dans tous les cas, présentes et perceptibles à l'oeil nu et au toucher.

Les discussions qui s'élevèrent sur l'existence ou l'absence de la tuberculose chez les sujets soumis à l'épreuve de la tuberculine, dès que cette épreuve s'introduisit dans la pratique, démontrent que telles étaient bien les idées admises. On se souvient que la réputation de la tuberculine a été faite surtout par des cas où, à la suite d'une réaction positive, on fut assez heureux pour rencontrer un amas de quelques follicules tuberculeux, de la grosseur d'un petit pois dans le poumon, ou un ganglion lymphatique.

En d'autres termes, on croyait à une relation si étroite entre le bacille de Koch et l'édification tuberculeuse, qu'il semblait impossible que l'un put exister sans l'autre dans l'organisme des mammifères.

Lorsque les lésions de cette nature sont très étendues, dans certains organes, ou dans un état d'évolution avancée, elles troublent les fonctions et engendrent des symptômes qui permettent de reconnaître la maladie. La tuberculose est alors cliniquement existante. Dans les cas où les lésions sont moins étendues, mieux tolérées par les organes et par l'organisme tout entier, qui cependant ne respire pas une santé parfaite, la tuberculose est simplement soupçonnée. Enfin, dans les cas où elles sont discrètes, someillantes au point de n'apporter aucun trouble apparent aux fonctions du sujet, et de frapper seulement l'observateur au cours d'une autopsie, on dit que la tuberculose était latente.

Mais on se tromperait étrangement si l'on croyait que l'infection tuberculeuse se traduit toujours par des désordres anatomiques palpables. Elle peut exister sans entraîner l'édification tuberculeuse classique, ou bien l'altération qui dénonce sa présence ou son antériorité est si minime qu'il faut la chercher au microscope et même qu'elle devient imperceptible ou introuvable. Le bacille de Koch a déterminé tout simplement une infection tuberculeuse dissimulée typique ou atypique, ou une infection tuberculeuse occulte.

J'entrerai dans quelque développement au sujet de ces infections.

II.

Infection tuberculeuse dissimulée typique.

Déjà, en 1903, j'ai fait remarquer que l'appréciation rigoureuse des résultats d'une inoculation pratiquée avec des bacilles cultivés à la manière ordinaire mais peu virulents demandait l'intervention des examens histologiques.

Par exemple, après l'injection intra-veineuse sur le boeuf des bacilles précités, le poumon paraissait absolument sain à l'oeil et au toucher, tandis que sur des coupes histologiques faites çà et là dans l'organe, on rencontrait de très petits tubercules péri-bronchiques ou intra-alvéolaires possédant une structure classique.

J'ai observé des lésions analogues dans les ganglions lymphatiques, dans le foie, la rate et les reins.

J'en concluais qu'avant de proclamer l'échec de telle ou telle inoculation tuberculeuse, il fallait procéder à l'étude histologique systématique des organes où le bacille détermine habituellement des lésions.

Comme il s'agit ici de lésions tuberculeuses folliculaires, dont le caractère particulier est la ténuité, je rangerai l'infection qui les a provoquées sous le titre d' „infection typique dissimulée".

A propos de cette description, je voudrais signaler certaines particularités anatomo-pathologiques dont la nature est dévoilée par les lésions microscopiques dont il est question plus haut. Ainsi, des lésions peuvent prendre l'apparence d'une pneumonie catarrhale diffuse englobant des nodules à peine esquissés, granuleux au centre, ou bien celle d'une nappe granuleuse multinucléée, un peu rétractée, dans une cavité qui fut probablement un alvéole. Sur cette apparence, il serait difficile de se prononcer et d'affirmer la tuberculose. Mais l'examen du foie, de la rate, des ganglions permettra de voir des tubercules épithélioïdes caractéristiques.

Infection tuberculeuse dissimulée atypique.

L'infection tuberculeuse cachée devient atypique lorsque les lésions microscopiques qui l'accompagnent ne revêtent pas les dispositions folliculaires.

Yersin commença à attirer l'attention sur ces sortes de lésions. Il les avait étudiées sur le lapin à la suite de l'injection intra-veineuse d'une culture de bacilles dont la souche était tirée d'un veau tuberculeux, et surtout après l'injection de cultures d'origine aviaire.

Les lésions les plus importantes siègent dans le foie et la rate. Elles ont constitué le type Yersin admis par la plupart des expérimentateurs s'occupant de tuberculose.

On les rattache ordinairement au bacille aviaire implanté dans l'organisme du lapin. Si Yersin les a observées à la suite de l'injection de bacilles retirés du veau, assurément ces bacilles avaient subi une modification à l'insu de l'auteur, car les bacilles bovins ou humains ordinaires introduits dans les veines du lapin déterminent des lésions pulmonaires du type Villemin.

Il y a donc dans les travaux de Yersin, en ce qui regard les bacilles de mammifères, une part faite à l'inconnu. Envisagées sous ce point de vue, mes observations personnelles exposées ci-après présentent une originalité et une importance qui n'échappera pas au lecteur.

Effectivement, j'ai déterminé l'infection tuberculeuse dissimulée atypique avec des bacilles humains et bovins dont la virulence et la modalité virulente ont été modifiées artificiellement, c'est-à-dire

dans des conditions précises. On se souvient probablement que j'ai accoutumé des bacilles à vivre dans la profondeur du bouillon glycériné à 4 ou 6 pCt.

Avant d'être placés dans ces conditions, les bacilles humains et bovins végétaient à la surface du bouillon, en voile ou en colonies sèches sur des pommes de terre. Inoculés dans les veines ou dans le tissu conjonctif du lapin, ils entraînaient la tuberculisation de ces animaux suivant le type Villemin.

Après, leur inoculation dans le tissu conjonctif paraît échouer complètement. Il en est de même au premier abord à la suite de l'injection intra-veineuse. A s'en tenir aux effets visibles à l'oeil nu, les bacilles modifiés ne manifestent leur pouvoir tuberculigène qu'après leur introduction dans le péritoine. Là, ils provoquent la formation de tubercules dans l'épiploon et dans les ganglions lymphatiques périgastriques.

Propagés de la sorte à travers un grand nombre de générations, les bacilles tuberculeux n'ont plus de tendance à se rassembler en grumeaux dans la profondeur du bouillon.

Les cultures présentent un trouble homogène. De là le nom de bacilles tuberculeux en cultures homogènes que je donne couramment aux bacilles qui les garnissent.

Lorsque cet état est parfaitement établi, les bacilles ont des caractères pathogéniques particuliers, fixes, qui en font une race.

En prenant cette race et en l'habituant à croître à des températures supérieures à l'optima, ou bien sous des pressions supérieures à la pression atmosphérique, je suis arrivé à préparer plusieurs races qui diffèrent quelque peu l'une de l'autre. Je me bornerai à examiner la propriété pathogénique de la première, c'est-à-dire de la race formée par accoutumance à la profondeur du bouillon et à la température de 37°—38°.

a) Si l'on injecte $^1/_4$, $^1/_2$ cm cube d'une culture homogène âgée d'une quinzaine de jours dans les veines du lapin, l'animal paraît supporter très bien cette inoculation. Mais à partir du dixième jour environ, il maigrit de plus en plus et succombe entre le vingtième et le vingt-cinquième jour dans un état cachectique très avancé.

A l'autopsie, le poumon est souple et d'une consistance uniforme; le foie possède sa teinte et sa grosseur normales; la rate est hypertrophiée, mais dépourvue de granulations rappelant, même de loin, des lésions tuberculeuses microscopiques. Les séreuses, l'intestin

présentent de la congestion; parfois on trouve un peu d'épanchement dans la plèvre et dans le péritoine.

En un mot, on croirait que le lapin a succombé à une septicémie tuberculeuse. De fait, on trouve des bacilles dans le foie, les poumons, la rate, la moelle des os, mais la septicémie s'accompagne d'altérations anatomiques ainsi que le démontre l'étude histologique du foie et de la rate. Dans le foie, l'inflammation tuberculeuse se traduit par des infiltrations plus ou moins importantes de leucocytes au pourtour ou dans l'intérieur même des lobules hépatiques. Les leucocytes refoulent ou englobent les cellules hépatiques. Quelques-unes de ces dernières, emprisonnées dans les amas de leucocytes, tendent à revêtir le caractère épithéloïde. Lorsque les altérations sont à leur maximum de gravité, des cellules géantes apparaissent çà et là dans les infiltrations leucocytaires. La rate peut également présenter des cellules géantes. Le plus souvent, elle montre au sein des follicules ou dans la substance inter-folliculaire des cellules épithéloïdes. Elles sont éparses ou rapprochées les unes des autres, en petites masses sphéroidales. Dans certains cas, les cellules subissant la transformation épithéloïde sont frappées de lésions nécrotiques au cours de leur transformation. Leur noyau se fragmente et le protoplasma se charge d'une multitude de fines granulations qui lui enlèvent sa transparence et son aptitude à fixer des matières colorantes.

Dans tous les cas, il n'existe pas de subordination des cellules géantes, des cellules épithélioïdes et des cellules rondes entrant dans la constitution de ces lésions. On ne voit pas de follicules tuberculeux. Bien plus, la lésion peut être réduite à une seule catégorie d'éléments: cellules lymphatiques dans le foie, cellules épithélioïdes dans la rate. Ou bien, elle peut comprendre deux sortes d'éléments: cellules lymphatiques et cellules géantes, cellules épithélioïdes et cellules géantes ou cellules lymphatiques et épithélioïdes; mais elles ne sont pas ordonnées les unes aux autres suivant le type classique.

Je ferai encore observer que la rate peut conserver quelquefois son volume habituel. Dans ce cas, encore plus que dans les exemples indiqués ci-dessus, l'infection tuberculeuse simule une septicémie. Au fond, il s'agit d'une infection tuberculeuse dissimulée atypique.

b) L'infection est encore plus dissimulée si l'on injecte dans la veine jugulaire une dose beaucoup plus faible de bacilles: $^1/_{10}$, $^1/_{50}$, $^1/_{100}$ de centimètre cube.

Dans ces conditions, on croirait que les lapins ont échappé complètement à l'infection. Ils conservent toutes les apparences de la santé pendant de longs mois. Cependant, quelques-unes contractent des synovites ou des arthrites tuberculeuses au moment où on les supposerait hors d'atteinte.

Ceux qui échappent à ces complications (et ce sont les plus nombreux) présentent néanmoins des traces de l'infection qu'ils ont subie. Mais ces traces sont microscopiques. On rencontrera sur des coupes histologiques d'un foie, dont l'aspect est absolument normal, de rares infiltrations de cellules lymphatiques, généralement très circonscrites, à la périphérie ou au centre des lobules; et, dans la rate, des cellules à tendance épithélioïde, et des éléments grenus, troubles, dans l'épaisseur des follicules.

Si on ignorait l'inoculation faite à ces animaux, on aurait souvent une certaine hésitation à proclamer la nature tuberculeuse des lésions.

c) Dans une série d'injections faites sur le chevreau, à des doses petites pour la taille de cet animal, j'ai relevé avec le professeur Stazzi et Fernand Arloing, des suites fort analogues. Avertis comme nous l'étions, nous avons bien relevé çà et là, dans les principaux viscères et les ganglions lymphatiques, des altérations histologiques que l'on pouvait attribuer à la présence antérieure du bacille tuberculeux; mais elles auraient échappé vraisemblablement à d'autres observateurs.

A cette occasion, j'ai noté, avec mes collaborateurs, que parmi les cellules formant des lésions atypiques extrêmement discrètes dans le foie et les poumons des chevreaux, quelques-unes affectaient une forme étoilée, signe indéniable d'une tendance à la transformation conjonctive, c'est-à-dire d'une tendance vers la guérison.

Les ruminants présentent donc, eux aussi, des infections tuberculeuses dissimulées atypiques.

d) J'ai observé des infections du même genre sur des poules auxquelles j'avais fait ingérer à trois reprises, soit des crachats de phtisiques, soit des lésions tuberculeuses du boeuf.

Quatre des poules ayant ingéré des lésions bovines et deux de celles qui avaient mangé des crachats succombaient quatre mois environ après le début de l'expérience.

Aucune n'offrait de lésions tuberculeuses apparentes; mais elles en présentèrent sur des coupes histologiques de leurs viscères.

Dans le foie des sujets de la série bovine, on voyait çà et là des infiltrations de cellules rondes dans les aréoles du réseau capillare sanguin, entraînant peu à peu la disparition des cellules hépatiques. Au sein de ces infiltrations, parfois quelques cellules prenaient graduellement le caractère épithélioïde. Dans la rate, certains corpuscules de Malpighi se coloraient faiblement et des cellules de leur épaisseur rappelaient des cellules épithélioïdes.

Chez les sujets de la série humaine, les lésions étaient plus discrètes, mais histologiquement identiques.

J'ai remarqué, par comparaison, que les altérations hépatiques ressemblent aux lésions débutantes consécutives à l'inoculation de bacilles aviaires dans le péritoine ou le tissu conjonctif chez la poule; et aussi qu'elles rappelent les lésions produites sur le lapin et le chevreau par l'injection intra-veineuse de bacilles humains ou bovins en cultures homogènes.

Ces faits démontrent que la poule n'est pas aussi réfractaire à la tuberculose des mammifères qu'on l'admet généralement. En outre, ils viennent à l'appui de la thèse que je soutiens dans ce mémoire, savoir: que l'infection tuberculeuse peut être dissimulée chez les oiseaux chez les mammifères, et décelable seulement par des examens histologiques.

III.

Infection tuberculeuse occulte.

Sous ce titre, je veux parler de la présence de bacilles virulents dans les organes anatomiquement indemnes, ou bien de lésions tellement minimes ou tellement rares que l'on ne saurait prétendre à les trouver.

a) Sur des bovidés tuberculeux, la virulence peut être constatée dans des ganglions lymphatiques qui ne répondent pas aux organes lésés et dont la structure est absolument normale. On ne se flatte pas d'observer sous le microscope les bacilles qu'ils renferment; mais leur existence est dévoilée par l'inoculation de la pulpe des ganglions dans le tissu conjonctif souscutané du cobaye.

Des inoculations positives ont été signalées par plusieurs auteurs notamment Junach, Oberwart et Rabinowitsch, Martel, Guérin, Vallée.

Rievel a fait étudier 64 ganglions provenant de boeufs et de porcs tuberculeux. Sur ce nombre, 12 se montrèrent virulents. Sur

ces 12 ganglions, 9 présentèrent des lésions histologiques on ne peut plus discrètes; mais trois parurent absolument indemnes de tuberculose.

J'ai abordé moi-même ce sujet. J'ai conclu que la virulence se présente dans la moitié des cas environ, et que cette virulence est assez grande pour tuberculiser le tiers environ des cobayes inoculés avec la pulpe des ganglions.

d) Des bacilles virulents peuvent même se rencontrer dans les ganglions lymphatiques de bovins non tuberculeux doués d'une certaine résistance, en égard à l'activité pathogène des bacilles infectants. Cette résistance est naturelle ou artificiellement provoquée par des inoculations vaccinales.

Dans cet ordre de fait, je placerai les injections de bacilles faibles, et cependant capables d'infecter le cobaye, que l'on pratique sur les jeunes bovins dans le but de les vacciner contre la tuberculose. On sait que dans certains cas, on a trouvé des bacilles infectants plusieurs semaines et même plusieurs mois après les injections.

Je placerai aussi les injections de bacilles très actifs faites à titre d'épreuve sur des sujets vaccinés. Comme ci-dessus, on a vu que la pulpe de certains ganglions tuberculisait le cobaye.

Si des bacilles virulents restent ainsi emprisonnés dans des ganglions sans provoquer de lésions tuberculeuses, il me paraît naturel d'admettre que les organismes qui les hébergeaient étaient pourvus d'une résistance naturelle proportionnée ou supérieure à l'action offensive des bacilles.

Ce genre d'infection tuberculeuse occulte pourrait encore recevoir le nom d'infection tuberculeuse latente, car il suffirait que la résistance du sujet diminuât pour voir éclater des lésions dans les points où les bacilles sont arrêtés.

e) J'écrivais dans le paragraphe 2 que l'injection de très faibles doses de bacilles en culture homogène dans la jugulaire du lapin déterminait de simples infiltrations de cellules lymphatiques entre les éléments propres du foie et une simple tendance à la transformation épithélioïde des cellules des corpuscules die Malpighi dans la rate.

Ces lésions sont minimes et relativement rares, car on ne les observe pas sur toutes les coupes pratiquées dans ces organes.

Je disais dans le même paragraphe que de faibles doses pour le lapin devenant extrêmement faibles pour le chevreau, on ne trouvait plus que des traces quelquefois douteuses du passage des bacilles dans les viscères de cet animal.

Ces trates sont ordinairement introuvables chez des bouvillons ou des boeufs adultes auxquels on injecte un demicentimètre cube à un centimètre cube de culture. J'ai pratiqué de nombreuses injections de ce genre sur des bouvillons âgés de 6 à 15 mois, à deux reprises et à quelques mois d'intervalle, sans qu'il m'ait été possible de trouver des lésions, même atypiques, sur de nombreuses coupes histologiques faites à travers le foie, la rate et les ganglions lymphatiques.

La première injection ne produit pas de troubles physiologiques dignes d'attirer sérieusement l'attention. Au contraire, la seconde injection entraîne souvent des troubles immédiats très accusés. Le sujet devient subitement triste, le poil se hérisse, la respiration s'accélère, la température s'éleve de 1° à 2°; mais au bout de quelques heures, le calme venait, et le lendemain la température est redevenue normale. Sur quelques animaux, la perturbation se borne à une élévation de la température et à une diminution passagère de l'appétit.

Je signale ces troubles pour bien marquer que les animaux ayant reçu les injections ont subi une véritable infection ou septicémie tuberculeuse. Mais les bacilles producteurs de cette affection sont allés se fixer et vraisemblablement se détruire en une multitude de foyers où leur petit nombre n'a pû réussir à créer une lésion évidente.

J'ai donc raison de donner aux infections de ce genre le nom d'infections tuberculeuses occultes.

J'ai noté aussi l'absence complète de lésions ganglionnaires à la suite de l'inoculation sous-cutanée des mêmes bacilles. Par exemple, si l'on injecte deux centimètres cubes de culture sous la peau du flanc, le ganglion pré-crural se tuméfie et présente tout d'abord une sensibilité anormale. Plus tard, le gonflement disparait ainsi que la sensibilité à la pression. Le ganglion a donc été le siège d'une lymphite tuberculeuse aigue passagère qui a guéri complètement avec le temps. En effet, j'ai extirpé ce ganglion au moment où il était tuméfié et douloureux et lorsqu'il était rentré dans l'ordre, en apparence tout au moins, afin de l'examiner par les procédés histologiques. Dans les deux cas, il était exempt de lésions tuberculeuses. Il s'agit donc encore, dans ce cas de tuberculisation locale, d'une infection tuberculeuse occulte.

IV.

Conséquences pratiques.

Il semblerait à première vue que les tuberculoses à lésions macroscopiques et les tuberculoses cliniquement existantes seules fussent dignes d'intéresser le praticien, parce que seules elles tombent sous les sens du clinicien pendant la vie des malades ou le jour de l'autopsie. Quant aux infections tuberculeuses dissimulées typiques ou atypiques et aux infections occultes, leur intérêt serait purement scientifique ou pathogénique. Il n'en est rien au fond. A certaines heures, les infections dissimulées ou occultes peuvent intéresser le praticien aussi vivement que les autres formes de la tuberculose et même le placer dans une situation difficile. Il faut savoir, en effet, que les bovins qui ont subi ces infections présentent les réactions révélatrices de la tuberculose: hyperthermie sous l'influence de l'injection sous-cutanée de la tuberculine, congestion de la muqueuse oculaire ou du derme cutané en présence de la tuberculine, augmentation du pouvoir agglutinant du sérum sanguin.

J'ai fait maintes fois ces constatations. Une tuberculisation avec édification tuberculeuse classique, visdible par les moyens ordinaires des autopsies, n'est donc pas indispensable pour modifier le pouvoir agglutinant et faire apparaître la sensibilité spéciale à la tuberculine. Il suffit d'une imprégnation bacillaire en quelque sorte; si bien que les réactions spécifiques dénoncent plutôt l'infection tuberculeuse que la tuberculose telle qu'on l'a comprise en clinique jusqu'à nos jours.

On devine la suite. Des animaux expérimentalement infectés peuvent présenter une ou plusieurs des réactions révélatrices, être sacrifiés sur la valeur attribuée à ces réactions, et n'offrir à l'autopsie aucune lésion tuberculeuse constituée, de celles qui, aux yeux du plus grand nombre des pathologistes et des propriétaires, témoignent véritablement de l'existence de la tuberculose.

Je me permets d'insister sur ce point, car je suis sûr que des cas analogues se rencontrent à la suite des infections naturelles. Les bacilles sont soumis dans les organismes infectés et en dehors à des influences qui atténuent et modifient leur virulence; ils les envahissent par des voies différentes. Par conséquent, nul doute que, de temps en temps, la nature réalise des infections dissimulées ou occultes. Si les sujets infectés de cette manière sont soumis aux moyens de diagnostic dits „de laboratoire“, ces moyens paraîtront défaillants,

en ce sens qu'ils auront dénoncé une tuberculose que l'autopsie ne confirmera pas.

La défaillance sera plus apparente que réelle. On le prouvera probablement par une étude histologique des principaux organes. Mais il sera peut-être impossible de fournir cette preuve, puisque l'infection est parfois réellement occulte. Dans ce cas, la situation du vétérinaire serait tout à fait embarrassante s'il ne pouvait invoquer les infections occultes, dont la connaissance doit être répandue dans le milieu médical et vétérinaire et parmi les éleveurs; car, généralement, ces derniers supportent mal on que l'on a coutume d'appeler les „erreurs“ ou les „défaillances“ de la tuberculine.

Ce sont ces considérations, capitales à mon sens pour le vétérinaire et l'éleveur, qui m'ont engagé à publier le résultat de mes travaux sur ce point dans le livre jubilaire de mon savant collègue, le professeur Schütz.

III.

Aus dem Veterinär-Institut der Universität Breslau.

Beitrag zur Behandlung der Nabelbrüche bei Pferden.

Von

Prof. Dr. **M. Casper** in Breslau.

Definition.

Als Nabelbruch (Hernia umbilicalis, Omphalocele, Exomphalos) bezeichnet man jene Eingeweidebrüche, bei denen der Nabelring die Bruchpforte bildet.

Entwickelungsgeschichtliches.

Der Nabel entsteht während der fötalen Entwickelungszeit dadurch, daß die Hautplatten von beiden Seiten, von vorn und hinten, um den Darm zusammenwachsen und diesen durch ihre Vereinigung in der Mittellinie des Körpers von der Dottersackhöhle abschnüren. Nachdem diese Abschnürung vollendet ist und der Darm am inneren oder Darmnabel sich geschlossen hat, bleibt in der Bauchwand noch eine Stelle offen, der äußere oder Leibesnabel oder Hautnabel. Durch diese offene Stelle, den Nabelring oder die Nabelöffnung, treten die Nabelgefäße und der Urachus aus der Leibeshöhle des Fötus aus bezw. ein.

Wird die Nabelschnur bei der Geburt durchtrennt, so erfolgt der Verschluß des Hautnabels auf dem Wege der Wundheilung unter Bildung einer Narbe, welche bei unseren Haustieren während des ganzen Lebens als haarlose, derb anzufühlende, runde Stelle sichtbar bleibt, in deren Umgebung die Haare wirbelförmig angeordnet sind. Am Zustandekommen des narbigen Verschlusses beteiligen sich nicht bloß Haut und Muskulatur, sondern auch die Gefäße; diese Stelle des Nabels bezeichnet man speziell als Gefäßnabel.

Der Nabel liegt in der weißen Linie, aber nicht konstant an

derselben Stelle, sondern häufig weiter nach vorn, zuweilen auch mehr rückwärts, bei unseren Haustieren und speziell beim Pferde gewöhnlich dort, wo eine durch den ersten Lendenwirbel gelegte Frontalebene die Linea alba schneidet.

Bleibt die Oeffnung in der unteren Bauchwand offen und bleiben in dem vom Amnion umkleideten, zugleich die Nabelgefäße und die Whartonsche Sulze enthaltenden Sacke Eingeweide liegen, so hat man jene Entwickelungshemmung vor sich, welche als Nabelstrangbruch, Hernia funiculi umbilicalis bezeichnet wird. Die Eingeweide liegen also innerhalb des Sackes der nicht strangförmig transformierten, hohlen Nabelschnur und sind vom Amnion umgeben. Man gewahrt in der Nabelgegend eine sackartige, rundliche Geschwulst, in der ein größerer oder kleinerer Teil der Eingeweide lagert und die aus 2 Blättern besteht. Das äußere Blatt wird vom Amnion gebildet, welches auf der einen Seite kontinuierlich in die äußere Decke übergeht, auf der anderen sich auf die Nabelschnur fortsetzt und deren Scheiden bildet. Das innere Blatt wird vom Peritoneum parietale dargestellt. Die äußere Haut fehlt im Bereich des Bruchsackes.

Diese Hemmungsbildung ist bei Tieren selten und hat kaum eine praktische Bedeutung, weil das betreffende Tier entweder tot zur Welt kommt oder sofort getötet wird. Stockfleth (48) beobachtete einen Fall bei einem totgeborenen Kalbe, wo der dünne Bauchfellsack so groß war, daß er die sämtlichen Gedärme des Tieres aufnehmen konnte. (Beim Menschen enthalten die Nabelschnurbrüche zuweilen die Hauptmasse der Baucheingeweide, wie Leber, Magen, Dünndarm und Dickdarm; nach Graser (19) gehen die Kinder in der Mehrzahl der Fälle schon in den ersten Stunden nach der Geburt zu Grunde.)

Ursachen.

Wir müssen unterscheiden zwischen dem angeborenen Nabelbruch und dem erworbenen Nabelbruch. Der erstere entsteht dadurch, daß ein Teil der Baucheingeweide nicht in die Bauchhöhle eintritt, nicht von den Visceralplatten umschlossen wird. Dieser Nabelbruch ist daher als ein Vitium primae formationis, als eine Hemmungsbildung aufzufassen, die den niedrigsten Grad des mangelhaften Verschlusses der Leibeshöhle darstellt.

Der erworbene Nabelbruch kommt dadurch zustande, daß der

Nabelring nach der Geburt offen bleibt, und daß Eingeweide in denselben sich drängen, oder dadurch, daß der Nabelring nicht vollständig zuwächst und die junge Narbe des Hautnabels dem Drucke der Eingeweide nachgibt. Diese Zusammenhangstrennung der Narbe wird begünstigt durch die verschiedensten Momente, so durch gewaltsames Abreißen der Nabelschnur ohne Fixation des Nabels, durch Dehnungen und Zerrungen der Bauchwand bei Aufblähen, Verstopfung (Atresia ani), Husten, beim Springen, bei anstrengenden Bewegungen, kurz durch alle Umstände, die eine Steigerung des intraabdominalen Druckes verursachen.

Gerade bei den Nabelbrüchen spielt die Vererbung eine große Rolle, indem Tiere, deren Eltern in der Jugend Nabelbrüche hatten, gleichfalls sehr oft mit einem Nabelbruche geboren werden oder denselben bald nach der Geburt akquirieren. Erik Viborg (48) berichtet, daß von 13 Fohlen, die von einem mit Nabelbruch behafteten Hengst abstammten, 11 an Nabelbruch litten. Eléonet (9) versichert, daß im Departement Finisterre in Mittelfrankreich Zuchtstuten vorhanden waren, die fast ohne Ausnahme Fohlen mit Nabelbrüchen lieferten; er hat innerhalb 26 Jahren rund 3000 Fohlen wegen dieses Leidens behandelt, ein Beweis, wie häufig der Nabelbruch gewesen sein muß. Auch Hendrickx (21) erklärt auf Grund einer Umfrage bei den belgischen Tierärzten, daß die Vererbung der Nabelbrüche bei Pferden unbestreitbar ist. Ein Hengst, der in der Jugend wegen eines Nabelbruches operiert worden war, produzierte nur Fohlen, die sämtlich mit Nabelbruch behaftet waren.

Auch bei Hunden liegen derartige Mitteilungen vor. Nach Benkert (48) warfen die Hündinnen, die er wegen Nabelbruches behandelt hatte, fast immer Junge, die dasselbe Leiden aufwiesen. Stockfleth (48) erzählt von einem Jagdhund, der, selbst früher mit einem Nabelbruch behaftet, mehrere Würfe junger Hunde brachte, die ebenfalls an Nabelbrüchen litten. Der letzte Wurf bestand aus 9 Jungen, die sämtlich wegen Nabelbruches in tierärztliche Behandlung gegeben wurden.

Vorkommen.

Die Nabelbrüche werden am häufigsten bei Pferden und Hunden, seltener bei den übrigen Tierarten beobachtet. Der Bruchsack besteht aus der äußeren Haut (äußerer Bruchsack) und einer Ausstülpung der Fascia transversa abdominis nebst dem Bauchfell (innerer

Bruchsack). Den Inhalt des Bruchsackes bilden gewöhnlich Dünndarmschlingen [Hering (22), Esser (10)]; auch Gutmann (20) hat gelegentlich der Nabelbruchoperationen mit Eröffnung der Bauchhöhle nur Dünndarmschlingen angetroffen. Nach Hertwig (23) und Möller (37) dagegen sollen die Nabelbrüche meist Teile des Grimmdarmes oder des Blinddarmes, selten ein Stück Netz enthalten. Pathe (37) fand im Nabelbruch eines Kalbes einen Teil des Labmagens.

Bei Hunden werden reine Netz-Nabelbrüche hin und wieder dadurch unbeweglich, daß der Bruchinhalt (Netz) mit dem inneren Bruchsack (Peritoneum) und dieser mit dem Nabelring verwächst, wodurch es später gewöhnlich zu einer reichlichen Fettablagerung im Innern des Bruches kommt (sogen. verwachsene Netz-Nabelbrüche): Müllers (38), eigene Beobachtung.

Diagnose.

Die Erkennung der Nabelbrüche ist außerordentlich leicht. Am Orte des Nabels bemerkt man eine rundliche, elastische oder mehr teigartig anzufühlende, schmerzlose, nicht vermehrt warme Geschwulst, deren Inhalt sich meist durch den Nabelring in die Bauchhöhle zurückbringen läßt. Die Größe der Geschwulst variiert von der einer Haselnuß (Hund) oder der eines Hühnereies (Pferd) bis zum Umfange eines Menschenkopfes. Nach der Reposition fühlt man sehr deutlich in der Tiefe eine rundliche oder längliche, schlitzförmige Oeffnung, den Bruchring oder die Bruchpforte. Die Oeffnung ist verschieden groß, zuweilen so klein, daß man nur mit dem kleinen Finger eindringen kann, während man in anderen Fällen 3—4 Finger bequem einzuführen vermag.

Zuweilen trifft man bei Fohlen Brüche an, deren gewöhnlich spaltförmige Pforte einige Zentimeter neben, vor oder hinter dem eigentlichen Nabelring liegt, praktisch sind aber diese Brüche wie Nabelbrüche zu beurteilen [Vennerholm (51), eigene Beobachtung].

Die Beweglichkeit des Bruchinhaltes wird ausnahmsweise aufgehoben, wenn eine Inkarzeration besteht, oder wenn Verwachsungen des Bruchinhaltes mit der inneren Wand des Bruchsackes bestehen.

Prognose.

Die Prognose der Nabelbrüche ist quoad vitam bei Fohlen und jungen Hunden günstig, Inkarzerationen treten nur ganz ausnahms-

weise ein. Sie heilen zuweilen bei zunehmendem Alter von selbst und zwar um so leichter je kleiner der Bruch, je enger die Bruchpforte und je jünger das Tier ist. Nach Lehndorff (28) tritt bei mehr als 50 % der Fohlen eine Heilung ganz von selbst ein. Mit zunehmender Kräftigung des Tieres wird das den Nabelring deckende, schlaffe Gewebe fester und widerstandsfähiger, die Därme nehmen an Umfang zu und können infolgedessen nicht so leicht durch den Bruchring hindurchtreten. Die spontane Heilung erfolgt am ehesten in den ersten sechs Lebensmonaten, daher haben die unten beschriebenen unblutigen Methoden in dieser Zeit anscheinend den besten Erfolg. Auch in der zweiten Hälfte des ersten Lebensjahres kann man zuweilen spontane Heilungen erleben, die aber nach Ablauf des ersten Jahres kaum noch vorkommen.

Wenn nun auch die Prognose quoad vitam günstig ist, so muß der Nabelbruch, namentlich bei edleren Pferden, als ein erheblicher Fehler bezeichnet werden, der den Verkaufswert bedeuteud herabsetzt. Ich kann Fröhner (11), der den Nabelbruch „für ein ganz unerhebliches Leiden, einen bloßen Schönheitsfehler“ hält, darin nicht beistimmen; die Erheblichkeit des Leidens geht schon daraus hervor, daß die Besitzer den Nabelbruch um jeden Preis beseitigt wünschen und daß sie das Fohlen lieber der Gefahr einer immerhin ernsten Operation aussetzen, als daß sie den Nabelbruch bestehen lassen. Bei älteren Pferden ist auch die Arbeitsfähigkeit beschränkt, daneben besteht eine gewisse Gefahr der Vergrößerung des Bruches.

Einklemmungen der Nabelbrüche kommen selten vor, sind aber von Lomas (35), Winter (48), Larsen (48), Mauri (35), Rolland (43), Fröhner (14), Wiesner (53), Zwicker (54) u. a. bei Fohlen beobachtet worden. Auch Verwachsungen des Bruchinhalts mit dem Bruchsack finden sich verhältnismäßig selten und sind dann gewöhnlich die Folge einer zufälligen Verletzung des Bruchsacks oder Einwirkung von Aetzmitteln bei mißlungenen Heilversuchen.

Therapie.

Die Behandlung des Nabelbruchs kann durch zahlreiche und sehr verschiedenartige Methoden erfolgen; manche derselben verdanken ihren Ruf dem Umstande, daß viele Nabelbrüche auch spontan heilen.

Bei allen Behandlungsmethoden kann man zwei Stadien unterscheiden:

I. Das Zurückbringen des Bruchinhaltes in die Bauchhöhle, die Reposition, Taxis.

II. Das Zurückhalten des Bruchinhalts in der Bruchhöhle, die Retention.

Die Beseitigung der Nabelbrüche kann auf zwei verschiedenen Wegen angestrebt werden:

A. Auf unblutigem Wege (ohne Anschneiden der Haut oder des Bruchsackes).

B. Auf blutigem Wege.

Die unblutige Behandlungsweise, auch genannt das Palliativverfahren, sucht den Bruch dadurch zu beseitigen, daß von außen her ein Druck gegen den Nabelring ausgeübt wird oder daß man die Bruchpforte zur Verwachsung bringt.

Die blutige Behandlungsweise, das Radikalverfahren, bezweckt die Beseitigung des Bruches durch einen Verschluß der Bruchpforte mittelst der Naht.

A. Die sog. palliativen oder unblutigen Methoden.

Hierzu rechnet man:

1. Die Anwendung von Bruchbandagen.
2. Scharfe Einreibungen und Aetzmittel.
3. Die subkutane Injektion von Kochsalzlösung.
4. Das Abbinden.
5. Das Abnähen.
6. Das Abkluppen.

1. Die Anwendung von Bruchbandagen.

Die Bruchbandagen bestehen im wesentlichen aus einem um den Leib gehenden Gurt mit einer dem Bruchringe entsprechenden Pelotte (Wergbausch, Bleiplatte, Roßhaarkissen), welche den Bruchinhalt zurückhält. Wenn die Bruchbandage gut wirken soll, so muß sie längere Zeit (1—3 Monate) ununterbrochen liegen bleiben. In der Literatur sind eine große Zahl der verschiedensten Bandagen beschrieben worden, aber bei allen besteht der Uebelstand, daß sie sich leicht verschieben. Die Fohlen müssen einer ständigen sorgfältigen Behandlung unterstellt bleiben; verschiebt sich die Bandage, dann bleibt die Wirkung aus, drückt der Gurt an einer Stelle (Rücken), so entsteht leicht Dekubitus. Fast alle Autoren stimmen darin überein, daß die Bandagen für die Behandlung der Nabelbrüche bei Fohlen

umständlich und unzweckmäßig sind und daß diese Methode der Therapie vergangener Zeiten angehört. Wenn Graf Lehndorff (28) behauptet, der günstige Erfolg der Bruchbandage sei so auffallend, daß die sonst üblichen Behandlungsmethoden, Abbinden, Abnähen, Brennen usw. vollständig überflüssig werden, so mag sich die günstige Wirkung wohl daraus erklären, daß Lehndorff das Verfahren bei ganz jungen Fohlen anwendet, bei denen ein großer Teil der Nabelbrüche von selbst heilt. Bei älteren Fohlen ist das Anlegen von Bandagen jedenfalls nicht zu empfehlen.

Als Ersatzmittel für das Bruchband sind Heftpflaster oder Pechpflaster versucht worden, dieselben haften aber bei Tieren wegen der behaarten Haut nicht und bedürfen der Unterstützung durch Bandagen, wobei die oben genannten Uebelstände sich bemerkbar machen.

2. Scharfe Einreibungen und Aetzmittel.

Die Applikation einer scharfen Einreibung führt nur in seltenen Fällen zum Ziel. Die Einreibung bezweckt eine entzündliche Schwellung der Haut und Unterhaut, durch welche ein Druck auf den Bruchinhalt ausgeübt werden soll. Man hat zu diesem Zwecke früher Kantharidensalbe, Sinapismen, Collodium cantharidatum, Blister u. dergl. empfohlen. Dieses Verfahren findet heute nur noch selten Anwendung und kann nicht befürwortet werden.

Eine weit umfangreichere Verwendung finden in der Praxis die Aetzmittel, welche eine starke Entzündung der Haut und Unterhaut mit nachfolgender Nekrose verursachen. Es entsteht eine starke Schwellung des Bruchsackes, die zunächst auf den Bruchinhalt drückt, später stößt sich die Haut nekrotisch ab, die darunter erfolgende Granulation und starke Narbenretraktion verschließt die Bruchpforte und hält den Darm zurück.

Als Aetzmittel kommen im Wesentlichen die Schwefelsäure, die Salpetersäure und die Chromsäure in Betracht.

Die Schwefelsäure und Salpetersäure werden entweder unverdünnt mit einem Glasstabe in Form von Strichen aufgetragen, wobei die Anwendung nur zweimal erfolgen darf, oder sie werden mit 3—5 Teilen Wasser oder Spiritus verdünnt und 5—8 Tage hindurch täglich zweimal auf den Bruchsack eingerieben. Da man die Wirkung der Aetzmittel in die Tiefe nicht mit Sicherheit ermessen kann, so ist bei deren Gebrauch große Vorsicht geboten. Bei sehr dünner Haut oder bei wiederholter Applikation der Salpetersäure oder Schwefelsäure ist eine zu tief gehende Wirkung und ein zu schnelles Abstoßen

der Haut zu befürchten. Wenn die äußere Haut zu früh nekrotisch wird, bevor eine Vernarbung der Bruchpforte erfolgt ist, so tritt ein Darmvorfall ein; geht die Aetzung zu sehr in die Tiefe, so kann es zu einer adhärierenden Entzündung des Bauchfelles oder sogar zur Perforation des Darmes kommen. Wenn daher die genannten Aetzmittel auch häufig mit bestem Erfolge Anwendung finden, so liegen andererseits in der Literatur zahlreiche Mitteilungen über unglückliche Ausgänge und Todesfälle vor.

An Stelle der Schwefelsäure und Salpetersäure sind noch andere Aetzmittel empfohlen worden, deren Vorzug darin bestehen soll, daß der Aetzschorf sich langsamer löst. Peuch (40) hat zuerst das chromsaure Kali empfohlen, welches in Form einer Salbe (1 : 5—8) zwei bis drei Tage nach einander eingerieben wird. Die Haut wird in einen lederartigen Brandschorf umgewandelt, welcher nach 2—3 Wochen sich ablöst. Foelen (17), Bonnaud (3), Trélut (50), Graf Lehndorff (28) u. a. haben die günstige Wirkung der Chromkalisalbe bestätigt.

Riedinger (41) empfahl die Anwendung der Chromsäure (Acidum chromicum 10,0 : 5,0 aqu. dest). Der Bruchsack wird einmal mit der Lösung bepinselt, nach 4—6 Wochen fällt der Bruchsack ab. Himmelstoß (24), Weigenthaler (52), Leibenger (28), Riehlein (42), Rupp (44) u. a. haben mit der einmaligen Anwendung der Chromsäurelösung günstige Resultate erzielt. Jedenfalls ermutigen die bisherigen Erfahrungen zu weiteren Versuchen mit Chromsäure, deren Applikation eine sehr einfache ist.

Alle vorher genannten Aetzmittel eignen sich nur für die Behandlung kleiner Brüche bei jungen Fohlen, während sie bei größeren Brüchen und älteren Fohlen vielfach versagen. Degive (6) will ihre Anwendung auf solche Nabelbrüche beschränkt wissen, bei denen man nicht mehr als 2 Finger in die Bruchpforte einführen kann und bei denen der Bruchsack nicht größer als ein Hühnerei ist. Möller (37) bemerkt sehr richtig, daß die vergebliche Anwendung scharfer Mittel leicht zur Verwachsung des Bruchinhalts mit dem Bruchsack führe, woraus sich später Schwierigkeiten für die operative Behandlung ergeben.

3. Subkutane Injektion von Kochsalzlösung.

Auf Grund der günstigen Resultate, die Dr. Luton bei der Behandlung angeborener Nabelbrüche der Kinder mit der subkutanen Injektion von Kochsalzlösung erhalten hatte, empfahl Bouley (4)

die Anwendung dieses Verfahrens auch bei Nabelbrüchen der Pferde. Diese Injektionen wurden u. a. versucht von Molinié (36), Lenormand (30), Lucet (33); in Deutschland hat namentlich Imminger (26) auf dieses Verfahren hingewiesen. Er spritzte unter Beobachtung der Asepsis 2—3 cm vor und hinter der Bruchöffnung je 30—40 ccm einer 15proz. sterilen Kochsalzlösung ein und zwar bei kleinen Brüchen bloß einmal, bei größeren 3—4 mal innerhalb 4—6 Wochen. Hierdurch entstand eine starke, 8—14 Tage lang andauernde Anschwellung. Das Verfahren hat in der Praxis keinen rechten Eingang gefunden, die Resultate waren nicht immer günstig. Schmutterer (45) wandte es bei sechs 1—3jährigen Fohlen an und erzielte in 5 Fällen Heilung; Liebl (31) und Stenger (47) sahen zweifelhafte Erfolge.

4. Das Abbinden.

Das Abbinden, Abnähen und Abkluppen der Nabelbrüche haben in der Praxis eine umfangreiche Anwendung gefunden, alle 3 Methoden verfolgen den Zweck, durch eine eintretende Entzündung eine Verwachsung des Bruchringes herbeizuführen.

Das Abbinden erfolgt in der Weise, daß nach Reposition des Bruchinhalts der Bruchsack nahe dem Bruchringe mit einer elastischen Ligatur bezw. mit einem Faden abgeschnürt wird. Die Operation selbst geschieht meist an dem auf dem Rücken liegenden Tier. Nachdem man die Haut desinfiziert und die Haare am besten rasiert hat, bringt man den Bruchinhalt in die Bauchhöhle zurück, verschließt die Bruchpforte mit dem Finger, hebt den Bruchsack möglichst von der Bauchwand ab und legt um die Basis des Sackes eine Ligatur möglichst fest.

Die Ligatur wird sich am besten eignen, wenn der Nabelbruch eine Einschnürung, einen Hals besitzt. Das ist aber häufig nicht der Fall, sondern der Bruch ist meist an der Basis am weitesten. Das dadurch begünstigte Abgleiten der Ligatur sucht man zu verhindern, indem man unterhalb derselben einen Nagel quer durch den Bruchsack steckt, der die Ligatur in der Lage erhält, oder indem man mitten durch den Bruchsack mit der Nadel einen doppelten Faden hindurchlegt und den Bruchsack in zwei Hälften abbindet. Das Abbinden kann selbstredend nur dann Anwendung finden, wenn der Bruchinhalt frei beweglich, nicht mit dem Bruchsack verwachsen und nicht eingeklemmt ist, außerdem eignet sich die Ligatur nur für die

Behandlung der Nabelbrüche, die eine verhältnismäßig enge Bruchpforte besitzen.

Nach erfolgter Operation bindet man das Fohlen wenn möglich einige Tage hoch und füttert es knapp. Die Ligatur schneidet durchschnittlich innerhalb 10—20 Tagen durch und die kleine Wunde heilt durch Granulation. Nachteilige Folgen dieser Methode können nach 2 Richtungen eintreten, entweder schneidet die Ligatur, wenn der Bindfaden zu dünn war oder zu fest angezogen wurde, zu früh durch, dann kann ein Darmvorfall entstehen, oder die entstandene Narbe ist zu schwach, hält dem Andringen der Eingeweide nicht stand und es kann sich nach einiger Zeit an derselben Stelle ein neuer Bruch ausbilden.

Die Zahl der Tetanusfälle, die in früheren Zeiten nach dem Abbinden der Nabelbrüche nicht selten waren, hat sich in neuerer Zeit wesentlich verringert, wohl hauptsächlich deswegen, weil man heute mehr desinfiziertes Nähmaterial verwendet. Man kann aber selbst in Gegenden, wo der Starrkrampf häufig vorkommt, die Gefahr desselben nahezu vollständig ausschließen, wenn man dem Fohlen vor der Operation eine Schutzdosis Tetanus-Antitoxin injiziert.

5. Das Abnähen

gleicht im Prinzip dem Abbinden, wird aber seltener ausgeführt als dieses und das Abkluppen. Man legt das Pferd ebenfalls auf den Rücken, rasiert die Haare ab, reponiert den Bruchinhalt, und indem man auf die Bruchpforte drücken läßt, um den Inhalt zurückzuhalten, wird der Bruchsack möglichst nahe der Bauchwand abgenäht, am besten mittelst einer Schusternaht. Da hierbei die Nadel das Bauchfell durchsticht, ist strenge Antisepsis erforderlich. Um bei einem größeren Bruch eine gleichmäßige Naht zu erzielen, und den Bruchinhalt bequem zurückzuhalten, kann man zweckmäßig über den Bruchsack eine schmale eiserne Kluppe legen, über welcher das Abnähen vor sich geht. Letzteres erfolgt am besten mit starker Seide (Nr. 11—13); die Naht selbst ist in verschiedener Weise modifiziert worden, gemeinsam ist allen Methoden, daß der Bruchsack in kleinen Partieen fest abgenäht wird. Die Kluppen werden sofort wieder entfernt, während die Nähte liegen bleiben, bis sie zusammen mit dem abgestorbenen Bruchsack abfallen, worüber etwa 12—20 Tage vergehen.

6. Das Abkluppen

erfreut sich bei den praktischen Tierärzten seit langer Zeit besonderer Beliebtheit. Das Verfahren besteht darin, daß an dem in Rückenlage befindlichen, wie oben vorbehandelten Tiere eine Kluppe über den leeren Bruchsack hinaufgeschoben und möglichst nahe dem Bruchringe fest zusammengeschraubt wird. Der Bruchinhalt muß vorher sicher reponiert sein.

Es sind in der Literatur eine große Anzahl von Kluppen beschrieben, die teils aus Holz, teils aus Eisen, teils aus Aluminium hergestellt sind. Eine Hauptbedingung für brauchbare Kluppen ist die, daß dieselben einen gleichmäßigen Druck auf die einzelnen Abschnitte des Bruchsackes ausüben. Die früher benutzten Holzkluppen, welche nach Art der Kastrationskluppen an einem Ende fest zugebunden oder mit einem Scharnier versehen waren, eignen sich nicht gut, weil der dem Scharnier nahe liegende Teil abnorm stark, der entgegengesetzt liegende Abschnitt zu schwach gequetscht wird. Die Aluminiumkluppen, deren Leichtigkeit sehr vorteilhaft wäre, haben sich nach den Untersuchungen Immingers (27) als zu nachgiebig, zu schwach erwiesen. Besser eignen sich eiserne Kluppen, deren Arme an beiden Enden durch Schrauben nahe aneinander gebracht werden können, wenn auch eiserne Kluppen verhältnismäßig schwer sind und wegen ihrer Härte und Schärfe zuweilen zu schnell durchschneiden. Es ist daher ein Verdienst Riehleins (42), in neuester Zeit Holzkluppen konstruiert zu haben, welche durch Schrauben an beiden Enden ähnlich wie die eisernen Kluppen gleichmäßig aneinander gepreßt werden. Nachdem die Kluppen in der bekannten Weise über den Bruchsack geschoben und die beiden Schrauben abwechselnd und absatzweise fest angeschraubt sind, so daß die Enden sich fast berühren, werden die Enden mit gewachstem Spagat sehr fest zusammengebunden und die eisernen Schrauben dann entfernt. Damit sind alle vorstehenden und schweren Teile der Kluppe beseitigt und diese bleibt liegen, bis sie von selbst abfällt, was nach durchschnittlich 2—3 Wochen eintritt. Diese Riehleinschen Holzkluppen werden von Hauptner (Katalog Nr. 10235) in 3 verschiedenen Größen angefertigt, sie haben gegenüber den eisernen Kluppen den Vorzug, daß sie leichter und billiger sind, bequemer und dabei gefahrloser durchschneiden, und dürften daher, soweit das Abkluppen in Betracht kommt, als die brauchbarsten Kluppen anzusprechen sein.

B. Die blutige Behandlungsweise der Nabelbrüche, die Radikaloperation.

Die Radikaloperation der Nabelbrüche, die im wesentlichen in einem Vernähen der Bruchpforte besteht, wurde schon 1767 von Robertson mit Erfolg bei Fohlen ausgeführt, aber wegen der Gefahr der Infektion in der vorantiseptischen Zeit nur selten angewendet. Erst in neuer Zeit hat diese Methode dank der antiseptischen Behandlung auch in der Praxis immer mehr Anhänger gefunden. Sie ist angezeigt bei großen Brüchen, bei Verwachsungen des Bruchinhaltes mit dem Bruchsacke, bei Einklemmungen und in den Fällen, in denen die früher beschriebenen Methoden nicht zum Ziele geführt haben.

Jede Radikaloperation eines Bruches setzt sich aus vier Akten zusammen, nämlich:

1. der Freilegung des inneren Bruchsackes,
2. der Reposition des Bruchinhaltes,
3. der Exstirpation bzw. anderweitigen Versorgung des inneren Bruchsackes,
4. dem Verschluß der Bruchpforte.

Die einzelnen in der Literatur angegebenen Methoden unterscheiden sich im wesentlichen nur durch die Verschiedenheit der beiden letzten Akte; die einen exstirpieren den inneren Bruchsack, die anderen versenken ihn in die Bauchhöhle.

Das Tier wird in den letzten Tagen vor der Operation knapp gefüttert, abgeworfen und in die Rückenlage gebracht, wobei die Befestigung der Beine am besten in der Weise erfolgt, wie es Frick in Abbildung Nr. 138 seiner Operationslehre dargestellt hat. Der Bruchsack und die Umgebung desselben werden abrasiert und desinfiziert, namentlich bei älteren Fohlen ist eine Chloroformnarkose sehr zweckmäßig. Nunmehr wird über den Bruchsack in seiner Längsrichtung ein Schnitt durch die äußere Haut gelegt und der innere Bruchsack bis zum Bruchring und etwas außerhalb desselben frei präpariert.

Entweder trägt man jetzt den inneren Bruchsack hart am Bruchringe mit der Schere ab und skarifiziert die kallösen Bruchränder [Degive (6), Fröhner (12 u. 13), Kraemer (25), Wiesner (53), Möller (37), Frick (16)] oder aber man stülpt den inneren Bruchsack,

ohne ihn zu öffnen, in die Bauchhöhle [Hering (22), Siedamgrotzky (46), Fröhner (14), Gutmann (20)].

In beiden Fällen werden dann die Bruchränder durch starke Seidenfäden vereinigt, die nur in der Muskulatur reichlich 2 cm vom Bruchring entfernt tief und dicht anzulegen sind. Den Beschluß bildet eine Naht der Haut, wobei von letzterer praktischerweise nichts abgetragen werden soll.

Dieses Radikalverfahren ist von einzelnen Chirurgen modifiziert worden. So empfahl Gutmann (20), der nach beiden Methoden Mißerfolge erlebte, die Nähte so anzulegen, daß eine mit Seidenfäden versehene Nadel zuerst in einer Entfernung von ca. 3 cm vom Bruchringe in die Bauchwand eingestochen und hart am Bruchringe herausgezogen wird, am entgegengesetzten Bruchrande findet der Einstich mit der Nadel direkt am Bruchrande statt, der Ausstich aber 3 cm davon entfernt. Der Zeigefinger der linken Hand hält den Bruchsack in der Bauchhöhle zurück. Bevor nun die 3—4 durch die Bruchränder gezogenen Seidenfäden definitiv geknotet werden, werden sie so lose gezogen, daß der Bruchsack unter ihnen heraustreten, mit einer Zange erfaßt und mit Katgut abgenäht und exstirpiert werden kann. Erst jetzt werden die Seidennähte zugezogen und so geknotet, daß die Ränder des Bruchsackes aneinander kommen. Die Hautwunde wird mit einer Knopfnaht vernäht, nur in ihrem vorderen Teil bleibt dieselbe für den Abfluß des Wundsekretes offen. Nach etwa 8 Tagen werden die durch die Bruchränder gelegten Seidenfäden entfernt, die Heilung erfolgt in 4—5 Wochen.

Daß auch die Radikaloperationen nicht immer zum Ziele führen, geht u. a. aus den Mitteilungen Gutmanns (20) hervor. Er fand, daß von 20 Fohlen, bei denen er die Bruchränder mit Katgut vernäht hatte, bei 5 Fohlen nach einem halben Jahre ein Rezidiv eingetreten war. Gutmann führt diese Mißerfolge zum Teil auf die Verwendung von Katgut zurück, weil dasselbe zu schnell resorbiert würde. Er hat deshalb später den Bruchsack versenkt und Seidenfäden zur Naht benutzt, aber auch hiernach wurden unter 16 Fällen 2 Rezidive beobachtet.

Mir selbst hat die früher mehrfach ausgeführte Radikaloperation in einem Falle Bedenken verursacht. Ein zweijähriges Fohlen, bei welchem der Bruchsack versenkt und die Bruchränder mit starken Seidenfäden vernäht worden waren, ging 3 Wochen nach der Operation durch einen unglücklichen Zufall zugrunde (es war mit dem Kopfe

zwischen 2 Stangen geraten und vermochte denselben nicht zu befreien). Bei der Sektion war die Bruchpforte geschlossen und in bester Verwachsung begriffen, aber es war ein Teil des Grimmdarmes im Bereiche des eingestülpten Nabelbruchs und darüber hinaus mit dem Peritoneum parietale verlötet. Zweifellos ist infolge der Eiterung der Nähte eine Entzündung auf das Peritoneum fortgeleitet worden und hat dort eine Adhäsion bedingt. Die zirkumskripte Peritonitis hätte, wenn das Fohlen nicht durch den Zufall verendet wäre, wahrscheinlich zu wiederholten Kolikanfällen mit schließlichem letalen Ausgange geführt.

Ich habe deshalb in der Folgezeit ein Verfahren eingeführt, welches eine Kombination des Abnähens mit der radikalen Methode darstellt und anscheinend auch schon von Vennerholm versucht wurde. Die von mir geübte Operation gestaltet sich wie folgt:

Das Fohlen erhält in den letzten Tagen nur eine halbe Ration Futter und während der Zwischenzeiten, um das Streufressen zu verhüten, einen Maulkorb angelegt. An den beiden der Operation vorausgehenden Tagen wird je eine Injektion von Arekolin appliziert. Das mit deutschem Wurfzeuge abgeworfene Fohlen wird in die Rückenlage gebracht, wozu ich in unserer Operationshalle einen Flaschenzug benutze, der an der Decke angebracht ist. Die beiden Hinterfüße werden ausgefesselt und nach hinten gezogen, wobei Achtertouren um die Sprunggelenke dieselben gebeugt erhalten. Die Befestigung des Tieres wird am besten aus Figur 138 der Operationslehre von Frick ersichtlich; die Nabelgegend liegt dabei vollkommen frei, der Operateur hat genügend Raum und ist gegen Bewegungen der Hinterfüße geschützt. Der Bruchsack und seine nächste Umgebung wird abrasiert und gründlich mit Sublimatwasser und Sublimatalkohol gereinigt. Nachdem der Patient chloroformiert ist, legt man nach Emporheben einer Hautquerfalte einen Längsschnitt durch die Haut, welcher das vordere und hintere Ende des Bruchsackes etwas überschreitet. Sodann wird die äußere Haut nach rechts und links vorsichtig vom inneren Bruchsack abpräpariert, was keine Schwierigkeiten verursacht. Das Abpräparieren der Haut muß soweit erfolgen, daß der innere Bruchsack ganz zu übersehen ist und die Ränder der Bruchpforte vollkommen freigelegt sind. Man kann sich jetzt überzeugen, daß, wie immer auch der Bruch im ganzen gestaltet war, der innere Bruchsack einen Beutel bildet, der an dem Bruchringe eine deutliche Einschnürung, einen wirklichen Hals aufweist.

Jetzt schiebe ich über den inneren Bruchsack, während ein Assistent durch einen Druck mit den Fingerspitzen den Bruchinhalt zurückhält, eine schmale Kluppe (am besten eignet sich dazu die französische Bruchkluppe, Hauptner Katalog Nr. 3337, von welcher ich allerdings das eine Branchenpaar als unnütz entfernt habe) über den Bruchsack, ziehe diesen möglichst weit hervor, so daß die Kluppe unmittelbar am Bruchring der Bauchwand dicht ansitzt, und schraube nunmehr die Kluppe vorsichtig zu. Durch Einschneiden des Bruchsackes überzeuge ich mich, daß derselbe leer ist, und stelle dabei meist fest, daß am Grunde des Bruchsackes Spuren einer fibrinösen Entzündung vorhanden sind, die wohl auf eine frühere vergebliche Behandlung zurückzuführen sind. Nachdem die Kluppe fest zugeschraubt ist, nähe ich den inneren Bruchsack dicht oberhalb der Kluppe (das Pferd liegend gedacht) ab, wobei ich mich der Schusternaht bediene. Ein starker Seidenfaden wird an beiden Enden mit Nadeln versehen; die Nadeln werden, von dem einen Ende des Bruchsackes beginnend, in entgegengesetzter Richtung durch ein und dasselbe Stichloch geführt und die Fäden jedesmal fest angezogen. Das nächstfolgende Stichloch ist etwa 1 cm weit entfernt. In dieser Weise wird der Bruchsack durch eine Reihe fester, zusammenhängender Ligaturen abgeschnürt. Die Fäden knote ich zur Sicherheit in jedem zweiten Stichloch, damit sie nicht an einer Stelle zu sehr nachgeben und die Spannung ungleich wird.

Nach dem Anlegen der Naht schneide ich den inneren Bruchsack etwas oberhalb der Nahtreihe mit dem Messer glatt ab und entferne die Kluppe.

Hierauf lege ich eine größere Kluppe (aus Aluminium oder Eisen oder eine Holzkluppe nach Riehlein) über die beiden Lappen der äußeren Haut, ziehe dieselben möglichst weit durch die Kluppe hindurch und schraube diese fest an. Mit einem starken Seidenfaden wird jetzt dicht unterhalb der Kluppe (das Pferd liegend gedacht) die äußere Haut in derselben Weise, wie der innere Bruchsack etappenweise abgenäht, wobei die Fadenenden ebenfalls immer fest angezogen und öfter geknotet werden, um eine gleichmäßige Spannung zu erzielen. Der über die Kluppe hervorstehende Teil der Hautlappen kann mit dem Messer abgetragen werden. An dem abhängigsten (vorderen) Winkel der Wunde lasse ich einen mit Jodoformäther getränkten Gazestreifen heraushängen, um dem in den nächsten Tagen auftretenden eiterigen Sekret Abfluß zu verschaffen. Die äußere

Kluppe kann man entweder bald entfernen oder auch 24 Stunden liegen lassen. In den nächsten Tagen stellt sich eine ziemlich umfangreiche Schwellung der Haut und Unterhaut in der Umgebung des Bruches ein, die mit etwas Temperatursteigerung verbunden ist, während die Freßlust unverändert gut bleibt. Die Wundränder werden täglich mit Jodtinktur bepinselt; nach 10—14 Tagen lösen sich die Reste des Bruchsackes ab und der Patient kann nach 2—3 Wochen die Klinik verlassen.

Das von mir angewendete Verfahren unterscheidet sich vom Abnähen und Abkluppen dadurch, daß ich das Abschnüren des inneren Brucksackes unmittelbar an der Bruchpforte vornehmen kann. Wenn man die Kluppe, wie das gewöhnlich geschieht, auf den uneröffneten äußeren Bruchsack anlegt, so kann man den Bruchsack noch so sehr anziehen, man vermag doch die Kluppe nicht sicher bis an den Hals des inneren Bruchsackes zu schieben. Es bleibt dann immer ein gewisser Spielraum außerhalb der Bauchhöhle, zwischen der Kluppe und der Bruchpforte, welcher beim stehenden Pferde durch den andrängenden Darm leicht vergrößert wird, während bei der von mir geübten Methode außerhalb der Bruchpforte nicht der geringste Spielraum ist. Die Abschnürung des Bruchsackes erfolgt in der denkbar zuverlässigsten Weise. Dadurch, daß ich den inneren Bruchsack für sich und außerdem noch den äußeren Bruchsack exakt abnähe, besteht ein doppelter Schutz gegen die Gefahr des zu frühen Absterbens des Bruchsackes und des Darmvorfalles. Die Retraktion und Narbenbildung geht an zwei von einander unabhängigen Stellen vor sich und muß dadurch eine stärkere Wirkung erzielen, einem größeren Drucke gewachsen sein. Die Heilung erfolgt zwar niemals per primam, sondern auf dem Wege der Eiterung, aber der kosmetische Effekt nach der Operation ist ein recht guter.

In den von mir bisher behandelten Fällen ist der Erfolg ein bleibender gewesen, obwohl es sich um Fohlen im Alter von 1 bis 2 Jahren handelte, bei denen vorher andere Methoden erfolglos versucht worden waren. Die Methode besitzt gegenüber dem Abnähen und Abkluppen den Vorzug der größeren Sicherheit, andererseits ist die Gefahr der Peritonitis viel geringer als bei der Radikaloperation.

Ueber das Verfahren der Paraffin-Einspritzung vermag ich ein eigenes Urteil nicht abzugeben, da diese Behandlungsweise in unserer Klinik noch nicht versucht wurde.

Literatur.

1) Ableitner, Die Behandlung des Nabelbruches. Oesterr. Monatsschr. f. Tierheilk. 1885. S. 6.
2) Bayer, Tierärztliche Operationslehre. 1906. III. Aufl. S. 496.
3) Bonnaud, Journal de méd. vét. 1868.
4) Bouley, Dictionnaire pratique. 1874. Les hernies ombilicales.
5) Cordelier, De la cure radicale des hernies. Recueil de méd. vét. 1896. p. 660
6) Degive, Annales de méd. vét. 1884 u. 1887. p. 25.
7) Derselbe, Précis de médecine opératoire. Bruxelles 1908. p. 379.
8) Eggmann, Schweizer Archiv für Tierheilkunde, 1894. S. 12.
9) Eléonet, Recueil de méd. vét. 1867. p. 193.
10) Esser, Mitt. a. d. tierärztl. Praxis im preuß. Staate. Neue Folge. 1881/1882
11) Fröhner, E., Spezielle Chirurgie für Tierärzte. III. Aufl. 1905.
12) Derselbe, Radikaloperation eines Nabelbruches. Wochenschr. f. Tierheilk. 1884. S. 205.
13) Derselbe, Monatsh. f. Tierheilk. Bd. VII. S. 21.
14) Derselbe, Radikaloperation eines inkarzerierten Nabelbruches. Ebendas. Bd. VIII. S. 15.
15) Derselbe, Geheilter Nabelbruch. Ebendas. Bd. 14. S. 475.
16) Frick, Tierärztliche Operationslehre. 1906. S. 223.
17) Foelen, Annal. de méd. vét. 1867.
18) Gmelin, Die Krankheiten des Nabels. Handbuch der tierärztl. Chirurgie von Bayer und Fröhner. Bd. III. II. Teil. S. 419.
19) Graser, Handbuch der praktischen Chirurgie von v. Bergmann, v. Bruns u. v. Mikulicz. 1902. Bd. II.
20) Gutmann, Handbuch der tierärztl. Chirurgie von Bayer u. Fröhner. III. Bd. 1908. 2. Teil. 2. Aufl. S. 135.
21) Hendrickx, Considérations sur la hernie ombilicale du poulain. Annales de méd. vét. Juin 1906.
22) Hering, Operationslehre für Tierärzte. VI. Aufl. 1897.
23) Hertwig, Handbuch der Chirurgie. VII. Aufl. 1874.
24) Himmelstoß, Wochenschr. f. Tierheilk. 1894. S. 333.
25) Krämer, Die Operation der Nabelbrüche. Berl. tierärztl. Wochenschr. 1894. S. 54.
26) Imminger, Eine neue Behandlung der Nabelbrüche. Repertorium der Tierheilk. 1891. S. 77.
27) Derselbe, Einiges über Aluminium. Wochenschr. f. Tierheilk. 1893. S. 491.
28) Lehndorff, Graf, Handbuch für Pferdezüchter. 1909. V. Aufl. S. 131.
28a) Leibenger, Wochenschr. f. Tierheilk. 1900. S. 265.
29) Leipold, Ebendas. 1903. S. 257.
30) Lenormand, Recueil de méd. vét. 1891.
31) Liebl, Wochenschr. f. Tierheilk. 1893. S. 195.
32) Lomas, The veterinarian. 1872.
33) Lucet, Recueil de méd. vét. 1886 u. 1891.
34) Markert, Wochenschr. f. Tierheilk. 1891. S. 143.

35) Mauri, Revue vétérinaire. 1882 u. 1890.
36) Molinié, Recueil de méd. vét. 1877.
37) Möller, Lehrbuch der speziellen Chirurgie. IV. Aufl.
38) Müller, Die Krankheiten des Hundes. II. Aufl.
39) Pütz, Oesterr. Zeitschr. f. wissenschaftl. Veterinärk. 1891. IV. Bd. S. 65.
40) Peuch, Journal de méd. vét. 1868 u. 1878.
41) Riedinger, Wochenschr. f. Tierheilk. 1893. S. 194.
42) Richlein, Ueber Nabel- und Bauchbrüche. Berl. tierärztl. Wochenschr. 1909. S. 323.
43) Rolland, Recueil de méd. vét. 1903. p. 641.
44) Rupp, Tierärztliche Rundschau. 1909. Nr. 41. S. 327.
45) Schmutterer, Wochenschr. f. Tierheilk. 1893. S. 195.
46) Siedamgrotzky, Bericht über das Veterinärwesen im Kgr. Sachsen. 1879 S. 86; 1886. S. 25.
47) Stenger, Wochenschr. f. Tierheilk. 1893. S. 196.
48) Stockfleth, Handbuch der tierärztl. Chirurgie. Bd. II. H. 3. S. 401 ff.
49) Stoß, Fissura abdominalis bei sämtlichen Föten einer Katze. Deutsche Zeitschrift f. Tiermed. 1892. Bd. XVIII. S. 44.
50) Trélut, Recueil de méd. vét. 1894.
51) Vennerholm, Spezielle Operationslehre des Pferdes. 1907. S. 352.
52) Weigenthaler, Wochenschr. f. Tierheilk. 1900. No. 27.
53) Wiesner, Berl. tierärztl. Wochenschr. 1890. S. 177.
54) Zahn, Deutsche tierärztl. Wochenschr. 1895. S. 143.
55) Zwicker, Berl. tierärztl. Wochenschr. 1898. S. 265.

IV.

Aus dem Hygienischen Institut der Tierärztlichen Hochschule zu Hannover.

Das seuchenhafte Verfohlen im Hauptgestüt Beberbeck während des Winters 1907/08.

Von

Geh. Reg.- u. Med.-Rat Prof. Dr. **Dammann.**

Ein umfangreiches seuchenhaftes Verfohlen ist im Laufe der Jahrzehnte zu wiederholten Malen beobachtet worden, u. a. von Guillerey [1]), welcher eine interessante Zusammenstellung der bisher bekannt gewordenen Fälle lieferte und seine eigenen in der Ajoie suisse, einer am Nordabhang des Jura, in der Nähe von Belfort, während der Jahre 1897—1899 hierüber gemachten Wahrnehmungen hinzufügte. Er sprach sich mit Bestimmtheit dahin aus, daß das seuchenartige Verwerfen ausschließlich kontagiöser Natur sei; den Erreger derselben hat er aber nicht nachgewiesen.

Dagegen will Ostertag [2]) einen solchen ermittelt haben, als im Winter 1899/1900 in den meisten preußischen Staatsgestüten, in Trakehnen, Graditz, Hoppegarten, Neustadt a. d. Dosse und Beberbeck, ein ausgebreitetes Verfohlen aufgetreten war und er Gelegenheit erhielt, an frisch durch besondere Boten aus Graditz und Hoppegarten in sein Institut beförderten Eihäuten und Fohlen Untersuchungen anzustellen. Ueberraschender Weise war es aber nicht der wenige Jahre vorher von Bang unter Mitwirkung von Stribolt als Erreger des ansteckenden Verkalbens nachgewiesene kleine, kurze und verhältnismäßig dicke, gekörnte Bazillus, sondern ein kurzer Streptokokkus, welchen er in ursächliche Beziehung zu dem seuchenhaften Verfohlen

1) Arch. f. wissenschaftl. u. prakt. Tierheilkunde. Bd. XXIX. 1903. S. 37.

2) Monatsh. f. prakt. Tierheilkunde. Bd. XII. 1901. S. 385. — Handb. d. pathogenen Mikroorganismen. 1903. III. 287.

brachte. Alle seine Versuche, den Bangschen Abortusbazillus in Ausstrichpräparaten nachzuweisen und in den nach den Angaben von Bang in Serumagar angelegten Kulturen zur Entwickelung zu bringen, schlugen fehl. Die bezeichneten Streptokokken hingegen, und zwar solche, welche sich nach Gram nicht färbten, wurden von ihm sowohl im subchorialen Oedem als auch im Herzblut, in der Brusthöhlenflüssigkeit und im Mageninhalt der totgeborenen Fohlen gefunden. Im Körper der Früchte fanden sie sich in sieben Fällen in Reinkultur, in den übrigen Fällen aber, sowie stets auf der Oberfläche des Chorions, in Gemeinschaft mit anderen Bakterien und an letzterer Stelle zu zwei und mehr Exemplaren im Protoplasma von Epithelzellen eingeschlossen. Die Kultur gelingt nach Ostertag noch am besten in Serumbouillon, in dem Transsudat aus der Brusthöhle der Abortusfohlen und auf Serumagar. In Serumbouillon und im Transsudate erzeugen die Streptokokken nach zweitägigem Wachstum eine gleichmäßige Trübung, um sich nach weiteren zwei Tagen zu Boden zu senken. Auf Serumagar wachsen sie in Form eines zarten, mit bloßem Auge kaum wahrnehmbaren Belages, in Serumagar als schwacher, von der Oberfläche bis zum Boden des Kulturröhrchens reichender Faden. Die Kulturen werden mit jeder Generation schwerer überimpfbar.

Von vier trächtigen Stuten, an denen Infektionsversuche vorgenommen wurden, verwarfen zwei, die eine, welche eine intravenöse Injektion von 20 ccm Bouillonkultur aus Lederhaut von einem Graditzer Abortfohlen in die Drosselvene bekommen hatte, nach 20 Tagen, die andere, welcher ein Chorionstückchen von einem solchen Fohlen in die Scheide gebracht war, schon nach 8 Tagen. Die Untersuchung wies in dem ersteren Falle auf der Lederhaut und im Herzblut des totgeborenen Fohlens sowie in dem graurötlichen dicken Belag der Gebärmutter der Tags darauf getöteten Stute Abortuskokken nach. In dem zweiten Falle fanden sich solche auf der Lederhaut des Fohlens und im Scheidenausfluß der Stute. Die beiden anderen Versuchsstuten, von denen die eine Brusthöhlenflüssigkeit eines Abortfohlens aus Hoppegarten in die Jugularvene gespritzt bekommen hatte, während der anderen Bouillonkultur aus dem Scheidenausfluß der vorhin genannten Stute, welche nach 8 Tagen abortierte, in die Vagina gebracht war, brachten lebende, wenn auch sehr schwache Fohlen zur Welt.

Einführen von Eihautfetzen von Stuten, welche verfohlt hatten,

in die Scheide von 10 Kühen und 2 Ziegen brachten bei diesen keinen Abortus zu Wege. Dies erscheint um so bemerkenswerter, als es Bang bekanntlich gelungen ist, auch bei einer trächtigen Stute durch Injektion von 25 ccm der Kultur seines Abortusbazillus in die Scheide nach 28 Tagen eine Frühgeburt herbeizuführen und in dem Chorionexsudat auch in diesem Falle zahlreiche Exemplare seines Bazillus nachgewiesen werden konnten.

In den folgenden Jahren sind Fälle eines seuchenhaften Verfohlens in den genannten preußischen Staatsgestüten nicht wieder vorgekommen.

Erst im Winter 1907/08 stellte sich diese Kalamität im Hauptgestüt Beberbeck und nur in diesem wieder ein. Von dem Auftreten derselben gab mir, nachdem mir bereits am 15. Februar ein zwar lebend geborenes, aber nach etwa 36 Stunden eingegangenes Fohlen von dort zur Untersuchung eingeschickt war, ein auf Verfügung des Herrn Landwirtschafts-Ministers vom 18. Februar 1908 mir übermittelter Bericht des Gestütsinspektors Veterinärrat Mieckley vom 13. Februar nähere Kenntnis. Danach hatten vom 4. Januar bis zu dem ebengenannten Tage in kurzen Zwischenräumen 10 Mutterstuten, sämtlich im 9. oder 10. Monat der Trächtigkeit, verfohlt; außerdem waren 4 lebendgeborene Fohlen innerhalb einiger Stunden nach der Geburt an Lebensschwäche eingegangen, und als besonders auffallend wurde hervorgehoben, daß seit dem 7. Februar 6 noch trächtige und 2 bereits säugende Mutterstuten von einer „infektiösen Rückenmarkslähmung“ mit ataktischen Bewegungen der Gliedmaßen, gelblich gefärbten Kopfschleimhäuten bei normaler oder subnormaler Körpertemperatur ergriffen worden seien.

Infolge telegraphischer Anordnung des Herrn Ministers nahm ich am 2. März eine Lokaluntersuchung in Beberbeck vor. Hierbei erfuhr ich zunächst, daß im Frühjahr 1907 insgesamt 101 Mutterstuten, darunter 2 fremden Besitzern gehörende, welche beide bis zur Abfohlzeit 1908 im Gestüt verblieben, gedeckt waren.

Von den 99 besprungenen Gestütsstuten waren 67 tragend geworden, 32 dagegen güst geblieben.

Von den 67 trächtig gewordenen Stuten waren bis zum Tage meines Dortseins 2 — und zwar am 7. November 1907 und am 16. Januar 1908 — an Kolik eingegangen, 1 — am 16. August 1907 — wegen Kreuzlähmung getötet worden.

Von diesem Rest von 64 trächtigen Stuten hatten bis zu dem genannten Tage (2. März)

30 Stuten tote Fohlen geworfen,

7 Stuten lebensunfähige, bald nach der Geburt gestorbene Fohlen geboren,

und nur

19 Stuten lebende und am Leben gebliebene Fohlen gebracht.

Es standen nur noch 8 trächtige Stuten da, von denen Fohlen erwartet werden durften.

Ueber die Haltung der Stuten im dortigen Gestüt belehrten mich meine Erhebungen wie folgt.

Die bereits trächtigen Stuten werden alljährlich im Frühjahr, wenn die Weidezeit naht — Mitte Mai —, durch Abzug von Hafer und Heu vorbereitet und kommen täglich für einige Stunden auf die Weide. Ist das Wetter dann günstig, so werden die Stuten nach einigen Tagen beschränkten Weidens Tag und Nacht auf der Weide belassen. Sie kommen dann vor Oktober nicht mehr in den Stall und müssen sich lediglich durch den Weidegang ernähren. Die Weideplätze werden selbstredend nach Bedarf gewechselt.

Die Stuten haben auf der Weide keinen Unterschlupf, sondern müssen die Unbilden der Witterung ohne Schutz ertragen.

Von der Zeit an, wo die Nächte kalt zu werden beginnen und die Stuten für die Nacht in den Stall genommen werden müssen, erhalten sie anfänglich (im Oktober) pro Tag und Kopf 2 Pfd. Hafer und ca. 5 Pfd. Heu. Diese Ration steigt bis zur vollen Winteraufstallung auf täglich 5 Pfd. Hafer und beliebige Mengen Heu — 12 Pfd. und darüber. —

Säugende Stuten erhalten 8 Pfd. Hafer und die eben genannte Quantität Heu.

Während der Winterzeit wird sämtlichen Stuten wöchentlich einmal abends ein Maschfutter aus Weizenkleie und etwas Wachholderbeeren gereicht. Salzsteine sind zum Lecken ad libitum in den Krippen vorhanden.

Der Sommer 1907 war besonders naß und kalt und hierunter haben die Mutterstuten wohl erheblich gelitten. Sie kamen deshalb trotz der größeren Zahl guter Tage, welche der Herbst noch brachte, miserabel zur Aufstallung.

Der Stutenstall selber macht, soweit man es bei einmaliger Besichtigung beurteilen kann, den Eindruck eines feuchten Stalles, von

dem mir gesagt wurde, daß er selbst bei Evakuierung im Sommer an heißen Tagen nicht trocken ist.

Der Laufhof, auf dem die Stuten während des Winters die nötige Bewegung finden, dessen Unterlage Gips ist, soll nach der mir gemachten Angabe in diesem Winter nie trocken gewesen sein. Der Schmutz spritzte den tragenden Stuten an den Bauch, und nach dem Bewegen sollen die Leute nicht imstande gewesen sein, sie trocken zu bekommen.

Das den Stuten im Stalle gereichte Heu und der Hafer waren, so heißt es, von bester Qualität und gut geerntet. Indessen sollen die Gräser einer im Juli und August von den Stuten begangenen Koppel von einem benachbarten stark befallenen Weizenfelde her viel Rostpilze gehabt haben. Auch hat es sich ereignet, daß in der Zeit vom 28. Januar bis 3. Februar 1908 Hafer zur Verwendung kam, der geringen Bodengeruch besaß.

Es verdient hervorgehoben zu werden, daß fast alle hier in Betracht kommenden Stuten bei der Deckung künstlich nachbefruchtet sind. Dies ist in der Weise ausgeführt worden, daß nach dem Sprunge der in der Scheide enthaltene Same ausgekratzt, in eine Spritze gebracht und mittels dieser durch den Muttermund in die Gebärmutter befördert wurde.

Bezüglich der seit dem 7. Februar bei 8 Stuten aufgetretenen „infektiösen Rückenmarkslähmung" hat Veterinärrat Mickley noch angegeben, daß die davon betroffenen Tiere im Gange schwankten, daß deren Konjunktiven schmutzig rot gefärbt und leicht ödematös geschwollen, die Maulschleimhaut gelblich gefärbt, die Freßlust wenig gestört, die Temperatur kaum erhöht, oft anfänglich sogar subnormal war und daß dieser Zustand sich nach und nach besserte. Von diesen 8 Stuten brachten 6 bereits so erkrankte tote Junge zur Welt, während bei zweien dieser Krankheitszustand sich erst einstellte, nachdem sie schon normal geboren hatten. Diese letzteren beiden säugten ihre Fohlen auch groß.

Im Hinblick auf das seuchenartige Auftreten des Verfohlens mußte sich natürlich in erster Linie der Gedanke aufdrängen, daß dieses einen infektiösen, ansteckenden Charakter an sich trage. Die in dieser Beziehung gemeinsam mit dem Herrn Landstallmeister und und dem Herrn Gestütsinspektor angestellten Erwägungen vermochten

indes keinerlei Anhaltspunkte dafür zu liefern, wie der Ansteckungserreger hätte eingeschleppt sein können.

Im Vorjahre hatte kein ansteckendes Abortieren in Beberbeck geherrscht.

Die 2 fremden im Gestüt befindlichen Stuten konnten den Infektionserreger schlechterdings nicht mitgebracht haben.

Einige andere fremde, auswärts stehende Stuten waren zwar von zwei oder drei der Hauptbeschäler im Jahre 1907 besprungen worden, aber die Mutterstuten des Hauptgestüts, welche weiterhin verfohlten, hatten nicht etwa bloß von diesen Beschälern ihren Sprung erhalten, sondern an deren Deckung waren sämtliche Hauptbeschäler beteiligt.

Nichtsdestoweniger wurde von mir für nötig erachtet, die Sache zunächst so aufzufassen, als ob es sich um ein ansteckendes Verfohlen handle, und demgemäß scharf hervorgehoben, wie es notwendig sei,

den abortierten Fötus nebst den Eihäuten und den Dünger der betreffenden Box sowie wertlose Gegenstände (Besen, Putzlappen) jedesmal sofort zu verbrennen,

die Box selber und die Jaucherinnen gründlich und sorgfältig zu desinfizieren,

ingleichen eine gründliche Reinigung der Hände, Stiefel und Kleidung der Wärter der Stute, welche verfohlt hat, vorzunehmen,

die betreffende Stute zu isolieren und ihr, solange der noch geöffnete Muttermund es gestattet, täglich 2 mal die Gebärmutter mit $^1/_2$proz. lauwarmem Lysolwasser auszuspülen,

die Wärter der letzteren samt ihren Geräten von den anderen Stuten fernzuhalten und umgekehrt,

die Stuten, welche abortiert haben, frühestens 6 Wochen nach dem Ablauf ihrer normalen Tragezeit wieder decken zu lassen,

die Rute der Beschäler, welche den Sprung ausführen sollen, vor und nach jedem Sprung durch Infundieren großer Mengen derselben Lysollösung in den Schlauch gründlich zu desinfizieren.

Diese Maßnahmen waren in der Hauptsache auch bereits angeordnet.

Die Entscheidung der Frage, ob ein Infektionserreger das seuchenartige Verfohlen in Beberbeck verschuldet habe, oder auf welches sonstige ätiologische Moment dasselbe

etwa zurückzuführen sei, ließ umfangreiche exakte Untersuchungen und Versuche notwendig erscheinen. So nahe der Gedanke an den infektiösen Charakter der Seuche auch liegen mochte, immerhin mußte doch auch mit der Möglichkeit gerechnet werden, daß die Ursache in dem Futter oder dem Trinkwasser zu suchen sei. Untersuchungen dieser Materialien mußten also nebenher laufen.

Die zur Klarstellung ausgeführten Arbeiten gliederten sich demnach in folgende:

I. Untersuchungen der abortierten Fohlen und Eihäute,
II. Versuche der Uebertragung des Abortierens durch Teile der Föten bezw. Eihäute und durch aus diesen gezüchtete Kulturen,
III. Versuche der Hervorrufung des Verwerfens durch in Beberbeck verwendetes Futter,
IV. Untersuchung des Beberbecker Trinkwassers.

Ich lasse die einzelnen Arbeiten und deren Ergebnisse folgen.

I. Untersuchungen der abortierten Fohlen und Eihäute und anderer von Normalgeburten aus Herrenhausen stammender Eihäute.

Entsprechend der Anordnung des Herrn Ministers für Landwirtschaft, Domänen und Forsten und meinen Wünschen gemäß sind mir die Eihüllen nebst den Fohlenkadavern bezw. Teilen letzterer von 8 Aborten aus Beberbeck zugegangen. Dieselben wurden jedesmal so frisch wie möglich durch besondere Boten in das hygienische Institut der Hochschule gebracht.

Bei den Untersuchungen mußte, abgesehen von den bei der Sektion zu ermittelnden krankhaften Veränderungen an den Eihäuten und in dem Fohlenkadaver, vor allem darauf Gewicht gelegt werden, ob sich der von Ostertag entdeckte und von ihm als Erreger des infektiösen Abortus der Stuten angesprochene kurze Streptokokkus ausfindig machen lasse.

Fohlen 1. Am 13. 2. 1908 wurden vom Gestütstierarzt Höpermann ein abortiertes Fohlen (Fohlen 1 von der Ostara stammend) mit Eihäuten (aufgeschnitten), außerdem 2 Herzen, 2 Nieren, 1 Milzstück und 1 Stück Eihaut von anderen abortierten Fohlen überbracht.

Obduktionsbefund der Fohlen: Starke Gelbfärbung des subkutanen, intermuskulären, retroperitonealen, subpleuralen, subepikardialen und des intraorbitalen Fettgewebes. Auch die Gelenkknorpel und die Intima der Gefäße sind

gelblich verfärbt. Die eigentliche Sklera hat nur einen schwach gelblichen Farbenton, sie schimmert aber auch durch das sie bedeckende auffallend gelb gefärbte Augenfettgewebe intensiv gelb durch. Auch die Maulschleimhaut, der Kehldeckel und die Lidbindehäute sind leicht gelblich verfärbt. Der Nabel und die Nabelgefäße zeigen keine Besonderheiten.

In der Bauchhöhle etwa 70 ccm einer rötlich-gelben, schwach getrübten Flüssigkeit; ebensolche Flüssigkeit, ca. 40 ccm, in den Bauchfellsäcken. Im Herzbeutel etwa 2 Eßlöffel voll einer klaren goldgelbgefärbten Flüssigkeit. Außerdem sieht man subepikardiale und subendokardiale Blutungen, einige auch im Perikard. Die Darmschleimhaut ist stellenweise diffus und ramiform gerötet. Sonst sind keine Besonderheiten festzustellen. Leber sehr blutreich. Die Darmlymphdrüsen sind nicht geschwollen. Blut schwarzrot und nicht geronnen. Es finden sich nur einige kleine schlaffe Gerinnsel in der rechten Herzkammer.

Das Chorion (auch von dem mitüberbrachten Eihautstück) ist braunrot gefärbt und verhältnismäßig trocken. Subchoriales Oedem ist an keiner Stelle festzustellen.

Die miteingesandten Organe zeigten keine pathologisch-anatomischen Besonderheiten.

Mikroskopisch fanden sich im Herzblut, in den großen Körperparenchymen und in den Körperflüssigkeiten keine Bakterien. Auf damit beschicktem Agar und Serum-Agar wuchsen nur vereinzelte grauweiße Kolonien, die aus kurzen, plumpen, nicht gramfesten Stäbchen (Koli) bestanden.

Im Chorionausstrich waren mikroskopisch neben vereinzelten koliähnlichen Bakterien auch einzelne Kokken nachzuweisen. In den angelegten Kulturen wuchsen die betreffenden Koli- und Staphylokokkenkolonien.

Der Erreger des infektiösen Abortus (Bang) war weder mikroskopisch noch kulturell nachzuweisen.

Fohlen 2. Am 14. 2. 1908 wurde ein Fohlen (Fohlen 2) mit Eihäuten übersandt.

Die sofort vorgenommene Sektion ergab folgendes:

Gelbfärbung weniger ausgesprochen als bei Fohlen 1. In der Bauchhöhle eine größere Menge von ca. $^3/_4$ Liter blutigroter Flüssigkeit. In geringerer Menge findet sich auch eine solche Flüssigkeit in der Brusthöhle. Im Herzbeutel ca. 1 Eßlöffel voll einer klaren gelblichroten Flüssigkeit. Sonst keine Besonderheiten.

Chorion braunrot gefärbt und verhältnismäßig trocken.

Mikroskopisch und kulturell konnten im Blute, in den inneren Organen und in den Flüssigkeiten in den Körperhöhlen keinerlei Bakterien nachgewiesen werden. Ebenso erwies sich auch das Chorion steril.

Der Erreger des infektiösen Abortus (Bang) konnte weder mikroskopisch noch kulturell ermittelt werden.

Fohlen 3. Am 15. 2. 1908 wurde ein Fohlen (Fohlen 3) durch Boten überbracht, welches angeblich 2 Tage gelebt und aus der Flasche Milch getrunken hat, aber nicht aufstehen konnte.

Obduktionsbefund: Starke Gelbfärbung wie bei Fohlen 1.

In der Brusthöhle eine mäßige Menge rötlicher Flüssigkeit, in der Bauchhöhle etwas mehr. Im Herzbeutel gelbrote Flüssigkeit in mäßiger Menge. Unter

dem Epikard einige Blutungen. Dünndarmschleimhaut stellenweise diffus und ramiform gerötet. Im Magen geronnene Milch und einige Strohhalme. Darmlymphdrüsen und die übrigen Lymphdrüsen zeigen keine Besonderheiten. Sonst auch keine Abweichungen zu konstatieren.

Mikroskopisch und kulturell konnten in dem Herzblut und den inneren Organen sowie in den Körperhöhlenflüssigkeiten nur Kolibazillen nachgewiesen werden.

Fohlen 4. Am 18. 2. 1908 wurden übersandt Eihäute, Herz und Niere eines abortierten Fohlens (Fohlen 4) und Herz und Niere eines anderen abortierten Fohlens.

Das subepikardiale Fettgewebe an der Kranzfurche beider Herzen ist intensiv gelb gefärbt. Die Nieren zeigen keine Besonderheiten. Das Blut beider Herzen erweist sich bei mikroskopischer und kultureller Untersuchung als steril.

Das Chorion ist größtenteils graurot gefärbt und schmierig, nur an einer Stelle in der Ausdehnung von 2 Suppentellern dunkelrot gefärbt und trockener. Auf dem Chorion befindet sich in mäßiger Menge eine hellgraue Flüssigkeit von milchartiger Konsistenz.

Mikroskopisch konnten im Chorionausstrich kurze (dickere und dünnere) Stäbchen, oft zu zweien hintereinander liegend, außerdem längere Stäbchen und Kokken nachgewiesen werden. Dieselben Bakterienformen konnten auch in Kultur vermittelst des Isolierungsverfahrens gewonnen werden. Der Erreger des infektiösen Abortus (Bang) konnte weder mikroskopisch noch kulturell nachgewiesen werden.

Fohlen 5. Am 19. 2. 1908 nachmittags wurden vom Gestütstierarzt Höpermann die Eihäute und das Herz eines abortierten Fohlens (Fohlen 5) überbracht.

Das Herzblut erwies sich mikroskopisch und kulturell als steril.

Das Chorion ist überall dunkelrot gefärbt und feucht; außerdem bedeckt mit einer geringen Menge einer hellgrauen Flüssigkeit von milchartiger Konsistenz.

Mikroskopisch waren im Chorionausstrich keine Bakterien zu finden. Auf der Kultur gingen vereinzelte Kolonien, bestehend aus plumpen, an den Enden abgerundeten, gramfesten Stäbchen auf.

Der Erreger des infektiösen Abortus (Bang) war weder mikroskopisch noch kulturell zu ermitteln.

Fohlen 6. Am 25. 2. 1908 wurden die Eihäute von einer am 19. 6. 1907 gedeckten Stute übersandt, welche am 25. 2. 1908 verfohlt hatte (Fohlen 6).

Chorion teils dunkelrot, teils rötlichgrau gefärbt; es ist bedeckt mit einer mäßigen Menge einer hellgrauen, trüben, geruchlosen Flüssigkeit von milchartiger Konsistenz. In den rötlichgrau gefärbten Partien ist das Chorion schmierig. Kein subchoriales Oedem.

Mikroskopisch fanden sich im Ausstrich vom Chorion vereinzelte plumpe Stäbchen neben ganz vereinzelten Diplokokken, die extrazellulär gelagert waren. Kulturell auf Agar waren diese beiden Formen ebenfalls zu ermitteln. Im Kulturausstrich waren die Diplokokken größtenteils zu einer Kette nach Art eines

Streptokokkus hintereinander gelagert. Die Diplo-Streptokokken erwiesen sich als gramfest. Sie wuchsen auf Agar nur spärlich, dagegen auf Serum-Agar (1 : 3) sehr gut.

Fohlen 7. Am 8. 3. 1908 nachmittags wurde durch Boten ein Fohlen mit Eihäuten von der „Pastete" (Fohlen 7) überbracht. Die Stute soll den 7. 3. nachmittags 4 Uhr gefohlt haben und die Nachgeburt sofort abgegangen sein. Das Fohlen soll nur 12 Stunden gelebt haben, hat sich angeblich nicht erheben können und keine Lebensenergie gezeigt.

Die Stute war angeblich am 17. 4. 1907 gedeckt und sollte am 17. 3 1908 fohlen.

Obduktionsbefund am 9. 3. morgens: Auffallend starke Gelbfärbung wie bei Fohlen 1. Außerdem erscheint die Rindenschicht der linken Niere gelblich verfärbt. In der Bauchhöhle etwa 50 ccm einer beim durchfallenden Lichte goldgelben, beim auffallenden Lichte rotgelben, schwach getrübten Flüssigkeit. Ebensolche Flüssigkeit findet sich auch im Herzbeutel in einer Menge von 25 ccm. In der Brusthöhle kein Inhalt. In der Magenschleimhaut mehrere feinste bis stecknadelkopfgroße und einige hanfkorngroße Blutungen. Dünndarm- und Dickdarmschleimhaut stellenweise starkramiform gerötet. Kleine Blutungen finden sich unter dem Epikard und Endokard. Blut schlecht geronnen. In der Luftröhre kurzstreifige Blutungen. Lungen intakt. Gelenke ohne Veränderungen. Am Nabel keine Besonderheiten. Blut- und Herzbeutelflüssigkeit erwiesen sich bei bakterioskopischer und kultureller Prüfung als steril.

Chorion dunkelrot, teilweise auch hellerrot gefärbt. Es ist bedeckt mit einer größeren Menge einer hellgrauen Flüssigkeit von milchartiger Konsistenz. Kein subchoriales Oedem. Im Chorionausstrich 2 kurze, diplokokkenartige Stäbchen neben vereinzelten plumpen Stäbchen und vereinzelte Kokken ermittelt.

Kulturell sind durch das Trennungsverfahren rein gezüchtet: nicht gramfeste, kurze diplokokkenartige Stäbchen und plumpe, an den Enden leicht abgerundete Stäbchen und Staphylokokken.

Fohlen 8. Am 20. 3. 1908 nachmittags wurde durch Boten ein Fohlen mit Eihäuten (Fohlen 8) überbracht. Das Fohlen soll noch lebend am 20. 3. früh 2 Uhr geboren, aber während des Geburtsaktes gestorben, die Nachgeburt 9 Stunden später abgegangen sein. Die Stute sollte angeblich am 8. 3. fohlen, soll aber für gewöhnlich immer etwas länger, 340—346 Tage, tragen.

Der sofort aufgenommene Obduktionsbefund ergab folgendes:

Keine Gelbfärbung. Nur das Augenhöhlenfett hat einen leicht schmutzig gelben Farbenton. Die Sklera ist rein weiß gefärbt. Am Nabelstrang und den Nabelgefäßen keine Besonderheiten. In der Bauchhöhle ca. 50 ccm einer gelb gefärbten klaren Flüssigkeit. Die äußere Wand des Kolon und des Mastdarms ist gelblichgrün gefärbt und mit konsistenten Kotballen gefüllt. Die Dünn- und Dickdarmschleimhaut ist größtenteils diffus oder ramiform rot gefärbt. Die Lymphdrüsen sind nicht verändert. Die Leber ist sehr blutreich. Milz ohne Veränderungen. Das Blut ist nicht geronnen und schwarzrot gefärbt. Es finden sich nur einige lockere Gerinnsel in der rechten Herzkammer. In der Brusthöhle ca. 30 ccm

einer leicht getrübten schwachgelblichen Flüssigkeit. Im Herzbeutel etwa 50 ccm einer goldgelben klaren Flüssigkeit. Es finden sich perikardiale, subepikardiale und subendokardiale Blutungen vor. Die Gelenkknorpel sind nicht gelb gefärbt.

Im Herzblut, in der Herzbeutel-, Brusthöhlen- und Bauchhöhlenflüssigkeit finden sich mikroskopisch keine Bakterien, auch kulturell waren keine nachzuweisen. (Die Kulturen sind 3 Tage lang im Brutschrank gehalten.)

Das Chorion ist teils dunkelrot teils mehr hellrot teils graurot (vorherrschend grau) gefärbt. In den graugefärbten Partien ist das Chorion schmierig. In den dunkelrot und hellrot gefärbten Partien ist das Chorion an mehreren Stellen mit einem schmutzig graugelben, trüben, leicht abhebbaren, fibrinartigen Belag bedeckt. Die Beläge haben bis pfennigstückgroße Dimensionen. Mikroskopisch betrachtet bestehen diese Beläge aus eng aneinanderliegenden großen, wenig scharf konturierten Epithelien. Stellenweise findet sich auch auf dem aufgeschnittenen Chorion eine hellgraue Flüssigkeit von milchartiger Konsistenz vor. Kein subchoriales Oedem.

Mikroskopisch waren im Chorionausstrich (ganz gleichgültig an welcher Stelle entnommen) neben vereinzelten kurzen plumpen und längeren plumpen Stäbchen zahlreiche extrazellulär gelagerte Diplokokken, die vereinzelt zu einem Haufen zusammengelagert, vereinzelt auch in kurzen Ketten hintereinander gereiht waren, nachzuweisen.

Kulturell konnten durch das Trennungsverfahren rein gezüchtet werden: 1. Diplokokken, die meistens in kürzeren Ketten hintereinander gereiht und gramfest waren, 2. Staphylokokken, 3. kurze plumpe Stäbchen und 4. längere plumpe Stäbchen.

Eihäute aus dem Gestüt Herrenhausen.

Zum Vergleich mit den Beberbecker Eihäuten von Fohlen, welche verworfen waren, wurden die Eihäute von 4 Fohlen, welche im Gestüt Herrenhausen bei Hannover normal geboren sind, untersucht.

1. Eihäute durch Boten überbracht am 27. 2. 1908 vormittags.

Die Stute soll in der Nacht zuvor geboren haben.

Befund: Chorion stellenweise dunkelrot, stellenweise mehr graurot gefärbt. Es ist bedeckt mit einer trüben, hellgrauen, geruchlosen Flüssigkeit von milchiger Konsistenz. In kleinen Partien ist die Oberfläche des Chorion schmierig. An einer Stelle ist das Subchorion in etwa Suppentellergröße ca. 3 mm dick glasig aufgequollen. Beim Einschneiden fließt aus dem Subchorion an dieser Stelle eine wasserklare Flüssigkeit ab.

Mikroskopisch sind im Chorionausstrich nur ganz vereinzelte, kurze, plumpe Stäbchen nachzuweisen.

Kulturell sind kurze plumpe Stäbchen und längere schlankere Stäbchen zu ermitteln.

2. Eihäute durch Boten überbracht am 10. 3. 1908 vormittags.

Die Stute soll am 9. 3. 1908 abends 11 Uhr normal gefohlt haben.

Befund: Chorion größtenteils graurot gefärbt und schmierig, teilweise auch dunkelrot gefärbt. In den graurot gefärbten Partien sieht man auch deutlich sich abhebende, rot gefärbte Stellen bis Handtellergröße. Das Chorion ist bedeckt mit einer trüben grauen Flüssigkeit von milchiger Konsistenz.

Mikroskopisch sieht man im Ausstrich mehrere extrazellulär gelagerte Diplokokken neben mehreren kurzen plumpen Stäbchen und einigen längeren plumpen und feinen schlanken Stäbchen. Die Diplokokken lagen ganz vereinzelt paarweise hintereinander, so daß man das Bild eines viergliedrigen Streptokokkus erhielt.

Kulturell konnten die bakterioskopisch im Chorionausstrich nachgewiesenen Bakterien und außerdem Staphylokokken durch das Trennungsverfahren rein gewonnen werden. Die Diplokokken waren in der Kultur vielfach in kurzen Streptokokkenreihen hintereinander gelagert. Sie waren gramfest.

3. Eihäute durch Boten überbracht am 18. 4. 1908 vormittags.

Die Stute soll in der Nacht vorher gefohlt haben.

Befund: Chorion zum größten Teil rötlichgrau gefärbt. Innerhalb des rötlichgrauen Bezirkes ist das Chorion stellenweise dunkelrot gefärbt. An einer Stelle ist es in der Ausdehnung von 3 Suppentellern gleichmäßig dunkelrot gefärbt. In den rötlichgrau gefärbten Partien bemerkt man vereinzelt gelblichgraue, fibrinartige Beläge bis zur Größe eines Pfennigs, die sich leicht abheben lassen.

Bakterioskopisch im Chorionausstrich und kulturell sind Diplokokken, die sich zum Teil zu kurzen Ketten hintereinandergereiht haben und gramfest sind, neben anderen Bakterien nachzuweisen. Die Diplokokken waren extrazellulär gelagert.

4. Eihäute durch Boten überbracht am 22. 4. 1908 vormittags.

Die Stute soll in der Nacht zuvor gefohlt haben.

Befund: Chorion größtenteils dunkelrot gefärbt, in kleineren Partien graurot und schmierig. Es ist bedeckt mit einer schmutziggrauen, trüben Flüssigkeit von milchiger Konsistenz. Vereinzelt liegen auf dem Chorion kleine graue, fibrinartige Beläge, die sich leicht abheben lassen.

Mikroskopisch waren im Chorionausstrich vorwiegend extrazellulär gelagerte Diplokokken (einmal 2 Paare hintereinander liegend gesehen) neben vereinzelten plumperen und schlankeren Stäbchen nachzuweisen.

Kulturell konnten durch das Trennungsverfahren die obigen bakterioskopisch im Chorionausstrich ermittelten Bakterien und außerdem Staphylokokken rein gewonnen werden.

Im Kulturausstrich lagen die Diplokokken vielfach zu kurzen Ketten hintereinander. Sie waren gramfest.

II. Infektionsversuche.

Diesen Versuchen dienten 4 trächtige Stuten, 1 trächtiges Schaf, 2 trächtige Ziegen und je 1 trächtiges Kaninchen und Meerschweinchen.

Von den Stuten stammten 2 aus dem Remontedepot Mecklenhorst; diese hatte der Herr Kriegsminister auf mein Gesuch uns zur Verfügung gestellt. Die beiden anderen Stuten waren mir von Privatbesitzern mit der Abmachung überlassen, daß, wenn das Fohlen infolge des Versuches tot zur Welt käme, dessen Wert ihnen ersetzt werde. Die Stuten hatten dauernd in geräumigen Boxen freie Bewegung.

Versuch 1. Blauschimmelstute (Russe). 4 Jahre alt.

Ihr wurden am 26. 2. 1908 nachmittags 20 ccm einer Emulsion von dem Chorion der obigen Fohlen 6 und 7, außerdem je 2 Stückchen derselben Eihäute in die Scheide gebracht. Am 20. 3. abends ward diese intravaginale Infektion in der Weise wiederholt, daß der Stute 20 ccm einer Emulsion aus Chorionstückchen des Fohlen 8, zu deren Herstellung je 3 ccm Bauchhöhlen-, Brusthöhlen- und Herzbeutelflüssigkeit des betreffenden Fohlen mitverwendet waren, und außerdem 4 Chorionstückchen von Erbsengröße in die Scheide einverleibt wurden.

Die Blauschimmelstute hat am 9. 7. 1908 mittags gegen $^1/_2$12 Uhr ein munteres, kräftiges Fohlen geboren.

Die Eihäute sind $^3/_4$ Stunden nach der Geburt abgegangen.

Befund des Chorion am 9. 7. nachmittags 4 Uhr: Chorion zum größten Teil graurot gefärbt, innerhalb der graurot gefärbten Partie finden sich einige rot gefärbte Stellen. In Größe von 3 Suppentellern ist das Chorion dunkelrot gefärbt und an einer Stelle in Größe von 2 Suppentellern grau gefärbt und schmierig. Bedeckt ist das Chorion mit einer rötlichgrauen, trüben Flüssigkeit von milchiger Konsistenz. Kein subchoriales Oedem.

In Ausstrichen vom Chorion finden sich nur ganz vereinzelte kurze, plumpe, an den Enden abgerundete Stäbchen, die vielfach in der Mitte eine Einschnürung zeigen.

Auf den vom Chorion angelegten Kulturen gingen nur wenige Kolonien, bestehend aus den im Ausstrich vorgefundenen Bakterien, auf.

Versuch 2. Braune Stute aus Mecklenhorst, 4 Jahre alt.

Sie erhielt am 9. 3. morgens 10 ccm einer Emulsion und 4 erbsengroße Stückchen vom Chorion des obigen Fohlen 7 zwischen ihren Hafer gemengt. Eine gleiche Dosis desselben Materials wurde am Abend dieses Tages dem Hafer beigemischt. Beide Male verzehrte die Stute die Masse mit dem Hafer gut.

Am 20. 3. abends und am 21. 3. mittags wurde die Infektion per os wiederholt, indem jedesmal 10 ccm einer unter Mitverwendung von Bauchhöhlen-, Brusthöhlen- und Herzbeutelflüssigkeit von Fohlen 8 hergestellten Emulsion aus dem Chorion dieses Fohlens und 4 Chorionstückchen dem Hafer beigemengt wurden. Auch diese Mahlzeiten wurden gut verzehrt.

Die Stute blieb dauernd munter.

In der Nacht zum 1. 5. brachte sie ein gesundes, kräftiges Hengstfohlen zur Welt. Die Nachgeburt lag früh morgens den 1. 5. ebenso wie das Fohlen in der Box.

Das Chorion sieht im großen und ganzen dunkelrot aus, in einzelnen Partien mehr hellrot; in einzelnen Teilen ist es etwas schmierig. Bedeckt ist das Chorion von einer mäßigen Menge einer grauroten, trüben Flüssigkeit von milchartiger

Konsistenz. Außerdem liegt dem Chorion an ganz vereinzelten Stellen ein trüber graugelblicher, leicht abhebbarer, fibrinartiger Belag auf.

Mikroskopisch sind im Chorionausstrich neben vereinzelten kurzen, plumpen, an den Enden abgerundeten, meist zu zweien hintereinander liegenden Stäbchen mehrere extrazellulär gelagerte Diplokokken nachzuweisen.

Kulturell wurden von dem Chorion durch das Trennungsverfahren gewonnen:

1. gramfeste Diplokokken, die vielfach in kurzen Streptokokkenreihen hintereinandergelagert sind,
2. Staphylokokken und
3. kurze, plumpe, an den Enden abgerundete Stäbchen.

Versuch 3. Braune Stute von Mecklenhorst, 3 Jahre alt.

Ihr wurden am 9. 3. morgens 20 ccm einer Emulsion aus dem Chorion von Fohlen 7 und 4 Chorionstückchen von gut Erbsengröße in die Scheide gebracht.

Am 20. 3. abends wurde die intravaginale Infektion wiederholt, indem 20 ccm einer unter Mitverwendung von je 3 ccm Bauchhöhlen-, Brusthöhlen- und Herzbeutelflüssigkeit hergestellten Emulsion und 4 Chorionstückchen des Fohlen 8 in die Scheide eingeführt wurden. Die Stute blieb dauernd munter.

In der Nacht zum 4. 5. 08 (zwischen 1—4 Uhr) gebar die Stute ein gesundes Fohlen, das sich anfangs trotz verhältnismäßig starken Körperbaues nicht ohne fremde Hilfe erheben konnte. Wenn es hochgehoben wurde, ging es sofort zur Mutter, um zu saugen. Am 7. 5. stand das Fohlen schon manchmal von selbst auf und vom 8. 5. ab erhob es sich immer ohne jegliche fremde Unterstützung von selbst. Der Appetit des Fohlens ist von der Geburt an stets gut gewesen.

Die Nachgeburt hat früh morgens in der Streu gelegen. Sie muß demnach entweder gleich oder 1—3 Stunden nach der Geburt abgegangen sein.

Das Chorion sieht im allgemeinen dunkelrot aus, in einzelnen Partien mehr hellrot; in einzelnen Teilen ist es etwas schmierig. Bedeckt ist das Chorion von einer mäßigen Menge einer hellgrauen, trüben Flüssigkeit von milchartiger Konsistenz. An einzelnen Stellen liegt auf dem Chorion der eigenartige, fibrinartige Belag.

Mikroskopisch sieht man im Chorionausstrich nur ganz vereinzelte kurze, plumpe, an den Enden leicht abgerundete Stäbchen.

Kulturell ließen sich durch das Trennungsverfahren rein züchten:

1. gramfeste Diplokokken, die im Kulturausstrich meist in kurzen Streptokokkenreihen hintereinander gelagert waren (im Materialausstrich auf Agar waren hiervon nur ganz vereinzelte Pünktchen aufgegangen);
2. bipolar gefärbte Bakterien und
3. kurze plumpe, an den Enden leicht abgerundete Stäbchen.

Versuch 4. Fuchsstute, edel, 6 Jahre alt.

Am 29. 3. vormittags 11 Uhr werden der Stute vermittelst einer Spritze 20 ccm einer Diplo-Streptokokkenreinkultur (gramfest) in Blutserum-Bouillon (1 : 3), die 3 Tage lang im Brutschrank gehalten war, vom Chorion des Fohlen 8 in die Scheide injiziert und gleichzeitig 20 ccm derselben Kultur per os mit dem Futter (Hafer, Häcksel und Weizenkleie) gegeben.

Am 31. 3. nachmittags $^1/_2$6 Uhr erhält die Stute 20 ccm einer Diplo-Strepto-

kokkenreinkultur (gramfest) in Blutserum-Bouillon[1]) (3 Tage lang im Brutschrank gehalten) vom Chorion des Fohlens 6 in die Scheide und 20 ccm derselben Kultur mit dem Futter.

Am 2. 4. mittags 12 Uhr erhält die Stute 20 ccm einer 2 Tage alten Bouillonkultur von den kurzen diplokokkenartigen Stäbchen (nicht gramfest) vom Chorion des Fohlen 7 in die Scheide und 20 ccm derselben Kultur per os. Das Futter wird alle drei Male gern und vollständig genommen. Das Tier blieb dauernd munter.

Die Stute hat am 11. 6. 1908 abends 8 Uhr ein gesundes, kräftiges Fohlen geboren. Die Nachgeburt ist gleich darauf abgegangen.

Das Chorion hat im allgemeinen eine dunkelrote Farbe; an einzelnen Stellen sieht es mehr hellrot, an anderen mehr graurot aus. Es ist bedeckt mit einer mäßigen Menge einer hellgrauen, getrübten Flüssigkeit von milchiger Konsistenz. An vereinzelten Stellen findet sich auch ein graugelblicher, leicht abziehbarer, fibrinartiger Belag auf dem Chorion.

Mikroskopisch konnten in dem Chorionausstrich Bakterien nicht ermittelt werden.

Auf den mit dem Chorion beschickten Agarnährböden wuchsen ganz vereinzelte Kolonien. Durch das Trennungsverfahren konnten 2 verschiedene Kulturen gewonnen werden. Die eine bestand aus plumpen, an den Enden abgerundeten kurzen Stäbchen, die andere aus kleinen, vielfach bipolar gefärbten, feinen Bakterien.

Versuch 5. Schaf, Heidschnucke, 4 Jahre alt.

Am 15. 2. 1908 nachmittags wurden ihm 15 ccm einer mit steriler, physiologischer Kochsalzlösung hergestellten Emulsion von Chorionstückchen, welche verschiedenen Stellen entnommen waren, stammend vom Fohlen 1, intravaginal injiziert. Das Schaf hat am 1. 3. 1908 ein gesundes, kräftiges, am Leben bleibendes Lamm geboren.

Versuch 6. Ziege, 3 Jahre alt.

Am 15. 2. 1908 nachmittags wurden der hochtragenden Ziege 15 ccm einer mit steriler physiologischer Kochsalzlösung hergestellten Emulsion von Chorionstückchen des Fohlen 2 in die Scheide gespritzt. In der Nacht zum 5. 3. warf die Ziege zwei normal entwickelte, kräftig sich bewegende Lämmer, ein kleineres und ein größeres. Beide Lämmer erkrankten am 6. 3. mittags unter den Erscheinungen von Krämpfen und sind in der Nacht zum 7. 3. verendet.

Das Sektionsbild beider Lämmer war ein völlig negatives. Das Blut und die inneren Organe erwiesen sich bakterioskopisch und kulturell als steril.

Versuch 7. Ziege, 4 Jahre alt.

Am 19. 2. 1908 wurden der tragenden Ziege 15 ccm einer Emulsion von Chorionstückchen des Fohlen 4 in die Scheide gebracht. Sie warf am 12. 3. vormittags 2 normal entwickelte Lämmer, die sich auch weiterhin gut entwickelt haben.

Von der aus der Scheide der Ziege heraushängenden Nachgeburt wurde sofort nach dem Lammen ein Stück abgeschnitten. Bei der bakterioskopischen und kulturellen Untersuchung erwies sich das Chorion dieses Stückes vollkommen steril.

---

1) Blutserum-Bouillon wurde deswegen verwendet, weil in einfacher Nähr-Bouillon die Diplo-Streptokokken äußerst spärlich wuchsen.

Versuch 8. Kaninchen und Meerschweinchen.

Am 18. 2. 08 wurden einem trächtigen Kaninchen 2 ccm und einem trächtigen Meerschweinchen 1 ccm von einer mit physiologischer Kochsalzlösung hergestellten Emulsion aus Chorionstückchen des Fohlen 4 in die Vagina gespritzt.

Das Kaninchen warf nach 3 Wochen 6 lebenskräftige Junge, das Meerschweinchen nach 18 Tagen 3 gut entwickelte Junge.

Die vorstehenden Untersuchungen und Versuche lassen ersehen, daß

1. Die Eihäute der verworfenen Beberbecker Fohlen keine irgendwie auffälligen und von den Eihäuten der normal geborenen Herrenhäuser Fohlen abweichenden Veränderungen aufwiesen.

Schmierige, fibrinartige Auflagerungen waren bei einigen Eihäuten der einen wie der anderen Herkunft vorhanden, und ein subchoriales Oedem fehlte bei den Beberbecker Nachgeburten allemal, während es in beschränkter Ausdehnung in dem einen Herrenhäuser Falle zu konstatieren war.

2. Der von Ostertag als Erreger des infektiösen Verfohlens der Stuten entdeckte nichtgramfeste, intrazelluläre Diplo-Streptokokkus war in den Beberbecker Eihäuten durch die bakteriologische Untersuchung nicht nachzuweisen. Vielmehr fanden sich in einigen der Eihäute gramfeste, extrazelluläre Diplo-Streptokokken, aber sowohl in solchen Beberbecker, als auch in solchen Herrenhäuser Herkunft.

3. Es ist bei keiner der vier trächtigen Stuten und ebensowenig bei trächtigen Ziegen, beim Schaf, Kaninchen und Meerschweinchen möglich geworden, durch Einführung von Chorionstückchen der Beberbecker Aborte, von Emulsionen aus denselben, von Bauch- und Brusthöhlenflüssigkeit der geworfenen Fohlen, von Kulturen der gefundenen Diplo-Streptokokken in die Scheide oder per os Abortieren hervorzurufen oder es zu erreichen, daß lebensunkräftige Junge zur Welt kamen.

Aus alledem ist mit Sicherheit zu schließen, daß das in diesem Winter und Frühjahr in dem Hauptgestüt Beberbeck aufgetretene seuchenartige Verfohlen keinen infektiösen Charakter hatte und sein Auftreten und seine Ausbreitung nicht auf Ansteckung zurückzuführen war.

III. Untersuchung des Beberbecker Heues und Heugesämes und Versuche mit letzterem.

Wie oben gesagt, mußte mit der Möglichkeit gerechnet werden, daß die den Stuten verabreichten Futterstoffe die Schuld an

dem Verfohlen tragen möchten. Von dem Hafer, welcher in der Zeit vom 28. Januar bis 3. Februar 1908 nach der Angabe des Veterinärrat Mieckley in mangelhafter Qualität verfüttert wurde, war nichts mehr vorhanden. Die Untersuchung mußte sich sonach auf das Heu beschränken, dessen erster Schnitt im Jahre 1907 in weiter Ausdehnung im Lande unter sehr ungünstigen Ernteverhältnissen geworben war. Von diesem und dem Heugesäme, dem auf dem Heuboden zusammengescharrten Abfall und Ausfall aus dem Heu, ließ ich mir demgemäß Proben kommen.

Botanische Untersuchung des Heues.

Die Heuprobe bestand der Hauptmenge nach aus folgenden Gräsern:

Holcus lanatus, Lolium perenne, Agrostis alba und stolonifera, Poa pratensis und compressa. Neben diesen Hauptformen kamen noch vor:

Holcus mollis, Phleum pratense, Dactylis glomerata, Cynosurus cristatus, Festuca ovina und pratensis, Anthoxanthum odoratum, Avena elatior und flavescens, Briza media.

Von anderen Pflanzen fanden sich in geringer Menge:

Equisetum palustre, Carex acutiformis und panicea, Juncus effusus, Rumex acetosa, Trifolium pratense, Lotus corniculatus, Lathyrus pratensis, Ranunculus acer, Heracleum Sphondylium, ferner noch Menyanthes trifoliata, Mentha aquatica und Hieracium spec.) wohl H. vulgatum).

Eigentliche Giftpflanzen wurden nicht gefunden.

Das Heu roch leidlich gut, zeigte jedoch keine gute Farbe, wohl eine Folge der feuchten Witterung, die während der Heuernte herrschte.

Botanische Untersuchung des Heugesämes.

Bei der oberflächlichen Untersuchung derselben waren auffallende Bestandteile nicht zu entdecken, es wurde deshalb zur mikroskopischen Prüfung geschritten und bei 80 facher Vergrößerung untersucht.

Hierbei fanden sich zunächst und in größter Menge Bruchstücke der Pflanzen, aus denen das Heu bestand, ferner zahlreiche Pollenkörner der verschiedensten Pflanzen, vorwiegend allerdings von Gramineen, doch auch von recht verschiedenen anderen Pflanzen. Auch vereinzelte Pilzsporen und dürftige Pilzmycelien auf den Pflanzenbruchstücken wurden gefunden, doch niemals Mutterkorn, so viele Proben auch daraufhin untersucht wurden. Auffallend erschien das

massenhafte Vorkommen einer Milbenart, vielleicht Acarus foenarius, doch schien sie mir kleiner und zierlicher als jene zu sein, die wir in Kontrollheuproben fanden.

Die Milbe hatte sich in den Spelzen der Gramineen eingesponnen, Kokons angefertigt, in denen sich stets Eier und Larven in großer Menge fanden.

Auch in dem Heu selbst waren diese eigenartigen Kokons aufgefallen. Die Milbenart wissenschaftlich genau zu bestimmen, ist uns nicht möglich gewesen, da uns die hierfür unerläßliche Literatur nicht zu Gebote stand.

Bakteriologische Untersuchung des Heugesämes.

1,0 g. Heusamen wurde in 10 ccm Traubenzucker-Bouillon bei Bruttemperatur (37° C) gehalten. Am nächsten Tage zeigte sich starke Gasbildung. Das Gas besaß einen sehr unangenehmen Geruch. In dem Ausstrich aus der Bouillon-Kultur zeigten sich Stäbchen mit abgerundeten Enden, sowie lange, schlanke Stäbchen und Kokken; vereinzelt kamen auch Hefezellen vor.

Fütterungsversuche mit dem Heugesäme.

Diese Versuche wurden zum Teil mit einem Extrakt aus dem Heugesäme, zum Teil mit letzterem direkt ausgeführt. Der Auszug wurde mittelst physiologischer Kochsalzlösung im Verhältnis von 1 : 10 hergestellt.

Versuch 1. Ein trächtiges Meerschweinchen erhielt vom 4. 3. 1908 ab täglich 2 mal, morgens und abends, je 5 ccm des Heusamenextraktes per os. Die Einflößung erfolgte mittels einer Pipette. Auffällig war, daß bald nach der Aufnahme des Extraktes Urinabsatz sich einstellte. Nachdem diese Einflößung mit dem gleichen Ergebnis auch am 5. 3 und am 6. 3. fortgesetzt war, fand man am 7. 3. morgens ein totes Junges im Käfig; das Meerschweinchen hatte während der Nacht abortiert.

Versuch 2. Vom 8. 3. bis zum 15. 3. erhielt ein trächtiges Meerschweinchen zweimal täglich je 5 ccm des oben erwähnten Auszuges mittels der Pipette. Das Tier ließ sich diese Prozedur ruhig gefallen.

Am 15. 3. wurde mit dem Eingeben abgebrochen, da die Geburt nahe bevorzustehen schien.

Am 18. 3. starb das Versuchstier.

Obduktionsbefund: Im Uterus waren drei nahezu ausgetragene Föten vorhanden. Der Pleurasack war völlig mit einer klaren, serösen Flüssigkeit gefüllt. Der vordere rechte Lungenlappen war hepatisiert.

Bakteriologischer Befund: Im Ausstriche aus dem Blute, dem Pleuraexsudat und aus den veränderten Lungenteilen fanden sich sehr kurze Stäbchen

mit abgerundeten Enden, die Kokken sehr ähnlich sahen, meist zu zweien aneinander gelagert, auch wohl zu Fäden aneinander gereiht (Diplo-Streptokokken?).

Kultur-Versuche. Nur aus dem Blute gelang es die Bakterien in Reinkultur zu erhalten.

Die auf schrägem Agar gewachsenen Kolonien waren durchscheinend, nach zwei Tagen etwa von der Größe einer Stecknadelspitze.

Ein aus diesen Kolonien angefertigtes Präparat zeigte wieder die kurzen Stäbchen mit abgerundeten Enden, streptokokkenartig gelagert.

Die Stäbchen waren gramfest.

Die bakteriologische Untersuchung der Föten verlief resultatlos.

Versuch 3. Vom 4. 3. bis zum 31. 3. erhielt ein trächtiges Kaninchen täglich zweimal je 10 ccm des oben erwähnten Auszuges aus dem Heugesäme per os mittels der Pipette. Auch hier war auffällig, wie mehrfach morgens nach dem Einflößen des Extraktes Urinabsatz sich einstellte.

Am 31. 3. wurde abends ein schwach lebendes Junges geboren, das über Dreiviertel der Zeit ausgetragen war. Am 1. 4. wurden noch fünf weitere Junge geboren, drei tote und zwei schwach lebende, die aber bald starben.

Bakteriologisch konnten weder im Ausstrich des Blutes der Föten, noch durch geeignete Kulturverfahren aus diesen Bakterien ermittelt werden.

Versuch 4. Vom 23. 3. ab erhielten zwei tragende Ziegen (eine weiße und eine schwarze) das durchgesiebte Heugesäme mit Haferschrot gemischt zweimal täglich in reichlicher Menge vorgelegt. Die Tiere nahmen das Futter ohne Zögern an und blieben dauernd munter dabei.

Am 6. 4. warf die weiße Ziege zwei gesunde, kräftige Lämmer die gute Sauglust zeigten. Mutter und Lämmer blieben mit der anderen Ziege gemeinsam in derselben Bucht zusammen, und die Mutter erhielt nach wie vor große Mengen des dem Haferschrot beigemischten Heugesämes.

Am 16. 4. lammte auch die andere Ziege; auch ihre beiden Lämmer waren kräftig gebaut und zeigten munteres Wesen. Diese entwickelten sich auch weiterhin gut.

Am 15. 5. wurde der Versuch abgebrochen. An diese Fütterungsversuche knüpfte sich folgender **Impfversuch.**

Am 26. 2. erhielt ein trächtiges Meerschweinchen 1 ccm einer Bouillonkultur, welche mit dem Heugesäme im Verhältnis (1 : 10) angelegt war, subkutan.

Das Allgemeinbefinden des Tieres blieb unverändert.

Am 1. 3. erhielt das Tier dieselbe Dosis nochmals. Am 9. 3. wurden im Käfig 4 tote Junge gefunden, die etwa zu zwei Drittel ausgetragen sein mochten.

Am 2. 4. verendete das Meerschweinchen.

Obduktionsbefund: Milzanschwellung, seröser Erguß in Brust- und Bauchhöhle.

Bakteriologischer Befund: Im Exsudat sowohl, als auch in der Milzpulpa fanden sich die vorhin erwähnten kurzen Stäbchen mit abgerundeten Enden wieder, die sich häufig zu Fäden zusammengelagert hatten.

IV. Untersuchung des Beberbecker Trinkwassers.

Zur Untersuchung des im Gestüte zum Tränken verwendeten Wassers waren auf mein Ersuchen fünf Flaschen, von je 1 Liter Inhalt, eingesandt worden. Der Inhalt jeder Flasche war je einer Tränkvorrichtung entnommen, die Flaschen waren fortlaufend numeriert.

Die Untersuchung hatte den Zweck, zu ermitteln, ob das den Stuten in Beberbeck gereichte Trinkwasser etwa bleihaltig sei und ob hierauf das seuchenartige Verfohlen zurückgeführt werden könne. In der Hauptsache kam hier also nur der Nachweis von Blei und eventl. die Bestimmung der Menge desselben in Betracht. Diese Untersuchung hat der Apotheker unserer Hochschule, Dr. Behrens, ausgeführt. Derselbe berichtet hierüber wie folgt:

„Da für diese Untersuchung ein Mindestquantum von je 1 Liter nötig war, die Flaschen aber stets etwas mehr enthielten, so benutzte ich den Rest, um damit die bei der Untersuchung von Trinkwasser üblichen Proben anzustellen.

Zugleich mit der Untersuchung auf Blei verband ich die Feststellung des Abdampfrückstandes. Zu diesem Zwecke dampfte ich jedes Mal 1 Liter der fraglichen Probe in gewogener Platinschale zur Trockne ein, trocknete noch eine Stunde bei 110° nach, ließ im Exsikkator erkalten und wog. Die Differenz ergab den Abdampfrückstand von 1 Liter Wasser.

Diesen Rückstand löste ich unter Zusatz von verdünnter Essigsäure in destilliertem Wasser unter schwachem Erwärmen auf, filtrierte in ein Meßkölbchen und füllte mit destilliertem Wasser zu 100 ccm auf.

5 ccm des Filtrates versetzte ich mit 5 Tropfen reiner Salzsäure und fügte nun starkes Schwefelwasserstoffwasser im Ueberschusse hinzu; in keinem Falle trat eine Schwarzfärbung, durch Schwefelblei bedingt, ein.

Weitere 25 ccm des Filtrates versetzte ich mit verdünnter Schwefelsäure, ließ absetzen, filtrierte und wusch den Niederschlag auf dem Filter aus.

Den gut ausgewaschenen Niederschlag übergoß ich mit 5 ccm einer Lösung von basisch weinsaurem Ammoniak und versetzte das

Filtrat mit einer Lösung von Kaliumdichromat. In keinem Falle entstand ein gelber Niederschlag von Bleichromat.

25 ccm des schwach essigsauren Filtrates versetzte ich mit einer Lösung von Kaliumjodid; auch hier trat ein gelber Niederschlag, der ein Beweis für die Gegenwart von Blei sein würde, in keinem Falle auf.

Die gut ausgewaschenen Filterrückstände übergoß ich mit starkem Schwefelwasserstoffwasser; eine Schwarzfärbung habe ich in keinem Falle beobachtet.

Hiernach enthalten die mir überwiesenen fünf Wasserproben aus dem Gestüte Beberbeck keine nachweisbaren Mengen von Blei.

Die allgemeine Beschaffenheit des Wassers stellt sich, wie folgt:

Das Wasser war klar, farblos und geruchlos, von schwach alkalischer Reaktion. In dem in geringer Menge vorhandenen, ockerfarbigen Bodensatz fanden sich allerlei pflanzliche und tierische Lebewesen.

Wurmeier und als pathogen bekannte Organismen habe ich bei der mikroskopischen Untersuchung nicht gefunden.

In einem Liter des Wassers waren enthalten:

Feste Bestandteile (Abdampfrückstand)	83,0 mg
Chlor	12 mg
Kalziumoxyd	geringe Menge
Magnesiumoxyd	geringe Menge
Ammoniak	Spur
Eisenoxyd	Spur
Schwefelsäure	Spur
Salpetrige Säure	Spur
Salpetersäure	Spur

Die Härte betrug 2,8 (deutsche) Grade. Organische Substanz war in dem filtrierten Wasser nicht nachweisbar."

Ich habe den Gestütsinspektor, Veterinärrat Mickley, ersucht, die Ergebnisse der Abfohlung des Jahres 1907/1908 im Hauptgestüt Beberbeck in ein von mir aufgestelltes Schema einzutragen. Diesem Ersuchen hat derselbe entsprochen; ich füge die von ihm gemachte Aufstellung bei.

Abfohlungs-Resultat des Jahres 1907/08

Laufende Nr. Reihenfolge der Geburten	Name der Stute	Farbe und Alter der Stute	Ist gedeckt 1907 am	Hat abgeschlagen	Hat geboren 1908 am	Wurde das Fohlen in den Eihäuten geboren?	Oder wieviel Stund. später erfolgte der Abgang der Nachgeburt?
1.	Silbe.	Braun, geb. 1901.	3., 8., 19., 29. Jan., 8., 12. Febr., 3. März mit St. Tropez ××	—	5. Juli 1907 Hengst.	Mit den Eihäuten.	—
2.	Illusion.	Hellbraun, geb. 1900.	4. Febr. mit Titus.	—	12. Okt. 1907 Hengst.	Mit den Eihäuten.	—
3.	Orgie.	Braun, geb. 1903.	2. Febr. mit Titus.	—	15. Okt. 1907 Hengst-Zwillinge.	Ein Fötus mit den Eihäuten.	Der Abgang d. Nachgeburt des 2. Fötus erfolgte 1 Std. später.
4.	Läuferin.	Braun, geb. 1899.	3., 5., 19. Jan. mit Jubelgreis.	—	10. Dez. 1907 Stute.	—	$^1/_2$ Stunde später.
5.	Migräne.	Braun, geb. 1897.	7., 28., 29. Jan. mit Mechanikus.	—	16. Dez. 1907 Stute.	—	$^1/_2$ Stunde später.
6.	Ilse.	Braun, geb. 1895.	6. Febr. mit St. Tropez ××	—	26. Dez. 1907 Hengst.	—	$^3/_4$ Stunde später.
7.	Goldkind.	Schimmel, geb. 1888.	8., 11. Febr. mit Mechanikus.	—	2. Jan. 1908 Stute.	—	$^1/_2$ Stunde später.
8.	Ilme.	Braun, geb. 1903.	9. Febr., 1., 22. März, 10. April mit Titus.	—	5. Jan. Hengst.	—	1 Stunde nach der Geburt.
9.	Grasmücke.	Schimmel, geb. 1888.	25., 26. März mit Beliané ××	—	5. Jan. Hengst.	—	$1^1/_2$ Stunde später.
10.	Cosima.	Dunkelbraun, geb. 1903.	6. Febr. mit Beliané ××	—	6. Jan. Hengst.	—	1 Stunde später.
11.	Ortrud.	Fuchs, geb. 1894.	13. Febr. mit Jubelgreis.	—	7. Jan. Stute.	—	$^1/_2$ Stunde später.
12.	Omphale.	Rappe, geb. 1903.	13. Febr. mit Mechanikus.	—	8. Jan. Hengst.	—	$^1/_4$ Stunde später.

im Königl. Hauptgestüt zu Beberbeck.

Kam das Fohlen tot zur Welt?	Oder kam d. Fohlen lebend zur Welt?	Blieb das Fohlen am Leben?	Oder wann starb das Fohlen?	Bemerkungen über auffälligen Scheidenausfluß vorher oder nach dem Gebären, über Kolikerscheinungen vor oder nach dem Gebären, über Schwäche und Lähmungserscheinungen vor oder nach dem Gebären, deren Dauer und über sonstige besondere Beobachtungen
Tot.	—	—	—	—
Tot.	—	—	—	—
Beide tot.	—	—	—	—
—	Lebend.	Lebt.	—	—
—	Lebend.	Lebt.	—	—
—	Lebend.	Lebt,	—	—
—	Lebend.	Lebt.	—	—
Tot.	—	—	—	Bei diesem Abortus konnte der seuchenhafte Charakter festgestellt werden. Die Sektion ergab: totale Gelbfärbung der Hufe, der serösen Auskleidungen der Leibeshöhlen, der Konjunktiven; gelbgefärbte seröse Transsudate in der Bauch-, Brusthöhle und im Herzbeutel; fingerstarke Schwellung der Lymphdrüsen des Darmes und Gekröses; Schwellung (Faltenbildung) der Darmschleimhaut.
Tot.	—	—	—	Die Stute hatte im Laufe des Dezembers mehrere leichte, bald vorübergehende Kolikerscheinungen. Sektionsbefund am Fohlen wie bei Nr. 8.
—	Lebend.	Lebt.	—	—
—	Lebend.	Lebt.	—	—
—	Lebend.	Lebt.	—	—

Laufende Nr. Reihenfolge der Geburten	Name der Stute	Farbe und Alter der Stute	Ist gedeckt 1907 am	Hat abgeschlagen	Hat geboren 1908 am	Wurde das Fohlen in den Eihäuten geboren?	Oder wieviel Stund. später erfolgte der Abgang der Nachgeburt?
13.	Urania.	Dunkelbraun, geb. 1889.	26. Jan., 28. Febr. mit St. Tropez ××	—	10. Jan. Stute.	—	½ Stunde später.
14.	Nadel.	Schwarzbraun, geb. 1903.	7. Febr. mit St. Tropez.	—	11. Jan. Hengst.	—	½ Stunde später.
15.	Dryas.	Rehbraun, geb. 1891.	7., 8. Jan., 25. Febr. mit Mechanikus.	—	11. Jan. Hengst.	—	1 Stunde später.
16.	Andacht.	Dunkelbraun, geb. 1897.	11. Febr. mit Titus.	—	17. Jan. Stute.	—	½ Stunde später.
17.	Addition.	Schwarzbraun, geb. 1902.	2., 26., 27. Febr. mit Mechanikus.	—	17. Jan. Hengst.	—	¼ Stunde später.
18.	Ukraine.	Fuchs, geb. 1902.	9., 30. Jan., 16. März mit St. Tropez ××	—	22. Jan. Hengst.	—	½ Stunde später.
19.	Mahlzeit.	Rehbraun, geb. 1893.	19. Febr., 11., 12. März mit Carnage ××	—	23. Jan. Stute.	—	1 Stunde nach der Geburt.
20.	Jamaika.	Braun, geb. 1890.	30. März, 3. April mit St. Tropez ××	—	26. Jan. Hengst.	—	1 Stunde später.
21.	Mignon.	Schwarzbraun, geb. 1890.	3., 7., 16. Jan., 9. Febr., 4., 5. März mit Beliané ××	—	28. Jan. Hengst.	—	¼ Stunde später.
22.	Nelke.	Schwarzbraun, geb. 1887.	14., 15. Jan., 5., 26. Febr., 3. März mit Ackermann.	—	29. Jan. Hengst.	—	½ Stunde später.
23.	Miss.	Fuchs, geb. 1903.	7., 28. Febr., 2. März mit Titus.	—	31. Jan. Stute.	—	½ Stunde später.
24.	Patina.	Schwarzbraun, geb. 1901.	4. März mit Mechanikus.	—	1. Febr. Hengst.	—	1 Stunde später.

Kam das Fohlen tot zur Welt?	Oder kam d. Fohlen lebend zur Welt?	Blieb das Fohlen am Leben?	Oder wann starb das Fohlen?	Bemerkungen über auffälligen Scheidenausfluß vorher oder nach dem Gebären, über Kolikerscheinungen vor oder nach dem Gebären, über Schwäche und Lähmungserscheinungen vor oder nach dem Gebären, deren Dauer und über sonstige besondere Beobachtungen
—	Lebend.	Lebt.	—	—
—	Lebend.	Lebt.	—	—
—	Lebend.	Lebt.	—	—
—	Lebend.	Lebt.	—	Die Mutterstute erkrankte am 9. 2., also in vier Wochen nach der Geburt, an Kreuzschwäche, Appetitlosigkeit mit Gelbfärbung der Kopfschleimhäute und der Schleimhaut der Scheide. Sie genas davon am 23. 2. 1908.
—	Lebend.	Lebt.	—	—
—	Lebend.	—	Starb am 23. Jan. (nach 24 Stdn.).	Das Fohlen konnte sich wegen Kreuzschwäche nicht erheben und war nicht lebensfähig. Die Sektion ergab dieselben Erscheinungen wie die bei Nr. 8 (Ilme) angegebenen. Derselbe Befund konnte auch bei allen später als eingegangen aufgeführten Fohlen erhoben werden, ebenso wie bei den Aborten.
—	Lebend.	Lebt.	—	—
Tot.	—	—	—	Sektionsbefund am Fohlen wie bei Nr. 8.
—	Lebend.	Lebt.	—	—
—	Lebend.	Lebt.	—	—
—	Lebend.	Lebt.	—	—
—	Lebend.	—	Starb am 4. Febr.	Erscheinungen am Fohlen während des Lebens und Sektionsbefund wie bei Nr. 18.

Laufende Nr. Reihenfolge der Geburten	Name der Stute	Farbe und Alter der Stute	Ist gedeckt 1907 am	Hat abgeschlagen	Hat geboren 1908 am	Wurde das Fohlen in den Eihäuten geboren?	Oder wieviel Stunden spät. erfolgte der Abgang der Nachgeburt?
25.	Clerica.	Schwarzbraun, geb. 1902.	20. März, 4., 25., 27. Apr. mit Mechanikus.	—	2. Febr. Hengst.	—	1/2 Stunde später.
26.	Adriane.	Schwarzbraun, geb. 1902.	2. April mit St. Tropez ××	—	3. Febr. Hengst.	—	1/2 Stunde später.
27.	Akte.	Rappe, geb. 1886.	26. Febr., 18., 23. März, 15. April mit Ackermann.	—	3. Febr. Hengst.	—	3/4 Stunde später.
28.	Metella.	Dunkelbraun, geb. 1896.	9., 10. Jan., 18. März mit Titus.	—	6. Febr. Hengst.	—	1/2 Stunde später.
29.	Urne.	Braun, geb. 1897.	3., 4. Mai mit Carnage ××	—	7. Febr. Hengst.	—	10 Minuten später.
30.	Unstrut.	Rappe. geb. 1903.	4., 26. Febr., 4., 21., 22. März mit Jubelgreis.	—	7. Febr. Hengst.	—	1/4 Stunde später.
31.	Theis.	Dunkelbraun, geb. 1899.	21. Febr., 11., 12. März mit Carnage ××	—	8. Febr. Hengst.	—	10 Minuten später.
32.	Canna.	Dunkelbraun, geb. 1902.	11., 12. Febr., 4., 6. März mit Carnage ××	—	8. Febr. Hengst.	—	1/4 Stunde später.
33.	Ackolade.	Schwarzbraun, geb. 1899.	10. April, 3., 7. Mai m. Carnage ××	—	11. Febr. Hengst.	—	10 Minuten später.
34.	Tangente.	Fuchs, geb. 1897.	11. April mit Mechanikus.	—	11. Febr. Stute.	—	Einige Minuten später.
35.	Utopie.	Braun, geb. 1894.	27. Febr., 29. 30. April mit St. Tropez, ××	—	12. Febr. Stute.	—	Unmittelbar nach der Geburt.
36.	Illustration.	Fuchs, geb. 1902.	10., 13. April mit Mechanikus.	—	13. Febr. Stute.	—	1/2 Stunde später.
37.	Matra.	Schwarzbraun, geb. 1898.	22. Febr., 2., 3. Mai mit Mechanikus.	—	13. Febr. Hengst.	—	1/4 Stunde später.

Kam das Fohlen tot zur Welt?	Oder kam d. Fohlen lebend zur Welt?	Blieb das Fohlen am Leben?	Oder wann starb das Fohlen?	Bemerkungen über auffälligen Scheidenausfluß vorher oder nach dem Gebären, über Kolikerscheinungen vor oder nach dem Gebären, über Schwäche und Lähmungserscheinungen vor oder nach dem Gebären, deren Dauer und über sonstige besondere Beobachtungen.
Tot.	—	—	—	Sektion wie bei Nr. 8.
Tot.	—	—	—	
Tot.	—	—	—	
—	Lebend.	—	Starb am 8. Febr.	Erscheinungen und Sektionsbefund wie bei Nr. 18.
Tot.	—	—	—	Sektionserscheinungen wie bei Nr. 8.
—	Lebend.	Lebt.	—	—
—	Lebend.	Lebt.	—	Die Stute zeigte am 9. 2. wie Andacht (siehe Nr. 16) Kreuzschwäche, Gelbfärbung der Schleimhäute des Kopfes und der Vagina, etwas Ausfluß aus der Scheide und erhöhte Körpertemperatur, 39,9° C. Die Krankheitserscheinungen ließen im Verlauf von 10 Tagen nach. Ausrieselung des Uterus mit 1/4 proz. Licolwasser.
—	Lebend.	—	Starb am 8. Febr. einige Stdn. alt.	Erscheinungen während des Lebens und der Sektionsbefund wie bei Nr. 18.
Tot.	—	—	—	Die Sektionserscheinungen ergaben denselben Befund wie bei Nr. 8.
Tot.	—	—	—	
Tot.	—	—	—	
Tot.	—	—	—	
Tot.	—	—	—	

Laufende Nr. Reihenfolge der Geburten	Name der Stute	Farbe und Alter der Stute	Ist gedeckt 1907 am	Hat abgeschlagen	Hat geboren 1908 am	Wurde das Fohlen in den Eihäuten geboren?	Oder wieviel Stunden spät. erfolgte der Abgang der Nachgeburt?
38.	Ostara.	Schwarzbraun, geb. 1900.	29. April, 1., 2. Mai mit Titus.	—	13.Febr. Stute.	—	1/2 Stunde später.
39.	Gänseblume.	Fuchs, geb. 1901.	1. März, 2., 4., 12., 29., 30. April, 3. Mai mit Carnage ××	—	13.Febr. Stute.	—	1/4 Stunde später.
40.	Cilly.	Braun, geb. 1889.	5., 24. Jan., 22. Febr., 11., 12. März mit Ackermann.	—	13.Febr. Hengst.	—	1/2 Stunde später.
41.	Oste.	Braun, geb. 1897.	21. März mit Mechanikus.	—	14.Febr. Hengst.	—	1 Stunde später.
42.	Adresse.	Dunkelbraun, geb. 1898.	25. April mit Carnage ××	—	15.Febr. Stute.	—	Bald nach der Geburt
43.	Utika.	Fuchs, geb. 1899.	8. April mit Jubelgreis.	—	15.Febr. Stute.	—	Gleich nach der Geburt.
44.	Ostentation.	Schwarzbraun, geb. 1901.	5., 13. April mit Jubelgreis.	—	15.Febr. Hengst.	—	10 Minuten später.
45.	Oda.	Fuchs, geb. 1893.	2. April mit Mechanikus.	—	16.Febr. Hengst.	—	5 Minuten später.
46.	Sirene.	Braun, geb. 1893.	13. April, 6., 7. Mai mit St. Tropez ××	—	16.Febr. Stute.	—	10 Minuten später.
47.	Lagune.	Braun, geb. 1900.	16. März, 8. April mit Jubelgreis.	—	17.Febr. Stute.	—	5 Minuten später.
48.	Meise.	Rappe, geb. 1888.	2. April, 11., 13. Mai mit Jubelgreis.	—	17.Febr. Hengst.	—	1/4 Stunde später.

Kam das Fohlen tot zur Welt?	Oder kam d. Fohlen lebend zur Welt?	Blieb das Fohlen am Leben?	Oder wann starb das Fohlen?	Bemerkungen über auffälligen Scheidenausfluß vorher oder nach dem Gebären, über Kolikerscheinungen vor oder nach dem Gebären, über Schwäche und Lähmungserscheinungen vor oder nach dem Gebären, deren Dauer und über sonstige besondere Beobachtungen
Tot.	—	—	—	Sektionsbefund wie bei Nr. 8. Die Mutterstute zeigte v. 14.-17. Jan. 07 katarrhalischen Scheidenausfluß und ist dagegen behandelt worden.
Tot.	—	—	—	Die Mutterstute erkrankte am 7. 2. an Eingenommenheit des Kopfes, Appetitlosigeit, Kreuzschwäche und taumelte im Gange. Gelbfärbung der sichtbaren Kopfschleimhäute und der Vagina. Körpertemperatur 36,8° C. Zustand unverändert bis zum Tage des Abortierens (13. 2.). Vollkommene Genesung trat am 17. 2. (4 Tage nach dem Abortus) ein.
—	Lebend.	—	Starb am 15. Febr.	Siehe Nr. 18.
—	Lebend.	Lebt.	—	—
Tot.	—	—	—	Von Nr. 37 an sind Kadaverteile, die ganzen Kadaver der Aborten und auch Nachgeburten an das Hygienische Institut der tierärztlichen Hochschule zu Hannover mit Eilboten abgeschickt worden.
Tot.	—	—	—	Die Stute erkrankte wie Nr. 39 am 7. 2., zeigte während der Krankheit außerdem noch ein fortwährendes Drängen auf den Urin, so daß in Intervallen von 5 bis 10 Minuten etwas Harn entleert wurde, manchmal nur tropfenweise. Nach dem Abortus, am 15. 2., war die Stute genesen.
Tot.	—	—	—	Die Stute erkrankte am 7. 2. wie Gänseblume (s. Nr. 39), nach dem Abortus war sie gesund.
Tot.	—	—	—	—
Tot.	—	—	—	—
Tot.	—	—	—	Die Stute erkrankte am 12. 2. wie Gänseblume (s. Nr. 39), nach dem Abortus war sie genesen.
Tot.	—	—	—	—

Laufende Nr. Reihenfolge der Geburten	Name der Stute	Farbe und Alter der Stute	Ist gedeckt 1907 am	Hat abgeschlagen	Hat geboren 1908 am	Wurde das Fohlen in den Eihäuten geboren?	Oder wieviel Stunden spät. erfolgte der Abgang der Nachgeburt?
49.	Julie.	Schwarzbraun, geb. 1888.	16., 20. April mit St. Tropez ××	—	18. Febr. Stute.	—	½ Stunde später.
50.	Armbrust.	Braun, geb. 1899.	4., 25. Febr., 10., 22. März, 9. Apr., 1. Mai mit Jubelgreis.	—	19. Febr. Hengst.	—	¼ Stunde später.
51.	Olympiade.	Braun, geb. 1891.	29., 30. April, 17., 18. Mai, 1., 3., 18., 19. Juni mit Mechanikus.	—	25. Febr. Stute.	—	½ Stunde später.
52.	Angelika.	Braun, geb. 1902.	22., 25. März, 15. April mit Titus.	—	25. Febr. Hengst.	—	½ Stunde später.
53.	Urkunde.	Fuchs, geb. 1897.	10. April mit Jubelgreis.	—	28. Febr. Hengst.	—	½ Stunde später.
54.	Akazie.	Braun, geb. 1887.	9. März, 4., 6. April, 7., 8., 9., 10. Mai mit Jubelgreis.	—	28. Febr. Hengst.	—	1 Stunde später.
55.	Tirolienne.	Braun, geb. 1897.	17. Jan., 14., 15. Febr., 1., 2., 26. März, 16. April mit Carnage ××	—	29. Febr. Hengst.	—	1½ Stunden später.
56.	Juga.	Dunkelbraun, geb. 1897.	28. Jan., 18., 21. Febr., 13., 14. Mai.	—	29. Febr. Hengst.	—	½ Stunde später.
57.	Pastete.	Braun, geb. 1902.	30. März, 17. April mit Mechanikus.	—	7. März Stute.	—	½ Stunde später.
58.	Gage.	Braun, geb. 1899.	23. April mit Titus.	—	16. März Hengst.	—	1 Stunde später.

Kam das Fohlen tot zur Welt?	Oder kam d. Fohlen lebend zur Welt?	Blieb das Fohlen am Leben?	Oder wann starb das Fohlen?	Bemerkungen über auffälligen Scheidenausfluß vorher oder nach dem Gebären, über Kolikerscheinungen vor oder nach dem Gebären, über Schwäche und Lähmungserscheinungen vor oder nach dem Gebären, deren Dauer und über sonstige besondere Beobachtungen
—	Lebend.	—	Starb am 18. Febr. nach drei Stunden.	Das Fohlen lag, nicht lebensfähig, bei der Mutter und ging an Schwäche ein. Auf der Maulschleimhaut zeigten sich große, blaugefärbte Flecke. Auch die Konjunktiven waren blaurot gefärbt (asphyktische Erscheinungen). Diese Färbung wurde bei den folgenden nicht lebensfähigen Geburten jetzt immer beobachtet.
Tot.	—	—	—	—
Tot.	—	—	—	—
Tot.	—	—	—	Die Mutterstute hatte am 24. 10. 07 eine sehr schwere Kolik (Indigestion) durchgemacht. Stark abführende Mittel wurden nicht verabreicht, am allerwenigsten Alkaloide. Im Januar 1908 schwoll das Euter an und lief die Milch, die erst einige Tage (10) vor dem Abortus versiegte.
—	Lebend.	—	Starb am 28. Febr. einige Stdn. alt.	Das Fohlen war nicht lebensfähig, zeigte die blauen Flecke wie das der Julie (s. Nr. 49).
Tot.	—	—	—	Die Mutterstute hatte am 17. 12. schwere Kolik durchgemacht.
Tot.	—	—	—	—
Tot.	—	—	—	—
—	Lebend.	—	Starb am 8. März nach 20 Stdn.	Das Fohlen zeigte während des Lebens dieselben Erscheinungen wie das von der Urkunde (siehe Nr. 53).
—	Lebend.	Lebt.	—	—

Laufende Nr. Reihenfolge der Geburten	Name der Stute	Farbe und Alter der Stute	Ist gedeckt 1907 am	Hat abgeschlagen	Hat geboren 1908 am	Wurde das Fohlen in den Eihäuten geboren?	Oder wieviel Stunden später erfolgte d. Abgang der Nachgeburt?
59.	Goldforelle.	Fuchs, geb. 1897.	8. April mit Mechanikus.	—	20. März Stute.	—	1 Stunde später.
60.	Alida.	Braun, geb. 1892.	29. April mit Mechanikus.	—	23. März Hengst.	—	1 Stunde später.
61.	Tatra.	Fuchs, geb. 1900.	1., 10. April, 7., 8. Mai mit Jubelgreis.	—	31. März Stute.	—	½ Stunde später.
62.	Olinda.	Braun, geb. 1890.	19. April, 13., 14. Mai mit Jubelgreis.	—	7. April Hengst.	—	½ Stunde später.
63.	Adelheid.	Dunkelbraun, geb. 1889.	23., 24. Mai mit Beliané × ×	—	22. Apr. Hengst.	—	¼ Stunde später.
64.	Capraja.	Fuchs, geb. 1899.	16. März, 4., 5., 20., 21. Juni mit Mechanikus.	—	13. Mai Stute.	—	½ Stunde später.

Das Studium der Abfohlungsliste läßt ersehen, daß von den 64 trächtigen Stuten 39 verfohlt haben.

Von diesen 39 Verfohlungen fallen 3 schon auf das Jahr 1907, und zwar 1 auf den Monat Juli, 2 auf den Oktober, denen 3 normale Geburten bis zum Ablauf des Jahres gegenüberstehen.

Auch im Januar 1908 hielt sich das Verwerfen noch auf mäßiger Stufe. Es kamen 3 Aborte vor im Wechsel mit 13 normalen Geburten.

Die ganze Wucht der Kalamität fällt in den Monat Februar. Auf ihn allein entfallen von den 39 Verfohlungen 30, wogegen für diesen Monat nur 3 normale Geburten registriert werden konnten.

Nach Ablauf des Februar ereigneten sich nur noch 2 Aborte, welche beide in den März fallen, während der Rest von 6 Stuten im März, April und Mai normal abfohlte.

Der Abortus hat fast durchweg 8 bis 11 Monate nach dem be-

Kam das Fohlen tot zur Welt?	Oder kam d. Fohlen lebend zur Welt?	Blieb das Fohlen am Leben?	Oder wann starb das Fohlen?	Bemerkungen über auffälligen Scheidenausfluß vorher oder nach dem Gebären, über Kolikerscheinungen vor oder nach dem Gebären, über Schwäche und Lähmungserscheinungen vor oder nach dem Gebären, deren Dauer und über sonstige besondere Beobachtungen
Tot.	—	—	—	Das Fohlen lebte noch zu Beginn des Geburtsaktes, starb aber während der Geburt. Die Stute, die öfter eine lange Trächtigkeitsperiode hält, trug diesmal 346 Tage. Sie bekundete in den letzten 4 Wochen der Trächtigkeit leichte Leibschmerzen, war unruhig und fraß wenig, oft gar nicht.
—	Lebend.	Lebt.	—	—
—	Lebend.	Lebt.	—	—
—	Lebend.	Lebt.	—	—
—	Lebend.	Lebt.	—	—
—	Lebend.	Lebt.	—	—

fruchtenden Sprunge eingesetzt, in der Regel nach 9 bis $10^1/_2$ monatiger Trächtigkeitsdauer. Nur einmal ist er schon nach 4 Monaten, einmal erst nach $11^1/_2$ Monaten eingetreten.

Bei 30 von den 39 Aborten kamen die Fohlen tot zur Welt. Von den übrigen 9 Fohlen starb 1 während der Geburt, die anderen 8 wurden so lebensschwach geboren, daß sie schon nach einigen Stunden bis nach 3 Tagen eingingen.

Von den 39 Stuten, welche verfohlten, haben 4 Stück 1—4 Monate vor dem Abortus Kolikerscheinungen gezeigt.

Ferner sind 4 andere dieser Stuten, welche im Monat Februar verwarfen, 5—8 Tage vor dem Abortus an Eingenommenheit des Kopfes, Appetitlosigkeit, Kreuzschwäche usw. erkrankt.

Unter den gleichen Erscheinungen, dazu noch mit Gelbfärbung der Kopfschleimhäute, sind aber auch 2 von den 25 Mutterstuten, welche normal gefohlt haben, beide am 9. Feburar 1908, die eine

4 Wochen, die andere 1 Tag nach dem Gebären erkrankt; sie genasen indes nach 10—14 Tagen.

Auch diese Tatsachen sind wenig geeignet, dem schon durch die obigen bakteriologischen Untersuchungen und die daran geknüpften Versuche zurückgewiesenen Gedanken, daß das seuchenartige Verfohlen in Beberbeck einen infektiösen, ansteckenden Charakter gehabt habe, das Wort zu reden, wenn sie für sich auch nicht imstande sind, denselben bestimmt zu negieren. Daß so viele Fohlen nahezu ausgetragen verworfen wurden, daß eine nicht unbeträchtliche Zahl nur lebensschwach zur Welt kam und dann erst einging, daß von den 39 Verfohlungen 30 sich auf den Monat Februar zusammendrängen und die Kalamität alsdann so gut wie abgeschnitten erscheint —, alle diese Momente wollen sich wenig mit der beregten Auffassung zusammenreimen.

Vielmehr drängt alles mehr auf den Gedanken hin, daß dem Futter, zumal dem im Jahre 1907 unter der Ungunst der Witterung geworbenen Heu, die Schuld an dem Verfohlen beizumessen ist. Hierfür sprachen die mehrfachen Koliken und die sonstigen mit Kreuzschwäche verbundenen Ernährungsstörungen der trächtigen Tiere, welche letztere auch noch bei Stuten sich bemerklich machten, die bereits abgefohlt hatten. Es fallen dafür ferner auch die Ergebnisse der Fütterungsversuche, wenn auch nicht entscheidend, ins Gewicht. Inwieweit dabei der in der Zeit vom 28. Januar bis 3. Februar verfütterte mangelhafte Hafer mitgewirkt hat, daß die Verfohlungen im Monat Februar so massenhaft sich einstellten, ist schwer zu beurteilen, ebensowenig, welchen Anteil die ungünstige Witterung des Sommers 1907 und die Vornahme der künstlichen Befruchtungen an der Kalamität gehabt haben.

Das seuchenhafte Verfohlen hat sich in dem folgenden Jahre in Beberbeck nicht wiederholt. Von den Stuten, welche im Winter 1907/08 verwarfen, haben im Winter 1908/09 nur 2 abortiert, eine 23jährige und eine andere, welche tote Zwillinge ausstieß. 6 von ihnen sind güst geblieben, 1 ist wegen eines kranken Uterus gar nicht gedeckt worden und 1 wurde aus anderen Gründen getötet. Die übrigen haben normal ausgetragen.

Nach alledem gelange ich zu den

Schlußsätzen:

1. Es ist mit Sicherheit auszuschließen, daß das im Jahre 1908 im Hauptgestüt Beberbeck aufgetretene

seuchenartige Verfohlen infektiöser, ansteckender Natur gewesen ist.

2. Ebensowenig kann die Ursache des Verwerfens in einem Bleigehalt oder in sonstiger schlechter Beschaffenheit des den Stuten gereichten Trinkwassers gesucht werden.
3. Vielmehr ist mit Wahrscheinlichkeit anzunehmen, daß die Kalamität auf die mangelhafte Beschaffenheit des Futters zurückzuführen ist.

V.

Aus der chirurgischen Klinik der Kgl. Tierärztlichen Hochschule zu Berlin.

Ueber Polydaktylie beim Pferde.

Von

Prof. Dr. **R. Eberlein.**

(Mit 18 Abbildungen auf Tafel I—V.)

Die Mehrzehigkeit des Pferdes ist verhältnismäßig häufig beobachtet worden und hat von jeher das Interesse der Tierärzte und Zoologen hervorgerufen. Dieselbe ist deshalb bereits mehrfach Gegenstand zum Teil eingehender Untersuchung und Beschreibung gewesen und wird auch schon sehr frühzeitig in der Literatur erwähnt. So berichtet bereits gegen Ende des 17. Jahrhunderts Aldrovandus (1, 1679) unter Beigabe einer bildlichen Darstellung von einem Equus octopedibus, der an allen vier Füßen Didaktylie aufwies. Ferner spricht Plot (2, 1688) von einem Fohlen, mit einer überzähligen Zehe, ohne allerdings mitzuteilen, welche Gliedmaße betroffen war. Sodann beschreibt Winter v. Adlersflügel (3, 1703) zwei Fälle von Polydaktylie beim Pferde. Bei einer Stute fanden sich an allen vier Gliedmaßen innen eine Beizehe und ein Hengst besaß an beiden Vorderextremitäten eine überzählige klauenförmige Zehe.

Wenn auch hiernach die ersten Beobachtungen über das Vorkommen der Polydaktylie bis in das 17. Jahrhundert zurückreichen, so setzt doch eine exakte Forschung auf diesem Gebiete erst mit der Entwickelung der wissenschaftlichen Tierheilkunde ein, welche mit der Begründung der tierärztlichen Lehranstalten gegen Ende des 18. Jahrhunderts eingeleitet wurde. Seit dieser Zeit mehrten sich die Mitteilungen über das Vorkommen und das Wesen dieser Abnormität schnell, so daß wir heute, wie ich unten weiter ausführen werde, über eine große Zahl von Beobachtungen verfügen.

Von Bedeutung war ferner der Umstand, daß auch die Naturforschung ihre Aufmerksamkeit der Polydaktylie zuwandte und sich Männer wie Goethe mit derselben beschäftigten. Nach der Mitteilung von Boelsche (4) erklärte Goethe die Mehrzehigkeit des Pferdes „als ein gelegentliches Durchschlagen des Typus, der allen Säugern ursprünglich mehrere Zehen zudiktiere und auch da, wo er sich auf eine einzige habe herunterhandeln lassen, sein ideelles Fortbestehen gern einmal in Gestalt einer scheinbaren Abnormität dokumentiere."

Mir selbst bot sich die Gelegenheit, in der Klinik 5 Fälle von Polydaktylie zu beobachten, die mir der Mitteilung wert erscheinen, umsomehr als ich bei zwei der Tiere die überzählige Zehe operativ entfernt habe und den Heilverlauf verfolgen konnte. Ehe ich aber auf die Beschreibung der Einzelfälle eingehe, möchte ich eine kurze Uebersicht über die bisherigen in der Literatur niedergelegten Beobachtungen voranschicken.

Literatur.

Gurlt, der Begründer der deutschen Veterinärteratologie, behandelt in seiner pathologischen Anatomie (5, 1832) die Polydaktylie als „Megalomelus perissodactylus, überzählige Zehen" und bezieht sich hier auf die Mitteilungen von Winter von Adlersflügel, Plot, Bredin u. a. An anderer Stelle seines Lehrbuches (S. 373) bespricht dieser Forscher die Polydaktylie noch einmal unter der Ueberschrift „Ueberzählige Teile an den Gliedmaßen" und „Regelwidrige Spaltung an den Gliedmaßen". Erstere bezeichnet er als nicht selten, letztere aber als sehr selten und als äußerst selten, wenn die Spaltung nur das letzte Zehenglied (Hufbein) betrifft. In der Folgezeit hat Gurlt dann noch mehrere Einzelfälle (6 und 7) mitgeteilt und zum Teil auch abgebildet. Eine zusammenfassende Darstellung der Anomalie endlich gibt Gurlt in seinem Atlas der tierischen Mißgeburten (8), in welchem er über 14 Fälle bei Fohlen berichtet.

Bei einem ausgetragenen Fohlen beobachtete Wehenkel (9, 1873) an allen vier Gliedmaßen zwei vollkommen ausgebildete Zehen. Es waren die zweiten und vierten Zehen ausgewachsen, während die dritten oder Hauptzehen verkümmert waren.

Eine weitere Mitteilung stammt von Cornevin (10, 1881), welcher zunächst die Beobachtungen von Aldrovandus (1679), Allard (1811), Geoffroy Saint-Hilaire (1832), Moreul (1846, 1848 u. 1850), Lavocat (1853), Alibert (1855), Goubaux (1855, une douzaine de cas), Varnell (1859 und 1862), Armatage (1865), Arloing (1867), Hull (1868), Freew (1869), Delplanque (1869), Flemming (1871), Müller (1872), Wehenkel (1873), Benjamin (1878), Marsh (1880), Darbot (1880) und Loubet (1881) registriert und dann drei eigene Beobachtungen anschließt. Hiermit verzeichnet Cornevin insgesamt 49 Fälle, von denen 12 alle vier Gliedmaßen und die übrigen 37 eine oder beide Vorderextremitäten, und zwar stets die mediale Seite derselben, betrafen.

Aehnliche Wahrnehmungen wie Wehenkel haben Ercolani (11, 1882) und Lavocat (12, 1882), dieser an einem aus La Plata nach Paris eingeführten Pferde, gemacht. Das Vorkommen einer (inneren) Nebenzehe an den Vordergliedmaßen hält Lavocat für so häufig, daß die Fälle nicht mehr gezählt werden, während sie an den Hinterbeinen seltener und nie an diesen allein, sondern dann immer an allen vier Beinen sich zeigen. Spaltung der mittleren oder Hauptzehe wurde in seltenen Fällen und wiederum nur an den Vorderbeinen beobachtet.

Popow (13, 1883) untersuchte mehrere Pferde mit einseitiger Verdoppelung der Phalangen und ihrer Gelenke.

Schon Hensel (14) hat im Jahre 1860 die überzähligen Zehen des Pferdes einer eingehenden wissenschaftlichen Untersuchung unterworfen. Ihm stand das Material der Gurltschen Sammlung zur Verfügung, von dem er fünf Fälle beschreibt. Er erklärt die Anomalien als „wirkliche Rückschläge auf das Hipparionstadium".

Ebenso hat Boas (15, 1882 u. 16, 1885) kritische Untersuchungen darüber angestellt, wie weit die Mehrzehigkeit des Pferdes das Produkt einer Sprossung oder eines Rückschlages (Atavismus) ist. Er greift auf die Mitteilungen von Hensel, Gurlt, Gaudry, Marsh u. a. zurück und beschreibt vier Präparate der Sammlung der Kopenhagener Schule. Boas gelangt zu dem Schluß, daß ein Teil der Veränderungen (die Minorität) Produkte einer Sprossung sind, die Mehrzahl aber Rückschläge darstellen.

Im Münchener Jahresbericht 1884/85 äußert sich Kitt (17) über 3 Fälle „echt atavistischer Polydaktylie" beim Fohlen, auf welche derselbe auch in seinem Lehrbuch der pathologischen Anatomie zurückgreift (18 u. 19).

Persillet (20) fand bei einem 6 Tage alten Fohlen, Shave (26) und Maccagni (31) ebenfalls bei einem Fohlen, Pütz (21) bei einem zehnjährigen Wallach norisch-ungarischer Abstammung und Briot (29) bei einem Mustang aus den Prairien Südamerikas an der Innenseite eines Vorderfußes eine Beizehe. Ferner sah Rudofsky (22) ein fünfjähriges, gut entwickeltes Pferd, welches an beiden Vorderfüßen zwei vollkommen ausgebildete Seitenzehen hatte, die so lang waren, daß sie den Boden berührten. Einen ähnlichen Fall beobachtete und operierte Nies (23) bei einem Fohlen, ebenso Joger (24), Kirillow (25), Steger (27), Ising (an allen vier Füßen) (30) und Salles (34).

Schmaltz (28) berichtet über einen Fall von Polydaktylie bei einem sechsjährigen, wohlgebauten, starkknochigen Arbeitspferde, welches jederzeit gut gearbeitet hatte. Dasselbe wies an der Innenseite des rechten Fesselgelenkes eine zweite Zehe auf, welche normal gegliedert war und mit einem gut ausgebildeten Hufe etwa 4 cm über dem Boden endete. Das Pferd strich sich nicht und hatte auch sonst im Gange keine Beschwerden durch die Nebenzehe.

Eine interessante Beobachtung hat R. Schmidt (32) gemacht. Ein kräftig entwickeltes braunes Stutfohlen zeigte an jedem Beine zwei Zehen mit je drei Gliedern und Hufen. Bei zwei Füßen berührten beide Hufe den Boden gleichzeitig, während bei zweien die eine Zehe verkrümmt bzw. verkümmert war, sodaß dieser Huf höher lag. Taylor (33) fand bei einem eintägigen Fohlen den rechten Vorderfuß bis zum Karpus gespalten, an der linken Vordergliedmaße reichte die Spaltung nur bis zur Mitte des Fesselgelenks. Einen ähnlichen Zustand sah Steffani (47) bei einem acht Wochen alten Fohlen.

In den von Fantin (35) und Dalau (39) beschriebenen Fällen bestand an der medialen Seite der Fesselgelenke beider Vorderfüße eine überzählige, etwas verkümmerte Zehe.

Tiere, bei denen nur an einem Fuße eine derartige Nebenzehe, in der Regel innen, vorlag, sind untersucht und beschrieben worden von Zimmermann (36, sehr eingehende anatomische Untersuchung), Ries (37, 3 Fälle), Gislehni (38), Craig (40, an der lateralen Seite), Schimmel (42), Lesbre (43), Pfab (44), Wucherer (45), Borella und Finzi (46) und Hederstedt (48), während eine Didaktylie an der gleichseitigen Vorder- und Hinterextremität eines Pferdes von Dupas (41) geschildert wird.

In neuerer Zeit hat Reinhardt (49) eine eingehende Studie über die vorwürfige Frage veröffentlicht. Seine Beobachtungen erstrecken sich auf vier Fälle, die anatomisch sehr genau untersucht sind. Das erste Pferd war eine mittelgroße, an allen vier Füßen zweizehige Stute, bei welcher jedem der vier Füße an der Medianseite ein zweiter Finger, bezw. eine zweite Zehe ansaß. Die weiteren drei Präparate stellten Einzelgliedmaßen dar. In ausführlicher Form begründet Reinhardt seine Ansicht dahin, „daß alle vier Fälle durch Teilung entstanden sind, hervorgerufen durch ein Hindernis, welches während der frühesten Embryonalperiode vom distalen Ende der Gliedmaße her auf die noch nicht differenzierten Teile teils spaltend, teils drückend parallel der Gliedmaßenachse eingewirkt hat."

Ebenso beachtenswert sind endlich die sorgfältig durchgeführten Untersuchungen und Betrachtungen Lindemanns (50). Seine Untersuchungen betreffen die vier Füße eines Fohlens, das an allen vier Extremitäten mit Polydaktylie, und zwar an den Vordergliedmaßen mit atavistischer, an den Hintergliedmaßen mit teratologischer Mehrzehigkeit behaftet war. Die einzelnen Füße sind anatomisch eingehend geprüft und beschrieben.

Im Anschluß daran hat Lindemann die in der Literatur mitgeteilten Fälle zusammengestellt und ist hierbei zu den nachstehenden, sehr interessanten statistischen Schlußfolgerungen gelangt:

In 81 genauer bestimmten Fällen waren 148 Extremitäten betroffen, und zwar handelte es sich 72 mal um ein rechtes, 43 mal um ein linkes Vorderbein, 17 mal um die rechte und 16 mal um die linke Hinterextremität.

Die Polydaktylie tritt am meisten an den Vordergliedmaßen auf (77,70 pCt.), und zwar rechts (48,65 pCt.) häufiger als links (29,05 pCt.), seltener an den Hinterextremitäten (22,30 pCt.).

In der Regel findet man die Polydaktylie nur an einer Extremität (60,21 pCt.), seltener an 2 Gliedmaßen (22 Fälle = 23,66 pCt.) und noch seltener an allen 4 Extremitäten (15 Fälle = 16,13 pCt.).

Ueber Tridaktylie liegen 7 Beobachtungen vor.

Hinsichtlich der Bedeutung des Geschlechtes und der Rassenzugehörigkeit der Tiere für das Auftreten der Polydaktylie stehen hinreichende Erfahrungen nicht zur Verfügung.

Endlich hat Lindemann die Frage im allgemeinen erörtert, ob und in wieweit die Polydaktylie als Atavismus oder als Mißbildung zu deuten ist und die mitgeteilten Fälle darauf kritisch untersucht, wie weit dieselben den atavistischen, bzw. den teratologischen Abnormitäten zuzurechnen sind.

Er gelangte hierbei zu dem Schluß, daß von den zusammengestellten Fällen 51 pCt. nicht genügend beschrieben sind, während 3 Präparate beide Arten von Mehrzehigkeit vereint aufweisen. Von den übrigen 46 Beobachtungen waren 17 = 36,96 pCt. atavistisch-polydaktyl und 29 = 63,04 pCt., mithin die Mehrzahl, teratologisch-polydaktyl.

Eigene Beobachtungen.

Wie ich schon erwähnte, habe ich in den letzten Jahren 5 Fälle von Polydaktylie beim Pferde beobachten können. An 2 Tieren wurde die Operation mit Erfolg ausgeführt. Ich werde die Fälle in der Reihenfolge beschreiben, wie sie zur Beobachtung gelangt sind.

I. Fall.

(Figur 1—5.)

Jährlingsstutfohlen, 1,50 m hoch, posenschen Landschlages, wurde der Klinik mit dem **Vorbericht** zugeführt, daß es in der Provinz Posen auf dem Markte gekauft sei, um als Schaubudenobjekt verwendet zu werden. Ueber die Abstammung, bisherige Haltung etc. des Tieres war nichts bekannt.

Status praesens. Das Fohlen war als Jährling nur schwach entwickelt und sehr mäßig genährt. Das Allgemeinbefinden des Tieres war jedoch nicht gestört, auch soll die Futteraufnahme gut sein.

Das Tier ist sehr schmalbrüstig, so daß beide Vordergliedmaßen eng stehen. Die linke Vorderextremität ist etwas diagonal nach außen verstellt, und beide Zehen stehen zehenweit. Im übrigen zeigt die rechte Vorderextremität keine Abweichungen, der Huf derselben ist ein diagonaler Schiefhuf.

Der linke Vorderschenkel (Fig. 1) ist im ganzen schwächer als der rechte. Die Unterarmpartie ist verlängert, so daß der Karpus und ebenso das Fesselgelenk links 5 cm tiefer stehen als rechts. Der linke Metakarpus ist nur $^3/_4$ so stark wie der rechte. Das linke Fessel- und Krongelenk aber sind verdickt.

Der Huf ist bei der Betrachtung von vorn gesehen klauenartig bis zur Krone gespalten, in seinen beiden Hälften unregelmäßig abgenutzt, schnabelschuhartig verbildet und seitlich nach außen abgebogen (Fig. 1). Am aufgehobenen Fuße lassen sich die beiden hornklauenartigen Teile des Hufes gegeneinander bewegen, jedoch sind beide Abteilungen im mittleren Spalt durch festes Horn verbunden. Bei der Betrachtung der Bodenfläche fällt auf, daß die Seitenwände infolge der vernachlässigten Hufpflege sich auf die

Bodenfläche umgelegt haben. Jede Abteilung zeigt einen kleinen verkümmerten Strahl und eine seitliche Eckstrebe. Es sieht aus, als ob der Huf in der Mitte des Strahles durchgetrennt und auseinander gebogen wäre.

Die Bewegungen des Tieres sind auf weichem Boden nur wenig behindert, auf Pflaster dagegen sehr blöde und erheblich beeinträchtigt.

Um darüber Auskunft zu erhalten, wie die einzelnen Zehenknochen beschaffen und zu einander gelagert sind, wurde die linke Zehe des Tieres mit Röntgenstrahlen dorso-ventral und ventro-dorsal durchleuchtet. Die in Fig. 2 u. 3 wiedergegebenen Aufnahmen lassen erkennen, daß die Spaltung der Zehe bis in die distale Epiphyse des Fesselbeins reicht und die distale Artikulationsfläche dieses Knochens noch geteilt ist. Die beiden Kronbeine und Hufbeine sind ungleich groß, die äußeren nämlich größer als die inneren. Die Hufbeine sind klauenbeinförmig. Außerdem liegen zwei Strahlbeine vor.

Wenn nun auch durch diese Röntgenaufnahmen das Wesen der vorliegenden Polydaktylie als eine ohne Zweifel durch Mißbildung bedingte Teilung der Zehe bis zur Phalanx prima festgestellt war, so hatte ich doch den Wunsch, das im übrigen geringwertige Tier als Versuchstier zu erwerben, um später noch eine weitere Untersuchung vornehmen zu können. Die Unterhandlungen scheiterten, da der Besitzer sich einen großen Verdienst durch Verwendung des Fohlens als Schauobjekt versprach. Als dies nicht eintrat, ließ der Eigentümer dasselbe nach einem halben Jahr schlachten und sandte der Klinik die beiden Vorderfüße, im Karpus abgetrennt, zu.

Die **Sektion** der Füße ergab an der rechten Gliedmaße in allen Teilen und Geweben normale Verhältnisse.

Am linken Fuße jedoch zeigen sich am Skelett (Fig. 4) die schon durch die Röntgenuntersuchung erkannten und oben näher beschriebenen Verhältnisse. Die Knochen sind sämtlich kleiner und die Spaltung der Zehe erstreckt sich bis in die distale Epiphyse der Phalanx I. Die genauen Messungen ergaben die in der umstehenden Tabelle in cm mitgeteilten Maße.

Die Knochen zeigen die im Röntgenbilde erkennbaren Formen und gleichen an den Kron- und Hufbeinen im allgemeinen mehr den Kron- und Klauenbeinen der Rinderzehe, sind dabei aber sehr unregelmäßig. Die Strahlbeine, von denen zwei vorliegen, sind sehr klein und entsprechen in Größe und Form etwa denen eines jungen

Rindes. Jedes Hufbein trägt an dem verkümmerten Hufbeinaste einen kleinen Hufknorpel.

Tabelle.

	Mc. III		Ph. I		Ph. II			Ph. III		
	r. V.	l. V.	r. V.	l. V.	r. V.	l. V. med.	l. V. lat.	r. V.	l. V. med.	l. V. lat.
Gesamtlänge	25	23	8,25	6,75	3.5	2,4	2,5	5,0	3,8	4,2
Breite am proximalen Ende . . .	6,5	6,0	5,5	5,0	5,5	3,2	2,8	5,5	3,0	3,3
Breite in der Mitte	4,0	3,5	3,5	3,3	5,0	2,8	2,7	—	—	—
Breite am distalen Ende	5,0	4,5	4,8	4,3	5,3	3,3	3,5	7,5	3,3	3,6

Die Sehnen weisen bis zur distalen Epiphyse der Phalanx I keine Abweichungen auf. Hier gabelt sich die Sehne des M. extensor digitor. communis entsprechend der Teilung der Knochen in zwei Schenkel. Ebenso ist an der Beugefläche die Sehne des M. flexor digitor. profundus in zwei Schenkel geteilt, ähnlich wie an der Rinderzehe. Das Verhalten der Gefäße und Nerven konnte nicht weiter geprüft werden.

Interessant sind die Veränderungen an der Huflederhaut (Fig. 5). Von der stark behaarten Haarlederhaut setzen sich der gut ausgeprägte Fleischsaum und die mit kräftigen Zotten ausgestattete Fleischkrone deutlich ab. Beide schlagen sich am Trachtenteil jederseits auf die Sohlenfläche des Hufes um und gehen hier wie am normalen Hufe in den Fleischstrahl über, bezw. bilden die Fleischkroneneckstrebe. Die Fleischwand ist an den Außenflächen wie an den Innenflächen der beiden Hufteile mit regelmäßig ausgebildeten Fleischblättchen, die Fleischsohle mit kräftigen Fleischzotten besetzt. Jeder Hufteil zeigt ferner an der Bodenfläche eine deutliche Fleischwandeckstrebe und einen verhältnismäßig kräftigen Fleischstrahl. Es erscheint, als ob der Fleischstrahl in der Mitte durchtrennt und die eine Hälfte desselben auf die innere, die andere auf die äußere Abteilung des Hufes verschoben wäre. In der Spalte zwischen den beiden Hufhälften zeigt das Gewebe den Charakter des Fleischstrahls und ist mit flachen, spärlichen Zotten ausgestattet.

Die Hornkapsel entspricht an ihrer Innenfläche genau der Oberfläche der Huflederhaut und ist im übrigen von schon oben beschriebener Form und Beschaffenheit.

Fall II.

(Figur 6 und 7.)

Es handelt sich um die vier Füße des Fötus einer Vollblutstute, die im 7. Monat der Trächtigkeit abortiert hatte. Stute und Hengst waren vollkommen gesund. Auch war nicht bekannt, daß von denselben jemals Fohlen mit Mißbildungen gefallen waren.

Befund. Alle vier Füße (Fig. 6) zeigen die Eigenschaften der Extremitäten nicht ausgetragener Föten und lassen sämtlich eine Mehrzehigkeit durch Bildung einer Nebenzehe an der medialen Seite erkennen. Am Karpus und Tarsus liegen keine Abweichungen bezüglich der Zahl und Form der Knochen vor.

Am rechten Vorderfuß, der einschließlich Karpus eine Gesamtlänge von 16 cm mißt, ist das mediale Griffelbein fast ebenso stark ausgebildet wie das Mc. III. Beide Knochen sind bis zum Karpus an der dorsalen wie an der volaren Fläche durch eine tiefe Rinne geschieden und im unteren Drittel durch einen Spalt getrennt. An den distalen Enden der Mc. II und III ist die Haut knollenförmig verdickt und trägt eine kleine Hornkappe als erstes Anzeichen der Hufbildung. Zehenknochen sind nicht zu fühlen. Wie die Röntgenaufnahme (Fig. 7) zeigt, ist die Zehe noch nicht differenziert. Nur in der Zehe des Mc. III ist bereits ein Knochenkern zu bemerken. Das laterale Griffelbein ist nicht vergrößert.

Der rechte Vorderfuß ist 15 cm lang und ähnlich beschaffen, nur ist Mc. II bloß etwa $^2/_3$ so lang als Mc. III (Fig. 6). Die Bildung der Zehen ist unvollständiger als am linken Vorderschenkel (Fig. 7). Laterales Griffelbein sehr klein.

Der linke und der rechte Hinterfuß messen 20 und 18 cm und sind weiter ausgebildet als die Vorderextremitäten. An beiden fällt auf, daß das mediale Griffelbein fast ebenso lang und stark ist als das Mc. III. Beide Knochen tragen knollenförmig verdickte Stümpfe, die mit einem kleinen Huf enden (Fig. 6) und im Röntgenbilde sich als Zehen erweisen (Fig. 7). Die lateralen Griffelbeine sind weder verlängert noch verstärkt.

Fall III.

(Fig. 8 u. 9.)

Das Präparat stellt den linken Vorderschenkel bis zum Ellenbogengelenk eines Hengstfohlens dar, das 24 Stunden nach

der Geburt gestorben war. Mutter englische Halbblutstute, Hengst unbekannt.

Befund. Die Extremität zeigte bei der Geburt des Fohlens die in der Fig. 8 dargestellte Form. Dieselbe ist im Karpalgelenk stark volar gebeugt, während die Zehe durch exzessive Dorsalflexion im Fessel- und Krongelenk hochgradig verbildet ist. An der medialen Seite des Mittelfußes ist ein 15 cm langer dornförmiger Fortsatz zu erkennen, der am Karpus entspringt und etwa bis zur halben Ausdehnung durch eine Hautfalte mit dem Mittelfuß verbunden ist.

Auf dem Röntgengebilde (Fig. 9) erweist sich dieses Gebilde als das verstärkte und verlängerte mediale Griffelbein, während das laterale Griffelbein nur als ein zartes und nicht vergrößertes Gebilde zu erkennen ist. Infolge der exzessiven Beugung im Karpalgelenk sind die Karpalknochen unregelmäßig gebildet und gelagert (Fig. 9).

Fall IV.

(Fig. 10—14.)

Hellbrauner Wallach, mecklenburgischer Rasse, 3 Jahre alt, 1,62 m hoch, wurde am 10. Juni 1909 zum Zwecke der Operation in die Klinik eingestellt. Die Elterntiere des Fohlens sind gesund.

Status praesens. Das kräftige, aber mäßig genährte Tier ist innerlich gesund und frei von fieberhaften oder allgemeinen Erkrankungen.

Am rechten Vorderfuße des Fohlens sieht man an der Innenfläche des Fesselgelenkes eine zweite Zehe (Fig. 10) von etwa der halben Stärke der Hauptzehe. Dieselbe läßt bei der Palpation alle Eigenschaften einer Einhuferzehe, insbesondere eine Phalanx I, II und III, sowie einen kräftigen Hornschuh erkennen. Mit dem Mittelfuß ist die Nebenzehe durch ein doppeltdaumenstarkes Knochengebilde verbunden, das sich bis zum Karpus verfolgen läßt und als verstärktes mediales Griffelbein zu erkennen ist. Nach unten ist dieselbe seitlich (nach innen) abgebogen und reicht mit dem Hufzehenrande bis zur Krone der Hauptzehe. Bis an die Krone waren Haupt- und Nebenzehe durch eine Hautfalte verbunden.

Die Bewegungen des Tieres sind frei. Es besteht weder beim Vorführen auf weichem noch auf hartem Boden eine Lahmheit. Auch fehlen Streichwunden oder Folgezustände früherer Verletzungen an der linken Vordergliedmaße.

Am aufgehobenen Hufe (Fig. 11) sieht man, daß der Huf der Hauptzehe kräftig entwickelt ist. Auch der Huf der Nebenzehe, der natürlich nie beschnitten worden war, läßt alle Einzelheiten eines Pferdehufes erkennen, nur sind die Form geringgradig verkehrtkegelförmig, die Trachten sehr eng und die Sohle stärker gewölbt. An der Figur 11 läßt sich erkennen, wie die Zehe durch ein strangförmiges Gebilde (mediales Griffelbein) mit dem Mittelfuß verbunden ist.

Die Röntgenaufnahme (Fig. 12) erweist mit Sicherheit, daß die Nebenzehe mit dem Mittelfuß fest lediglich durch das mediale Griffelbein verbunden ist, sowie daß die Fesselgelenke der Haupt- und der Nebenzehe sicher selbstständig und von einander getrennt sind. Die Operation konnte deshalb ausgeführt werden.

Operation. Am 19. Juni wurde das Tier unter Chloralhydrat-Narkose auf die rechte Seite gelegt, der rechte Vorderfuß auf die Latte gebunden und das Operationsfeld in größerer Ausdehnung rasiert, gründlich desinfiziert und mit Tupfern abgedeckt. Hiernach legte ich, nach Ausführung der Lokal-Anästhesie auf der Höhe des Innenrandes der Nebenzehe einen Schnitt durch die Haut, der sich von der Krone der Nebenzehe bis zum mittleren Drittel des Mittelfußes erstreckte, präparierte die Haut an der dorsalen und volaren Seite der Nebenzehe ab und legte so dieselbe vollkommen frei. Jetzt konstatierte ich, daß die Nebenzehe eine eigene gemeinschaftliche Strecksehne sowie auch alle drei Beugesehnen hatte, die in der Mitte etwa des Vordermittelfußes an der dorsalen oder volaren Fläche von den betreffenden Sehnen der Hauptzehe sich abzweigten. An den Abzweigungsstellen lagen gabelförmige Sehnenscheiden vor, die sowohl die Sehnen der Hauptzehe wie die der Nebenzehe an der Teilungsstelle umschlossen.

Nachdem so die Nebenzehe freigelegt war, habe ich das Mc. II etwa in der Mitte des Vordermittelfußes und hart am Mc. III in der Richtung des Innenrandes desselben mit dem Meißel schräg durchtrennt und die Knochenränder mit Knochenzange und scharfem Löffel geglättet, nachdem ich zuvor die Strecksehnen und die Beugesehnen der Nebenzehe nahe an der Abzweigungsstelle durchschnitten hatte. Als darauf die blutenden Gefäße unterbunden waren, wurden die durch den Schnitt geöffneten Sehnenscheiden durch eine sorgfältige enge Naht verschlossen. Hiernach habe ich die Hautlappen reguliert und durch eine kombinierte Knopf-Klammernaht verschlossen. Der untere Wundwinkel blieb zum Abschluß des Sekretes offen, in denselben

wurde ein Gazetupfer geschoben. Zum Schluß wurde die Operationswunde mit Lenicet bepudert und ein Okklusivverband angelegt. Nachdem das Tier wieder aufgestanden war, wurde zum Zwecke der Immobilisierung der Zehe über den Watteverband noch ein dünner Gypsverband gelegt.

Die Heilung vollzog sich im ganzen regelmäßig. Während der ganzen Zeit ist die Körpertemperatur nie über 38° C. gestiegen und die Futteraufnahme stets gut geblieben. Am 27. Juni mußte der Verband gewechselt werden, da oberhalb desselben an der Gliedmaße Schwellung aufgetreten war. Einige Nähte waren ausgerissen, im übrigen aber heilte die Wunde sehr gut. Von jetzt wurde der Verband jeden 3. und später jeden 5. Tag gewechselt, die Wunde hierbei, da die Eiterung sehr gering war, nur mit Sublimatalkohol abgetupft und mit Jodtinktur, später mit Aloëtinktur bepinselt.

Am 18. Juli war die Wunde geheilt (Fig. 13), nur war die Narbe noch etwas breit und wulstig, wie dies so kurze Zeit nach der Operation nicht anders zu erwarten ist. Der Verband ist deshalb fortgelassen. An diesem Tage wurde auch der Huf reguliert, indem ich den Tragerand der äußeren Wandabschnitte erniedrigen ließ. Die Bewegungen des Tieres waren auf weichem wie auf hartem Boden vollkommen frei. Es zeigte sich nicht die geringste Spur einer Lahmheit.

Am 21. Juli wurde das Tier als geheilt entlassen. Der Besitzer verwendet dasselbe zu allen Ackerarbeiten und als Kutschpferd, ohne daß irgendwelche Störungen im Dienstgebrauche hervorgetreten sind.

Die amputierte Zehe zeigt bezüglich der Knochen, Sehnen, Gefäße, Nerven, alle Eigenschaften einer Einhuferzehe. Das Gewicht derselben beträgt 600 g. Die Knochen sind, wie die Röntgenaufnahme (Fig. 14) zeigt, kräftig entwickelt, die Länge derselben beträgt an der Phalanx I = 7,5 cm, an der Ph. II = 3,5 cm und an der Ph. III = 4,5 cm.

Fall V.

(Figur 15—18.)

Fuchsstutfohlen, ostpreußischer Rasse, 1 Jahr alt, 1,45 m groß, unbekannter Abstammung, wurde am 9. Januar d. J. zur Operation in die Klinik eingestellt.

Status praesens. Das Fohlen ist schlecht genährt und zeigt

ein rauhes, glanzloses Haarkleid, ist sonst aber innerlich gesund, jedenfalls frei von fieberhaften Allgemeinerkrankungen.

Am linken Vorderfuß (Fig. 15) erscheint der Vordermittelfuß in seiner ganzen Ausdehnung, namentlich in seiner unteren Hälfte in seinem Umfange erheblich vergrößert und an der Innenfläche des Fesselgelenkes findet sich eine zweite Zehe von etwa der halben Stärke der Hauptzehe. Dieselbe läßt alle Eigenschaften einer Einhuferzehe erkennen (Fig. 16), steht an ihrem proximalen Ende mit dem verstärkten und stark vergrößerten medialen Griffelbein in Verbindung und trägt an ihrem distalen Ende einen vollständig ausgebildeten, wenn auch verkümmerten Huf, der bis zur Mitte der Seitenwand des Hufes der Hauptzehe reicht.

Die Bewegungen des Tieres sind frei. Weder im Schritt noch im Trab auf weichem und auf hartem Boden besteht Lahmheit. Streichverletzungen irgendwelcher Art an der linken Gliedmaße liegen nicht vor.

Die Röntgenaufnahme (Fig. 16) gab Aufschluß darüber, daß die Nebenzehe mit dem medialen Griffelbein artikuliert und daß die Fesselgelenke der Haupt- und der Nebenzehe sicher selbständig und von einander getrennt sind, so daß die Operation ausgeführt werden konnte.

Operation. Dieselbe wurde an dem Fohlen am 11. Januar in der Choralhydrat-Narkose und unter Lokal-Anästhesie nach der oben beschriebenen Methode (Fall IV) ausgeführt und ohne Zwischenfall beendet. Nur wurde hier der Knochen nicht mit dem Meißel, sondern mit Hilfe einer Säge durchtrennt und ferner mit Rücksicht auf das Alter des Tieres zur Immobilisierung anstelle des Gypsverbandes ein Stärkebindenverband angelegt.

Die Heilung vollzog sich per primam und sehr schnell. Am 20. Januar wurde der Verband zum ersten Mal gewechselt und schon am 30. Januar konnte das Tier als geheilt entlassen werden. Zum Schutze der frischen Narbe wurde noch ein Schutzverband angelegt.

Als das Tier am 30. Januar die Klinik verließ und zuvor der Huf reguliert war, hatte die Gliedmaße das in der Figur 17 wiedergegebene Aussehen, welches die ausgezeichnete Heilung erkennen läßt.

Am 25. März wurde das Tier noch einmal vorgestellt. Die Narbe hat sich bis auf einen feinen Strich verkleinert und fällt nicht im geringsten auf. Der Vordermittelfuß ist nur noch

wenig dicker als der der rechten Seite. Es müssen sich hier also bereits Rückbildungsvorgänge am Knochen durch Transformation vollzogen haben. Die an diesem Tage vorgenommene Röntgenaufnahme (Fig. 18) bestätigte diese Annahme und zeigte zugleich, wie glatt der Amputationsstumpf des medialen Griffelbeins verheilt ist.

An der amputierten Zehe lassen sich hinsichtlich der Knochen, Sehnen, Gefäße und Nerven alle Eigenschaften einer Einhuferzehe erkennen. Das Gewicht derselben betrug 250 g.

Aetiologie und Formen.

Die Entstehung der Polydaktylie hat zu verschiedenen Zeiten eine sehr wechselnde Beurteilung erfahren.

Obgleich bereits Goethe nach dem schon S. 73 angeführten Ausspruch die Polydaktylie „als ein gelegentliches Durchschlagen des Typus, der allen Säugern ursprünglich mehrere Zehen zudiktierte" deutete, wurde die Abnormität früher allgemein als eine Mißbildung angesprochen. Erst Hensel (1860) stellte die Mehrzehigkeit des Pferdes als wirkliche Rückschläge auf das Hipparionstadium hin. Ihm schloß sich Gurlt an.

Jetzt schlug die Auffassung in das Gegenteil um, und man betrachtete jede Polydaktylie beim Menschen und bei Tieren ohne weiteres als Rückschlag (Atavismus).

Dieser Auffassung traten Gegenbauer (51, 52), Pfitzner (53, 54), Rabl (55), Zander (56) u. A. entgegen, die wiederum jede Polydaktylie beim Menschen für eine Mißbildung erklärten, während sie bei Tieren, namentlich beim Schweine Atavismus als Ursache der Mehrzehigkeit zum Teil gelten lassen wollen.

Boas, welcher die Mehrzehigkeit des Pferdes einer sorgfältigen kritischen Betrachtung unterzog, gelangte zu der Schlußfolgerung: „Einige, offenbar die Minorität, gehören in dieselbe Kategorie wie die beim Schwein und anderen Tieren nicht selten beobachteten Fälle, sie sind die Produkte einer Sprossung; andere, die Mehrzahl, bieten ein besonderes Interesse, es sind Rückschläge, Wiederholungen von Verhältnissen, die bei den Ahnen des Pferdes normal waren."

Die Untersuchungen Boas' haben sehr anregend gewirkt und zu verschiedenen Nachprüfungen und Aeußerungen Veranlassung gegeben. So hat Kitt die Frage näher betrachtet. Er unterscheidet zwischen atavistischer oder typischer Polydaktylie und Spaltung oder atypischer Polydaktylie. In Uebereinstimmung hiermit trennt Lindemann zwischen atavistischer und teratologischer Polydaktylie und Lesbre zwischen Polydactylie atavique und Polydactylie tératologique ou schistodactylie.

Blanc (57) unterscheidet:

1. la polydactylie atavique,
2. la polydactylie tératologique,
3. la polydactylie hétérogénique.

Zur letzten Gruppe will Blanc die Fälle zählen, welche sich in den beiden

anderen Abteilungen nicht unterbringen lassen. Mit Recht betont Lindemann, daß die dritte Gruppe überflüssig sein dürfte.

Desgleichen unterscheidet Taylor 3 Ursachen der Polydaktylie, nämlich:

1. atavistische,
2. mechanische (mechanical constriction by threads of the amnion),
3. innere (germinal variation, duplication, splitting or doubling of that group or of those determinants).

Auch Inhelder (58) stellt 3 Formen der Polydaktylie auf:

1. die teratologische,
2. die neogenetische, meist durch eine Keimvariation bedingt,
3. die palingenetische, zu der die atavistische Mehrzehigkeit rechnet,

während Freund (59) deren 4 nennt, nämlich:

1. die traumatische oder typische Polydaktylie infolge mechanischer Ursachen (Abschnürung, Einschnitt, Epiphysenabschnürung, Karpalfraktur),
2. die palingenetische, atavistische Mehrzehigkeit, veranlaßt durch innere Ursachen,
3. die aus mechanischen und inneren Ursachen,
4. die progressive Polydaktylie (aquatile Anpassung als Kainogenese).

Hinsichtlich der Frage, wann wir eine Polydaktylie beim Pferde als atavistisch oder als teratologisch anzusprechen haben, äußert sich Kitt, indem er sagt:

„Manche Fälle sind unzweifelhaft als atavistische Formbildungen anzusehen, nämlich diejenigen, bei welchen die überzählige Zehe genau den Platz einnimmt, wo Vorfahren der betreffenden Tiergattung eine Zehe mehr als die jetzt lebenden Repräsentanten besessen haben, und wenn die Ueberzahlzehe auch in ihrem anatomischen Bau und der Gelenkung mit ihren Stützknochen entsprechende Uebereinstimmung mit jenem phylogenetisch bekannten Gliedmaßenteil bietet.

Atypische Polydaktylie sind beim Pferde solche Fälle, bei welchen die überzählige Zehe beispielsweise vom Fesselbein der Hauptzehe entspringt, als eine Nebenknospe dieses Knochens erscheint, oder einem gespaltenen Fesselbein entspricht".

Nach Sußdorf (60) sind für die Zuweisung einer Mehrzehigkeit zur atavistischen Polydaktylie folgende Punkte maßgebend:

„1. Vorhandensein normaler Mittelhand-, bzw. Mittelfußknochen von der Beschaffenheit derjenigen bei unserem jetzigen Pferde, an deren seitlichen der 3-gliedrige oder durch Konnaszenz 2-gliedrige Finger bzw. Zehe ihren Sitz hat,

2. durchgehende Trennbarkeit des ganzen Strahles von den Nebenstrahlen bei vollem Mangel weiterer Mittelhandknochenrudimente neben den zehentragenden;

während der pathologischen Hyperdaktylie jene Fälle zuzurechnen sind, bei welchen:

1. die überzähligen Zehen aus dem einfach veranlagten Strahle hervorgesprossen ist, und das zwar entweder schon im Bereich des betreffenden Mittelhand- bzw. Mittelfußknochens oder erst im Bereich des eigentlichen Fingers bzw. der Zehe, und bei welchem

2. neben den regelrecht ausgebildeten oder vielleicht auch etwas verkrüppelten Handteilen eine mehr oder weniger vollkommene Doppelhand bzw. Fuß sich entwickelt hat."

Als Ursache der teratologischen Polydaktylie werden in der Literatur angegeben: Keimesvariation (Ziegler (61), Zander), dem Keime anhaftende Eigentümlichkeiten (Zander), embryonaler Bildungstrieb oder Bildungsreiz (Kitt), exzessives Wachstum, Abänderung der Keimung, Spaltung oder Verdoppelung durch überreiche Ernährung (Taylor), Verdoppelung oder Sprossung (Boas), Spaltung (Kitt) etc. Nach Zander, dessen Ansicht neuerdings mehrfach Anklang gefunden hat, soll ferner die Teilung (Spaltung) durch amniotische Falten oder Fäden zustande kommen, die sich den wachsenden Gliedmaßen entgegenstellen, in dieselben einschneiden, Teile derselben mehr oder weniger vollständig abtrennen und so zur Bildung überzähliger Zehen führen können.

Nach den obigen Darlegungen unterscheiden die meisten Forscher zwischen

1. der atavistischen Polydaktylie — typische P., P. atavique — und
2. der teratologischen Polydaktylie — atypische P., pathologische P., Schistodaktylie, P. teratologique —.

Die Beurteilung, ob eine Polydaktylie zu der ersten oder der zweiten Form gehört, ist, auch selbst an der Hand der von Boas, Kitt und Sußdorf gegebenen Beurteilungsgrundsätze geprüft, nicht immer leicht. Während Boas die atavistischen Formen der Polydaktylie als die Mehrzahl, die teratologischen als die Minorität bezeichnet, hat Lindemann von 46 Beobachtungen nur 17 = 36,96 pCt. als atavistisch-polydaktyl und 29 = 63,04 pCt. als teratologisch-polydaktyl bestimmt. Ein noch ungünstigeres Resultat hat Reinhardt erhalten. Vier von ihm selbst untersuchte Fälle hat er alle als teratologische Pleiodaktylien erkannt. Auf Grund seiner Untersuchungen und seiner Literaturstudien gelangt derselbe Forscher mit Recht zu der Schlußfolgerung, „daß das Auftreten eines wirklichen Rückschlages zu den allergrößten Seltenheiten gehört und daß die Erscheinung der Pleiodaktylie bezüglich der Entscheidung ob Atavismus oder Mißbildung vorliegt, mit äußerster Vorsicht zu beurteilen ist".

Wenn ich die obige Einteilung zugrunde lege und die von Kitt und Sußdorf aufgestellten Grundsätze berücksichtige, so gelange ich zu dem Schluß, daß von den von mir beobachteten Fällen der I., II. und III. als teratologische und nur der IV. und V. als atavistische Polydaktylien zu deuten sind.

Symptome und Diagnose.

Die klinischen Kennzeichen der Polydaktylie sind so prägnant, daß die Diagnose derselben keine Schwierigkeiten bietet.

Man findet neben der Hauptzehe eine meistens kleinere Nebenzehe (Fall III und IV) oder trifft den Huf gespalten (Fall I) an. Meistens ist nur eine Gliedmaße, seltener sind zwei Extremitäten und sehr selten alle vier Füße betroffen. In der Regel wird die Abnormität an den Vordergliedmaßen gesehen (nach Lindemann 77,70 pCt) und zwar gewöhnlich an der medialen, selten an der lateralen Seite derselben.

Die Nebenzehe ist meistens verkümmert, seitlich abgebogen und artikuliert mit dem verlängerten und verdickten medialen Griffelbein oder mit einem Teile der distalen Gelenkfläche des Metakarpus. Der Huf der Nebenzehe ist ebenfalls verkümmert. Bei der durch Spaltung entstandenen Zweiteilung der Zehe (Fall I) ist dieselbe mehr oder weniger weit und meistens ungleichmäßig geteilt.

Wenn somit die Feststellung der Polydaktylie an sich leicht ist, so bietet die Entscheidung der Frage, ob die Anomalie auf Atavismus oder Mißbildung beruht, meistens um so größere Schwierigkeiten. Welche Grundsätze hierbei zu beachten sind, habe ich in dem vorstehenden Kapitel ausgeführt. Ueber die Beschaffenheit des Knochenskeletts gibt eine Untersuchung mit Röntgenstrahlen, die sich am stehende Pferde leicht ausführen läßt, gute Auskunft (Fall I, IV und V, Fig. 2, 3, 12 und 16).

Ob die Polydaktylie bei den Tieren Bewegungsstörungen hervorruft, hängt von der Größe, der Lage (Richtung), und dem Sitz der Nebenzehe ab. In der Regel zeigt sich keine Hinderung (Fall IV und V, Beobachtung von Schmaltz, Reinhardt u. A.), zuweilen ist die Bewegungsfreiheit der Tiere geringgradig beeinträchtigt, z. B. im Trabe oder auf hartem Boden (Zimmermann) oder es besteht Lahmheit, wenn das Tier sich mit der Nebenzehe stößt, verletzt oder die Nebenzehe auf dem Erdboden aufstößt (Kirillow). Fohlen, welche eine Spaltung der Hauptzehe aufweisen (Fall I) oder bei welchen die Hauptzehe verkümmert ist, gehen in der Regel lahm, jedenfalls stets bei der Bewegung auf Pflaster.

Viele dieser Fohlen sind kleine, schlecht entwickelte Tiere, sog. Kümmerer, die der Besitzer deshalb nicht aufzieht, sondern schlachten läßt. Hieraus erklärt sich, daß diese Fälle seltener zur Behandlung kommen, obwohl die Polydaktylie an sich kein rares Vorkommnis ist.

Prognose.

Die Beurteilung hängt davon ab, ob es sich um ein hinreichend kräftiges Tier handelt und ob sich die Nebenzehe operativ entfernen läßt. Die auf Spaltung der Hauptzehe beruhenden Fälle (Fig. 1) sind in der Regel inoperabel, immer jedenfalls dann, wenn sich die Spaltung nur bis an das Fesselgelenk erstreckt. Aber wenn auch die Spaltung bis über das Fesselgelenk hinausgeht und die Gelenke an beiden Zehenteilen nicht zusammenhängen, ist die Operation, wenn auch technisch möglich, so doch meistens zwecklos, da die bleibende Zehe zu schwach ist, um die Gliedmaße genügend zu stützen.

Ist die Nebenzehe deutlich gegen die Hauptzehe abgesetzt und diese kräftig genug, so lautet die Beurteilung günstig, da von der Operation Erfolg erwartet werden kann.

Ueber die Lage der Knochen und Gelenke zueinander, orientiert sehr gut eine Röntgenaufnahme (Fig. 2, 3, 7, 12 und 16), die sich leicht am stehenden Pferde ausführen läßt.

Therapie.

Die Operation ist schon häufig ausgeführt worden. Ueber günstige Erfolge haben berichtet: Bénard (62, 1828), Müller und Rehrs (nach Gurlt), Varnell, Armatage, Hull, Freew und Dèle (nach Cornevin), Nies, Liebl, Joger, Kirillow, Steger, Salles, Ries, Schimmel, Pfab, Hederstedt. Ising hat die Operation bei einem 3 Monate alten Fohlen sogar an allen vier Füßen ausgeführt.

Die Operation selbst ist nicht schwer. Die Ausführung derselben habe ich bereits oben (Fall IV) beschrieben, worauf ich verweise. Nur möchte ich einige Punkte nochmals hervorheben.

Das Tier wird wie gewöhnlich niedergelegt und das Operationsfeld nach den Grundsätzen der allgemeinen Operationslehre vorbereitet. Chloroformnarkose ist nicht erforderlich. Novokaïn-Adrenalin-Lokal-Anästhesie reicht vollkommen aus. Ich gebe den Tieren außerdem aus Vorsicht noch eine ihrer Größe entsprechende Dosis Chloralhydrat per os.

Nachdem alles vorbereitet ist, spaltet man durch einen langen Schnitt am Innenrande der Nebenzehe die Haut, präpariert dieselbe

nach vorn und hinten zurück, sodaß die Nebenzehe vollkommen freigelegt ist. Jetzt werden die Weichteile durchschnitten und der Knochen durchtrennt; dies geschieht am besten mit der Säge. Nun muß sorgfältige Blutstillung und Verschluß der etwa eröffneten Sehnenscheiden durch Naht erfolgen. Endlich werden die Hautlappen reguliert und durch Naht vereint. Zum Schluß Verband. Es empfiehlt sich, den Okklusivverband durch einen Immobilisierungsverband (Gyps etc.) zu verstärken, um die Bewegungen der Gliedmaße möglichst einzuschränken und die Heilung zu befördern.

Man schone die Haut sorgfältig. Wenn dieselbe auch zunächst zu reichlich erscheint, so retrahiert sie sich nach Entfernung der Nebenzehe und infolge der eintretenden Entzündung meistens ziemlich erheblich, sodaß dann ein Mangel an Haut eintritt und die Nähte ausreißen.

Die Durchtrennung des Knochens muß möglichst nahe am und in der Richtung des Längskonturs des Mittelfußhauptknochens erfolgen, damit nicht durch die verbleibenden Verdickungen Schönheitsfehler bedingt werden. Allerdings kann man darauf rechnen, daß sich nach Entfernung der Nebenzehe und Beseitigung der durch dieselbe bedingten Zugwirkung bezw. infolge der nunmehr veränderten Druckbeanspruchung des Mc. III. in diesem Knochen allmählich Transformationen sowohl der äußeren Form als auch der inneren Architektur vollziehen. Damit nimmt der Unterfuß eine dem gleichen Teile der anderen Gliedmaße entsprechende Form an und namentlich gleichen sich Unebenheiten am Knochen aus. Diese Umformung hat sich auch in dem von mir operierten Fall V sehr schön vollzogen (Fig. 18).

Endlich ist besonders darauf zu achten, daß nach der Heilung der Wunde und ehe das Tier bewegt wird, die Hufe und namentlich der Huf der operierten Gliedmaße reguliert wird. Der Huf ist zweckmäßig zu beschneiden und erforderlichen Falles zu beschlagen, damit auf diese Weise etwa vorliegende Formveränderungen am Hufe oder an der Zehe ausgeglichen werden.

Erklärung der Abbildungen auf Tafel I—V.

Tafel I, Fig. 1—5. Fall I. Polydaktylie durch Spaltung des linken Vorderschenkels eines Jährlingsstutfohlens.

Fig. 1. Gesamtansicht des Fußes von vorn.

Fig. 2. Röntgenaufnahme der Zehe dorso-ventral.

Fig. 3. Röntgenaufnahme der Zehe ventro-dorsal.
Fig. 4. Knochenskelett beider Vorderfüße.
Fig. 5. Sohlenfläche des Hufes nach Entfernung der Hornkapsel (Huflederhaut).

Tafel II, Fig. 6—7. Fall II. Polydaktylie an allen vier Füßen bei einem Vollblutfötus.

Fig. 6. Gesamtansicht
Fig. 7. Röntgenogramm
} (l. V. = linker Vorderfuß, r. V. = rechter Vorderfuß, l. H. = linker Hinterfuß, r. H. = rechter Hinterfuß).

Tafel III, Fig. 8—9. Fall III. Polydaktylie am linken Vorderschenkel eines neugeborenen Hengstfohlens (engl. Halbblut).

Fig. 8. Gesamtansicht.
Fig. 9. Röntgenogramm.

Tafel IV, Fig. 10—14. Fall IV. Polydaktylie am rechten Vorderfuß eines 3jährigen Wallachs (mecklenb. Halbblut).

Fig. 10. Gesamtansicht.
Fig. 11. Ansicht der Volarfläche.
Fig. 12. Röntgenogramm der Fesselgelenksgegend.
Fig. 13. Aufnahme nach erfolgter Heilung.
Fig. 14. Röntgenogramm der amputierten Zehe.

Tafel V, Fig. 15—18. Fall V. Polydaktylie am linken Vorderfuß eines Jährlingsstutfohlens ostpreußischer Rasse.

Fig. 15. Gesamtansicht.
Fig. 16. Röntgenogramm der Fesselgelenksgegend.
Fig. 17. Aufnahme nach erfolgter Heilung.
Fig. 18. Röntgenogram 8 Wochen nach erfolgter Heilung.

Literatur.

1) Aldrovandus, M., De monstris. S. 538. (Zit. nach 9.)
2) Plot, The natural history of Staffordshire. Oxford 1688. S. 266.
3) Winter v. Adlersflügel, Neuer und vermehrter Traktat von der Stuterei und Fohlenzucht. Nürnberg 1703. S. 134.
4) Boelsche, Das Pferd und seine Geschichte. Berlin 1909. S. 19.
5) Gurlt, Lehrbuch der pathol. Anatomie. Bd. II. 1832. S. 179, 373.
6) Derselbe, Eine überzählige Zehe am rechten Vorderfuße eines Pferdes. Magazin für die gesamte Tierheilk. Bd. IV. 1838. S. 403.
7) Derselbe, Ueberzählige Zehen beim Pferde. Ebenda. Bd. XX. 1854. S. 360.
8) Derselbe, Ueber tierische Mißgeburten. 1877. S. 31 u. Tafel XIII.
9) Wehenkel, Sur la polydactylie chez les Solipèdes. Journal de méd. vétér. militaire. 1873.
10) Cornevin, Nouveaux cas de didactylie chez le cheval et interprétation de la polydactylie des équidés en général. Journ. de méd. vétér. de Lyon. 1881. S. 395. (Mit Literatur.)
11) Ercolani, Nach Ellenberger-Schütz, Jahresbericht für 1882. S. 117.

12) Lavocat, Le pied du cheval. — Développement des doigts latéraux. — Division du troisième doigt. Revue vétér. de Toulouse. 1882. S. 22.
13) Popow, Anatomische Anomalien beim Pferde. Petersb. Arch. f. Veterinärmedizin. 1883. Nach Ellenberger-Schütz, Jahresbericht für 1883. S. 146.
14) Hensel, Ueber Hipparion mediterraneum. Abhandl. d. Königl. Akademie der Wissenschaften zu Berlin. 1860. S. 27.
15) Boas, Ueber mehrzehige Pferde. Deutsche Zeitschr. f. Tiermed. 1882. S. 266.
16) Derselbe, Bemerkungen über die Polydaktylie des Pferdes. Morphol. Jahrb. 1885. S. 182.
17) Kitt, Polydaktylie beim Pferd. München. Jahresbericht. 1884/85. S. 57.
18) und 19) Derselbe, Lehrbuch der pathol. Anatomie. 1894. S. 57 und 1905. S. 108.
20) Persillet, Polydactylie. Bull. de la société centr. de méd. vétér. Paris 1888. S. 430.
21) Pütz, Eine überzählige Zehe bei einem Pferde. Deutsche Zeitschr. f. Tiermedizin. 1889. S. 224.
22) Rudofsky, Ueberzählige Zehen bei einem Pferde. Zit. nach Ellenberger-Schütz, Jahresbericht für 1890. S. 156.
23) Nies, Un cas de polydactylie chez un poulain. — Amputation. — Guérison. Annales de méd. vétér. de Bruxelles. 1892. S. 22.
24) Joger, Vorkommen und operative Entfernung einer zweiten Zehe beim Pferde. Berliner Archiv. 1894. S. 376.
25) Kirillow, Ein zweiter Finger an der linken vorderen Extremität bei einem Pferde. Mitteil. d. Kasaner Veterinärinstituts. 1894.
26) Shave, Imperfect supernumerary digit in a horse. Journal of comparative pathology and therapeutics. 1894. S. 282.
27) Steger, Amputation einer überzähligen Extremität. Wochenschr. f. Tierheilkunde u. Viehzucht. 1897. S. 257.
28) Schmaltz, Polydaktylie beim Pferde. Berl. tierärztl. Wochenschr. 1896. S. 462.
29) Briot, Ein Fall von Polydaktylie beim Pferde. Comptes rend. de la société de biologie. 1898.
30) Isiag, Ueberzählige Zehen bei einem Fohlen. Maanedsskrift for Dyrlaeger. IX. 1899. S. 381.
31) Maccagni, Polydaktylie (2 Hüfchen) beim Fohlen. Il nuovo Ercolani. 1901. S. 193.
32) R. Schmidt, Teras oder Atavismus. Berliner tierärztl. Wochenschr. 1901. S. 133.
33) Taylor, The significance of supernumerary digits in the horse, with records of two recent cases. The Veterinary journ. 1901. S. 344.
34) Salles, Polydactylie chez une pouliche. Opération. Revue vétér. de Toulouse. 1902. S. 445.
35) Fantin, Ein Fall von Polydaktylie beim Pferde. Oesterr. Monatsschr. f. Tierheilkunde. 1902. S. 339.
36) Zimmermann, Ueber Polydaktylie beim Pferde. Ebenda. 1903. S. 337.
37) Ries, Note sur les doigts supplémentaires chez le poulain. Rec. de méd. vétér. 1903. S. 567.

38) Gislehni, Je ein Fall von Polydaktylie beim Pferd und Rind. La Clinica veterinaria. 1903. Teil I. S. 217.
39) Dalau, Polydaktylie beim Fohlen. Ibidem. 1904. Teil I. S. 32.
40) Craig, Supernumerary digit in a foal. The Veterinary journ. 1905. S. 205.
41) Dupas, Didaktylie beim Pferde. Bull. de la société centr. 1905. S. 563.
42) Schimmel, Polydaktylie bei einem Füllen. Oesterr. Monatsschr. f. Tierheilk. 1906. S. 202.
43) Lesbre, Note sur la polydactylie des Solipèdes. Bull. de la soc. centr. de méd. vétér. 1906. S. 78.
44) Pfab, Fohlen mit Polydaktylie. Wochenschr. f. Tierheilkunde u. Viehzucht. Bd. 52. 1908. S. 342.
45) Wucherer, Digitus secundus bei einem Fohlen. Ebenda. S. 865.
46) Borella u. Finzi, Drei Fälle von Polydaktylie (2 beim Pferde und 1 beim Schweine). La Clinica veterinaria. 1908. S. 673.
47) Stephani, Mißbildung. Sächs. Veterinärbericht f. 1907. S. 81.
48) Hederstedt, Einige Fälle aus meiner Praxis. Svensk. vet. tidskr. Bd. XIII. S. 460.
49) Reinhardt, Ueber Pleiodaktylie beim Pferde. Anatomische Hefte. 1908. 108. Heft. (Bd. 36. H. 1.) (Mit Literatur.)
50) Lindemann, Ueber Polydaktylie beim Einhufer. Inaug.-Diss. Leipzig-Dresden. 1909. (Mit Literatur.)
51) Gegenbaur, Kritische Bemerkungen über Polydaktylie als Atavismus. Morpholog. Jahrbuch. 1880. S. 584.
52) Derselbe, Ueber Polydaktylie. Ebenda. 1888. S. 394.
53) Pfitzner, Ein Fall von beiderseitiger Doppelbildung der fünften Zehe. Nebst Bemerkungen über die angeblichen Rückbildungen an der „kleinen" Zehe des Menschen. Morpholog. Arbeiten. 1895. S. 279.
54) Derselbe, Ein Fall von Verdoppelung des Zeigefingers. Ebenda. 1897. S. 459.
55) Rabl, Gedanken und Studien über den Ursprung der Extremitäten. Zeitschr. f. wissensch. Zool. 1901. S. 474.
56) Zander, Ist Polydaktylie als theromorphe Varietät oder als Mißbildung anzusehen? Virchows Archiv. Bd. 125. 1891. S. 453.
57) Blanc, La polydactylie chez les mammifères. Journ. de méd. vét. de Lyon. 1893. S. 137.
58) Jnhelder, Fälle von Polydaktylie bei Menschen und Haustieren. Inaug.-Diss. St. Gallen 1904.
59) Freund, Die Hyperdaktylie. Zeitschr. f. Tiermedizin. 1906. S. 110.
60) Sußdorf, Lehrbuch der vergleichenden Anatomie der Haustiere. 1895. S. 316.
61) Ziegler, Lehrbuch der allgemeinen Pathologie und pathologischen Anatomie für Aerzte. 1892.
62) Bénard, Ueber Polydaktylie. Recueil de méd. vét. 1828. S. 150.

VI.

Aus dem veterinär-bakteriologischen Institut der Königlichen Regierung zu Schleswig.

Die bakteriologische Diagnose des Milzbrandes und des Rauschbrandes in der veterinärpolizeilichen Praxis.

Von

Veterinärrat Dr. **Foth**,
Departementstierarzt und Leiter des Instituts.

Vor zwanzig Jahren noch hätte mancher wohl verwundert gefragt, ob denn dieses Thema Anspruch darauf erheben könne, in einer Festschrift behandelt zu werden. Milzbrand und Rauschbrand galten als Krankheiten, deren sichere Erkennung einem einigermaßen erfahrenen Praktiker ernsthaft Schwierigkeiten nicht bereitete.

Das sollte bald anders werden.

Als die Provinzialverbände anfingen, von der ihnen durch das Gesetz vom 22. April 1892 verliehenen Befugnis Gebrauch zu machen und die Entschädigung für Pferde und Rinder, die an Milzbrand oder Rauschbrand gefallen waren, einzuführen, begannen die Seuchenziffern vielfach so beträchtlich zu steigen, daß die zahlenden Provinzialverbände und auch die Staatsbehörden sich beunruhigt fragten, ob denn wirklich die Seuchen vordem in einem solchen Maße unbeachtet geblieben oder absichtlich der amtlichen Kenntnis entzogen worden seien, oder ob vielleicht diagnostische Irrtümer teilweise die Erscheinung erklärten.

Vorsichtige Provinzialverwaltungen begannen zu erwägen, ob es nicht angezeigt sei, die Zahlung der Entschädigung von einer weiteren Prüfung der Diagnose abhängig zu machen.

In der Zeit der jungen Bakteriologie war es natürlich, daß diese Prüfung ausschließlich zu einer bakteriologischen wurde.

Als diese bakteriologischen Prüfungen dann wiederholt ein negatives Ergebnis hatten, schlug das frühere Vertrauen in die diagnosti-

sche Sicherheit der Tierärzte bis tief in die Reihen der Tierärzte selbst in das Gegenteil um. Den schroffsten Ausdruck fand diese Stimmung wohl in einem östlichen Bezirk, wo angeordnet wurde, daß die Veterinärbeamten nach dem Sektionsbefunde offiziell nur „Milzbrandverdacht“ als vorliegend erachten durften.

Diese bakteriologische Prüfung bestand zumeist nur in einer dazu recht einfachen bakterioskopischen Untersuchung. Es entsprach dem damaligen Stande der bakteriologischen Wissenschaft überhaupt und der Kenntnis der Biologie der Erreger des Milzbrandes und des Rauschbrandes im besonderen, daß man glaubte, sich damit begnügen zu können.

Der Rückschlag konnte nicht ausbleiben. Man begann sich zu fragen, worauf denn der Widerspruch zwischen den Diagnosen erfahrener und zuverlässiger Praktiker und der Bakteriologen beruhe und erweiterte und vertiefte die bakteriologische Prüfung.

Die weitere Entwicklung der bakteriologischen „Nachprüfung“ der Milzbrand- und Rauschbranddiagnosen ist bekannt. Ohne verkennen zu wollen, daß sie manche Verdienste um die Bereicherung unserer Kenntnis der Morphologie und Biologie des Milzbrandbazillus hat, muß es heute offen ausgesprochen werden, daß sie kein Ruhmesblatt in der Geschichte der Veterinärbakteriologie ist.

Der Fehler lag im System. Die bakteriologische Feststellung des Milzbrandes und des Rauschbrandes wurde für viel zu einfach gehalten.

Viel zu früh wurden wissenschaftlich ungenügend durchgearbeitete Methoden unbedenklich in die Praxis der „Nachprüfungen“ mit ihren weittragenden Konsequenzen übertragen. Damit arbeiteten obendrein zuweilen Anfänger, denen jede allgemeine bakteriologische Erfahrung und Uebersicht fehlte, schablonenhaft und ohne sich Rechenschaft geben zu können von der Mannigfaltigkeit der Einflüsse, denen die Milzbrand- und Rauschbranderreger nach dem Tode des Tieres unterliegen und von den daraus für den vorsichtigen Diagnostiker sich ergebenden Fehlerquellen.

Wer ohne gründliche bakteriologische Vorbildung in irgend einem Institut wenige Wochen auf „Milzbranddiagnosen“ gedrillt wird, ist garnicht in der Lage, die komplizierten biologischen Vorgänge in der Welt der Bakterien richtig zu würdigen.

Es konnte nicht ausbleiben, daß offenbare Widersprüche zwischen den Befunden erfahrener Praktiker und dem Urteil der Nachprüfungs-

stelle häufiger zu Tage traten und daß der weitere Seuchenverlauf den Bakteriologen zuweilen schroff ins Unrecht setzte.

Deshalb haben die offiziellen Nachprüfungen in der bisherigen Form die Wertschätzung der Bakteriologie für die Diagnose des Milzbrandes und des Rauschbrandes bei Behörden, Tierärzten und Laien geschmälert und überdies dem Ansehen des tierärztlichen Praktikers geschadet.

Folglich wären die Nachprüfungen zu beseitigen.? Das hieße das Kind mit dem Bade ausschütten. Denn der Praktiker kann die Hülfsmittel der Bakteriologie in vielen Fällen nicht mehr entbehren, wenn er nicht in die Irre gehen will. Aber: auch der Bakteriologe kann die Beobachtungen des Praktikers nicht immer unbeachtet lassen, wenn er nicht groben Täuschungen verfallen will. Folglich sollen sich beide unterstützen, nicht aber soll die bakteriologische Untersuchungsstelle den ausgesprochenen Charakter einer Kontrollstation für den Praktiker tragen, wie das schon die wenig glücklich gewählte Bezeichnung „Nachprüfung" andeutet.

Es fragt sich nun, in welchem Umfang und in welcher Form ist eine bakteriologische Ergänzung der klinischen und anatomischen Befunde geboten und wie kann das harmonische Zusammenwirken des Praktikers und des Bakteriologen erreicht werden? Um diese Frage beantworten zu können, haben wir den gegenwärtigen Stand der bakteriologischen Diagnose des Milzbrandes und des Rauschbrandes einer kurzen Betrachtung zu unterziehen.

A. Milzbrand.

1. Es kann als sicher gelten, daß bei notgeschlachteten Tieren und bei frischen Kadavern gefallener Tiere der mikroskopische Nachweis der Bazillen in jedem Falle unzweifelhaft gelingt. Morphologisch ist der Milzbrandbazillus sicher von anderen Bakterien zu unterscheiden. Die Unterscheidung wird erleichtert durch differenzierte Färbung. Sein als Kapsel bezeichneter äußerer Teil, der übrigens im Dunkelfelde ohne weiteres nicht erkennbar ist[1]), gibt die Muzinreaktion. Das Safranin färbt ihn gleichmäßg hellgelb und den inneren Bakterienkörper braun, zersetztes, Azur enthaltendes Methylenblau

1) Untersucht man Blut oder Gewebssaft von Milzbrandkadaver ohne irgendwelche Zusätze im Dunkelfelde, so findet man bestimmt niemals eine Kapsel oder auch nur die Andeutung eines solchen Gebildes, wie ich hier gegenüber einer Literaturangabe ausdrücklich betonen möchte.

rosa und je nach der Art der Zersetzung und der Zusammensetzung des Farbstoffs und nach der Dauer der Färbung mit einem leichten Stich ins Violette oder ins Rote, den zentralen Teil dagegen tiefblau. Hierher gehören Nochts Rot aus Methylenblau, Unnas polychromes Methylenblau, die Boraxmethylenblaue von Ziemann und von Manson, die Azurblaulösung nach Michaelis, die Giemsasche Azur II-Lösung u. a.; (alle diese Lösungen enthalten außer Methylenblau noch Methylenazur und, die Giemsa Azur II-Lösung ausgenommen, noch Methylenviolett); ferner die zugleich Eosin enthaltenden allgemein gebräuchlichen Farblösungen von Giemsa und von Leishman.

Je länger die Kadaver liegen, desto unsicherer wird der Bazillennachweis. Eine Gesetzmäßigkeit fehlt indessen. Im allgemeinen geht die Zahl der Bazillen zurück und ihre Form verrät deutlich die Zeichen der Auflösung. In der Regel ist es jedoch dem Geübten ohne weiteres möglich, die Gebilde als Milzbrandbazillen oder deren Reste zu erkennen.

Hier eignen sich vorzugsweise die metachromatisch färbenden, oben erwähnten Azur enthaltenden Methylenblaufarbstoffe[1]). Blut eignet sich besser als Milzbrei. Auch die Dunkelfelduntersuchung, die interessante Aufschlüsse über die fortschreitenden Strukturveränderungen der Milzbrandbazillen in tierischen Substraten gibt, kann unterstützend mit Vorteil herangezogen werden.

Zuweilen aber, wenn auch selten, verschwinden die Milzbrandbazillen selbst bei mäßiger Fäulnis ungewöhnlich schnell, anscheinend so vollständig und ohne Hinterlassung nachweisbarer Reste aus dem Blut und den Organen, daß sie mit keinem Färbverfahren mehr zu entdecken sind. Trotzdem gelingt es zuweilen, sie noch spärlich durch das eine oder andere Kulturverfahren nachzuweisen.

Daß man vorteilhaft dünne Objektträgerausstriche, die ebenso wie für Blutuntersuchungen hergestellt werden, verwendet, sie sehr gut lufttrocken werden läßt und am besten kurz mit Aether-Alkohol fixiert, sei beiläufig bemerkt.

2. Zur Sicherung des Kulturnachweises sind alle möglichen Vorschläge gemacht worden. Teils verfolgen sie nur das Ziel, das Material vor weiterer Zersetzung zu schützen und die darin etwa enthaltenen Bazillen vor Zerstörung zu bewahren; teils aber wollen sie

1) Ich bin zurzeit mit weiteren Untersuchungen über den diagnostischen Wert dieser Färbungen beschäftigt und werde die Resultate in einiger Zeit veröffentlichen.

darüber hinaus noch eine Anreicherung erzielen und weiterhin eine elektive Versporung der Milzbrandbazillen in der Bakterienflora des mehr oder weniger in Zersetzung begriffenen Materials. Ich habe in Gemeinschaft mit meinem ständigen Mitarbeiter, Herrn Kreistierarzt Wulff, mit den verschiedenen Methoden eine große Reihe eingehender vergleichender Untersuchungen angestellt. Es zeigte sich, daß kein Verfahren vollkommen war und vor Täuschungen schützte. Auch Zusatz von Wasserstoffsuperoxyd in verschiedenen Konzentrationen zu Milzbrei und Blut in kleinen engen Fläschchen, das die Ueberwucherung der anderen Bakterienarten hemmen, Anreicherung und Versporung der Milzbrandbazillen dagegen durch Sauerstoffzuführung fördern sollte, erwies sich zwar als zweckmäßig, aber ebenfalls nicht als ein sicheres, Täuschungen ausschließendes Mittel.

Dies Ergebnis überraschte nun zwar nicht sonderlich.

Es ergab sich aber weiter, daß keins der verschiedenen Verfahren so vollkommen ist, daß es die übrigen ersetzen kann. Darin liegt eine große Schwäche der bakteriologischen Milzbranddiagnostik. Damit soll nicht gesagt sein, daß die Verfahren einander gleichwertig sind. Unzweifelhaft bietet das als „Straßburger Methode“ bekannte Gipsstäbchenverfahren die größte Gewähr, etwa vorhandene entwicklungsfähige Keime nachzuweisen, sofern besonders bei vorgeschrittener Fäulnis zunächst mehrere Gipsstäbchen nicht zu dünn beschickt und bis zur möglichst zu beschleunigenden Verarbeitung vor Austrocknung geschützt werden, und wenn die erste Aussaat nicht nur, wie das Forster und seine Mitarbeiter fordern, mit 2 Minuten auf 62° erhitztem, sondern vor allem auch mit unerhitztem Material erfolgt. Die vegetativen Zellen sind oft schon so stark geschädigt, daß sie bei der vorgeschriebenen Erhitzung ihre Entwicklungsfähigkeit einbüßen. Auch allzu starke Verdünnung bei der Plattenaussaat ist zu vermeiden. Die zweite Aussaat hat nur dann Aussicht auf Erfolg, wenn die Gipsstäbchen bis dahin einige Tage bei konstanter Temperatur von etwa 20—22° in einem besonderen Brütraum für konstante niedrige Temperaturen gehalten werden. Diese Forderung bereitet oft beträchtliche örtliche Schwierigkeiten und Kosten, ist aber unumgänglich. Wesentlich höhere Temperaturen fördern die faulige Zersetzung des Materials, niedrigere hemmen die Versporung der Milzbrandkeime. Die Forstersche Vorschrift, dieses Material vor der zweiten Aussaat etwa 10 Minuten auf 65° zu erhitzen, ist richtig, denn ohne Erhitzung überwuchern die andern Keime die Milzbrand-

kolonien oft so vollkommen, daß sie sich kaum entwickeln und auch bei sorgfältigster Durchmusterung mit dem Mikroskop leicht übersehen werden.

Indes auch bei sorgfältigster Beachtung aller dieser Momente versagt das Verfahren nicht selten. Schüller, der an der amtlichen Nachprüfungsstelle in Stettin diese Frage eingehend studierte, ersetzte den Gipsstab durch eine Fließpapierrolle, in deren einzelnen Lagen der Luftsauerstoff, das Material besser umspülen sollte. Tatsächlich ergaben auch hier diese Rollen vielfach bessere Resultate, in vielen Fällen versagten aber wieder die Rollen ohne ersichtlichen Grund, während die mit demselben Material beschickten Gipsstäbe sehr gute Resultate gaben. Allem Anschein nach liegt die Ursache des Versagens der Gipsstäbe in erster Linie an dem Einfluß mancher Gipsarten. Bei den hiesigen Untersuchungen wurden die im Handel befindlichen kleinen kantigen Originalgipsstäbchen (von Lautenschläger und von Leitz-Berlin bezogen) und die nach den Schüllerschen Angaben von Altmann (Berlin) gefertigten langen runden Gipsstäbe benutzt. Jene waren durchweg zuverlässiger als diese.

Mitunter versagten beide Verfahren, während aus frisch eingetrocknetem Material Wachstum erzielt werden konnte. Ein andermal gelang der Nachweis mit keinem dieser Verfahren, während aus Blut oder Milzsaft, dem Wasserstoffsuperoxyd zugesetzt worden war, reichliches Wachstum erfolgte.

Im allgemeinen ergab Blutmaterial bessere Resultate als Milzbrei. Mitunter aber war es auch umgekehrt.

Mithin ist es unzulässig, sich bei stärkerer Fäulnis des Kadavers auf ein oder zwei Methoden zu beschränken, auch wenn diese erfahrungsgemäß die größte Wahrscheinlichkeit für die Entwicklung etwaiger Keime bieten.

3. Der zur weiteren Sicherung der Diagnose herangezogene Tierversuch bietet im allgemeinen die geringsten Aussichten auf Erfolg. Denn diagnostische Schwierigkeiten liegen überhaupt nur vor, wenn die Milzbrandbazillen bereits geschädigt sind. Ihre pathogene Wirkung wird aber früher beeinträchtigt als ihre Entwicklungsfähigkeit. Indes gelingt es zuweilen, auch in schwierigen Fällen, wo die anderen Kulturmethoden versagen, die Bakterien in der Hauttasche des Impftiers soweit zur Entwicklung zu bringen, daß sie daraus kulturell nachweisbar sind. Tödliche Infektion von

Mäusen dagegen mit Material, aus dem mit keinem Kulturverfahren Wachstum erzielt werden konnte, habe ich noch nicht beobachtet. Etwaige derartige Beobachtungen lassen vermuten, daß bei den Züchtungsversuchen Fehler gemacht worden sind.

Daß selbst die bereits in Kultur gewonnenen Bakterien noch keineswegs immer virulent sind, durch Weiterzüchtung aber, besonders durch Anreicherung in Hauttaschen von Mäusen ihre Virulenz wieder erlangen können, ist bekannt.

B. Den Rauschbrand.

Während die bakteriologische Diagnose des Milzbrandes nur zuweilen daran scheitert, daß die Bakterien verhältnismäßig schnell untergehen, und im Uebrigen die morphologischen und kulturellen Besonderheiten der Milzbrandbazillen so ausgeprägt sind, daß Irrtümer sicher vermieden werden können, begegnet der Bakteriologe beim Rauschbrand anderen und zunächst weit größeren Schwierigkeiten. Ich habe die Frage, inwieweit der Rauschbrand auf bakteriologischem Wege sicher feststellbar ist, in umfangreichen Untersuchungen an einem großen Material studiert und das Ergebnis in einer größeren Abhandlung „Die Diagnose des Rauschbrandes“ in Heft 3/4 des 6. Bandes der Zeitschrift für Infektionskrankheiten, parasitäre Krankheiten und Hygiene der Haustiere (Jahrgang 1909) niedergelegt. Ich darf mich hier, um Wiederholungen zu vermeiden, darauf beziehen und werde nur kurz die Hauptpunkte hervorheben.

1. Die mikroskopische Untersuchung allein liefert keinen hinreichenden differentialdiagnostischen Anhalt.

Denn rein morphologisch unterscheiden sich die Rauschbrandbazillen in dem aus dem gefallenen Rinde gefertigten Ausstrichpräparat von mehreren verwandten Anaërobenarten nicht genügend. Weder die Jodreaktion noch die Blähformenbildung sind für sie charakteristisch. Klostridien und Granulose scheinen die meisten, wenn nicht alle Anaëroben in gewissen Stadien ihrer Entwicklung bilden zu können. Sicher haben die zur Gruppe der ödembazillenartigen Anaëroben gehörenden Bakterien, die differentialdiagnostisch vorwiegend in Betracht kommen, sämtlich diese Eigenschaften ähnlich wie der Rauschbrandbazillus. Graduelle Unterschiede sind bedeutungslos, denn sie bestehen auch beim Rauschbrandbazillus selbst. Gramfestigkeit ist erst recht eine Eigenschaft anscheinend aller Anaëroben im lebens-

und entwicklungsfähigen Zustande. Graduelle Schwankungen sind differentialdiagnostisch ganz bedeutungslos.

Danach hat die mikroskopische Untersuchung von Material aus dem Kadaver allein, sei es im Dunkelfelde oder im gefärbten Ausstrichpräparat (einfach oder metachromatisch färbende Lösungen, Granulose, Reaktion, Gramsche Färbung) nur einen unterstützenden Wert, wenn die Zerlegung bereits sichere rauschbrandige Veränderungen ergeben hat. Dann aber ist sie an sich von untergeordneter Bedeutung. Denn typische umfangreiche rauschbrandige Muskelerkrankungen sichern die Rauschbranddiagnose hinlänglich. Nur wenn sie im Anschluß an Geburten im Hinterteil auftreten, ist Vorsicht geboten. Dann aber ist der etwaige mikroskopische Befund von „Rauschbrandbazillen“ kein Beweis dafür, daß wirklich Rauschbrand vorliegt nnd nicht eine foudroyante ähnliche Erkrankung, deren Erreger dem Rauschbrandbazillus zwar in vieler Hinsicht ähnlich sind, sich aber in wichtigen biologischen und beim Tierversuch und der Züchtung noch hervortretenden morphologischen Eigenschaften doch weit von ihm entfernen.

Dasselbe gilt von allen rauschbrandverdächtigen Befunden, wo das Infektionsbild kein sicheres Urteil gestattet. Dahin gehören vor allem die Fälle, wo die Muskelerkrankungen nicht schwammig, trocken und porös, sondern feuchtglänzend, sehr saftreich und nur auf kleine Stellen beschränkt sind, und wo an den inneren Organen charakteristische Veränderungen (Leber, Nieren, Brustfell, Herzbeutel, Herzblut) fehlen.

2. Während in der bakteriologischen Milzbranddiagnose, soweit sie nicht schon durch den charakteristischen mikroskopischen Befund allein gesichert wird, in den meisten Fällen das Kulturverfahren die wichtigste Rolle spielt und der Tierversuch nur eine untergeordnete Bedeutung hat, stützt sich die Rauschbranddiagnose in erster Linie auf den Tierversuch und zwar vor allem auf die Meerschweinchenimpfung. Zunächst sind die typischen rauschbrandigen Veränderungen, die man bei der Zerlegung der Impftiere findet, differentialdiagnostisch von Bedeutung. Wertvoll ist auch die im Dunkelfelde (bei Körperwärme) zu beobachtende Art der Eigenbewegung, weniger schon die Blähformenbildung, die Einlagerung von Granulose, die Neigung zur Versporung, die Lage der Sporen usw. Vor allem aber zeigen die unmittelbar aus dem Tierkörper stammenden vollvirulenten Rauschbrandbazillen in diesem Impftiere kon-

stant, die diagnostisch bedeutungsvolle Eigentümlichkeit, daß sie auf dem Peritoneum, insbesondere auf der dem Zwerchfell anliegenden Leberoberfläche, die der Besiedelung durch Darmbakterien wenig ausgesetzt ist, und in den inneren Organen, besonders den Nieren, niemals in Zellenverbänden auftreten, während die ödembazillenartigen Bakterien stets mehrgliedrige, oft lange Verbände bilden. Daneben kommen die farbchemischen Reaktionen der Bakterien, ihre Gestalt, Größe, Formveränderungen und sonstige kleine Besonderheiten in Betracht, so die Neigung zur Versporung in der Muskulatur, nicht dagegen im Blut, in der Oedemflüssigkeit und auf dem Peritoneum, sowie anderes mehr. Daß die Versuche mit größter Vorsicht ausgeführt werden müssen, um groben Täuschungen durch Mitübertragung von verbandbildenden Bakterien aus nicht mehr frischen Kadavern vorzubeugen, kann allerdings nicht genug betont werden. Dergleichen läßt sich aber, wie ich in meiner genannten Abhandlung ausführlich dargelegt habe, bei genauer Kenntnis aller Fehlerquellen vermeiden.

Somit reicht der exakte Meerschweinchenversuch in der Regel zur Sicherung der Diagnose aus. Zur Unterstützung kann in etwaigen zweifelhaften Fällen noch die verschiedene Empfänglichkeit der übrigen Laboratoriumsversuchstiere herangezogen werden, bei denen indes mit natürlichen individuellen Schwankungen gerechnet werden muß und daher Vorsicht geboten ist. (cfr. meine Abhandlung S. 228).

Eine Erweiterung des Tierversuchs ist möglich durch Anwendung spezifischen antiinfektiösen Serums, das durch Immunisierung von Kaninchen mit Rauschbrandkulturen in kurzer Zeit zu gewinnen ist (cfr. meine Abhandlung S. 253) sowie durch Verwendung von Meerschweinchen, die durch fortgesetzte Impfung mit Rauschbrandmaterial verschiedener Provenienz immunisiert worden sind.

3. Ausnahmsweise kommt es vor, daß das Ergebnis des Versuchs noch einer weiteren Sicherung der Diagnose durch Reinzüchtung der Bakterien und Prüfung ihres biologischen und pathogenen Verhaltens bedarf. Es liegt nicht im Rahmen dieser Abhandlung hierauf näher einzugehen. Einige kurze Angaben mögen genügen. Folgender Gang der Arbeiten hat sich mir als der einfachste und sicherste erwiesen. Impfung eines Meerschweines, davon oder von einem mit Oedemsaft des ersten tödlich infizierten zweiten unmittelbar nach dem Tode oder

besser nach Tötung des Tierchens in der Agone Anlegung von (zuckerfreien) Agarplatten, denen nach dem Vorgange von Grassberger und Schattenfroh (Ueber Buttersäuregärung, III. Abhdlg., Archiv f. Hygiene Bd. XLVIII, Heft 1), kleine sterile, frische Rindermuskelstückchen zugesetzt wurden. Kultivierung unter reinem, am besten elektrolytisch gewonnenem und nur noch von Sauerstoffbeimengungen zu befreiendem Wasserstoff. Durchmusterung der üppig bewachsenen Platten nach 24 Stunden mit schwacher Vergrößerung, nähere Prüfung der Bakterien im Dunkelfelde und in gefärbten Präparaten, Uebertragung anscheinend sicherer Kolonien auf durch gut einströmenden oder ganz schwach gespannten Dampf sterilisierten Rindermuskel, Ueberschichtung mit 75° heißer, frischer, ausgekochter, zuckerfreier Bouillon, Pasteurisierung 30 Minuten lang bei 75°, Einschluß ins Buchnerrohr und Kultivierung im Thermostaten. Untersuchung der Kulturen im Dunkelfelde im Nuttatschen Brütschrank nach 24 Stunden auf Beweglichkeit und Art der Bewegung, Versporung, Blähformenbildung, Granulosereaktion, Gramreaktion und gewöhnliche Färbung.

Weitere Beobachtung der Kulturen, der Gasbildung, der Bildung des Bodensatzes, des weiteren morphologischen Verhaltens der Bakterien, ihrer chemischen Reaktionen, ihrer Versporung, des Zerfalls der Zellen, des Verschwindens der Sporen. Aus den Bouillonkulturen Uebertragung des bakteriellen Bodensatzes mit frisch ausgezogenen Kapillaren auf Milch, frisch und durchsichtig in hoher Schicht erstarrtes Serum, neutralen hochgeschichteten im Verhältnis 1 : 15 mit 1 prom. $FeSO_4$ Lösung versetzten und darauf auf offener Flamme gut durchgekochten frischen Agar und auf Zuckerbouillon-Gärkölbchen zur Prüfung des biologischen Verhaltens der Bakterien.

Alles Nähere ergibt sich aus meiner mehrfach zitierten Abhandlung S. 230 bis 253. Die Diagnose kann auf diesem Wege leicht und schnell gesichert werden. Daß die Kulturarbeiten durch parallel laufende Impfungen normaler und gegen Rauschbrand immunisierter Meerschweine kontrolliert werden, ist selbstverständlich.

Somit liegen die Schwierigkeiten, denen die bakteriologische Diagnose beim Milzbrande und beim Rauschbrande begegnet, in ganz verschiedener Richtung.

Die Milzbrandbazillen versporen im Tierkörper nicht. Sie gehen relativ schnell im Kadaver zu Grunde.

Die Schnelligkeit, mit der sich dieser Prozeß vollzieht, ist zum Teil von unbekannten Momenten, im Uebrigen aber von der Zeit abhängig, die seit dem Tode des Tieres verflossen ist, von dem Grade der sich entwickelnden Fäulnis, anscheinend oft auch noch von der Art der jeweiligen die Fäulnis beherrschenden Bakterienarten und mithin wechselnd.

An frischen Kadavern ist die bakteriologische Diagnose durch bakterioskopische Prüfung schnell und völlig sicher zu stellen; auch bei partieller Auflösung der Bakterien ist der Nachweis der Milzbrandbazillen mit geeigneten Färbemethoden mit Azur enthaltenden Methylenblaugemischen in den allermeisten Fällen noch ohne Weiteres sicher zu führen. Im übrigen führt ein einfaches Kulturverfahren schnell und sicher zum Ziel. Bei vorgeschrittener Auflösung dagegen wird das Ergebnis selbst unter Anwendung vielfacher Methoden und unter Zuhilfnahme des Tierversuchs immer unsicherer und zuweilen völlig unmöglich.

Der pathologisch-anatomische Befund vermag diese unleugbaren Mängel der bakteriologischen Diagnose kaum auszugleichen. Denn die den Untergang der Bazillen in erster Linie fördernde Fäulnis der Kadaver verwischt auch die charakteristischen anatomischen Veränderungen der Organe, des Blutes usw., während umgekehrt in frischen Fällen, wo die bakteriologische Diagnose leicht ist, auch der Sektionsbefund, von Ausnahmen abgesehen, den erfahrenen Praktiker kaum im Zweifel über die Natur der Krankheit läßt.

Die Rauschbrandbazillen dagegen versporen im Tierkörper. Die Fäulnis ergreift die rauschbrandig veränderten Muskelpartien nur langsam. Selbst bei geringfügigen lokalen, rauschbrandigen Prozessen können die versporten Rauschbrandbazillen sich zwar mit Fäulnis erregenden Bakterien mischen. Bis zur völligen Ueberwucherung und Zerstörung, bis zur Unnachweisbarkeit pflegt es aber unter den Verhältnissen der veterinärpolizeilichen Praxis schwerlich zu kommen.

Die bakteriologische Diagnose ist daher im Gegensatz zum Milzbrande auch in solchen Fällen nicht unmöglich. Dagegen ist sie in frischen Fällen nicht so einfach, wie die des Milzbrandes, weil die morphologischen Besonderheiten des Rauschbrandbazillus in dem aus den Kadavern angefertigten Ausstrichpräparat allein für die Diagnose nicht genügen. Die mikroskopische Untersuchung bedarf vielmehr, wenigstens des Meerschweinschenversuchs als Ergänzung. In diesem Umfange vermag sie in den allermeisten Fällen die Diagnose ohne Weiteres zu

sichern. In den übrigen Fällen führen weitere, wenn auch mitunter komplizierte bakteriologische Untersuchungsmethoden sicher zum Ziel.

Im Gegensatze zum Milzbrande werden nun aber diese Mängel der bakteriologischen Rauschbranddiagnose zum Teil durch den pathologisch-anatomischen Befund ausgeglichen. Denn bei frischen Kadavern ist das Sektionsbild meistens so ausgeprägt, daß es einer bakteriologischen Untersuchung überhaupt nicht bedarf. Und auch vorgeschrittene Fäulnis verändert größere, typisch erkrankte Muskelarten oft so wenig, daß die Diagnose keine Schwierigkeiten bereitet.

Ist das Sektionsbild indes überhaupt weniger ausgeprägt, so genügt in der Regel schon der Tierversuch, insbesondere, wenn der Mangel hinreichend typischer Muskelveränderungen durch charakteristische Befunde an den inneren Organen ersetzt wird und das der Fäulnis nicht allzu schnell zugängliche, versporte Rauschbrandbazillen enthaltende seröse und fibrinöse Herzbeutelexsudat zur Prüfung mit herangezogen wird.

Nur in den seltenen sonstigen Verdachtsfällen und vorzugsweise bei verdächtigen Todesfällen bei Tieren, deren natürliche Erkrankung an Rauschbrand nicht feststeht (Pferden, Schweinen und auch Schafen sowie allen übrigen Tieren) läuft die Schwierigkeit der Diagnose am Kadaver mit der jedoch im Gegensatz zum Milzbrand stets möglichen bakteriologischen Diagnose parallel.

Nach diesen Feststellungen ergibt sich die Beantwortung unserer Frage: „in welchem Umfange und in welcher Form eine bakteriologische Ergänzung der klinischen und anatomischen Befunde beim Milzbrande und Rauschbrande geboten sei und wie das harmonische Zusammenwirken des Praktikers und des Bakteriologen erreicht werden können“ von selbst.

Beim Milzbrande übertrifft im allgemeinen die bakteriologische Untersuchung die klinische und anatomische an diagnostischer Sicherheit. Zudem ist sie einfach und wird daher im veterinär-polizeilichen Interesse und im Interesse der die Entschädigungen zahlenden Verbände in allen Fällen unbedenklich mit dem Vorbehalte zu fordern sein, daß ein negatives Ergebnis der bakteriologischen Prüfung nur unter gleichzeitiger Würdigung des Sektionsbildes und der für den etwaigen Untergang der Milzbrandbazillen in

Betracht kommenden Momente den Milzbrandverdacht zu entkräften vermag.

Beim Rauschbrande überwiegt dagegen im allgemeinen die diagnostische Sicherheit der klinischen und anatomischen Untersuchung. Die bakteriologische Untersuchung in ihrer einfachsten Form, der bakterioskopischen Prüfung allein, ist ohne ein gleichzeitiges typisches Sektionsbild wertlos, folglich überflüssig, da dieses genügt.

Für alle weniger typischen Sektionsbefunde ist dagegen eine mindestens durch den Meerschweinchenversuch und in besonderes unklaren Fällen durch Kulturprüfungen erweiterte bakteriologische Untersuchung zu fordern.

Nun erhebt sich die Frage, wer soll diese bakteriologischen Untersuchungen ausführen? Zunächst muß ich wiederholen, daß ich die gegenwärtig vielfach bestehende obligatorische „Nachprüfung" an den Zentraluntersuchungsstellen der die Entschädigungen zahlenden Verbände mit ihrer, teilweise bereits etwas gemilderter Forderung des Bazillennachweises aus den angeführten Gründen nicht nur nicht für eine nützliche, sondern für eine schädliche Einrichtung halte. Sie entspricht nicht dem Stande der wissenschaftlichen Erfahrung, beeinträchtigt die diagnostische Umsicht und Sicherheit des praktischen Veterinärbeamten, mindert sein Ansehen und damit seine Berufsfreudigkeit und fördert aus naheliegenden Gründen zu guterletzt noch die Ausbreitung der Seuchen, anstatt zu ihrer Tilgung beizutragen.

Das veterinärpolizeiliche Interesse fordert vielmehr, daß der Veterinärbeamte selbständig entscheide, nötigenfalls mit Unterstützung eines bakteriologischen Instituts. Diese Forderung setzt voraus, daß er in der Lage ist, sich selbst in möglichst weitem Umfange der Hülfsmittel der bakteriologischen Diagnostik zu bedienen. Nur dann wird man erwarten können, daß er zuverlässig richtige Entscheidungen trifft und auch beurteilen kann, wann weitere Untersuchungen in einem bakteriologischen Institut zur Sicherung der Diagnose erforderlich sind.

Befinden sich nun aber gegenwärtig alle Veterinärbeamten in dieser Lage?

Diese Frage muß verneint werden.

Folglich wird dafür gesorgt werden müssen, daß sie sich der bakteriologischen Hülfsmittel mit Verständnis und Sicherheit zu bedienen wissen.

Ob und inwieweit bereits eine Verbesserung und Vertiefung der Ausbildung während der Studienzeit geboten erscheint, mögen die tierärztlichen Hochschulen in erster Linie erwägen. Auch ob in der kreistierärztlichen Prüfung ein stärkeres Gewicht auf den Nachweis tieferen wissenschaftlichen Verständnisses und weit größerer praktischer Gewandtheit und Sicherheit, ja einer gewissen Routine wenigstens auf diesem eng begrenzten Gebiete der Bakteriologie zu fordern ist, soll hier nicht erörtert werden.

Geht doch auch bei mangelnder Uebung manches davon wieder verloren in dem bis zur Anstellung als Veterinärbeamter vorgehenden von Jahr zu Jahr wachsenden Zeitraum.

Unerläßlich aber ist es, daß den Veterinärbeamten nach ihrer Anstellung im Staatsdienste Gelegenheit gegeben wird, sich die etwa noch fehlenden Kenntnisse zu erwerben und sie dauernd zu erhalten. Die bisherigen Fortbildungskurse reichen hierzu, wie die Erfahrung lehrt, nicht aus. Sie können auch nicht ausreichen. Dazu ist die Summe der fortschreitenden Erkenntnis auf allen Gebieten und die Menge des den Herrn in knappster Zeit und gedrängter Kürze Gebotenen heute viel zu groß.

Diese Kurse können und sollen auch nicht viel mehr als einen allgemeinen Ueberblick geben und das Interesse des Praktikers anregen für die Fortschritte der wissenschaftlichen Erkenntnis.

Die Lösung der Frage liegt in einer anderen Richtung.

Es muß dahin gestrebt werden, daß bei jeder Regierung ein staatliches veterinärbakteriologisches Institut eingerichtet wird, das unter der Leitung des selbstverständlich bakteriologisch geschulten Departementstierarztes steht, dem nach Bedarf ein oder mehrere Hülfsarbeiter zur Seite stehen.

In diesem Institut sind diejenigen bakteriologischen Untersuchungen auszuführen, die die Kreistierärzte nicht selbst ausführen können.

Die Kreistierärzte sind, soweit dies nicht schon geschehen ist, sämtlich mit einem Bakterienmikroskop zu versehen und im Dienstwege anzuhalten, die erforderlichen Einrichtungen und Hülfsmittel für einfache bakteriologische Untersuchungen, soweit sie ihnen nicht dazu geliefert werden, selbst zu beschaffen und instand zu halten.

Wann und in welchem Umfang sie eine bakteriologische Unter-

suchung vorzunehmen haben, wann sie Teile zur weiteren Untersuchung an das Regierungsinstitut einzusenden haben und nach welchen Grundsätzen dies zu geschehen hat, ergibt sich für die Milzbrand- und Rauschbranddiagnose aus meinen Darlegungen und wird zweckmäßig mindestens für diese Seuchen bindend vorzuschreiben sein.

Aufgabe der Dienstaufsicht wird es sein, die sorgsame Instandhaltung der bakteriologischen Einrichtung und die gewissenhafte Befolgung der Untersuchungsvorschriften zu sichern. Strenge Dienstaufsicht wird im preußischen Beamtenkörper bis in die höchsten Stellen geübt. Sie wird also auch von den Kreistierärzten nicht als Mißtrauen empfunden werden, um so weniger, als sie die Selbständigkeit ihrer Entscheidungen fördern will und als sie unerläßlich ist, um das Vertrauen zu der Zuverlässigkeit ihres Urteils in interessierten Kreisen zu sichern.

Doch diese Maßnahmen reichen allein nicht aus.

Den Kreistierärzten muß auch Gelegenheit gegeben werden, sich in dem Institut selbst die praktische Routine im bakteriologischen Arbeiten anzueignen, die allein ein sicheres Urteil gewährleistet.

Das ist erreichbar, wenn von Zeit zu Zeit einige Herren, gleichzeitig höchstens zwei oder drei, 10—14 Tage lang mit Unterstützung des Leiters praktisch im Institut arbeiten.

Dann wird es den Kreistierärzten ein leichtes sein, die die ihnen zufallenden diagnostischen Aufgaben zu lösen und ein Zweifel an der Richtigkeit ihrer Diagnosen, wie er heute noch in den Nachprüfungsbestrebungen vieler Provinzialverbände zum Ausdruck kommt, ist ferner nicht mehr berechtigt.

VII.

Aus dem Veterinär-Institut der Universität Breslau.
(Direktor: Prof. Dr. M. Casper.)

Beiträge zur bakteriologischen Sputumuntersuchung bei der Lungentuberkulose des Rindes.

Von

Dr. med. vet. **Hieronymi,**
I. Assistenten des Veterinärinstituts.

Die Tuberkulose des Rindes ist in Deutschland die verbreitetste Tierseuche. Bis jetzt hat eine zahlenmäßige Abnahme der Tuberkulose von der Fleischbeschaustatistik nicht nachgewiesen werden können, obwohl schon seit Jahren die Tuberkulosebekämpfung mit Nachdruck in die Hand genommen worden ist und die verschiedensten Methoden der Tuberkulosetilgung vorgeschlagen und zum Teil auch praktisch durchgeführt worden sind. Abgesehen von dem beständigen Verlust an Nationalvermögen, den die Rindertuberkulose im Gefolge hat, ist ihre erfolgreiche Bekämpfung und Ausrottung auch deshalb dringend geboten, weil sie einen nicht unwichtigen Faktor der Volksgesundheit darstellt, da sie durch ihre nahe Verwandtschaft mit der Tuberkulose des Menschen auch diesem gefährlich werden kann.

Die große Aufgabe, die der Immunitätsforschung gestellt ist, eine tuberkulosefreie Nachzucht des Rindes zu gewährleisten, ist trotz der vielen Anläufe in den letzten Jahren noch nicht gelöst. Wenn auch die Ergebnisse der hierhin zielenden Versuche teilweise ermutigend ausgefallen sind, so kann wegen des Zeitaufwandes, den derartige Experimente erfordern und wegen der widersprechenden Resultate der einzelnen Forscher ein positives Urteil über den Wert einer Immunisierung gegen die Rindertuberkulose noch nicht abgegeben werden.

Zur Zeit sind wir noch auf die Bekämpfung der Tuberkulose der erwachsenen Tiere angewiesen, die naturgemäß um

vieles langsamer zum gesteckten Ziele führen muß, da die Ausrottung der Infektionsquellen in den einzelnen Rinderbeständen mit großen Schwierigkeiten verknüpft ist, und die Tuberkulose vermöge ihrer hervorragenden Kontagiosität die Tendenz hat, wenn auch langsam, so doch stetig um sich zu greifen.

Zwei Hauptprinzipien kamen in Frage, um das dauernde Anschwellen der Rindertuberkulose allmählich einzudämmen: Der von Bang (5) ausgehende Vorschlag der Tuberkulinisierung der Rinderbestände und das sogenannte Ostertagsche Verfahren der klinischen Untersuchung der Rinder auf Tuberkulose. Die erste Methode mußte in Deutschland wegen ihrer praktischen Undurchführbarkeit bald fallen gelassen werden. Dagegen hat das von Ostertag (78) angegebene Tilgungsverfahren in den meisten Provinzen Preußens Eingang gefunden.

Siedamgrotzky (102) entwickelte auf dem VII. internationalen tierärztlichen Kongreß in Baden-Baden 1899 seine Gedanken über eine Tuberkulosetilgung und zeigte einen Weg, auf dem ein wirksames Einschreiten gegen die Tuberkulose möglich wäre. Er empfahl ein frühzeitiges Abschlachten der gefährlich tuberkulösen Tiere und eine sorgfältige Vermeidung der Ansteckung der Kälber und der gesunden Tiere. Als „gefährlich" sah er die Tiere an, die mit Lungen-, Darm-, Euter-, Gebärmutter- und Hodentuberkulose behaftet sind.

Ostertag machte diese Gedanken zur Grundlage eines neuen Tilgungsverfahrens, dessen Durchführung er am 22. Mai 1900 in der XIV. Jahresversammlung des Ostpreußischen landwirtschaftlichen Zentralvereins darlegte und das seit dieser Zeit als Ostertagsches Tuberkulosetilgungsverfahren bezeichnet und in größtem Maßstabe von der Ostpreußischen Holländer Herdbuchgesellschaft durchgeführt wird. Dieses Ostertagsche Tilgungsverfahren beruht im Prinzip bekanntlich darauf, daß durch klinische Untersuchung in bestimmten Zeitabschnitten die klinisch nachweisbar tuberkulösen Rinder der einzelnen Bestände aus der Herde ausgemerzt und die der Tuberkulose verdächtigen Tiere bis zum nächsten Untersuchungstermin derart isoliert werden, daß eine Ansteckung der gesunden Tiere durch sie ausgeschlossen wird. Gleichzeitig wird eine tuberkulosefreie Aufzucht der Kälber angestrebt.

Bei der großen Bedeutung, die dieses Verfahren heute besitzt, erschien es nicht unwichtig, einige Punkte desselben näher zu prüfen und nach neuen Mitteln zu suchen oder alte zu verbessern, die als

wirksame Waffen im Kampfe gegen die Tuberkulose gebraucht werden können. Ich folgte daher der Anregung des Herrn Prof. Dr. Casper, meines hochverehrten Chefs, das große Material, das mir im Veterinärinstitut der Universität Breslau zur Verfügung stand, daraufhin durchzuprüfen und zwar meine Untersuchungen, deren Ergebnisse im folgenden mitgeteilt werden, besonders auf die bakteriologische Seite des Ostertagschen Verfahrens auszudehnen.

Für das Interesse und die liebenswürdige Unterstützung bei der Anfertigung dieser Arbeit drängt es mich, meinem hochverehrten Chef, Herrn Prof. Dr. Casper auch an dieser Stelle meinen verbindlichsten Dank auszusprechen. Ebenso bin ich Herrn Dr. Schmidt und Herrn Dr. Wölfel für die gütige Ueberlassung des Materials zu großem Dank verpflichtet.

Hauptsächlich sind es vier Formen der Tuberkulose des Rindes, die als Angriffspunkte bei der wirksamen Bekämpfung der Tuberkulose in Betracht kommen können:

1. die Lungentuberkulose, und zwar deren offene Formen,
2. die Darmtuberkulose,
3. die Gebärmuttertuberkulose.
4. die Eutertuberkulose.

Hier beschäftigt uns nur die wichtigste und zugleich verbreitetste und gefährlichste Form, die Lungentuberkulose.

Die Genese der Lungentuberkulose ist besonders in der Humanmedizin in den letzten Jahren der Gegenstand der eifrigsten Forschung gewesen, und die widersprechendsten Ansichten sind auf Grund ausgedehnter Experimente in der Literatur niedergelegt. Obwohl zur Zeit noch keine vollständige Uebereinstimmung unter den einzelnen Autoren über die Pathogenese der Lungentuberkulose besteht, so haben sich die Kontroversen doch so weit geklärt, daß folgende Theorien über die Entstehung der Lungentuberkulose als feststehend angenommen werden können:

1. Die Tuberkelbazillen können mit der Atemluft, ähnlich wie feiner Kohlenstaub, in die feineren Bronchialäste und in die Alveolen eindringen. Die Bazillen siedeln sich entweder hier an und rufen direkt ihre spezifischen Veränderungen hervor. Es ist aber auch möglich, daß sie zunächst in die Bronchialdrüsen verschleppt werden. Erst nachdem diese tuberkulös erkrankt sind, infizieren die Tuberkelbazillen von hier aus auf dem Wege der Blut- oder Lymphbahn die Lungen oder sie gelangen durch direkten Einbruch aus den Bronchiallymphknoten in die Lungen. Beide Infektionsarten der Lungen fallen unter den Begriff der Inhalationstuberkulose, die also primär oder aërogen entstanden ist.

Die Inhalationstuberkulose entsteht dann, wenn Rinder, besonders ältere, in der Nähe hustender tuberkulöser Nachbartiere aufgestellt und so gezwungen sind, die mit tuberkelbazillenhaltigen Tröpfchen erfüllte Ausatmungsluft bei Hustenstößen einzuatmen. Durch die Untersuchungen von Mazyk Ravenel (88) und Kasselmann (59) ist erwiesen, daß auch das Rind, ebenso wie der tuberkulöse Mensch, virulente Tuberkelbazillen enthaltende Tröpfchen beim Husten verspritzt, während die Staubinfektion bei der Entstehung der Lungentuberkulose keine Rolle spielt.

2. Auch von der Maul- bzw. Rachenhöhle aus, also durch die oberen Wege des Respirations- und Digestionstraktus vermögen die Tuberkelbazillen die Lungen zu infizieren, wenn sie nämlich mit der Inspirationsluft oder durch die Nahrung hierher, dann in die regionären Lymphdrüsen gelangen und von diesen aus auf lymphogenem oder hämatogenem Wege in die Bronchialdrüsen und Lungen verschleppt werden. Man bezeichnet diese Form des Infektionsweges als Aspirationstuberkulose im engeren Sinn. Sie hat zwar dasselbe Endresultat wie die Inhalationstuberkulose, nämlich eine Infektion der Lungen im Gefolge, besitzt aber bei der Verbreitung der Tuberkulose unter den erwachsenen Rindern keine große Bedeutung.

3. Ferner kann nach Weichselbaum (113) auch vom unteren Teil des Digestionstraktus, also vom Magen und Darm aus, ein Transport der Tuberkelbazillen in die Lungen statthaben.

Entweder gelangen die Bazillen mit der Nahrung direkt in den Darm, oder sie werden vorher in der Rachenhöhle abgelagert und erst später verschluckt. Die Tuberkelbazillen vermögen, ohne „scheinbar" das Deckepithel des Darmes zu schädigen [Bartel (6)] die Darmwand zu passieren. Sie infizieren aber sicher die regionären Lymphdrüsen, von denen aus sie auf lymphhämatogenem Wege in die Bronchialdrüsen und von hier aus in die Lungen, oder direkt in die Lungen transportiert werden können. Man hat diese Form der tuberkulösen Erkrankung der Lungen mit dem Namen Deglutitionstuberkulose oder Intestinaltuberkulose belegt. Die Deglutitionstuberkulose ist vorwiegend eine Erkrankung der Kälber, die mit Milch tuberkulöser Kühe aufgezogen werden. Erwachsene Tiere infizieren sich auf diese Weise viel seltener, einmal, weil nach Flügge (32) bei der intestinalen Infektion eine millionenfach größere Menge von Tuberkelbazillen erforderlich ist, um manifeste Krankheitserscheinungen hervorzurufen. Zweitens spielt aber nach Weber (111) bei älteren Tieren neben der Art der Aufstallung vielleicht noch der Umstand mit, daß nur ältere Tiere wiederkauen und so der Aspirationstuberkulose mehr ausgesetzt sind, als die jüngeren, die noch nicht wiederkauen.

Einige Autoren, unter ihnen besonders von Behring, behaupten, daß dieser letzterwähnte Infektionsmodus, die infantile Infektion des Organismus, das Hauptmoment der tuberkulösen Erkrankung darstelle. Diese Auffassung gründet sich auf die Versuche Calmettes und seiner Schüler Vansteenberghe und Grysez (17), die festgestellt zu haben glaubten, daß Kohle oder Tuschepartikel, die mit der Nahrung Versuchstieren einverleibt oder die direkt in eine Darmschlinge oder in die Bauchhöhle injiziert wurden, zuerst sich in den Lungen deponierten. Nachprüfungen von Basset (17), Hoche und Funck (50), Remlinger (90), Ravenna (89) und Tsunoda (108), ergaben aber, daß die Anthrakosis der Lungen meistens

und hauptsächlich auf dem Inhalationswege stattfindet. „Was den Kohlenstäubchen recht ist", sagt Orth (79). „muß den Tuberkelbazillen billig sein". Und in der Tat wurde dieser Satz auch von Flügge und seinen Schülern experimentell bewiesen. Flügge (32) gelang es schon durch 50 aspirierte Tuberkelbazillen beim Meerschweinchen regelmäßig eine Lungentuberkulose zu erzielen, während bei der Fütterung zur Erzielung dieses Resultates etwa 8 Millionen Tuberkelbazillen mehr erforderlich waren. Zu denselben Ergebnissen kamen Orth (80) und Weber (111). Ebenso wurde durch die anatomische Untersuchung des Lymphapparates von Most (93) und Weleminsky (114) die Inhalationstheorie der Lungentuberkulose gesichert. Ja, Albrecht (1) erklärt sogar, „eine Frage in Hinsicht auf die Infektionswege der Tuberkulose existiert längst nicht mehr. Die Versuche, welche zur Aufdeckung dieser Infektionswege immer von neuem angestellt werden, sind vollständig überflüssig. Die pathologische Anatomie, und zwar im wesentlichen schon die makroskopische Anatomie, gibt für die weitaus größte Zahl der Fälle menschlicher Tuberkulose ein völlig klares und einwandsfreies Bild ihrer Entstehung und Verbreitung".

4. Die Impftuberkulose und kongenitale Tuberkulose kommen beim Rinde für die Entstehung der Lungentuberkulose nicht in Frage.

Es gibt, wie wir gesehen haben, viele Wege, die zu einer tuberkulösen Infektion der Lungen führen können und die Entscheidung darüber ist im konkreten Fall häufig schwierig. „Die Verdauungs- und Atmungswege kreuzen sich," sagt Ficker (28), „sie anastomosieren, und am Ende des Weges können wir gar nicht mehr sagen, aus welcher Richtung vor der Kreuzungsstelle der Keim gekommen ist." Wie Beitzke (8) richtig betont, sind Inhalations- und Lungentuberkulose einerseits, Fütterungs- und Darmtuberkulose andererseits keineswegs identische Begriffe und es ist zweckmäßig, die Ausdrücke Fütterungs- und Inhalationstuberkulose gänzlich fallen zu lassen und statt dessen Begriffe zu setzen, die den wirklich von den Bazillen zurückgelegten Weg bezeichnen, nämlich Aspirations- und Deglutitionstuberkulose.

Ebenso mannigfaltig wie die Wege, auf denen der Tuberkelbazillus in die Lungen gelangen kann, sind die Veränderungen pathologisch-anatomischer Art, die er an diesem Ort der Infektion hervorzurufen imstande ist.

Die inhalierten Tuberkelbazillen siedeln sich in der Schleimhaut der Wände der Bronchiolen oder in den Wänden der Alveolargänge und Alveolen an und rufen hier ihre spezifischen Veränderungen hervor. Zunächst Knötchen, die der Krankheit ihren Namen gegeben haben. Die Knötchen haben die Tendenz, regressiven Veränderungen anheim zu fallen, die durch die Einwirkung des Tuberkelbazillus eingeleitet werden. Es bildet sich eine käsige Masse, die erweicht und

durch eine Art von Autodigestion, die ihrerseits auf ein beim Zerfall der Tuberkelbazillen frei werdendes Ferment zu beziehen ist [Bongert, (14)] verflüssigt wird. Auf diese Weise kann auf der Schleimhaut der Bronchiolen ein tuberkulöses Geschwür entstehen. Durch Dissemination auf dem Wege der Lymphspalten und durch den Transport mittels Leukozyten bilden sich im Lungengewebe größere Herde, die zuerst maulbeerförmig gruppiert sind [Schmauß (96)]. Durch fortschreitende Verkäsung und Erweichung des erkrankten Gewebes entstehen häufig, beim Rinde weniger häufig als beim Menschen, Kavernen, die mit eiterähnlichem, kleine Käsebröckel enthaltendem Inhalt angefüllt sind. Die mit solchen Kavernen kommunizierenden Bronchien brauchen nicht ausgesprochen tuberkulös verändert zu sein. Meist findet sich eine Bronchitis und Peribronchitis und ihr Lumen ist mit schleimig-eiterähnlichem Inhalt gefüllt, der teils den tuberkulösen Kavernen entstammt, teils ein Absonderungsprodukt der entzündeten Bronchialschleimhaut darstellt.

So ist den Tuberkelbazillen wieder durch Kommunikation zwischen Kaverne und Bronchus der Weg ins Freie gebahnt und sie können durch Hustenstöße aus den Lungen in die Außenwelt projiziert werden.

Man bezeichnet diese Form der Lungentuberkulose als primäre Lungentuberkulose oder als offene Lungentuberkulose.

Ganz anders gestaltet sich der Verlauf der Lungentuberkulose, wenn der Transport der Tuberkelbazillen nicht aërogen, sondern lymphhämatogen stattgefunden hat. Die Erreger erzeugen bei dieser metastatischen, hämatogenen oder sekundären Lungentuberkulose an ihren durch die Blut- und Lymphbahnen vorgezeichneten Depositionspunkten einzelne Knötchen, die teils im eigentlichen Lungenparenchym d. h. in den Alveolarsepten, teils im interstitiellen Bindegewebe zwischen den Lobuli und in der Umgebung der Bronchien und Blutgefäße angeordnet sind. Sie unterscheiden sich wesentlich von den vorher beschriebenen, sind zirkumskript und weisen eine mehr graue, derbe, häufig sogar schwielige Beschaffenheit auf. Die Bronchialschleimhaut bleibt infolge des fehlenden Reizes frei von katarrhalischen Affektionen. Allerdings kann die metastatische Tuberkulose auch auf die Bronchien übergreifen. Nach Orth (80) kann aus dem Ergriffensein von Bronchien bei Initialveränderungen ein Schluß auf aërogene oder hämatogene Lungeninfektion nicht gezogen werden.

Diese embolische Form der Lungentuberkulose führt auch den

Namen geschlossene Lungentuberkulose, der streng theoretisch, nach den Angaben Orths betrachtet, nicht ganz den Tatsachen entspricht.

Bei der geschlossenen Lungentuberkulose fällt die Ansteckungsgefahr für andere Rinder fort, da eine Ausscheidung von Bazillen nicht, oder nur äußerst selten erfolgen kann. Sie ist deshalb für die Bekämpfung der Tuberkulose bedeutungslos.

Der pathologisch-anatomische Endeffekt der tuberkulösen Infektion muß also intra vitam klinisch zwei vollkommen verschiedene Erscheinungen zeitigen, die bei der Tuberkulosetilgung auch verschieden bewertet werden müssen.

Die große Fehlerquelle der von Bang angegebenen Tuberkulinisierung der Rinderbestände lag darin, daß das Tuberkulin auch ein Indikator für die geschlossenen Formen der Tuberkulose ist, die doch als Infektionsquellen nicht in Frage kommen.

Dagegen leuchtet sofort die große Bedeutung des Ostertagschen Tilgungsverfahrens ein, das sich zur Aufgabe gestellt hat, die gefährlichen offenen Tuberkuloseformen zu ermitteln und unschädlich zu machen, und so durch Verstopfung der Infektionsquellen ein geometrisches Absinken der Tuberkulose in der Statistik zu ermöglichen.

Bei der klinischen Durchführung des Ostertagschen Verfahrens war eine der aktuellsten Fragen die:

Bietet die offene Lungentuberkulose des Rindes einen so scharf umrissenen Symptomenkomplex dar, daß ihre Erkennung und Differentialdiagnose intra vitam keine Schwierigkeiten bietet, und daß Fehldiagnosen nach Möglichkeit vermieden werden können?

Die Antworten hierauf fielen verschieden aus. Vor allen stand M. Fadyean (65) der klinischen Erkennbarkeit der Lungentuberkulose skeptisch gegenüber. Seine Angaben in der Literatur, daß er bei 1600 Kühen nur etwa 13mal mit einiger Sicherheit Tuberkulose habe konstatieren können, wurden durch die statistischen Mitteilungen Roeckels (91) widerlegt. Ebenso bewiesen die ausgedehnten klinischen Untersuchungen in der Ostpreußischen Holländer Herdbuchgesellschaft, ausgeführt von Müller, Lindenau und Lange (72) die Möglichkeit einer klinischen Erkennbarkeit der Lungentuberkulose. Und in der Tat ist es uns heute möglich, ein an etwas vorgeschrittener Lungentuberkulose leidendes Rind mit großer Sicherheit klinisch zu erkennen. Es kommen, wie O. Müller richtig bemerkt, Fehlresultate bei der klinischen Untersuchung nur in verschwindend

kleiner Zahl vor. Auch unsere Untersuchungen können diesen Satz voll und ganz bestätigen.

Neben diesen klinisch sicher erkennbaren Formen der Lungentuberkulose, die die Tiere als „gemeingefährlich" im Sinne des Ostertagschen Verfahrens stempeln, steht aber noch eine große Gruppe von solchen Tieren, die wohl einzelne Symptome der Lungentuberkulose aufweisen, die jedoch in ihrer Gesamtheit nicht ausreichen, um den Komplex der gemeingefährlichen offenen Lungentuberkulose zu konstruieren. Man bezeichnet diese Gruppe praktisch als der Lungentuberkulose verdächtig.

Um aber auch von diesen der Lungentuberkulose verdächtigen Tieren, bei denen die klinische Diagnose schwankt und im Stich läßt, eine möglichst hohe Prozentzahl als tuberkulös bezeichnen zu können, kommt der versagenden klinischen Diagnostik die bakteriologische Diagnostik der Lungentuberkulose zu Hilfe.

Sie beruht im wesentlichen auf der Feststellung von Tuberkelbazillen im Auswurf oder Sputum. Der Vorschlag der bakteriologischen Untersuchung des Sputums bei Tuberkulose auf den spezifischen Erreger derselben ist zuerst von R. Koch (61) gemacht und praktisch durchgeführt worden. Ein positiver Bazillenbefund im phthisischen Sputum ist absolut entscheidend für die Diagnose der Lungentuberkulose. In der Humanmedizin wird neben der bakterioskopischen Untersuchung auch die Histologie des Sputums gewürdigt. Elastische Fasern, Alveolarepithel, Lymphozyten, eosinophile Zellen können hier einen negativen Ausfall des Bazillenbefundes ersetzen. Man war in der Veterinärmedizin bemüht, die Verhältnisse der Sputumuntersuchung beim tuberkulösen Menschen auf das tuberkulöse Rind zu übertragen, stieß dabei aber auf große Hindernisse. Während beim Menschen das Tagessputum mühelos gesammelt und zur Untersuchung konserviert werden kann, ist es beim Rinde schon in den weitaus meisten Fällen unmöglich, das ausgehustete Sputum aufzufangen, da das Rind nach jedem Hustenstoß eine Kaubewegung macht und das Expektorat abschluckt. Infolgedessen ist auch die makroskopische Betrachtung des Sputums, die in der Humanmedizin schon einen bedeutsamen Rückschluß auf eine etwa vorhandene Lungentuberkulose erlaubt, nur in wenigen Fällen in der Veterinärmedizin möglich.

Czaplewski (21) definiert den Sputumbegriff dahin, daß man unter dem Namen Sputum, Auswurf, die gesamten Sekrete des Respi-

rationstraktus versteht, samt ihren Beimengungen und Verunreinigungen, soweit dieselben durch den Mund entleert, „ausgeworfen“ werden, gleichgiltig, aus welchem Teil des Respirationstraktus dieselben stammen.

Beim Menschen ist die Beschaffenheit des tuberkulösen Sputums nach v. Strümpell (106) größtenteils schleimigeitriger Natur und unterscheidet sich als solches nur wenig von dem Auswurf bei einfacher Bronchitis. Und in der Tat entstammt auch ein großer Teil des phthisischen Auswurfes, wie wir oben gesehen haben, der katarrhalisch entzündeten Bronchialschleimhaut. Indessen tritt doch der Schleimgehalt der phthisischen Sputa gegenüber dem Eitergehalt weniger stark hervor als bei der einfachen Bronchitis. Die Sputa sind daher weniger zähe und zerfließen leichter. Der aus den Kavernen stammende Auswurf ist von fast rein eiteriger Beschaffenheit. Solcher Auswurf besteht häufig aus einzelnen größeren Klumpen oder Ballen, die wie angenagt erscheinen, mit Schleim umgeben sind und im Wasser untersinken. Man bezeichnet dieses Sputum als Sputum globosum, nummosum et fundum petens. Im Wasser tritt die unregelmäßige höckrige Oberfläche der geballten Sputa oft deutlicher hervor, ein Umstand, der auf Bildung des Sputums in den zerklüfteten Kavernen hinweist.

Betrachtet man im Gegensatz hierzu die Expektoratproben vom tuberkulösen Rind, so fällt der große Unterschied der Sputa, der menschlichen und der tierischen, sofort in die Augen. Zunächst ist der Ausdruck Sputum, auf die Verhältnisse in der Tierheilkunde angewendet, nicht ganz korrekt, da es sich in den seltensten Fällen um wirklich „ausgeworfenes“ Material handelt. Es ist Rachenschleim und Schleim aus dem Kehlkopf, der auf eine später zu erörternde Methode gewonnen wird und zur Untersuchung gelangt. Im folgenden wird der Ausdruck Sputum anstelle des schwerfälligen Wortes Rachenschleim beibehalten.

Schon die Sputummenge, die zur Untersuchung gelangt, unterscheidet sich naturgemäß beträchtlich von der, die beim phthisischen Menschen zur Verfügung steht und legt den Methoden der Untersuchung wesentliche Beschränkungen auf. Die Sputummenge betrug nie mehr als 5 ccm, ging aber in einigen Fällen sogar bis auf 1 ccm herunter.

Der Geruch war in den meisten Fällen fade, häufig ließen sich gar keine Geruchsunterschiede erkennen.

Die Konsistenz der untersuchten Sputa war zähe, meist

schleimig, häufig ein am Glasrande hartnäckig adhärierender Belag. Es wurde die Beobachtung gemacht, daß die Sputa, die 24 bis 48 Stunden bis zur Untersuchung aufgehoben worden waren, ihre fadenziehende, schleimige Konsistenz verloren hatten, ein Umstand, auf den später noch zurückzugreifen sein wird. Es resultierte schließlich eine dünnflüssige, leicht bewegliche Flüssigkeit, in der die korpuskulären Elemente nicht mehr suspendiert waren, sondern sich zu Boden gesenkt hatten. Die Konsistenz des Sputums besitzt in der Humanmedizin eine große Bedeutung, da schon sie diagnostische Rückschlüsse auf eine etwa vorhandene phthisische Lungenerkrankung zuläßt. In die zähe, glasige Sputumhülle, die aus der Rachen- und Mundhöhle stammt, sind bei vorhandener Tuberkulose die sogenannten Sputumkerne oder Sputumlinsen eingebettet. Die Sputumkerne mit ihrem rein eiterigen Substrat kommen als Träger der Tuberkelbazillen bei der bakteriologischen Prüfung hauptsächlich in Betracht. Man sucht sie durch Waschen in steriler Kochsalzlösung nach Möglichkeit von ihren schleimigen Hüllen und den darin enthaltenen Begleitbakterien gemäß der Koch-Kitasatoschen Vorschrift zu befreien. Bei meinen Untersuchungen kamen derartige wohlcharakterisierte Sputumformen nur vereinzelt zur Beobachtung, wie sich aus der Kasuistik ergibt, und auch in diesen Fällen entsprach der bakteriologische Befund nicht den Erwartungen.

Diese Postulate für das menschliche Sputum wurden in die Tierheilkunde übertragen, ohne daß jedoch eine Berechtigung dazu vorlag. Ostertag fordert in seiner Monographie (77) eine sorgfältige Auswahl nur solcher Proben, die einen Sputumkern enthalten. Ebenso will Bugge verfahren wissen (priv. Mitt.). Nach meinen Untersuchungen, bei denen gerade diese Fragen eingehend berücksichtigt wurden, treffen die oben gemachten Angaben, angewandt in der Tierheilkunde, nicht zu. So wurden unter 50 untersuchten Proben 13mal solche gefunden, die Eiterflöckchen oder Analoga der Sputumkerne zeigten. In ihnen wurden mikroskopisch und durch Impfung 3mal Tuberkelbazillen nachgewiesen, während 10 Proben keine Tuberkelbazillen enthielten. Es waren also 23 pCt. dieser untersuchten Sputumproben positiv bezüglich des Bazillenbefundes, und 77 pCt. negativ. 37 Sputumproben enthielten dagegen keine Andeutung von Flocken- oder Kernbildung, die für das tuberkulöse Expektorat als typisch beschrieben wurden. In diesen Proben wurden 14mal mikroskopisch oder durch Impfung Tuberkelbazillen ermittelt, während

23 mal die Untersuchung resultatlos blieb. In Prozentzahlen ausgedrückt waren also 37,8 pCt. der untersuchten Proben positiv, bei 62,2 pCt. blieb der Befund negativ. Den 37,8 pCt. positiven Bazillenbefunden im nicht charakteristischen Sputum stehen also nur 23 pCt. des „kernhaltigen" Sputums gegenüber. Daß die rein eiterigen Partien des Sputums durchaus nicht immer die Träger der Tuberkelbazillen darzustellen brauchen, erhellt auch aus den neuerdings in der Humanmedizin gemachten Angaben von C. A. Blume (13). Nach dessen Vorschlag werden Schleimpartikel aus dem Cavum laryngis bei beginnender Lungenerkrankung, bei der noch kein Auswurf besteht, ausgewischt und mikroskopisch auf Tuberkelbazillen untersucht. Blume ist es auf diese Weise geglückt, Tuberkulose der Lungen im Initialstadium zu diagnostizieren.

In einem Falle No. 14, Kuh No. 6, wurde eine Sputumprobe gewonnen und untersucht, die in ihrem Aussehen dem als typisch beschriebenen menschlichen tuberkulösen Sputum, dem Sputum globosum, nummosum et fundum petens entsprach. Die Menge betrug 5 ccm. Die Farbe war grau, trübe. In eine zähschleimige Hülle war ein kirschkerngroßer Sputumkern eingebettet, der gelblich gefärbt war und einen weißlichen ausgefaserten Saum besaß. Im Wasser sank die Probe unter. In ihm konnten jedoch weder durch die mikroskopische Untersuchung noch durch Impfung von zwei Meerschweinchen Tuberkelbazillen nachgewiesen werden. Das Tier, dem die Probe entstammte, war klinisch als stark verdächtig zu bezeichnen.

Schließlich sei noch kurz die Farbennuanzierung der zur Untersuchung gekommenen Sputa charakterisiert: sie bot in den meisten Fällen nichts, was für die Differentialdiagnose der Tuberkulose ins Gewicht fiele. Die Farbe war hauptsächlich grau, grauweiß, zu der bisweilen kleine gelbe oder gelblichweiße Eiterpartikel kontrastierten. Häufig war auch durch pflanzliche Beimischungen, die aus dem Futter stammten, eine bräunliche oder grünliche Tönung gegeben.

Wie schon oben berührt, stellen sich der Gewinnung des Sputums, des Rachenschleimes, zwecks bakteriologischer Prüfung, bei den tuberkuloseverdächtigen Rindern große Hindernisse in den Weg.

Es ist das große Verdienst Ostertags und seiner Mitarbeiter in die bisher unklaren Verhältnisse über die diagnostizierbare Lungentuberkulose des Rindes Klarheit gebracht haben. Ostertags groß angelegte Versuche prüften teils die Angaben älterer Autoren auf ihre

Brauchbarkeit nach, teils stellten sie vollkommen neue Methoden der bakteriologischen Diagnose der Lungentuberkulose auf. Die Resultate dieser Versuche sind für die praktische Verwertbarkeit der Bakteriologie in der Tuberkulosebekämpfung des Rindes nicht gerade ermutigend. Große Schwierigkeiten bietet hauptsächlich die Technik der Entnahme des Rachenschleimes.

Nach vergeblichen Versuchen, mit Hilfe von Schwämmchen, die an einer Pinzette oder einem langen Draht befestigt waren, Lungenauswurf zu erlangen, kam Ostertag zu dem Gebrauch eines Rachenlöffels, der sich ihm gut bewährte. Er ist dem Lindenauschen Scheidenlöffel nachgebildet und besteht ganz aus Metall, hat also den Vorzug, sich vollkommen einwandfrei sterilisieren zu lassen. Ostertag folgte dabei dem Gedankengange Nocards (75). Das Rind macht bekanntlich nach jedem Hustenstoß eine Kaubewegung nach Nocard u. Leclainche und schluckt das in den Kehlkopf, bzw. die Rachenhöhle geworfene Sputum ab, ohne es in die Außenwelt zu projizieren. Nocard war der erste, der auf den Gedanken kam, der später erfolgreich ausgebaut wurde, durch in die Rachenhöhle eingeführte geeignete Instrumente oder mittels der Hand den Rachenschleim zu entnehmen, um ihn der bakteriologischen Untersuchung zugänglich zu machen. Er berichtet jedoch nicht über praktische Prüfungen seines Vorschlages. Erst M'Fadyean versuchte experimentell Nocards Theorie in die Praxis umzusetzen. Es gelang ihm auch, aus der Rachenhöhle mit einem Schwämmchen Schleim zu gewinnen, der sich bei der bakteriologischen Untersuchung als tuberkelbazillenhaltig erwies. Allerdings gelang der bakteriologische Nachweis der Bazillen nicht mit Sicherheit, doch wurde durch das Tierexperiment die tuberkulöse Natur des Schleimes sichergestellt.

Auch Greffier (40) beschäftigte sich mit der Nachprüfung des Nocardschen Vorschlages. Die Ergebnisse seiner Versuche sind aber insofern nicht beweiskräftig und auf unsere Verhältnisse übertragbar, da er am geschlachteten Tier experimentierte. Auch er gewann den Schleim durch Abwischen der Rachenwand mit einem Schwämmchen, das er in sterilem Wasser ausdrückte. Schleim und Wasser benutzte er als Impfmaterial.

Die Versuche der Amerikaner Riddoch und Ravenel, das ausgehustete Sputum des Rindes aufzufangen, haben fast nur noch historischen Wert.

Ravenel (88) band den tuberkulösen Versuchstieren für mehrere Stunden einen Beutel um, auf dessen Boden ein steriles Brettchen aus weichem Holz gelegt wurde. Die flüssigen Bestandteile des Sputums wurden von dem weichen Holz aufgesaugt, während Schleim- und Eiterklümpchen der mikroskopischen Untersuchung und dem Tierexperiment zugänglich gemacht werden konnten.

Riddoch (93) hatte beobachtet, daß Rinder, die gegenüber einer Mauer aufgestellt waren, beim Husten ihr Sputum gegen die Wand warfen. Er untersuchte die an der Wand haftenden Sputumballen mikroskopisch und fand in ihnen auch Tuberkelbazillen. Sein Befund wurde jedesmal durch Schlachtung des betreffenden Tieres kontrolliert und bestätigt. Bei nicht tuberkulösen Bronchialkatarrhen will Riddoch Epithelzellen in reichlicher Menge gefunden haben, ein Befund, der nach meinen Untersuchungen absolut keinen diagnostischen oder differentialdiagnostischen

Wert haben kann. Das Verfahren ist für die praktische Diagnosestellung nicht brauchbar, einmal, weil im Stall eben nur die wenigsten Tiere einer Wand gegenüberstehen, — wenn auch, wie es bei den Untersuchungen zum Teil geschieht, das Sputum von den Futtertischen gesammelt werden könnte — zweitens, weil bei einem derartig starken Auswurf und Husten hochgradige Lungentuberkulose Voraussetzung ist, die schon klinisch diagnostiziert werden kann. Auch kann drittens eine Verwechselung des Sputums mit dem einer Nachbarkuh bei enger Aufstallung zu Fehldiagnosen Anlaß geben. Schon vor diesen Versuchen von Ravenel und Riddoch hatte Nocard (l. c.) empfohlen, den tuberkuloseverdächtigen Tieren die Luftröhre wie den Kehlkopf stark zu komprimieren. Gleichzeitig sollte der Untersucher die Zunge des Tieres möglichst weit aus dem Maul hervorziehen. Durch den Druck sollte einmal Husten ausgelöst, durch das Fixieren der Zunge aber das Abschlucken der expektorierten Sputa verhindert werden. Nocard hat keine Angaben über die Ergebnisse seines Vorschlages gemacht.

Heß (47) konnte bei der Nachprüfung dieser Methode nur ausnahmsweise bei tuberkulösen Tieren Husten erzeugen, noch weniger konnte auf diese Weise Auswurf erhalten werden.

Gleichzeitig empfahl Nocard Veratrin- und Eserininjektionen bei tuberkuloseverdächtigen Rindern, um mehr Schleim durch Hypersekretion aus den Bronchien zu erhalten. Heß, ebenso wie Ostertag (l. c), sprechen diesem Verfahren jeden praktischen Wert ab.

Poels (86) veröffentlichte einen Weg zur Gewinnung von Luftröhrenschleim bei Rindern, die der Tuberkulose verdächtig sind, bei dem sogar die Troikarierung der Trachea nötig ist. Durch die eingeführte Troikarhülse wird ein Pinsel oder ein an einem Neusilberdraht befestigtes Schwämmchen in die Luftröhre geleitet und der so gewonnene Schleim bakteriologisch untersucht. Poels schlägt seine Methode allerdings nicht zur Tuberkulosetilgung vor, sondern will sie nur angewendet wissen, wenn z. B. die Tuberkulose als Gewährsmangel diagnostiziert werden soll, ferner zur Untersuchung von Rindern in Milchkuranstalten und Kälbern, die zur Vakzineproduktion benutzt werden sollen. Ostertag gelang es nicht, bei einer mit klinisch nachweisbarer offener Lungentuberkulose behafteten Kuh auf diese Weise trotz wiederholter Versuche, Tuberkelbazillen nachzuweisen.

Peterssen (83) brachte, basierend auf der Flüggeschen Tröpfcheninfektionstheorie der Tuberkulose Nährplatten, auf Spiegelplatten befestigt, vor den Mund tuberkulöser Menschen. Die Platten wurden in 92 pCt., 23 von 25, durch die lediglich durch Husten ausgeworfenen Partikel mit Tuberkelbazillen infiziert. Hierauf gründete sich wohl das am Berliner Untersuchungsamt bei der praktischen Tuberkulosetilgung geübte Verfahren, die verdächtigen Tiere gegen Glasplatten husten zu lassen. Die anhaftenden Sputumtröpfchen werden färberisch auf Tuberkelbazillen untersucht.

Schon aus der Vielheit der Methoden, die angewendet worden sind und werden, um Sputum von tuberkuloseverdächtigen Rindern zwecks bakteriologischer Prüfung zu gewinnen, läßt sich der Schluß ziehen, daß noch kein Idealverfahren für diesen Zweck gefunden ist.

Die Entnahme von Lungenauswurf für unsere Untersuchungen geschah folgendermaßen:

Das zu untersuchende Tier wird gut fixiert. Ein Gehilfe zieht die Zunge des Tieres nach der linken Seite aus der Maulspalte hervor. Zwischen die rechten Ober- und Unterkieferbackzahnreihen wird ein Maulkeil aus Metall, den Bayer beschrieben und Ostertag abgebildet hat, geschoben. In das so geöffnete Maul führt der Untersucher seine mit Alkohol desinfizierte rechte Hand ein und zwar mit der Volarseite nach oben, während die linke Hand den Griff des Maulkeiles umspannt, bis er mit den Fingerspitzen die hintere Rachenwand berührt. Bei einiger Uebung gelingt es leicht, die Finger sogar bis in das Cavum laryngis gelangen zu lassen. Jetzt werden die Finger in einem flachen Bogen nach oben gekrümmt und man sucht so von den oberen Wandungen des Pharynx und Larynx den dort haftenden Schleim abzulösen. Häufig gelingt es nicht beim ersten Mal, die genügende Quantität des Sputums zn erlangen. In diesen Fällen muß man die Hand öfter in den Pharynx schieben. Alles Material, das auf diese Weise gewonnen ist, wird in ein steriles Fläschchen gebracht und kann dann bakteriologisch verarbeitet werden. Bei diesem Verfahren wird also einmal auf einen vorangehenden Hustenstoß kein Gewicht gelegt, zweitens werden bei der Probeentnahme auch solche Sputa berücksichtigt, die nur aus glasigem, grauem Schleim bestehen und keine eiterähnlichen trüben Flöckchen und Kerne zeigen Es wurde schon oben die Berechtigung dieser Methode aus Literatur und Statistik nachgewiesen.

Anschließend an die Gewinnung des Sputums, das, wie gezeigt, sich in fast allen Kriterien vom menschlichen tuberkulösen Auswurf unterscheidet, ist der zweite Teil, die Methoden der bakteriologischen Untersuchung abzuhandeln.

Zunächst war in Erfahrung zu bringen, in wie weit sich die bakteriologische Diagnostik, die in der Humanmedizin so glänzende Triumphe feiert, auf die Verhältnisse in der Tierheilkunde in Anwendung bringen läßt.

Bekanntlich bedient sich die bakteriologische Technik dreier Methoden, um einen Krankheitserreger außerhalb des tierischen Organismus als das spezifisch krankmachende Agens zu identifizieren, nämlich der Färbung, der Kultur und der Tierimpfung.

Es existiert für die differentialdiagnostische Färbung der Tuberkelbazillen im mikroskopischen Bild eine außerordentlich große

Anzahl von Färbungsmethoden, deren Brauchbarkeit jedoch für die Sputumuntersuchungen ziemlich beschränkt ist.

Alle Färbungsmethoden für Tuberkelbazillen beruhen im wesentlichen auf der Eigenschaft derselben, daß sie den Farbstoff schwer aufnehmen, dann aber zäh festhalten, sodaß selbst verdünnte Säuren und Alkohol ihn nur langsam entziehen. Sie sind also säure- und alkoholfest und wie in jüngster Zeit Demetrius Gasis (38) mitteilt, auch alkalifest. Schien hiermit schon eine enge Abgrenzung der Tuberkelbazillen tinktoriell gegeben, so komplizierten sich die Verhältnisse doch durch die Entdeckung von Bakterien, denen dasselbe Vermögen zukommt. Schon 1885 entdeckten Alvarez und Tavel (2) und Matterstock (66) bei der Nachprüfung des säurefesten Lustgartenschen Syphilisbazillus die Smegmabazillen, die sich in ihrer färberischen Eigenschaft den Tuberkelbazillen an die Seite stellen. Petri und Rabinowitsch (84) fanden bei der Injektion von Marktmilch und Butter in die Bauchhöhle von Meerschweinchen tuberkelbazillenähnliche Stäbchen, und gleichzeitig entdeckte A. Möller ähnliche Bakterien auf Timotheegras, anderen Futtergräsern und in den Darmentleerungen von Kühen, Pferden, Schweinen und Mauleseln und unterschied so die Timothee- und Mistbazillen. F. Herr fand derartige Stäbchen auf Getreidekörnern, im Heustaub und in der Gartenerde. Aehnliche Stäbchen wurden in den Organen von Kaltblütern gefunden. Alle diese Bakterien sind zwar säure- aber weniger akoholfest, doch sind sie hierdurch nicht mit positiver Sicherheit von den Tuberkelbazillen zu unterscheiden. Ferner besitzen sie meist eine plumpere Gestalt.

Bei meinen Untersuchungen kamen folgende Färbemethoden zur Anwendung.

1. Die Färbung nach Ziel-Neelsen (117, 13) mit der von E. v. Rindfleisch eingeführten Erwärmung während der Einwirkung der Lösung.

2. Die Färbung nach B. Fränkel-Gabbet (33, 36), bei der Entfärbung und Gegenfärbung in einen Akt zusammengezogen sind.

3. Die Färbung nach Spengler (99), die folgendermaßen ausgeführt wird:

a) Färbung mit kaltem Karbolfuchsin 1—5 Minuten lang.

b) Vollkommenes Abspülen mit 60proz. Alkohol ohne Zwischenschaltung von Säuren.

c) Auf das mit Alkohol bedeckte Deckglas einen Tropfen Löfflers Blau, über kleiner Flamme entzünden, etwa 2—3 Sekunden lang den Farbstoff einwirken lassen.

d) Wasserspülung und Trocknen.

4. Die Färbung nach Czaplewski (22), zu der statt der Säure die stark

lösende und ausziehende Kraft des Fluoreszeins in Verbindung mit Methylenblau gegenüber dem Fuchsin benutzt wird. Diese und die vorige Methode verdanken ihre Entstehung der Befürchtung, daß durch die Säure einzelne Tuberkelbazillen entfärbt werden könnten, was bei dem spärlichen Vorkommen derselben im Sputum schwer ins Gewicht fallen kann. Die Ausführung der Methode nach Czaplewski gestaltet sich so:

a) Gelbes Fluoreszein 1,0 in Alkohol 100,0, bleibt 1—2 Tage lang stehen. Die Flüssigkeit wird vom Bodensatz dekantiert. Dann erfolgt Zugabe von 5,0 Methylenblau. Schütteln. Einen Tag stehen lassen und vom Bodensatz abgiessen.

b) 5proz. alkoholische Methylenblaulösung.

Färbung mit warmer Karbolfuchsinlösung.

Abtropfen ohne Wasserspülung. Eintauchen in Lösung a 6—10 mal. Eintauchen in Lösung b 10—12 mal. Abspülen mit Wasser.

5. Die Spenglersche Pikrinsäuremethode (100):

a) Färbung mit Karbolfuchsin unter Erwärmen. Brüskes Erhitzen und Aufkochen sind zu vermeiden.

b) Nach Abgießen des Fuchsins Pikrinsäurealkohol 2—3 Sekunden einwirken lassen, dazu 3—4 Tropfen einer 15proz. Salpetersäurelösung. Pikrinsäurealkohol besteht aus einer gesättigten wässerigen Pikrinsäurelösung und absolutem Alkohol zu gleichen Teilen.

c) Wieder Einwirken von Pikrinsäurealkohol bis zur leichten Gelbfärbung des Präparates etwa 5—10 Sekunden lang. Nach der ersten Pikrinsäureeinwirkung kann auch mit 60proz. Alkohol abgespült werden. Aufgießen von 15proz. Salpetersäurelösung einige Sekunden und wieder Abspülen mit 60proz. Alkohol. Schließlich Kontrastfärbung mit Pikrinsäure bis zur Gelbfärbung.

6. Färbung nach Andrejew (4). Ausführung:

a) Heiße 10proz. Kalichlorikumlösung	100,0
b) Säuregrün (Grübler)	1,0
c) 25proz. Schwefelsäure	15,0

Nach Schütteln der Mischung wird filtriert, das mit Sputum bestrichene und mit Karbolfuchsin vorgefärbte Deckglas eingetaucht bis der Grund gleichmäßig grün ist. Die Färbung soll das Aufsuchen der roten Tuberkelbazillen auf grünem Grunde erleichtern, da das Auge zur Aufnahme von Komplementärfarben besonders geeignet ist.

7. Die Färbung nach Hauser (44):

Hauser verwendet keine mineralischen Säuren zur Entfärbung, sondern eine 5proz. alkoholische Milchsäurelösung, die in wenigen Minuten differenziert.

8. Die Färbung nach Weichselbaum, von Grethe (44) empfohlen:

Die Färbung erfolgt wie gewöhnlich. Das Abspülen und Nachfärben geschieht mit konzentrierter alkoholischer Methylenblaulösung.

9. Die Färbung nach A. Müller (71):

Müller empfiehlt anstelle der Säuren das Kaliumperkarbonat und das Wasserstoffsuperoxyd. Schneller als das erste wirkt das Hydrogenium peroxydatum. Die mit Fuchsin hergestellten Ausstrichpräparate werden in Wasserstoffsuperoxyd, das mit Natriumkarbonat alkalisch gemacht ist, entfärbt. Die Alkalisierung hat unmittelbar vor dem Gebrauch der Lösung zu erfolgen.

10. Die Färbung nach v. Betegh, b — Tolinfärbung (10).

a) Beizen der lufttrockenen Ausstriche mit 2—3 Tropfen einer 15 proz. Salpetersäurelösung. Erhitzen über der Flamme bis zum Aufsteigen leichter Dämpfe.

b) Abspülen in Wasser.

c) Auftropfen von einem Tropfen Löfflers Methylenblau mit 2—3 Tropfen Karbolfuchsin oder beide Farben zu gleichen Teilen. Wieder bis zum Entstehen leichter Dämpfe erhitzen.

d) Abwaschen, Entfärben mit 60proz. Alkohol. Wasserspülung. Trocknen.

Auf die neue Grammethode II, die Much (69) kürzlich beschrieben hat, mittels deren man die nicht säurefesten Formen des Tuberkelbazillus, seine granuläre Form darzustellen imstande ist, wurde nicht experimentell eingegangen, da zu erwarten stand, daß unter den zahllosen Bakterienarten und fremden Beimischungen im Rindersputum eine einwandfreie Darstellung der Muchschen Granula nicht erzielt werden könne.

Dorset (24) gab eine Färbung der Tuberkelbazillen mit Sudan III an, die besonders von Cowie (20) nachgeprüft wurde. Cowie konnte damit jedoch eine Färbung nicht erzielen und schreibt seine Mißerfolge der Ungleichartigkeit der im Handel befindlichen Sudanpräparate zu. Auch diese Methode eignete sich für unsere Untersuchungen nicht.

Die Darstellung der Präparate nach den genannten Färbemethoden gestaltete sich folgendermaßen:

Von jeder zur Untersuchung kommenden Sputumprobe wurden Deckglasausstriche angefertigt, mindestens drei. War das Material der klinischen Untersuchung nach stark verdächtig, so wurden fünf und mehr Präparate hergestellt. Besondere Sorgfalt wurde auch den wenigen Proben gewidmet, die Eiterflöckchen zeigten. Im ganzen kamen 50 Proben zur Verarbeitung. Von jeder Probe wurde zunächst ein Präparat nach Ziehl-Neelsen gefertigt. Bevor eine neue Färbungsreaktion zur Anwendung kam, wurde sie an tuberkelbazillenhaltigen Kontrollpräparaten und an Ausstrichen von Reinkulturen des Typus humanus und bovinus vorgeprüft.

Die Zahl der im einzelnen Präparat gefundenen Tuberkelbazillen schwankte nur in engen Grenzen. Die Höchstzahl der in einem Präparat gefundenen Tuberkelbazillen betrug 11, die niedrigste Zahl 4. In jedem Gesichtsfeld lag meist nur ein Bazillus, nur einmal wurden mehrere zusammengelagerte gefunden. Häufchenbildung fehlte stets. Häufig wurde festgestellt, daß sich die Tuberkelbazillen an abgestoßene Epithelzellen oder Leukozyten verankert hatten oder auf ihnen lagen. Eine intrazelluläre Lagerung der Tuberkelbazillen wurde nie gesehen. Die zuerst von v. Niessen (74) gesehenen, ganz kurzen influenzabazillenähnlichen Formen der Tuberkelbazillen, oder kugelrunden oder

ovalen Gebilde, die von Spengler als Tuberkelbazillensplitter, Spenglers sporoide Körper, beschrieben wurden, konnten nie gefunden werden. Dagegen wurde in etwa einem Drittel der Fälle die unterbrochene Färbung, die Gliederung in gefärbte und ungefärbte Abschnitte, die sog. Streptothrixform, gefunden. In einem Falle Nr. 23 wurden bei der Anwendung der b-Tolinfärbung nach v. Betegh (l. c.) dunkelblaue Polkörperchen innerhalb des Bazillenleibes gefunden, die bekanntlich nach Spenglers Ansicht Sporen darstellen sollen. Die „arterielle" Färbung der Bazillen des Typus bovinus gegenüber der „venösen" des Typus humanus konnte übrigens niemals konstatiert werden. Die Form der Tuberkelbazillen war die als typisch beschriebene. Sie stellten meist gerade schlanke Stäbchen dar und konnten als solche leicht von den erheblich plumperen anderen säurefesten Bakterien unterschieden werden.

Es wurden nun unter 50 Sputumproben, von denen sich 16 durch den Tierversuch als sicher tuberkulös erwiesen, 10 tinktoriell als tuberkelbazillenhaltig erkannt, also 62,5 pCt., während 37,5 pCt. mikroskopisch ein negatives Resultat lieferten.

Von den oben genannten 10 Färbemethoden schieden bei näherer Prüfung einige wegen Unbrauchbarkeit aus, da sie keine wesentlichen Verbesserungen der Technik darstellten, sondern im großen und ganzen nur unwesentliche Abweichungen von den altbewährten Methoden sind. So z. B. die Färbung nach Andrejew, bei der der grüne Untergrund vor dem blauen keinen Vorteil zu bieten schien. Auch die Färbung nach Hauser, nach Weichselbaum und ebenso die „einfache Methode" nach Spengler Nr. 3, wie ich sie nennen möchte, haben für die Sputumuntersuchungen keine Bedeutung. Auch die Entfärbung mit Wasserstoffsuperoxyd bewährte sich nicht. Die b-Tolinfärbung nach v. Betegh eignet sich mehr dazu, um Strukturbilder der Tuberkelbazillen darzustellen. Ganz für die Sputumuntersuchungen zu verwerfen ist die Färbung nach Fränkel-Gabbet. Es gelang mit ihr öfter nicht, auch in sicher tuberkelbazillenhaltigem Material, Tuberkelbazillen zu färben. Man muß sich dem Urteil von P. Guttmann, Czaplewski und Heim (l. c.) anschließen, daß durch diese Färbung viele Tuberkelbazillen dem Nachweis entgehen, dagegen andere säurefeste Bakterien zur Darstellung kommen, da ja die Alkoholdifferenzierung fehlt, gegen welche diese Bakterien wenig widerstandsfähig sind. Wo die Ziehl-Neelsensche Methode ver-

sagte, wurden noch gute Resultate erzielt mit der Färbung nach Czaplewski, die in ihrem Fluoreszein ein außerordentlich schonendes Entfärbungsmittel besitzt und jedesmal gute Bilder gab. Besonders zahlreich und gut dargestellt erschienen die Tuberkelbazillen auch in Kontrollpräparaten bei der Spenglerschen Pikrinsäuremethode, die zwar etwas umständlich ist, aber absolut sicher zu sein scheint.

Bemerkenswert ist noch, daß in keinem der zahlreichen Präparate Elemente gefunden wurden. die aus den Lungen herstammen konnten, keine Alveolarepithelien, keine elastischen Fasern, keine Fettkristalle, keine Staubzellen der Lungen, Zellen und Elemente, die Czaplewski (l. c.) unter dem Namen „Leitzellen" zusammengefaßt hat. Lymphozyten waren ebenfalls spärlich; beim Menschen sollen sie nach Wolff-Eisner (116), wenn sie zu etwa 58 pCt. im Sputum zu finden sind, einen diagnostischen Rückschluß auf Tuberkulose zulassen. Eiterige Sputa wurden auch auf eosinophile Zellen gefärbt, deren Vorhandensein die Diagnose Tuberkulose sichern soll, ohne daß jedoch deren Nachweis gelang.

Da bei dem üblichen Ausstreichen von Sputum auf Deckgläschen immer nur ein äußerst geringer Bruchteil desselben zur Untersuchung kommen konnte, und somit dem Auffinden der Tuberkelbazillen überhaupt eine Grenze gezogen war, lag der Gedanke nahe, Methoden nachzuprüfen, die in der Humanmedizin für den Zweck in Gebrauch stehen, die Tuberkelbazillen auf einen möglichst engen Raum zusammenzudrängen und so im mikroskopischen Bilde leichter darzustellen.

Von diesen sogenannten Sedimentierungs- und Anreicherungsverfahren stand eine große Anzahl zur Verfügung. Durch beide Verfahren, die einzeln oder kombiniert zur Anwendung kommen können, soll das Sputum zunächst homogenisiert, d. h. in eine gleichmäßig dünne Flüssigkeit verwandelt werden.

Die Homogenisierung des Sputums kann auf verschiedenen Wegen erzielt werden. Die eine Richtung erstrebt eine Auflösung des Schleimes durch chemische Mittel. Verdünnte heiße Natronlauge z. B. soll das Eiweiß in lösliches Alkalialbuminat uud den Schleim in eine noch unbekannte ebenfalls lösliche Verbindung überführen.

Biedert (11) gab zuerst eine derartige Methode an, bei der ein Eßlöffel Sputum kalt mit zwei Eßlöffeln Wasser und 4—8 Tropfen Natronlauge tüchtig vermischt wird. Dann läßt man das Gemisch 5 Minuten stehen, vermischt nochmals, setzt weitere 4—6 Eßlöffel Wasser hinzu und kocht bis zur Dünnflüssigkeit des

Gemisches. Die Masse wird schließlich in ein Spitzglas gegossen und der Bodensatz verarbeitet.

Nach Mühlhäuser (70) wird durch dieses Verfahren die Färbbarkeit der Tuberkelbazillen in erheblichem Maße durch die Behandlung mit Lauge geschädigt.

Um den schädigenden Einfluß der Lauge hintanzuhalten, empfahl Czaplewski (22) nach dem Kochen das homogenisierte Sputum mit verdünnter Essigsäure und Phenolphthalein als Indikator zu neutralisieren. Stroschein (105) verwendete die von Wendriner (115) zuerst für Konservierung und Sedimentierung von Harn angegebene Boraxborsäurelösung.

De Lannoise und Girard (64) verwandten Chlor in statu nascendi, indem sie das Sputum mit dreifach verdünnter Lösung von Eau de Javelle mischten. Das sich bildende Chlor bringt Schleim und Eiterkörperchen in kurzer Zeit zur Auflösung.

Van Ketels (60) Prinzip der Homogenisierung des Sputums beruht auf der Verwendung konzentrierter Karbolsäure. Nach Beitzkes (9) Erfahrungen wird hierbei der Schleim nur zum Teil zerstört, hauptsächlich mechanisch zerrissen. Die Präparate müssen vor der Färbung in Aetheralkohol — zu gleichen Teilen — abgespült werden.

Quensel (87) benutzt zum Homogenisieren des Sputums Formalin und Alkohol. Alle drei Teile werden geschüttelt, dann zentrifugiert. Der Bodensatz wird untersucht.

Kamen (58) hat die Sedimentierung oder das Ausschleudern dadurch beschleunigt, daß er das spezifische Gewicht der Flüssigkeit durch Zusatz von Alkohol verringerte.

Strasburger (104) führt das Sedimentieren beim Zentrifugieren durch Alkoholzusatz zum Sputum im Verhältnis 2 : 1 herbei.

Hempel (46) schüttelt das Sputum beim Erhitzen, zentrifugiert oder setzt dem homogenisierten Sputum Karbolsäure oder Salzsäure zu; hierauf wird es mit dem Brückeschen Reagens gefällt. Das feine staubförmige Sediment soll alle Tuberkelbazillen enthalten.

Ellermann und Erlandsen (25) erzielten die besten Resultate bei der Homogenisierung und Sedimentierung des Exspektorates durch ein von ihnen als Doppelmethode angegebenes Verfahren. Es besteht einmal in einer Autodigestion des Sputums, dann in einem Aufkochen mit Natronlauge, von der die Mischung 0,2 pCt. enthält. Gleichzeitig prüften sie andere Methoden nach, wobei sie folgende Brauchbarkeitsskala aufstellen konnten:

1. „Doppelmethode", 2. Autodigestion nach der Methode von Philipp, 3. Methode von Hempel, 4. Methode von Spengler, 5. Methode von Mühlhäuser.

Lange und Nitsche (63) versetzten Sputum mit Normalkalilauge und Leitungswasser zu gleichen Teilen. Nach starkem Schütteln erfolgt ein Zusatz von 2 ccm Ligroin, kräftig schütteln. Abscheidenlassen bei Temperaturen von 60 bis 65°. Das Ligroin strebt der Oberfläche zu und reißt die Tuberkelbazillen mit sich. Man findet sie in der Grenzschicht zwischen Ligroin und Sputum.

Sachs-Müke (95) versetzt das Sputum mit Wasserstoffsuperoxyd und rührt das Gemisch gut um. Im Sediment finden sich die Tuberkelbazillen, aber auch in

dem aufsteigenden Sauerstoffschaum, der durch explosionsartiges Aufbrausen des Sputums entsteht.

Uhlenhuth und Xylander (109) studierten die auflösende Wirkung des Antiformins und fanden, daß im tuberkulösen Sputum von allen Bestandteilen nur die Tuberkelbazillen nicht geschädigt werden, die nach dem Zentrifugieren des dünnflüssig gewordenen Sputums mikroskopisch dargestellt werden können.

Heim (45) filtrierte verflüssigtes Sputum durch Asbest unter etwa 2 Atmosphären Druck. Er erzielte auf diese Weise noch gute Resultate, wo auch nach Homogenisierung keine Tuberkelbazillen gefunden werden konnten.

An diese chemischen Verfahren gliedert sich die zweite große Gruppe, das mechanische Verfahren.

Dahmen (23) fällt Schleim und Eiweißsubstanzen durch Hitze aus und schüttelt das Gemisch um. Nach dem Erkalten und Absetzen erfolgt die Zerreibung des Rückstandes im Achatmörser. Von dem so erhaltenen Material werden Ausstriche gemacht.

Ilkewitsch (53) zerreibt zunächst 1 ccm Sputum im Mörser unter Zusatz von 20 ccm Wasser und koaguliert dann den Schleim.

Aman (3) sorgt nur für mechanische Zerreißung des Schleims durch Bleischrot und Chloroform.

Eine dritte Gruppe strebt eine Zerstörung des Schleims auf fermentativem Wege an, wobei sich Homogenisierung und Sedimentierung nebeneinander vollziehen.

Philipp (85) läßt das Sputum, das in 24 Stunden gesammelt ist, einen Tag lang in einer feuchten Atmosphäre von 36—39° C. stehen, wobei eine Schleimlösung durch peptonisierende Bakterien hervorgerufen wird.

Spengler (101) läßt das Sputum, das er zu gleichen Teilen mit warmem, durch Soda alkalisiertem Wasser mischt, durch 0,1—1,0 g Pankreatinpulver bei Körperwärme im Brutschrank verdauen. Um Fäulnis zu verhindern, wird nach 2—3 Stunden oder sofort ein Karbolkristall von 0,1—1,0 hinzugefügt. Sobald sich ein Bodensatz gebildet hat, kann untersucht werden.

Von Jochmann (55) wurde eine vierte Gruppe in die Sedimentierungsmethoden eingefügt, das biologische Verfahren. Er verfolgt dabei nicht das Prinzip wie die vorigen, die in der Probe vorhandenen Tuberkelbazillen auf einen engen Raum zusammenzudrängen, nachdem sie von dem umhüllenden Schleim befreit sind, sondern er will die vorhandenen Tuberkelbazillen im Sputum anreichern, zur Vermehrung zwingen. Dazu mischt er 10 ccm Sputum mit 20 ccm Nährlösung und läßt das Gemisch 24 Stunden im Spitzglas bei Brutwärme stehen. Die Nährlösung besteht aus 5,0 g Nährstoff Heyden, 5,0 g Kochsalz, 30,0 g Glyzerin, 1000,0 g destillierten Wassers und 5,0 Kristallsodanormallösung 1,0 : 120,0 g. Nach 24stündigem Aufenthalt der Proben im Brutschrank kann man annehmen, daß eine Vermehrung der Bakterien stattgefunden hat und man unterwirft dann das Gemisch einer der oben genannten Homogenisierungsprozeduren, nach Jochmann am besten der van Ketelschen Methode.

Beitzke (9) hat nun alle vorstehend beschriebenen Methoden einer genauen quantitativen Analyse unterworfen. Die von Biedert und Mühlhäuser angegebenen Wege schieden bei seiner Prüfung aus. Die Czaplewskische Modifikation bewährte sich dagegen. Ferner wurden aus der chemischen Gruppe die Verfahren

von de Lannoise und Girard verlassen, ebenso die aus der mechanischen von Dahmen, Ilkewitsch und Aman. Philipps fermentative Methode erschien zu wenig durchgreifend. Bei der Spenglerschen Versuchsanordnung haftete der Schleim schlecht auf den Deckgläschen, außerdem störten im mikroskopischen Bilde die Pankreatinkörnchen. Auch die Jochmannsche biologische Anreicherungsmethode mittels Heydenbouillon führte nach seiner Angabe wohl deshalb nicht zum gewünschten Ziel, weil eine stark saure Reaktion des Nährsubstrates, wahrscheinlich durch die Begleitbakterien bedingt, nach seiner Vermutung dem Wachstum der Tuberkelbazillen Einhalt getan hatte. Das Resümee der Untersuchungen von Beitzke ist, daß die Methode van Ketels und die Mühlhäusersche, modifiziert nach Czaplewski in Verbindung mit Jochmanns biologischer Anreicherung, die besten Resultate gezeitigt hat.

Wie wir gesehen haben, stand für unsere Untersuchungen eine große Anzahl der verschiedensten Methoden zu Gebote. Es war aber bei unseren Versuchen von vornherein klar, daß die meisten Methoden in der praktischen Durchführung versagen mußten. Sind wir doch schon nicht in der Lage, den Auswurf in der genügenden Quantität zu erhalten. Einer Nachprüfung wurden daher nur die Methoden von von van Ketel, Jochmann, Philipp und Sachs-Müke unterzogen. Die Antiforminbehandlung des Sputums nach Uhlenhuth, die sich dem Verfahren von de Lannoise und Girard im Prinzip anlehnt und die unserer Ansicht nach den größten Anspruch auf Erfolg haben dürfte, konnte, da sie erst nach Abschluß unserer Versuche publiziert wurde, leider nicht mehr berücksichtigt werden.

Bei dem äußerst geringen Mengenverhältnis der Sputumproben war auch die regelrechte Durchführung der van Ketelschen und Jochmannschen Methoden sehr schwierig und erfolglos. Dagegen gelang es bei 2 unter 4 Proben, die nach dem Sachs-Mükeschen Verfahren untersucht wurden, im Sauerstoffschaum Tuberkelbazillen färberisch darzustellen. Am besten gelang der Nachweis der Tuberkelbazillen mittels des Philippschen Sedimentierungsverfahrens, das auf der Autodigestion des Sputums beruht. Schon bei Inangriffnahme der Untersuchungen war es aufgefallen, daß das Sputum, das frisch dem Rachenraum oder dem Kehlkopf entnommen war, eine äußerst zähe Konsistenz besaß und in Klumpen dem Glase adhärierte. Nach etwa 24—48 Stunden hatte sich das Bild dahin verändert, daß das Sputum seine zähe, schleimige Beschaffenheit verloren hatte. Meist entstand daraus eine leicht bewegliche Flüssigkeit, auf deren Grund sich korpuskuläre Elemente gesenkt hatten. Beschleunigt wurde diese ganze Umwandlung, wenn man das Sputum nach dem Vorgange Philipps 24 Stunden bei 37° der Autodigestion überließ. Es nahm

dann eine fast wässerige Beschaffenheit an. Durch nachfolgendes Zentrifugieren wurde eine ziemlich vollkommene Sedimentierung erreicht. Aus dem Bodensatz wurden Ausstriche gemacht, die in 10 Fällen 6mal Tuberkelbazillen unter dem Mikroskop erkennen liessen. Diese Methode kann auch insofern empfohlen werden, als durch sie die Tuberkelbazillen in ihren vitalen Eigenschaften nicht geschädigt werden, wie bei allen anderen Verfahren, sondern das Sediment kann zur Sicherstellung der Diagnose noch Meerschweinchen injiziert werden. Auf diese Weise wurden auch die oben erwähnten positiven Bazillenbefunde kontrolliert.

Führte die mikroskopische Sputumuntersuchung nicht absolut sicher zum Ziel, so war, wie oben dargetan, eine zweite Möglichkeit gegeben, die Tuberkelbazillen im Expektorat nachzuweisen, die **Kultur.**

Die Humanmedizin bedient sich für die direkte Züchtung von Tuberkelbazillen aus pathologischen Produkten, besonders aber aus Sputum, des von Hesse (48) in die Bakteriologie eingeführten Heydennährstoffagars. Es gliedert sich sein Verfahren also ziemlich eng an die Jochmannsche biologische Anreicherung an. Im Prinzip beruht die Eigentümlichkeit des Hesseschen Nährbodens darauf, daß er in dem Maße, wie er die Wachstumsgeschwindigkeit der Tuberkelbazillen fördert, die Entwicklung der Begleitbakterien im Sputum hemmt, so daß sich in vielen Fällen der Tierversuch erübrigt. Bestätigt wurden diese Angaben Hesses durch zahlreiche Nachprüfungen.

Der erste war Bronstein (15), der über günstige Erfolge berichtete. Dann folgten die Veröffentlichungen von Jochmann, der nicht nur beim tuberkulösen Sputum, sondern auch bei tuberkulösem Urin gute Resultate erzielte. Weitere Arbeiten stammen aus der Feder von Römer (94), der eine Mittelstellung einnimmt, da bei seinen Versuchen die Tuberkelbacillen auf dem Hesseschen Nährboden und auf den Kontrollplatten der üblichen Nährsubstrate gleich gut gediehen. Mit Römer stimmt C. Fränkel (34) darin überein, daß nicht sämtliche im Sputum enthaltenen Tuberkelbazillen vermehrungsfähig sind. Ebenso Menzi (67), der bei spärlichem Gehalt des Sputums an Tuberkelbazillen ein Auswachsen derselben zu Kolonien auf Hesses Platten nicht beobachten konnte.

Hesse hatte schon bei seinen bakteriologischen Wasseruntersuchungen mit dem Heydenagar gearbeitet und kam auf den Gedanken, ihn bei der diagnostischen Züchtung der Tuberkelbazillen aus pathologischen Produkten zu benutzen. Die Eigentümlichkeit der Zusammensetzung des Nährbodens besteht darin, daß die Bouillon bei der Bereitung des Nährsubstrates ausgeschaltet und das Pepton durch den Nährstoff Heyden, ein Gemisch wasserlöslicher Albumosen ersetzt wird. Hesse alkalisierte den mit 5 pCt. Glyzerin versetzten Nährboden mit 5 ccm einer Normalsodalösung. Die Tuberkelbazillen sollen sich auf ihm in rapider Weise vermehren und schon nach 6—8 Stunden an Klatschpräparaten nachzuweisen sein.

Nach 2—3 Tagen sind die Kulturen der Tuberkelbazillen schon mit schwacher Vergrößerung erkennbar. Die Kolonien zeigen von den ausgesäten Partikeln auslaufende wellenförmige Schleifen und Schnörkel. Das anfänglich schnelle Wachstum sistiert aber nach der angegebenen Zeit, wie Jochmann (l. c.) zeigte, und der Ertrag einer auf Heydenagar gewachsenen Kultur ist nach 20 Tagen nicht dem auf Glyzerinagar oder Gehirnserum erhaltenen zu vergleichen. Nach Jochmann besitzen wir also im Heydennähragar keinen optimalen Nährboden für Tuberkelbazillen. Die Tatsache wäre aber für die bakteriologische Schnelldiagnose irrelevant und bedeutungslos. Hier ist allein die Schnelligkeit und Sicherheit des Auswachsens maßgebend. Der Nährboden hat dagegen nach C. Fraenkel (l. c.) elektive Eigenschaften, d. h. er ist imstande, Begleitbakterien im Wachstum zurückzuhalten. Givelli (39) spricht sogar von einem „Arretieren" der Entwickelung derselben. Eine rasche und üppige Wucherung der Begleitbakterien hat Königstein (62) nur dann beobachtet, wenn die Mundhöhle und das Sputum vorher nicht sorgfältig gewaschen wurden.

Die Frage, welcher Bestandteil des Heydennährbodens die günstigen Bedingungen für das schnelle Wachstum der Tuberkelbazillen bildet, ist von Jochmann, C. Fraenkel, Römer und Ficker dahin beantwortet worden, daß der mitausgestrichene Schleim, der muzinöse Bestandteil des Sputums, die Hauptnahrungsquelle für den Tuberkelbazillus abgibt. Ficker (29) wies nach, daß auch auf glyzerinfreiem Agar ausgestrichenes Sputum eine deutliche Vermehrung der Tuberkelbazillen erkennen läßt. Römer bestrich Platten mit nicht tuberkulösem Sputum und impfte sie mit Reinkulturen von Tuberkelbazillen; er konnte dann eine raschere Vermehrung konstatieren als ohne Sputum. Jochmann beobachtete sogar durch einfaches Stehenlassen des Sputums bei 37° eine Anreicherung der Tuberkelbazillen. Eine diesbezügliche Bestätigung brachten auch Königstein und Gurewitsch-Franzmann (42), die im übrigen dem Hesseschen Nährboden keine diagnostische Bedeutung zuerkennen. Gähtgens (37) konnte eine Anreicherung der Tuberkelbazillen feststellen, wenn er das Sputum in einer Petrischale unter Verhinderung der Verdunstung 6—8 Stunden stehen ließ. Absolut sicher wurde die Bedeutung des Schleimes beim Hesseschen Nährboden durch die Untersuchungen Hesses selbst über die Rolle des Luftröhrenschleimes Tuberkulöser als Nährboden für die darin enthaltenen Tuberkelbazillen.

Pane (81) ist der einzige, der den Schleim für die Entwickelung der Tuberkelbazillenkolonien als entbehrlich, ja hinderlich betrachtet.

Jochmann (l. c.) brachte, ihm folgte C. Fraenkel (l. c.), eine kleine Aenderung in der Konsistenz des Hesseschen Agars dadurch an, daß er den Agarprozentsatz von 1 pCt. auf 2 pCt. erhöhte. Das Arbeiten mit dem weichen originären Hessenährboden ist, wie von Huellen (51) erwähnt, und wir bestätigen können, mit großen Schwierigkeiten verknüpft. Jochmann fand weiter, daß ein Säurezusatz für die Entwickelung der Tuberkelbazillen dienlich sei. Er alkalisierte daher nicht, sondern setzte sogar noch einige Tropfen einer 1proz. Milchsäurelösung hinzu. C. Fraenkel benutzte zur Erzielung der Azidität des Nährbodens 1proz. Essigsäure und fand, daß selbst nach Zusatz von 20 Tropfen pro Liter Nährboden das Wachstum der Tuberkelbazillen noch kräftig war.

Aelteres Sputum, das 1—2 Tage lang gestanden hat, eignet sich nach C. Fränkel nicht besonders zur Züchtung von Tuberkelbazillen. Ebenso vermag

das Alter des Nährsubstrates die Wachstumfähigkeit der Tuberkelbazillen erheblich zu beeinträchtigen. Gleichzeitig darf ein Schutz des Nährbodens gegen Austrocknung nicht außer Acht gelassen werden. Hesse umgibt die Petrischalen mit Kofferdam, Ficker benutzt Glaskästen. Römer feuchte Kammern.

Neuestens prüfte Feruccio (27) die Brauchbarkeit des Hesseschen Nährbodens nach und kam zu dem Schluß, daß der Hessesche Agar weder die Entwickelung der Tuberkelbazillen begünstigt, noch die Vermehrung anderer Bakterien hemmt. Nach seiner Ansicht hängt das Wachstum der Tuberkelbazillen im wesentlichen von den im Sputum enthaltenen Stoffen ab.

Soweit mir die tierärztliche Literatur zugänglich war, habe ich in ihr nur eine Arbeit gegenüber den äußerst zahlreichen in der Humanmedizin gefunden, die sich mit der Nachprüfung des Hesseschen Nährbodens beschäftigt.

Emeljanow (26) stellte Versuche mit dem Nährboden an und kam zu folgenden Schlüssen:

1. Der Hessesche Nährboden ist zur Erlangung von Tuberkulosekulturen direkt aus pathologischen Produkten sehr geeignet.

2. Der Hessesche Nährboden ist ein ausgezeichnetes Hilfsmittel für die Diagnose der Tuberkulose, wenn die pathologischen Produkte eine geringe Anzahl von Tuberkelbazillen enthalten, z. B. Sputum, Milch, Lymphdrüsen.

3. Der Hessesche Nährboden steht dem Glyzerinagar zur Züchtung von Tuberkelbazillen aus Reinkulturen nicht nach.

4. Die Steigernng des Gehaltes an Glyzerin von 3 pCt. auf 6 pCt. beschleunigt augenscheinlich das Wachsen des Tuberkelbazillus. Hesse gab übrigens einen Gehalt von 5 pCt. Glyzerin in seinen Vorschriften an.

Diese sehr optimistischen Angaben setzen sich zum Teil in direkten Widerspruch mit den Erfahrungen, die, wie wir oben gesehen haben, in der Humanmedizin gesammelt wurden. Trotz Einhaltens aller Vorschriften ist es in unseren Versuchen nicht möglich gewesen, dieselben günstigen Resultate zu erzielen.

Die Nährböden wurden genau nach Hesses Angaben oder nach den Modifikationen von Jochmann und Fraenkel bereitet. Besonders schwer war der integrierende Bestandteil des Nährsubstrates, der Schleim zu beschaffen. Eine Zugabe von sterilisiertem Schleim war in allen Fällen erfolglos. Auch erschien das Einstellen der Platten in feuchte Kammern nach Römer unzweckmäßig, da in dieser feuchten Atmosphäre ein schnelleres Wachsen der Begleitbakterien beobachtet wurde. Ein Verdunsten der Feuchtigkeit wurde durch Einstellen der Platten in trockene Deckelschalen verhindert, die am Schließungsrande von Deckel und Schale mit einem breiten Gummibande umgeben wurden. Ein dem Wachstum der Tuberkelbazillen hinderlicher Mangel an Sauerstoff stand dadurch nicht zu befürchten; nach

A. Weber (110) ist die Ansicht, daß Tuberkelbazillen zum Wachstum möglichst viel Sauerstoff brauchen, irrig. Selbst in Röhrchen, die sofort nach Anlegen der Kultur zugeschmolzen werden, erfolgt Wachstum.

Die Kolonien der Begleitbakterien entwickelten sich auf den Heydenagarplatten langsamer, dann aber in einer ganz uncharakteristischen Weise, wie die Kontrollplatten zeigten.

Die Kolonien hatten die Tendenz zu konfluieren, sie wuchsen sehr flach, schleierartig, und ihre Farbe war meist ein unbestimmtes schmutziges Grau. Zum Teil wird man dieses veränderte biologische Verhalten der Begleitbakterien in der Kultur, die größtenteils für Mäuse apathogene Kokken darstellten, auf die Zusammensetzung des Nährbodens zurückführen müssen, zum Teil dürfte auch der mitausgesäte Speichelschleim eine hemmende und umstimmende Wirkung ausgeübt haben, wie Clairmont-Wiep (18) für Staphylokokken und Streptokokken festgestellt hat. Das Wachstum von Tuberkelbazillen blieb in allen Fällen aus. Es wurde unter den Proben, die zu Heydenagarplatten verarbeitet wurden, nicht ein einziges Mal eine Koloniebildung von Tuberkelbazillen beobachtet. Ferner konnte ebensowenig auch nur eine Anreicherung von Tuberkelbazillen im Schleim an Klatschpräparaten nachgewiesen werden. Die Platten wurden frühestens 7 Stunden nach der Aussaat daraufhin kontrolliert und mindestens 5 Tage lang beobachtet.

Im Grunde genommen durfte dieser gänzlich negative Ausfall unserer kulturellen Untersuchungen gar nicht allzu sehr enttäuschen, da wir mit dem denkbar ungünstigsten Material arbeiteten. Einmal fordert Königstein (62) ein sorgfältiges Auswaschen der Mundhöhle, eine Forderung, die unmöglich auf unsere Verhältnisse anzuwenden war. Sodann kam Sputum zur Verarbeitung, das wenigstens 24 bis 48 Stunden alt war, das also schon ab initio sich nicht besonders gut zur Kultur nach Römer und Fraenkel eignet. Infolge der geringen Quantität der einzelnen Proben war auch deren Gehalt an Tuberkelbazillen gering, und nach Menzi kann bei spärlichem Vorhandensein derselben ihre Weiterentwicklung auf Hesses Agar nicht verfolgt werden. Schließlich ist noch zu berücksichtigen, daß die Bazillen des Typus bovinus schwerer zu züchten sind als die des Typus humanus (Weber l. c.).

Es blieb nur noch ein dritter Weg übrig, die Tuberkelbazillen aus dem Schleim zu isolieren, der **Tierversuch**, der zwar langsamer

zum Ziele führt, aber ein absolut sicheres Reagens auf etwa vorhandene Tuberkelbazillen abgibt.

Mit jeder Probe wurden Meerschweinchen injiziert. Die Impfung geschah subkutan an der seitlichen Bauchwand oder intramuskulär nach Ostertag in die Muskulatur des Hinterschenkels. Die Tiere wurden vor der Impfung und nach der Tötung, bezw. nach dem natürlichen Tode gewogen; dabei stellte sich heraus, daß auch bei ausgebreiteter Tuberkulose keine Gewichtsabnahme vorhanden zu sein braucht. Jedes Tier wurde alle 3 Tage auf Schwellung der regionären Lymphdrüsen geprüft, und schon nach durchschnittlich 12 Tagen konnten bei den tuberkulösen Meerschweinchen deutlich vergrößerte Lymphdrüsen gefühlt werden, ohne daß diese durch mechanische Insulte nach Bloch (12) geschädigt waren. Haben doch auch Joannovise und Kapsammer (54), ebenso Fligg (31) gezeigt, daß der Wert der Lymphdrüsenquetschung für eine frühzeitige Diagnose der Tuberkulose an lebenden Meerschweinchen kein allzu großer ist.

Kommen wir zum **Resumé**, so läßt sich das Ergebnis unserer Untersuchungen in zusammenfassenden Worten dahin ausdrücken, daß die versagende klinische Diagnose der Lungentuberkulose des Rindes durch die Sputumuntersuchungen eine wesentliche und wertvolle Unterstützung erhält. In etwa 62 pCt. aller Fälle lassen sich die Tuberkelbazillen mikroskopisch durch geeignete Homogenisierungs- und Färbungsmethoden zur Darstellung bringen, während die Anreicherungs- und Züchtungsverfahren, wie sie in der Humanmedizin erfolgreich angewendet werden, in der Tierheilkunde keine Bedeutung besitzen. Das feinste Reagens für tuberkuloseverdächtiges Sputum bleibt der Tierversuch.

Kasuistik.

In den vorigen Abschnitten wurde die Literatur der Sputumuntersuchungsmethoden behandelt und die Anwendung derselben auf das Sputum des tuberkulösen Rindes. Ferner wurden zusammenfassend die Ergebnisse der Nachprüfungen der Besprechung der einzelnen Methoden angereiht. Im folgenden Abschnitt soll in Kürze die Kasuistik angegliedert werden.

Nr. 1. Kuh Gerda, 4½ Jahre alt. Klinischer Befund: Husten, giemende Atmungsgeräusche rechts und im Kehlkopf.

Das Sputum ist grau-glasig, fadenziehend. An korpuskulären Beimengungen

finden sich außer Futterpartikelchen einzelne gelblich-weiße stecknadelkopf- bis pfefferkorngroße Flocken, die flach sind und ausgebuchtete Ränder besitzen. Sie sind in Schleimmassen eingebettet. Die Menge des Sputums beträgt etwa 5 ccm. Der Geruch ist fade. Nach 24 stündiger Autodigestion wird die Probe zentrifugiert. Im vierten Präparat finden sich fünf Tuberkelbazillen, gefärbt nach Czaplewski. Viel polynukleäre Leukozyten und sehr zahlreiches Plattenepithel der Maulschleimhaut in diffus gefärbtes Schleimlager eingebettet. Viel dicke Streptokokken, wenig Stäbchen. Die Aussaat auf Heydenagar bleibt negativ. Die subkutane Impfung von Mee 100, Gewicht 390 g am 10. 3. verläuft positiv. Die Lymphdrüsen sind nach 9 Tagen palpabel. Das Tier wird getötet am 25. 4. Gewicht 450 g.

Sektionsbefund: Tuberkulose der Milz und der Achseldrüsen. Im Ziehlpräparat Tuberkelbazillen.

Nr. 2. Kuh Nr. 8, 3 Jahre alt. Klinischer Befund: Husten, giemende Geräusche links und im Kehlkopf. Kehlgangslymphdrüsen geschwollen.

Das Sputum ist leicht gelblich gefärbt, durchscheinend und ohne jeden korpuskulären Anteil. Die Menge beträgt etwa 3 ccm. Der mikroskopische Nachweis der Tuberkelbazillen verläuft negativ. Wenig Plattenepithelzellen. Heydenagarplatten bleiben steril. Die subkutane Impfung von Mee 1, Gewicht 400 g am 15. 3., verläuft negativ. Getötet am 18. 4. Gewicht 420 g.

Sektionsbefund negativ.

Nr. 3. Kuh Nr. 7, $2^1/_2$ Jahre alt. Klinischer Befund: Giemende Atmung links. Unbestimmtes, giemendes Atmen im Kehlkopf.

Das Sputum ist rötlichgrau durch Blutbeimischung gefärbt. Die Konsistenz ist fadenziehend, das Aussehen glasig. Im Kern ein etwa erbsengroßes, gelblichgraues Eiterklümpchen mit zernagter Oberfläche. Außerdem finden sich mehrere kleine, hirsekorngroße Flöckchen. Der Geruch ist süßlichfade. Die Menge beträgt etwa 2 ccm. Nach 24 stündigem Aufenthalt im Brutschrank bei 37° ist das Sputum dünnflüssig und läßt sich gut zentrifugieren. Die bakteriologische Untersuchung des Bodensatzes zeigt keine Tuberkelbazillen. Im Gesichtsfeld zahlreiche Erythrozyten und Plattenepithelien in zusammenhängenden Lagen. Ziemlich zahlreich sind Leukozyten vertreten. Einzelne Tetrakokken und Stäbchen. Heydenagarplatten bleiben steril. Die subkutane Impfung von Mee 2, Gewicht 290 g am 15. 3., verläuft negativ. Das Tier stirbt interkurrent am 29. 3., Gewicht 290 g. Sektionsbefund und Drüsenausstriche negativ.

Nr. 4. Kuh Nr. 5, $2^1/_2$ Jahre alt. Klinischer Befund: Giemen links. Atemgeräusche im Kehlkopf unbestimmt.

Das Sputum kommt zwei Tage nach der Entnahme zur Untersuchung, besitzt eine wässerige Beschaffenheit und fließt leicht aus dem Fläschchen. In einer kleinen feinblasigen Schauminsel befindet sich ein weißlich graues, etwa sagokorngroßes Zentrum. Die Menge beträgt etwa 3 ccm. Im Zentrifugat, das sich ohne weitere Behandlung leicht gewinnen läßt, finden sich keine Tuberkelbazillen. Dagegen sieht man viel mehrkernige Leukozyten und Plattenzellen. Wenig Stäbchen. Heydenagarplatten bleiben steril. Intramuskuläre Impfung von Mee 3, Gewicht 300 g am 13. 3., verläuft negativ. Getötet am 14. 4. Gewicht 400 g. Sektionsergebnis negativ.

Nr. 5. Kuh Winter, 6 Jahre alt. Klinischer Befund: Husten, keine abnormen Atmungsgeräusche.

Das Sputum ist 3 Tage alt, als es zur Untersuchung kommt. Es besitzt eine rötlichgelbe Farbe. Die Konsistenz ist rein wässerig, fließend. An der Oberfläche befindet sich Schaum. Formelemente sind nicht nachweisbar. Die Menge beträgt etwa 2 ccm. Im Zentrifugat finden sich mikroskopisch keine Tuberkelbazillen, wenig Plattenepithelien und viel Kokken. Auf Agar wächst ein gelber Staphylokokkenstamm, der nicht mäusepathogen ist. Die Aussaat auf Heydenagar bleibt steril. Intramuskuläre Impfung von Mee 15, Gewicht 108 g am 14. 3. Tod am 30. 3., Gewicht 190 g. Sektionsbefund negativ.

Nr. 6. Kuh Nr. 106. 7 Jahre alt. Klinischer Befund: Spontaner Husten, Giemen rechts und im Kehlkopf. Eine etwa bohnengroße Neubildung an der rechten Pharynxwand.

Drei Sputumproben, deren Farbe grau ist, und die undurchsichtig und trübe sind, kommen zur Untersuchung. Die Konsistenz ist fadenziehend, es befinden sich nur geringe Futterbeimengungen im Schleim. Die Menge jeder Probe beträgt etwa 5 ccm. Probe I wird mit negativem Ergebnis nach van Ketels Methode verarbeitet; Probe II wird nach der Jochmannschen biologischen Methode untersucht. Im Ausstrich keine Tuberkelbazillen, nur Kokken in Haufen. Subkutanimpfung von Probe III, an Mee 13, Gewicht 190 g am 14. 3.; getötet am 14. 4. Gewicht 210 g. Sektionsbefund negativ.

Nr. 7. Kuh Nr. 11, 5 Jahre alt. Klinischer Befund: Bei der vorjährigen klinischen Untersuchung wurde die Kuh für verdächtig erklärt. Sie zeigt spontanen Husten und ein rauhes, glanzloses Haarkleid.

Das Sputum ist stark schleimig und fadenziehend. Es haftet an der Wand des Fläschchens. Im ganzen ist es grau gefärbt und trübe. Mitten im Schleimzentrum sieht man zwei weißlichgelbe Flocken, zusammen von der Größe einer Linse. Sie sind flach und zeigen angenagte Ränder. An Menge stellt die Probe etwa 3 ccm Sputum dar. Der Geruch ist fade. Das Sputum wird 24 Stunden lang der Philippschen Autodigestion bei 37° überlassen. Es resultiert eine leicht bewegliche Flüssigkeit, die nach dem Zentrifugieren einen gelblichen Bodensatz zeigt. Im Ausstrich, nach Ziehl-Neelsen gefärbt, finden sich zwei rote Stäbchen, die aber wegen ihrer plumpen geraden Gestalt nicht als Tuberkelbazillen angesprochen werden können. In weiteren Präparaten, die nach Czaplewski und Spengler gefärbt werden, finden sich keine weiteren rot tingierten Bakterien. Neben zahlreichen Diplokokken zeigen sich im mikroskopischen Bild polymorphkernige Leukozyten und ganz vereinzelte Zylinderepithelzellen, die wahrscheinlich aus dem Kehlkopf stammen. Auf Heydennährstoffplatten ist kein Wachstum von Tuberkelbazillen zu konstatieren. Mit dem Zentrifugat wird Mee 13 am 14. 3. subkutan geimpft. Gewicht 190 g. Am 15. 4. wird das Tier getötet. Gewicht 250 g. Sektionsbefund negativ.

Nr. 8. Kuh Nr. 72, 10 Jahre alt. Klinischer Befund: Husten und struppiges Haarkleid, keine abnormen Atmungsgeräusche.

Das Sputum ist wässerig, da es erst zwei Tage nach der Entnahme zur Untersuchung kommt. Die Farbe ist grau; zerstreut durch die ganze Probe finden sich fünf kleine graue, etwas gelblich gefärbte, ungefähr hirsekorngroße Eiterkörnchen. Die Menge beträgt 4 ccm. Im Zentrifugat sind keine Tuberkelbazillen wahrzunehmen. Auch andere morphotische Elemente sind nur spärlich vertreten. Auf Hesses Agar hat kein Wachstum von Tuberkelbazillen statt. Mee 8 wird

subkutan mit der Probe am 14. 3. geimpft. Gewicht 330 g. Tod am 16. 4. Gewicht 440 g. Sektionsergebnis negativ.

Nr. 9. Kuh Nr. 18, 10 Jahre alt. Klinischer Befund: Husten, verschärftes Vesikuläratmen auf beiden Lungenseiten.

Das Sputum ist flüssig, gelblichbraun gefärbt. Suspendiert sind in ihm geringe Futterbeimengungen bei sonst durchsichtiger Beschaffenheit des Sputums. Die Menge beträgt etwa 3 ccm. Der Geruch ist fade. Da zwei Proben entnommen sind, wird die eine mit negativem Ergebnis der Sachs-Mükeschen Wasserstoffsuperoxydprobe unterworfen. Die Hesseplatten lassen kein Wachstum erkennen. Mee wird am 14. 3. subkutan geimpft. Gewicht 140 g. Tötung am 14. 4. Gewicht 350 g. Sektionsbefund negativ.

Nr. 10. Kuh Nr. 128, 6 Jahre alt. Klinischer Befund: Brummende Atmungsgeräusche auf beiden Lungenseiten. Husten.

Das Sputum ist stark mit Schaumperlen durchsetzt. Die Konsistenz ist sehr zähe, fadenziehend. Die Farbe ist grau, trübe, das Ganze ist undurchsichtig. Zerstreut durch die Schleimmasse bemerkt man einige kleine graue Epithelfetzen. Die Menge beträgt etwa 3 ccm. Das Sputum bleibt nach Philipp bei 37° 24 Stunden der Autodigestion überlassen und wird dann zentrifugiert. Im Ausstrich lassen sich keine Tuberkelbazillen nachweisen, ebenso bleiben die Hesseplatten steril. Außer geringen Mengen Leukozyten finden sich keine zelligen Elemente. Mee 17 wird am 4. 3. subkutan infiziert. Gewicht 270 g. Nach 10 Tagen ist eine linsengroße harte Schwellung der Achsellymphdrüsen zu fühlen. Am 15. 4. wird das Tier getötet. Gewicht 250 g. Sektionsbefund: Schwellung der Achsel- und Kniefaltenlymphdrüsen einer Seite mit käsigem Zerfall im Zentrum. Tuberkulose der Milz. Tuberkulose der Leber. Im Ausstrichpräparat zahlreiche Tuberkelbazillen.

Nr. 11. Kuh Nr. 94, 7 Jahre alt. Klinischer Befund: Husten, giemende Atmungsgeräusche beiderseits.

Das Sputum besitzt eine zähe, stark schleimige Konsistenz. Seine Farbe ist gelblichweiß. In seinem Innern befinden sich einige kleine, etwa hirsekorngroße, weißgelbe kompakte Formelemente. Die Sputummenge beträgt etwa 2 ccm. Das Sputum wird zentrifugiert, nachdem es 24 Stunden bei 37° im Brutschrank gestanden hat. Im Bodensatz lassen sich keine Tuberkelbazillen färberisch darstellen. An Zellelementen finden sich zahlreiche Leukozyten, die in einigen Präparaten mit Ehrlichs Triazidlösung gefärbt werden. Eosinophile Zellen können dadurch nicht dargestellt werden. Ferner sind im Präparat einige dickbauchige Schleimzellen zu sehen. Die Hesseplatten zeigen kein Wachstum von Tuberkelbazillen. Die Probe wird am 23. 3. Mee 31, Gewicht 310 g subkutan injiziert. Am 4. 4. stirbt das Tier interkurrent. Gewicht 310 g. Sektionsbefund: Schwellung und Verkäsung der Achsel- und Kniefaltenlymphdrüsen auf der Injektionsseite.

Im Ausstrich Tuberkelbazillen.

Nr. 12. Kuh Nr. 48, 6 Jahre alt. Klinischer Befund: Husten, verschärftes vesikuläres Atmen rechts.

Das Sputum zeigt eine gleichmäßig wässerige, leichtflüssige Konsistenz. Beim Schütteln wirbeln ziemlich reichlich Futterbestandteile auf, die sich zu Boden gesenkt hatten. Die Farbe des Sputums ist graugelb und trübe. Die Menge be-

trägt etwa $2^1/_2$ ccm. Im Zentrifugat sind bakterioskopisch keine Tuberkelbazillen zu finden, nur spärliche Diplokokken und dicke Streptokokken neben einigen Plattenepithelien. Leukozyten fehlen. Auf Hesseplatten erfolgt kein Wachstum von Keimen. Am 23. 3. subkutane Impfung von Mee 16, Gewicht 300 g. Am 23. 4. Tötung des Tieres. Gewicht 400 g. Sektionsbefund negativ.

Nr. 13. Kuh Nr. 2, 8 Jahre alt. Klinischer Befund: Husten, brummende Atmungsgeräusche auf der linken Seite.

Die Konsistenz von zwei entnommenen Sputumproben ist flüssig. Nur einige Schleimzüge befinden sich darin, in denen zwei etwa pfefferkorngroße, gelblichweiße, rundliche Eiterflocken eingebettet sind. Außerdem finden sich zahlreiche Futterpartikel. Die Menge jeder Probe beträgt etwa 4 ccm. Der Geruch ist süßlich. Im Zentrifugat lassen sich in 5 Präparaten nach der Pikrinsäuremethode 8 Tuberkelbazillen zerstreut, Leukozyten anliegend, nachweisen. Auch hier finden sich Becherzellen. Das zweite Sputum wird nach Sachs-Müke mit Wasserstoffsuperoxyd behandelt. Im Sauerstoffschaum, der auf Objektträger aufgetragen wird, lassen sich in zwei Präparaten Tuberkelbazillen färben. Die Hesseplatten bleiben steril. Mee 32 wird am 22. 3. mit Probe I intramuskulär geimpft. Gewicht 320 g. Nach 13 Tagen sind die Achseldrüsen hart und geschwollen. Der Tod des Tieres erfolgt am 4. 4. Gewicht 290 g; der einzige Fall, bei dem ein Gewichtsverlust am tuberkulösen Meerschweinchen festgestellt werden konnte. Sektionsbefund: Verkäsung der geschwollenen Axillardrüsen. Tuberkulose der Milz. Tuberkulose der Leber. Im Ausstrich aus den tuberkulösen Herden zahlreiche Tuberkelbazillen.

Nr. 14. Kuh Nr. 6, 5 Jahre alt. Klinischer Befund: Husten, Giemen rechts und im Kehlkopf.

Die Konsistenz des Sputums ist zähschleimig, es haftet am Glase. Man erkennt eine deutliche Schichtung. In einen glasigen, durchscheinenden Mantel von trübgrauer Farbe ist ein Sputumkern eingebettet, der etwa kirschkerngroß ist. Die Sputumlinse ist gelblich und besitzt einen weißen ausgefaserten Saum. Im Wasser sinkt das Sputum unter. Es entspricht also diese Probe dem Sputum globosum nummosum et fundum petens, wie es für tuberkulöse Kavernen als typisch angesehen wird. In keinem der zahlreichen Präparate, die nach den verschiedensten Methoden gefärbt wurden, konnten aber Tuberkelbazillen nachgewiesen werden. Neben vielen Leukozyten, unter denen sich jedoch keine eosinophilen befinden, sind auch Lymphozyten vertreten. Die Hesseplatten bleiben steril. Mee 34 wird am 23. 3. mit der Probe intramuskulär geimpft. Gewicht 240 g. Die Tötung erfolgt am 28. 4. Gewicht 410 g. Sektionsbefund negativ.

Nr. 15. Kuh Klara, 8 Jahre alt. Klinischer Befund: Husten, Abmagerung, verschärftes vesikuläres Atmen rechts.

Die Konsistenz des Sputums ist zäh-schleimig. Die Farbe ist bernsteingelb, vollkommen durchsichtig und leicht irisierend. Es sind keine Formelemente nachzuweisen. Die Menge beträgt etwa 3 ccm. Nach Autodigestion bei 37° wird es flüssig und läßt sich leicht zentrifugieren. Im Zentrifugat finden sich keine Tuberkelbazillen, außer einigen Kokken und Epithelien keine weiteren morphotischen Elemente. Die Hesseplatten bleiben steril. Impfung von Mee 36 am 23. 3. subkutan. Gewicht 240 g. Tötung am 4. 4. Gewicht 350 g. Sektionsbefund negativ.

Nr. 16. Kuh Dowle, 10 Jahre alt. Klinischer Befund: Husten, starke Abmagerung, keine krankhaften Atmungsgeräusche.

Die Sputumkonsistenz ist ziemlich flüssig, die Farbe ist leicht gelblich, durchsichtig. Futterbeimengungen sind in geringer Menge vorhanden, aber staubförmig verteilt. Die Menge jeder Probe — es wurden zwei entnommen — beträgt 5 ccm. Probe I wird dem van Ketelschen Verfahren unterworfen. Im Ausstrich lassen sich keine Tuberkelbazillen nachweisen. Auch die zweite Probe wird mikroskopisch ohne Erfolg auf Tuberkelbazillen untersucht. Neben einzelnen Leukozyten sind auch Erythrozyten vorhanden. Die Probe II wird am 23. 3. Mee 35 intramuskulär injiziert. Gewicht 250 g. Nach 9 Tagen sind die Kniefaltendrüsen geschwollen. Tötung des Tieres am 9. 5. Gewicht 380 g. Sektionsbefund: käsige Herde in den Lymphdrüsen der geimpften Seite. Tuberkulose der Milz. In Ausstrichpräparaten Tuberkelbazillen.

Nr. 17. Kuh Birne, 10 Jahre alt. Klinischer Befund: Husten, Giemen rechts und im Kehlkopf, leichte Abmagerung.

Das Sputum ist schleimig, es ist leicht gelblich gefärbt und enthält einige Futterpartikelchen. Die Menge beträgt etwa 2 ccm, Eiterflöckchen sind nicht nachweisbar. Im Ausstrich des der Philippschen Autodigestion unterworfenen Sputums lassen sich tinktoriell keine Tuberkelbazillen nachweisen. Zellelemente sind sehr spärlich. Die Aussaat auf Hesseplatten bleibt steril. Am 23. 3. wird die Probe subkutan an Mee 17 verimpft. Gewicht 200 g. Tötung des Tieres am 22. 4. Gewicht 410 g. Sektionsbefund negativ.

Nr. 18. Kuh Elise, 8 Jahre alt. Klinischer Befund: Husten, giemende Geräusche beiderseits, auch im Kehlkopf. Die Kuh wurde schon bei der klinischen Untersuchung im Vorjahre für verdächtig erklärt.

Das Sputum kommt vollkommen dünnflüssig zur Untersuchung. Durch zahlreiche staubförmige Beimengungen von schwarzbrauner Farbe ist das Sputum in toto getrübt, außerdem enthält es einen ziemlich erheblichen braunen Bodensatz. Seine Menge ist gering und beträgt nicht mehr als $1^1/_2$ ccm. Im Zentrifugat können durch die Pikrinsäuremethode Tuberkelbazillen, 5 an der Zahl, nachgewiesen werden. Ferner sieht man zahlreiche Pflanzenzellen, einige Leukozyten und viel Kokken. Eine Aussaat auf Heydenagar unterbleibt wegen der zur Kulturverarbeitung äußerst ungeeigneten Probe. Sie wird am 9. 4. an Mee 46, Gewicht 200 g, subkutan verimpft. Nach 12 Tagen läßt sich eine Schwellung der Achsellymphdrüsen konstatieren. Am 9. 5. wird das Tier getötet. Gewicht 260 g. Sektionsbefund: Schwellung der Achseldrüsen und Kniefaltendrüsen mit einem pfefferkorngroßen käsigen Zentrum. Tuberkulose der Milz, Tuberkulose der Leber. Im Ausstrich aus den Lymphdrüsen mäßig viel Tuberkelbazillen.

Nr. 19. Kuh Elbe, 9 Jahre alt. Klinischer Befund: Husten, schnarchende Atmung. Von der Rachenhöhle aus ist eine faustgroße Schwellung der retropharyngealen Lymphknoten zu fühlen.

Das Sputum, dessen Menge nur 1 ccm beträgt, ist flüssig. Die Farbe ist rötlichbraun. Die Durchsichtigkeit ist durch Futterbestandteile gänzlich aufgehoben. Im Zentrifugat können keine Tuberkelbazillen nachgewiesen werden. Leukozyten fehlen ebenfalls. Nur einige platte Epithelzellen und spärliche Kokken neben zahlreichen pflanzlichen Zellen präsentieren sich. Eine Verarbeitung der Probe zu Platten unterbleibt auch hier, da das Material hierzu gänzlich ungeeignet erscheint.

Verimpfung der Probe an Mee 45. Gewicht 230 g. subkutan am 11. 4. Interkurrenter Tod des Tieres am 3. 5. Gewicht 350 g. Sektionsbefund negativ.

Nr. 20. Kuh Knospe, 10 Jahre alt. Klinischer Befund: Husten, brummende Atmungsgeräusche beiderseits. Die Kuh wurde schon im Vorjahre als der Lungentuberkulose verdächtig bezeichnet.

Das ganz dünnflüssige Sputum enthält viele pflanzliche Elemente, die beim Stehen einen schwärzlichen Bodensatz bilden. Die überstehende Flüssigkeit erscheint klar, leicht gelblich. Die Menge beträgt etwa 2 ccm. Im Ausstrich aus dem Zentrifugat lassen sich keine Tuberkelbazillen nachweisen. Auch andere morphotische Elemente, außer pflanzlichen, sind nur äußerst spärlich vorhanden. Die Beschickung von Hesseplatten unterbleibt auch in diesem Falle. Impfung von Mee 44, Gewicht 195 g, am 9. 4. subkutan. Nach 8 Tagen sind die Achseldrüsen vergrößert und derber. Die Tötung des Tieres erfolgt am 21. 5. Das Gewicht beträgt 230 g. Sektionsbefund: Schwellung der Achseldrüsen mit stecknadelkopfgroßer verkäster Randpartie. Tuberkulose der Milz. Im Ausstrichpräparat spärliche Tuberkelbazillen.

Nr. 21. Kuh Kante, 10 Jahre alt. Klinischer Befund: Husten und Abmagerung.

Die Sputumkonsistenz ist dünnflüssig. Die Farbe ist gelblich. Ein bräunlicher Bodensatz wirbelt beim Schütteln der Probe auf und färbt diese. Die Menge ist sehr spärlich und beträgt nur ca. 1 ccm. Im Zentrifugatausstrich sind keine Tuberkelbazillen vorhanden, einzelne polymorphkernige Leukozyten, Kokken und Hefen sind vertreten. Eine Aussaat auf Hesseplatten unterbleibt. Am 9. 4. wird Mee 43, Gewicht 240 g, mit der Probe subkutan geimpft. Tötung des Tieres am 21. 5. Gewicht 340 g. Sektionsbefund negativ.

Die letzten 4 Proben zeichneten sich durch ihren reichlichen Gehalt an fremden Beimengungen, Pflanzenteilen aus. Die Erklärung ist darin zu suchen, daß sie von Kühen eines Dominiums stammten und wohl nach der Fütterung entnommen worden sind. Trotz der vollkommenen Atypie des Sputums bezüglich der Konsistenz, des Flockengehalts und der Quantität ist es bemerkenswert, daß in zwei der Proben der Nachweis von Tuberkelbazillen gelungen ist, einmal sogar durch das Mikroskop. Es ist also nicht unbedingt notwendig, wie oben schon betont wurde, daß die Proben unmittelbar nach einem Hustenstoß entnommen werden, da die Anwesenheit von Tuberkelbazillen auf der Schleimhaut der Rachenhöhle nicht immer in ursächlichen Zusammenhang mit dem Husten des Tieres gebracht zu werden braucht. Aus demselben Grunde ist auch das Vorhandensein der Tuberkelbazillen durchaus nicht immer an Eiterflöckchen im Sputum geknüpft.

Nr. 22. Kuh Nr. 100, 4½ Jahre alt. Klinischer Befund: Husten und giemende Atmungsgeräusche beiderseits. Die Kuh wurde schon in zwei Untersuchungsprotokollen als der Lungentuberkulose verdächtig geführt.

Das Sputum ist vollkommen flüssig und homogen. Die Farbe ist gelblich. Es sind zwei Proben genommen worden. Die Menge beträgt 3 ccm. Das Ganze ist durch korpuskuläre Elemente getrübt. Nach der Sachs-Mükeschen Methode und im Zentrifugat können Tuberkelbazillen nicht nachgewiesen werden. Dagegen finden sich in einem Präparat säurefeste Stäbchen, die ihrer Form nach Pseudotuberkelbazillen darstellen. Ferner sieht man im Gesichtsfeld zusammenhängende Lagen von Plattenepithelien und ziemlich zahlreiche Lymphozyten. An Bakterien

sind Kokken und Pakete von Sarzinen vorhanden. Die Aussaat auf Hesseplatten bleibt negativ. Am 9. 4. wird Mee 51, Gewicht 208 g, intramuskulär mit einer Probe geimpft. Der Tod erfolgt am 8. 5. interkurrent. Gewicht 410 g. Sektionsbefund negativ.

Nr. 23. Kuh Nr. 1033, 10 Jahre alt. Klinischer Befund: Husten, sonst keine klinischen Symptome der Tuberkulose. Es werden zwei Proben untersucht. Das Sputum besitzt eine dünnflüssige Konsistenz, es ist grau gefärbt und trübe. Nach der Sachs-Mükeschen Wasserstoffsuperoxydbehandlung schäumt es stark auf. Die Schaumblasen werden ausgestrichen und bei der Czaplewskifärbung zeigen sich im zweiten Präparat vier Tuberkelbazillen. Auch im Zentrifugat der zweiten Probe können Tuberkelbazillen bei Anwendung der Pikrinsäuremethode und nach v. Betegh nachgewiesen werden. In den Bazillenleibern zeigen sich nach der letzten Methode dunkelblau gefärbte Polkörperchen. Außerdem sieht man im Präparat vielzelliges Material, Plattenzellen und Leukozyten. Die Hesseplatten bleiben steril. Mee 58 wird am 23. 4. mit dem Rest von Probe II intramuskulär geimpft. Gewicht 330 g. 14 Tage nach der Impfung tritt eine Schwellung und Verhärtung der Achseldrüsen auf. Tötung des Tieres am 21. 5. Gewicht 470 g. Sektionsbefund: Schwellung und Verkäsung der Achseldrüsen. Tuberkulose der Milz. Im Ausstrichpräparat Tuberkelbazillen.

Nr. 24. Kuh Nr. 1490, 8 Jahre alt. Klinischer Befund: Husten, giemende Atmung links. Das Tier wurde schon bei der vorjährigen klinischen Untersuchung für verdächtig erklärt.

Das Sputum ist fast dünnflüssig, da es, wie die vorigen Proben, erst drei Tage nach der Entnahme zur Untersuchung kam. Es ist leicht gelblich gefärbt und ziemlich klar. Suspendiert sind in ihm neben den spärlichen Futterpartikeln zwei zähe, graugelbe, etwa pfefferkorngroße Eiterflocken. Die Menge des Sputums beträgt 2 ccm. Der Geruch ist fade. Im Ausstrich aus dem Zentrifugat können nach der Pikrinsäuremethode 11 Tuberkelbazillen in einem Präparat nachgewiesen werden. Ferner sind viele polygonale Zellen zu sehen und mehr Lymphozyten als Leukozyten. Die Plattenaussaat auf Hesseplatte bleibt steril. Am 23. 4. wird Mee 39, Gewicht 209 g subkutan geimpft. Nach 13 Tagen ist eine Lymphdrüsenschwellung palpabel. Das Tier wird am 21. 5. getötet. Gewicht 230 g. Sektionsbefund: Schwellung und Verkäsung der Achsel- und Kniefaltenlymphdrüsen. Tuberkulose der Milz und Leber. Im Ausstrichpräparat Tuberkelbazillen.

Nr. 25. Kuh Nr. 40, 10 Jahre alt. Klinischer Befund: Husten, giemende Atmungsgeräusche auf der rechten Lungenseite und im Kehlkopf.

Die Sputumkonsistenz ist schleimig und fadenziehend. Die Farbe ist graugelb, trübe, im Licht leicht opalisierend. Im Schleim ist ein etwa pfefferkorngroßer, gelblicher Eiterherd eingebettet, der zackige Ränder besitzt. Das Sputum bleibt zur Homogenisierung 24 Stunden bei 37° im Brutschrank. Im Zentrifugat lassen sich keine Tuberkelbazillen nachweisen.

Das zellige Material ist spärlich vertreten, reichlich dagegen eine üppige Bakterienflora. Auf Heydennährstoffplatten erfolgt kein Wachstum von Tuberkelbazillen. Am 24. 4. wird Mee 56, Gewicht 225 g, subkutan geimpft. Am 20. 5. stirbt das Tier interkurrent. Gewicht 340 g. Sektionsergebnis: negativ.

Nr. 26. Kuh Nr. 22, 8 Jahre alt. Klinischer Befund: Husten und Abmagerung.

Das Sputum ist dünnflüssig, durchsichtig und bernsteingelb gefärbt. Es hat einen ziemlich starken Bodensatz aus Futterpartikeln. Ein kleiner hirsekorngroßer gelblichweißer Eiterherd schwebt in der Mitte. Die Sputummenge beträgt etwa 2 ccm. Im Zentrifugat lassen sich keine Tuberkelbazillen nachweisen, auch nur vereinzelte Zellen. Die Hesseplatten bleiben steril. Impfung von Mee 55, Gewicht 238 g am 24. 4. subkutan. Tötung am 23. 5. Gewicht 365 g. Sektionsbefund negativ.

Nr. 27. Kuh Nr. 23, 10 Jahre alt. Klinischer Befund: Husten, giemende Atmungsgeräusche links und rechts und im Kehlkopf.

Das Sputum ist dünnflüssig. Es ist undurchsichtig und graugrün gefärbt durch reichliche pflanzliche Beimengungen. Eine hirsekorngroße Eiterflocke ist zu bemerken. Die Menge beträgt etwa 3 ccm. Der Nachweis von Tuberkelbazillen im Zentrifugat gelingt mikroskopisch nicht. Man sieht im mikroskopischen Bild wenig Zellen und reichlich pflanzliche Elemente. Die Aussaat auf Heydennährstoffagar bleibt negativ. Mee 57, Gewicht 250 g, wird am 24. 4. subkutan infiziert. Nach 14 Tagen ist eine Lymphdrüsenschwellung zu fühlen.

Am 21. 5. wird das Tier getötet. Gewicht 340 g. Sektionsbefund: Schwellung und Verkäsung der Achsellymphdrüsen. Tuberkulose der Milz. Tuberkulose der Leber. Im Ausstrich Tuberkelbazillen.

Nr. 28. Kuh Nr. 24, 8 Jahre alt. Klinischer Befund: Husten, giemende Atmungsgeräusche beiderseits und im Kehlkopf.

Die Sputumkonsistenz ist dünnflüssig. Die Farbe, die dem Sputum durch reichliche Futterpartikelchen mitgeteilt wird, ist bräunlich. Die Menge beträgt etwa 2 ccm. Im Zentrifugatausstrich sind nach Ziehl-Neelsens und Caplewskis Färbung Tuberkelbazillen nachzuweisen. Ferner ist ein dichter Zellrasen von polygonalen Plattenepithelien zu sehen, auch reichliche polynukleäre Leukozyten. Die Aussaat auf Hesseplatten bleibt steril. Mee 72 wird am 24. 4. subkutan geimpft. Gewicht 200 g. Nach 10 Tagen tritt eine Lymphdrüsenschwellung und -verhärtung auf. Tod des Tieres am 10. 5. interkurrent. Gewicht 370 g. Sektionsbefund: Schwellung und Verkäsung der Achsellymphdrüsen der geimpften Seite. Im Ausstrich Tuberkelbazillen.

Nr. 29. Kuh Nr. 104, 5 Jahre alt. Klinischer Befund: Husten, sonst keine klinischen Symptome der Lungentuberkulose.

Das Sputum hat eine zähschleimige Konsistenz. In den Schleimzügen sind einige pfefferkorngroße, gelbliche Eiterflöckchen eingebettet, die wie ausgefasert aussehen. Die Gesamtfarbe ist ein trübes Graugelb. Die Menge beträgt etwa 3 ccm. Der Geruch ist fade. Nach 24stündiger Autodigestion bei 37° wird die Probe zentrifugiert. Im Bodensatz sind nach Caplewskis Methode Tuberkelbazillen nachzuweisen, die zu vier oder mehr zusammenliegen. Auch finden sich einzelne blaßrote dicke plumpe Stäbchen, die isoliert liegen und als Pseudotuberkelbazillen anzusprechen sind. Neben zahlreichen polynukleären Leukozyten kommen auch Lymphozyten und Plattenepithelien zur Darstellung. Die Aussaat der Hesseplatten bleibt steril, Mee 11 wird am 26. 4. mit dem Rest der Probe subkutan geimpft. Gewicht 215 g. Am 12. 5. stirbt das Tier interkurrent. Gewicht 250 g. Sektionsergebnis: die Achsellymphdrüsen wenig geschwollen, doch enthält eine

von ihnen einen stecknadelkopfgroßen Käseherd, in dem Tuberkelbazillen nachzuweisen sind. Ebenso finden sich Tuberkelbazillen im Sekret eines Geschwüres, das auf dem Boden der indurierten Impfstelle aufgebrochen ist.

Nr. 30. Kuh Nr. 283, 8 Jahre alt. Klinischer Befund: Husten, sonst kein klinisch nachweisbares Symptom der Lungentuberkulose.

Das Sputum ist flüssig. Die Farbe ist bräunlich, bedingt durch Futterbeimengungen, die beim Stehen einen dunkelbraunen Bodensatz bilden. Der überstehende Teil der Sputumflüssigkeit ist klar. Die Menge beträgt 2 ccm. Der Geruch ist fade. Im Ausstrich aus dem Zentrifugat markieren sich nach der Färbung von Andrejew zwei rote plumpe, säurefeste Pseudotuberkelbazillen auf grünem Grunde. Die mit Sputum besäten Hesseplatten bleiben steril. Am 26. 6. wird Mee 13, Gewicht 220 g, intramuskulär mit dem Rest der Probe geimpft. Die Tötung des Tieres erfolgt am 28. 7., Gewicht 225 g. Sektionsbefund negativ.

Nr. 31. Kuh Nr. 35, 4 Jahre alt. Klinischer Befund: Außer Husten keine Symptome der Lungentuberkulose.

Das fast wässerige Sputum ist farblos und undurchsichtig. Beim Schütteln machen sich einige kleine Eiterflöckchen bemerkbar. Die Menge beträgt etwa 1½ ccm. Im Zentrifugat werden in Ausstrichpräparaten nach der Ziehl-Neelsenschen Methode und nach der Spenglerschen Pikrinsäurefärbung Tuberkelbazillen dargestellt, die vereinzelt liegen, acht in einem Präparat. Außerdem finden sich Plattenepithelien und wenig Leukozyten. Hesseplatten, mit Sputum beschickt, bleiben steril. Mee 5, Gewicht 195 g, wird am 26. 6. subkutan mit dem Rest der Probe geimpft. Nach 10 Tagen sind die Achsellymphdrüsen hart und geschwollen. Am 27. 7. wird das Tier getötet, Gewicht 225 g. Sektionsbefund: Große Käseherde in den Achsel- und Kniefaltendrüsen. Tuberkulose der Milz und der Leber. In Ausstrichen zahlreiche Tuberkelbazillen.

Nr. 33. Kuh Karola, 8 Jahre alt. Klinischer Befund: Husten, giemende Atmungsgeräusche auf der linken Seite.

Die Konsistenz des Sputums ist wässerig, die Farbe bräunlich. Das ganze Sputum ist undurchsichtig, getrübt durch starke Beimischung von Futterresten. Die Menge des Sputums beträgt etwa 2 ccm. Im Zentrifugat können bakterioskopisch keine Tuberkelbazillen nachgewiesen werden. Ebenso bleiben die Hesseplatten steril. Mee 19 wird am 30. 6. mit der Probe subkutan geimpft. Gewicht 195 g. Tötung des Tieres am 30. 7. Gewicht 230 g. Sektionsergebnis negativ.

Nr. 34. Kuh Birke, 5 Jahre alt. Klinischer Befund: Husten, unbestimmte, giemende Atmungsgeräusche auf der linken Seite.

Das Sputum ist von zäher, schleimiger, fadenziehender Beschaffenheit und läßt sich nur schwer aus dem Glase entfernen. Die Farbe des Sputums ist gelblich und undurchsichtig. Die Trübung rührt von vielen kleinen Futterbestandteilen her. Der Geruch ist fade. Die Menge jeder Probe, es kommen zwei zur Untersuchung, beträgt etwa 4 ccm. Die eine Probe wird dem van Ketelschen Verfahren unterworfen, die andere bleibt 24 Stunden der Autodigestion überlassen Im Zentrifugat beider Proben können mikroskopisch keine Tuberkelbazillen nachgewiesen werden. Dagegen sind im mikroskopischen Bild zahlreiche Mengen von Pflanzenzellen zugegen, ebenso Zellkomplexe von Plattenepithelien, die mit Kokken wie gepflastert erscheinen. Die Leukozytenzahl ist gering. Die Hesseplatten

bleiben steril. Mee 21, Gewicht 215 g, wird am 30. 6. mit einer Probe subkutan geimpft. Am 30. 7. erfolgt die Tötung des Tieres, dessen Gewicht 270 g beträgt. Sektionsbefund negativ.

Nr. 35. Kuh Korona, 8 Jahre alt. Klinischer Befund: Husten, sonst kein Symptom der Lungentuberkulose.

Das dünnflüssige Sputum ist leicht gelblich gefärbt. Durch körnige Futterpartikel ist es getrübt. Die Menge beträgt 2 ccm. Im Zentrifugat sind keine Tuberkelbazillen enthalten, wenig Leukozyten und Epithelzellen, viel Diplokokken und lange dicke Streptokokken. Die Hesseplatten bleiben steril. Mee 24, Gewicht 175 g, wird am 30. 6. subkutan infiziert. Die Tötung erfolgt am 30. 7. Gewicht 200 g. Sektionsbefund: negativ.

Nr. 36. Kuh Dose, 7 Jahre alt. Klinischer Befund: Husten, giemende Atmungsgeräusche beiderseits.

Die Konsistenz des Sputums ist zähflüssig. In einigen Schleimdrüsen sind kleine graue Epithelfetzen eingebettet. Die Farbe ist ein gelbliches Grau, das im Licht leicht opalisiert. Im Ausstrich aus dem Zentrifugat, das nach 24stündiger Autodigestion erhalten wird, sind tinktoriell keine Tuberkelbazillen nachzuweisen. Der Leukozytengehalt ist ziemlich stark, Plattenepithelien sind in großer Anzahl vorhanden. Die Heydennährstoffplatten bleiben steril. Mee 23, Gewicht 175 g, wird am 30. 6. subkutan geimpft. Nach 15 Tagen sind die Achseldrüsen als erbsengroße harte Knötchen zu fühlen. Tötung des Tieres am 30. 7. Gewicht 205 g. Sektionsbefund: Schwellung und Verkäsung der Achsel- und Kniefaltenlymphdrüsen, Tuberkulose der Milz. In Ausstrichpräparaten zahlreiche Tuberkelbazillen.

Nr. 37. Kuh Nr. 11, 9 Jahre alt. Klinischer Befund: Husten.

Das Sputum ist ziemlich dünnflüssig. Durch Grünfutterbeimengungen hat die Flüssigkeit eine grasgrüne Färbung angenommen. Es besteht ein geringer Bodensatz von Futterbestandteilen, die überstehende Flüssigkeit ist trübe. Die Menge beträgt etwa 3 ccm. Der Geruch ist süßlich fade. Im Zentrifugat können Tuberkelbazillen nicht nachgewiesen werden. Der Ueberblick über die Ausstrichpräparate ist durch die Verunreinigungen mit Pflanzenzellen, die im Bilde dominieren, stark gestört. Plattenzellen sind nur spärlich vorhanden. Eine Aussaat auf Hesseplatten unterbleibt. Mee 50, Gewicht 215 g wird am 30. 3. subkutan geimpft. An der Impfstelle entsteht auf dem indurierten Gewebe ein Geschwür, das keine Heiltendenz zeigt. Nach 10 Tagen sind die Achsel- und Kniefaltendrüsen als harte geschwollene Knötchen fühlbar. Die Tötung erfolgt am 30. 7. Gewicht 220 g.

Sektionsbefund: Geschwür an der Impfstelle, Induration des Unterhautgewebes mit eingestreuten käsigen Herden. Verkäsung der Achsellymphdrüsen und Kniefaltenlymphdrüsen. Tuberkulose der Milz. Tuberkulose der Leber. Im Ausstrich Tuberkelbazillen.

Nr. 38. Kuh Nr. 28, 8 Jahre alt. Klinischer Befund: Außer Husten kein Symptom der Lungentuberkulose.

Das Sputum stellt eine zähe, fadenziehende Masse dar. Die Farbe ist graugrün, getrübt durch Spuren von Futterresten, die einen geringen Bodensatz bilden. Die Menge beträgt etwa 2 ccm. Im Zentrifugat, das nach 24 stündiger Autodigestion erhalten wird, lassen sich nach Czaplewski Tuberkelbazillen nach-

weisen. Chlorophyllhaltige Pflanzenzellen sind in größeren Mengen vorhanden. Hesseplatten werden nicht angelegt. Mee 51, Gewicht 180 g wird mit der Probe intramuskulär am 2. 7. infiziert. Nach 12 Tagen ist eine erbsengroße Schwellung der Kniefaltendrüsen zu fühlen. Tötung des Tieres am 8. 8. Gewicht 230 g. Sektionsbefund: Verkäste Herde in den Kniefaltendrüsen. Tuberkulose der Milz. In Ausstrichpräparaten spärliche Tuberkelbazillen.

Nr. 39. Kuh 990, 6 Jahre alt. Klinischer Befund: Husten. Im Vorjahre und vor zwei Jahren war das Tier schon als der Lungentuberkulose verdächtig erklärt worden.

Das Sputum ist dünnflüssig. Die Farbe ist hellgelb, die Flüssigkeit fast klar. Die Menge beträgt etwa 3 ccm. Im Zentrifugat können durch die mikroskopische Untersuchung keine Tuberkelbazillen nachgewiesen werden. Im übrigen findet sich viel zelliges Material, Leukozyten und Plattenzellen. Auf Hesseplatten erfolgt kein Wachstum von Tuberkelbazillen. Mee 46 wird am 11. 7. subkutan geimpft. Gewicht 200 g. Nach 9 Tagen ist eine deutliche Vergrößerung der Achseldrüsen zu palpieren. Tötung des Tieres am 12. 8. Gewicht 230 g. Sektionsbefund: Schwellung und Verkäsung der Achsellymphdrüsen. Tuberkulose der Milz. Im Ausstrich spärliche Tuberkelbazillen.

Nr. 40. Kuh Nr. 934, 10 Jahre alt. Klinischer Befund: Husten.

Das Sputum stellt eine leicht bewegliche Flüssigkeit dar. Es besitzt eine braunschwarze Farbe und ist vollkommen undurchsichtig. Die Menge beträgt ca. 2 ccm. Der Geruch ist süßlich. Im Zentrifugat lassen sich keine Tuberkelbazillen darstellen. Durch strukturlose braune Partikelchen wird die Durchmusterung der Präparate erheblich gestört. Hesseplatten werden nicht geimpft. Mee 47, Gewicht 180 g wird am 11. 3. subkutan geimpft. Tötung des Tieres am 9. 8. Gewicht 247 g. Sektionsergebnis negativ.

Nr. 41. Kuh Nr. 79, 5 Jahre alt. Klinischer Befund: Husten.

Die Sputumkonsistenz ist flüssig. Die Farbe ist braungelb. Durch zahlreiche kleine körnige Partikel, die in der Flüssigkeit suspendiert sind, wird eine Trübung des Sputums bedingt und ein geringgradiger Bodensatz hervorgerufen. Die Menge des Sputums beträgt etwa 2 ccm. In den Ausstrichpräparaten, die unübersichtlich sind, befinden sich nur wenig zellige Bestandteile. Hesseplatten nicht angelegt. Mee 48, Gewicht 190 g, wird am 11. 7. subkutan infiziert. Am 9. 8. wird es getötet. Gewicht 205 g. Sektionsbefund negativ.

Nr. 42. Kuh Nr. 1689, 9 Jahre alt. Klinischer Befund: Husten, giemende Atmungsgeräusche auf beiden Lungenseiten, ebenso im Kehlkopf.

Das Sputum ist schleimig und fadenziehend, im ganzen trübe. Die Farbe ist leicht gelblich. Auf dem Grunde des Glases befindet sich ein feiner Bodensatz. Die Menge beträgt etwa 2 ccm. Das Sputum wird zentrifugiert, nachdem es 24 Stunden im Brutschrank gestanden hat. Im Ausstrich sind keine Tuberkelbazillen vorhanden. Auch in diesen Präparaten machen amorphe dunkle Beimengungen das Präparat undurchsichtig. Hesseplatten werden nicht mit diesem Sputum beschickt. Mee 49, Gewicht 220 g wird am 11. 7. intramuskulär geimpft. Am 9. 7. wird das Tier getötet. Gewicht 230 g. Sektionsbefund negativ.

Nr. 43. Kuh Wonne, 10 Jahre alt. Klinischer Befund: Husten und glanzloses struppiges Haarkleid.

Die Sputumkonsistenz ist zähschleimig. Die Farbe ist graugelb. Die

Menge beträgt ungefähr 3 ccm. Nach 24 stündiger Autodigestion wird die Probe zentrifugiert. In Ausstrichpräparaten aus dem Zentrifugat sieht man Tuberkelbazillen, gefärbt nach Ziehl und Czaplewski. An anderen Zellbestandteilen des Sputums sind wenig Leukozyten, einige Lymphozyten und rote Blutkörperchen, Kokken und Stäbchen zu erkennen. Auf Hesseplatten kann keine Vermehrung von Tuberkelbazillen konstatiert werden. Mee 2, Gewicht 220 g, wird am 2. 8. subkutan geimpft. Nach 10 Tagen kann eine deutliche Vergrößerung der Achseldrüsen palpiert werden. Am 3. 9. wird das Tier getötet. Gewicht 280 g. Sektionsbefund: Trockene käsige Herde im Zentrum der bohnengroßen Achsellymphknoten. Tuberkulose der Milz. In Ausstrichpräparaten zahlreiche Tuberkelbazillen.

Nr. 44. Kuh Nr. 172, 6 Jahre alt. Klinischer Befund: Husten, giemende Atmungsgeräusche auf beiden Lungenseiten, ebenso im Kehlkopf.

Die Sputumkonsistenz ist schleimig, die Gesamtmasse ist trübe, graugelb gefärbt. Die Menge beträgt 3 ccm. Der Geruch ist fade. Die Probe bleibt 24 Stunden bei 37° der Autodigestion überlassen und wird dann zentrifugiert. Im Ausstrich lassen sich tinktoriell keine Tuberkelbazillen nachweisen. Außer Plattenepithelien sind andere morphotische Elemente, auch Bakterien, nur äußerst spärlich vertreten. Die Aussaat auf Heydennährstoffagar bleibt ergebnislos. 73, Gewicht 230 g wird am 2. 8. mit der Probe subkutan infiziert. Am 3. 9. wird das Tier getötet. Gewicht 230 g. Sektionsbefund negativ.

Nr. 45. Kuh Karoline, 5 Jahre alt. Klinischer Befund: Giemende Atmungsgeräusche auf beiden Lungen.

Das Sputum ist ziemlich dünnflüssig und enthält einige gröbere Futterbeimengungen. Die Farbe ist grau, das Ganze trübe, von einzelnen Schleimfäden durchzogen. Die Menge beträgt 3 ccm. Im Zentrifugat können keine Tuberkelbazillen gefunden werden. Im Gesichtsfeld herrschen polynukleäre Leukozyten vor, daneben finden sich Pflanzenzellen, Plattenzellen, Kokken. Eine Aussaat auf Hesseplatten unterbleibt. Mee 66, Gewicht 240 g wird am 3. 8. intramuskulär geimpft. Am 2. 10. wird es getötet. Gewicht 280 g. Sektionsbefund negativ.

Nr. 46. Kuh Kupfermaul, 8 Jahre alt. Klinischer Befund: Husten.

Das Sputum ist fadenziehend und schleimig. Einzelne Schleimzüge sind von grauen Epithelfetzen durchsetzt, sonst fehlen morphotische Elemente. Die Farbe ist ein trübes Grau. Die Menge beträgt etwa 4 ccm. Die Probe wird nach 24 stündiger Autodigestion zentrifugiert. Im Zentrifugat befinden sich bakterioskopisch keine Tuberkelbazillen. Lymphozyten sind zahlreicher als Leukozyten vorhanden. Die polygonalen Plattenzellen sind dicht mit Kokken besät. Die Hesseplatten bleiben steril. Mee 65 wird am 2. 8. mit dem Rest der Probe subkutan geimpft. Gewicht 240 g. Am 3. 9. wird das Tier getötet. Gewicht 280 g. Sektionsbefund negativ.

Nr. 47. Kuh Nr. 306, 10 Jahre alt. Klinischer Befund: Husten. Die Kuh war schon bei der vorjährigen klinischen Untersuchung der Lungentuberkulose verdächtig.

Das Sputum ist flüssig. Auf dem Boden der Flüssigkeit haben sich kleinste Futterpartikel gesenkt. Die Farbe ist ein trübes Graugelb, die Menge beträgt 2 ccm. Im Zentrifugat können mikroskopisch keine Tuberkelbazillen gefunden werden. Der Leukozytengehalt ist spärlich. Plattenzellen, Kokken und Tetrakokken sind reichlich vorhanden. Auf Hesseplatten findet kein Wachstum statt.

Mee 69, Gewicht 230 g wird am 3. 8. subkutan geimpft. Tötung des Tieres am 2. 9. Gewicht 280 g. Sektionsbefund negativ.

Nr. 48. Kuh Nr. 26, 3 Jahre alt. Klinischer Befund: Außer Husten kein Symptom der Lungentuberkulose.

Das Sputum ist zähschleimig. In den schleimigen, trüben Sputumballen sind kleine gelbgraue Eiterflöckchen eingesprengt, die ungefähr pfefferkorngroß sind. Die Menge des Sputums beträgt etwa 5 ccm. Das Sputum bleibt 24 Stunden im Brutschrank und ist dann leicht zu zentrifugieren. Im Zentrifugat können mikroskopisch keine Tuberkelbazillen nachgewiesen werden. Leukozyten finden sich reichlich, Lymphozyten spärlich. Auf Heydennährstoffplatten wachsen keine Tuberkelbazillen. Mee 58, Gewicht 180 g wird am 2. 8. subkutan geimpft. Am 3. 9. wird das Tier getötet. Gewicht 210 g. Sektionsbefund negativ.

Nr. 49. Kuh Nr. 46, 9 Jahre alt. Klinischer Befund: Husten.

Das Sputum ist dünnflüssig und besitzt einen kopiösen grauen Bodensatz. Beim Schütteln erweist er sich als aus pfefferkorngroßen Eiterflöckchen bestehend, die mit grauen Epithelfetzen untermischt sind. Dio Menge des Sputums beträgt etwa 3 ccm. Im Zentrifugat sind bakterioskopisch keine Tuberkelbazillen nachzuweisen, Lymphozyten sind reichlich vorhanden; ebenso bleiben die Hesseplatten steril. Mee 59, Gewicht 190 g wird am 7. 8. subkutan geimpft. Tötung des Tieres am 3. 9. Gewicht 230 g. Sektionsbefund negativ.

Nr. 50. Kuh Nr. 32, 11 Jahre alt. Klinischer Befund: Husten. Die Kuh wurde schon bei der letzten Untersuchung als der Lungentuberkulose verdächtig erklärt.

Die Sputumkonsistenz ist flüssig. Die Farbe ist hellgelb; im Licht ist ein leichtes Opalisieren bemerkbar. Korpuskuläre Elemente sind nicht vorhanden. Die Menge beträgt etwa 3 ccm. Im Zentrifugat sind mikroskopisch keine Tuberkelbazillen nachweisbar. Zellige Elemente sind spärlich. Die Hesseplatten bleiben steril. Mee 37, Gewicht 190 g wird am 5. 8. subkutan geimpft, am 5. 9. erfolgt die Tötung des Tieres. Gewicht 230 g. Sektionsbefund negativ.

Literatur.

1) Albrecht, Entstehung der Lungentuberkulose. Frankf. Zeitschr. f. Path. 1907. Bd. I. S. 214.
2) Alvarez et Tavel, Recherches sur le bac. de Lustgarten. Arch. de phys. Bd. 17. Zit. nach Heim und Schmorl.
3) Aman, Nachweis der Tuberkelbazillen im Sputum. Zentralbl. f. Bakt. etc. Abt. I. Bd. 17. S. 513.
4) Andrejew, Rasche Färbung von tuberkulösen Sputis. Ebendas. Bd. 22. 1897. S. 515.
5) Bang, Referat zur Bekämpfung der Tuberkulose unter den Haustieren. Ber. über den VII. internat. tierärztl. Kongreß. Baden-Baden 1899.
6) Bartel, Die Infektionswege der Tuberkulose. Internat. Tuberkulosekonferenz 1907. Wien. In Zentralbl. f. Bakt. etc. Bd. 41. Referate Nr. 1/3. S. 9.
7) Basset, A propos de la pathogénie de l'anthracose pulmonaire par inhalation. Compt. rend. hebd. de la soc. biol. T. 61. 1906. Nr. 34.

8) H. Beitzke, Neuere Arbeiten über die Infektionswege der Tuberkulose. Berl. klin. Wochenschr. 1908. Nr. 26. S. 1233.
9) Derselbe, Die Anreicherungsverfahren zum Nachweis der Tuberkelbazillen im Sputum. Hygien. Rundschau. 1902. Bd. 12. No. 1. S. 1—12.
10) L. v. Betegh, Neue differentialdiagnostische Färbemethode für Tuberkel-, Perlsucht- und andere säurefeste Bazillen. Zentralbl. f. Bakt. etc. 1908. Abt. I. Bd. 57. H. 5. S. 654.
11) Biedert, Ueber ein Verfahren, den Nachweis vereinzelter Tuberkelbazillen zu sichern. Deutsche med. Ztg. 1891, auch Deutsche med. Wochenschr. 1886. Zit. nach Pertik.
12) A. Bloch, Zit. nach Fligg. Berl. klin. Wochenschr. 1907. Nr. 17.
13) C. A. Blume, Zit. nach Jamin, Fortschritte in der Diagnose der Lungenkrankheiten. Deutsche med. Wochenschr. 1908. Nr. 27.
14) Bongert, Bakteriologische Diagnostik der Tierseuchen. II. Aufl. 1909.
15) Bronstein, Neuer Nährboden für Tuberkelbazillen. Medizinskoje Obosrenie 1899. Bd. 2. S. 893. Zit. nach Pertik.
16) Calmette et Guérin, Origine intestinale de la tuberculose pulmonaire et mécanisme de l'infection. Annal. de l'institut Pasteur. 1906. T. 25. p. 353.
17) Calmette, Vansteenberghe et Grysez, Sur l'anthracose pulmonaire d'origine intestinale. Compt. rend. hebd. de la soc. biol. 61. 1906. No. 34.
18) Clairmont-Wiep, Ueber das Verhalten des Speichels gegenüber Bakterien. Wiener klin. Wochenschr. 1906. Nr. 47. Ref. in Jahresber. über die Ergebn. d. Immunitätsforsch. 1906. Bd. 2. S. 119.
19) Cornet und Meyer, Tuberkulose. Kolle-Wassermann, Handb. d. pathol. Mikroorganismen. 1903. Bd. 2.
20) Cowie, The Sudan III stain for the tubercle bacillus. New York med. journ. 1899. No. 1. p. 16. Zitiert nach Pertik.
21) Czaplewski, Die bakteriologische Untersuchung des Sputums. Lehrb. der klin. Untersuchungsmeth. etc. von Eulenburg, Kolle und Weintraud. 1906.
22) Derselbe, Zum Nachweis der Tuberkelbazillen im Sputum. Zeitschr. f. Tuberk. 1900. Bd. I. H. 5. S. 387.
23) Dahmen, Neues Verfahren zur Auffindung der Tuberkelbazillen im Sputum. Münch. med. Wochenschr. 1891. S. 667.
24) Dorset, A new stain for tubercle bacill. Reports and papers of the amer. publ. healthy assoc. Vol. XXIV. 1898. p. 157. Ref. in Lubarsch-Ostertag. Ergebn. Bd. 6. S. 290.
25) Ellermann u. Erlandsen, Nachweis von Tuberkelbazillen im Expektorat. Hospitalstid. 1908. Nr. 17 und 18; Ref. Deutsche med. Wochenschr. 1908. Nr. 24.
26) Emeljanow, Zur Frage über die Diagnostik der Tuberkulose des Rindes. Magister-Diss. Jurjew. (Russisch.) Ref. in Ellenberger-Schütz, Jahresberichte 1903. S. 52.
27) Feruccio, Tuberkuloseskulturen. Reform. med. 1908. No. 30. Ref. Deutsche med. Wochenschr. 1908. Nr. 33.
28) Ficker, Wachstum der Tuberkelbazillen auf sauren Gehirnnährböden. Zentralbl. f. Bakt. etc. 1900. Bd. 27. Nr. 14—17. S. 504—591.
29) Derselbe, Zit. nach Beitzke. Berl. klin. Wochenschr. 1908. Nr. 26. S. 1235.

30) Findel, Vergleichende Untersuchungen über Inhalations- und Fütterungstuberkulose. Zeitschr. f. Hygiene u. Infektionskrankh. 1907. Bd. 57. H. 1. S. 104.
31) Fligg, Ueber den Wert der Lymphdrüsenquetschung nach Bloch. Zeitschr. f. Fleisch- u. Milchhygiene. 1908. H. 11. S. 843.
32) Flügge, Aetiologie der Tuberkulose. Internationale Tuberkulosekonferenz Wien 1907. Ref. v. Rabinowitsch.
33) B. Fraenkel, Zit. nach Cornet (l. c.). Berl. klin. Wochenschr. 1887. S. 757.
34) C. Fraenkel, Beiträge zur Frage der Züchtung der Tuberkelbazillen. Hyg. Rundschau. 1900. Nr. 13. S. 617.
35) Friedberger-Fröhner, Lehrbuch der speziellen Pathologie und Therapie für Tierärzte. 1908. 6. Aufl.
36) Gabbet, Lancet. 1887. p. 757. Zit. n. Cornet in Kolle-Wassermann (l. c.)
37) Gaethgens, Ueber die Vermehrungsfähigkeit der Tuberkelbazillen im entleerten Sputum nebst Bemerkungen über das Hessesche Züchtungsverfahren. Zeitschr. f. Tuberkulose. 1900. Bd. I. H. 5. S. 409.
38) Gasis, Demetrius, Ueber eine neue Reaktion der Tuberkelbazillen und eine darauf begründete differentialdiagnostische Färbungsmethode derselben. Zentralbl. f. Bakt. etc. Abt. I. Bd. 50. H. 1. S. 111.
39) Givelli, Zit. nach Pertik (l. c.).
40) Greffier, Du diagnostic de la tuberculose bovine par l'inoculation du mucus pharyngien. Rec. bullet. 1890. p. 445.
41) Grethe, Smegma und Tuberkelbazillen. Fortschritte d. Medizin. Bd. XIV. Zit. nach Schmorl.
42) Gurewitsch und E. Franzmann, Ueber Tuberkelbazillenkulturen nach der Methode Hesse. Medizinskoje Obosrenje. 1900. No. 9. (Russ.). Zit. nach Pertik.
43) Hart, Zur Frage der Genese der tuberkulösen Lungenphthise. Deutsche med. Wochenschr. 1907. S. 1774.
44) Hauser, Sur la coloration du bacille de la tuberculose. Compt. rend. de la soc. biol. 1898. p. 1003.
45) Heim, Lehrbuch d. Bakteriologie. III. Aufl. 1906.
46) Hempel, Untersuchungen über den Nachweis von Tuberkelbazillen und ihre Zählung im Sputum. Inaug.-Dissert. Leipzig 1902. Zit. nach Pertik.
47) Hess, Die Symptomatologie der Tuberkulose des Rindes. Schweiz. Arch. f. Tierheilk. 1889. Bd. 31. H. 4 u. 5. S. 153.
48) Hesse, Ein neuer Nährboden zur Züchtung des Tuberkelbazillus. Zeitschr. f. Hygiene u. Infektionskrankh. 1899. Bd. 21. H. 3.
49) Derselbe, Ein neues Verfahren zur Züchtung des Tuberkelbazillus im menschlichen Luftröhrenschleim. Münch. med. Wochenschr. 1902. S. 2100.
50) Hoche et Funck, Des premiers stades de l'anthracose pulmonaire par inhalation. Compt. rend. hebd. de la soc. de biol. T. 61. 1906. Nr. 38.
51) v. Huellen, Ein Beitrag zur Biologie des Tuberkelbazillus mit besonderer Berücksichtigung der Hesseschen Angaben. Inaug.-Dissert. Königsberg 1901.
52) Hutyra u. Marek, Spezielle Pathologie und Therapie der Haustiere. II. Aufl. Jena 1901. Bd. I.

53) Ilkewitsch, Eine neue Methode zur Entdeckung von Tuberkelbazillen im Sputum Schwindsüchtiger. Baumgartens Jahresberichte. Bd. 8 und Zentralbl. f. Bakt. etc. Bd. 15. 1894. S. 162.
54) Joannovisc und Kapsammer, Diagnose der Tuberkulose im Tierversuch. Münch. med. Wochenschr. 1907. S. 2347.
55) Jochmann, Das biologische Anreicherungsverfahren bei der Untersuchung auf Tuberkelbazillen. Hygienische Rundschau. 1902. Nr. 11. S. 524—27.
56) Derselbe, Ueber ein neues Anreicherungsverfahren bei der Untersuchung auf Tuberkelbazillen. Münch. med. Wochenschr. 1900. Nr. 22.
57) Derselbe, Ueber neuere Nährböden zur Züchtung des Tuberkuloseerregers. sowie über ein neues Anreicherungsverfahren bei der Untersuchung auf Tuberkelbazillen. Hygien. Rundschau. 1900. Nr. 20. S. 969 und 1901. Nr. 1.
58) Kamen, Thor Stenbecks Centrifuge. Zentralbl. f. Bakt. etc. Referate. Bd. 73. S. 733.
59) Kasselmann, Ueber die Bedeutung der Luftinfektion bei den wichtigsten Tierseuchen und über Maßregeln gegen die Gefahr dieser Infektion. Zeitschr. f. Tiermedizin. 1900. Bd. 3. H. 2—5.
60) van Ketel, Zit. nach Pertik. Arch. f. Hyg. 1892. Bd. 15.
61) R. Koch, Aetiologie der Tuberkulose. Mitteil. a. d. Kaiserl. Gesundheitsamt. 1884. Bd. 2. S. 32.
62) Königstein, Ueber Anreicherung der Tuberkelbazillen im Sputum. Wiener klin. Wochenschr. 1902. Nr. 43. S. 839.
63) Lange und Nitsche, Eine neue Methode des Tuberkelbazillennachweises. Deutsche med. Wochenschr. 1909. S. 435. Nr. 10.
64) De Lannoise et Girard, Nouvelle méthode pour la recherche du bacille de Koch dans crachats et le pus des tuberculeux. La Presse méd. Mai 1900.
65) M'Fadyean, Ref. von Petri. Royal commission on tuberculosis. Part III. Append. Spec. Inquiries. Berl. tierärztl. Wochenschr. 1897. Nr. 35.
66) Matterstock, Zit. nach L. Heim. Mitteil. a. d. med. Klinik. Würzburg 1885. Bd. 6.
67) Menzi, Beitrag zur Züchtung und zur Biologie des Tuberkelbazillus. Zeitschr. f. Hygiene u- Infektionskrankh. 1902. Bd. 9. H. 3. S. 407.
68) Most, Die Topographie der für die Infektionswege der Lungentuberkulose maßgebenden Lymphbahnen. Internat. Tuberkulosekonferenz. 1907 und Habilitationsschrift. 1909. Breslau.
69) Much, Ueber die granuläre, nach Ziel nicht färbbare Form des Tuberkulosevirus. Beiträge z. Klinik d. Tuberk. 1907. Bd. 8. S. 85.
70) Mühlhauser, Zit. nach Pertik. Deutsche med. Wochenschr. 1891. Nr. 30.
71) Müller, A., Ueber Tuberkelbazillen- und Sporenfärbung unter Anwendung von Kaliumperkarbonat und Wasserstoffsuperoxyd. Zentralbl. f. Bakter. etc. 1901. Nr. 20. S. 791.
72) Müller, Lindenau und Lange, Bericht über die Maßnahmen d. Ostpr. Holl. Herdbuchges. zur Bekämpfung der Rindertuberkulose vom 22. Mai 1900 bis 30. September 1902. Monographie.
73) Neelsen, Zit. nach Schmorl. Fortschr. d. Medizin. 1885.
74) v. Niessen, Zit. nach Heim. Zeitschr. f. Hyg. Bd. 50. S. 540.

75) Nocard, Zit. nach Ostertag. Arch. vétér. 1884. p. 441.
76) Nocard et Leclainche, Les maladies microbiennes des animaux domestiques. III. édit. Paris 1903.
77) Ostertag, Brädert, Kaestner und Krautstrunk, Untersuchungen über die klinische und bakteriologische Feststellung der Tuberkulose des Rindes. Berlin 1905.
78) Ostertag, Ein Versuch zur Bekämpfung der Eutertuberkulose und der übrigen Formen der klinischen Tuberkulose des Rindes. Zeitschr. f. Fleisch- u. Milchhygiene. 1900. S. 121.
79) Orth, Zit nach Beitzke (l. c.).
80) Derselbe, Zur Frage der Infektionswege der Tuberkulose. Intern. Tuberkulosekonferenz. Wien 1907.
81) Pane, Un metodo semplice per la dimonstratione de bazillo di Koch nei prodotti tubercolari in putrefazione. Riform med. 1900. Nr. 230. p. 56.
82) Pertik, Pathologie der Tuberkulose. Ergebnisse d. allgem. Pathol. u. pathol. Anatomie d. Menschen u. Tiere. Jahrg. 8. II. Abt. 1902. Wiesbaden 1904.
83) Petersson, Ueber die Ansteckungsgefahr bei Lungentuberkulose. III. Nord. Kongr. d. inn. Med. Nord. med. Ark. 1901. Abt. II. Anhang. p. 163—173.
84) Petri und Rabinowitsch, Zit. nach Heim.
85) Philipp, Zit. nach Pertik, Pathologie der Tuberkulose.
86) Poels, Beitrag zur Diagnose der Tuberkulose des Rindes. Deutsche Zeitschr. f. Tiermedizin. 1886. Bd. 12. S. 70.
87) Quensel, Ein neues Sedimentierungsverfahren zur Untersuchung von Sputum. Nord. med. Ark. 1901. Abt. II. H. 4. Nr. 22. Zit. nach Pertik.
88) Ravenel, The dissemination of tubercle bacilli by cows in couhing a possible source of contagion. Journ. of comp. med. and veterin. arch. 1901. Nr. I. p. 15. Zit. nach Ostertag.
89) Ravenna, Sulla genesi dell' antracosi polmonare. Gazz. ospit. 1907. Nr. 18.
90) Remlinger, L'anthracose pulmonaire n'est pas d'origine intestinale. Compt. rend. hebd. de la soc. de biol. T. 61. 1906. Nr. 38.
91) Roeckl, Bericht über die Verbreitung der Tuberculose unter dem Rindvieh im Deutschen Reich vom 1. Oktober 1888 bis 30. September 1889. Berlin.
92) Ribbert, Allgem. Pathologie und pathol. Anatomie. Leipzig 1908. 3. Aufl.
93) Riddoch, Mikroskopischer Nachweis der Lungentuberkulose. The journ. of comp. path. and therap. Vol. XXVI. p. 357. Nach Ostertag.
94) Römer, Ein Beitrag zur Frage der Wachstumsgeschwindigkeit des Tuberkelbazillus. Zentralbl. f. Bakt. etc. 1900. Bd. 27. Nr. 20/21. S. 705.
95) Sachs-Müke, Ein Sedimentierungsverfahren des Auswurfs mit Wasserstoffsuperoxyd. Münch. med. Wochenschr. 1906. Nr, 34. S. 1000.
96) Schmaus, Grundriß der pathologischen Anatomie. 3. Aufl. 1907.
97) Schmorl, Die pathologisch-histologischen Untersuchungsmethoden. Leipzig 1897.
98) Sterling, Ein Beitrag zum Nachweis der Tuberkelbazillen im Sputum. Zentralbl. f. Bakt. etc. Bd. 17. S. 874.
99) Spengler, Eine differentialdiagnostische Färbungsmethode der Perlsuchtbazillen. Deutsche med. Wochenschr. 1905. S. 1228.

100) Derselbe, Neue Färbemethoden für Perlsucht- und Tuberkelbazillen und deren Differentialdiagnose. Ebendas. 1907. Nr. 9. S. 337.
101) Derselbe, Pankreatinverdauung des Sputums zum Sedimentieren der Tuberkelbazillen. Ebendas. 1895. No. 15.
102) Siedamgrotzky, Referat zur Bekämpfung der Tuberkulose unter den Haustieren. Bericht über den VIII. internat. tierärztl. Kongreß Baden-Baden 1899.
103) Smith, A comparative study of bovin tubercle bacilli and of human bacilli from sputum. The journ. of exp. med. Vol. III. 1898. Zit. nach Ostertag.
104) Strasburger, Ein verändertes Sedimentierungsverfahren zum mikroskopischen Nachweis von Bakterien. Münch. med. Wochenschr. 1900. Nr. 16. S. 533.
105) Stroschein, Zur Untersuchung des tuberkulösen Sputums. Mitt. aus Dr. Brehmers Heilanstalt. 1898. S. 285. Bergmann, Wiesbaden. Zit. nach Pertik.
106) v. Strümpell, Lehrbuch der speziellen Pathologie und Therapie der inneren Krankheiten. 15. Aufl. Leipzig 1904.
107) Thilenius, Ueber den Nachweis von Mikroparasiten in Sekreten und Exkreten mittels der Antiforminmethode. Berliner klin. Wochenschr. 1909. Nr. 25. S. 1169.
108) Tsunoda, Zur Frage der intestinalen Lungenanthrakose. Deutsche med. Wochenschr. 1909. Nr. 26. S. 1131.
109) Uhlenhuth u. Xylander, Antiformin, ein bakterienauflösendes Desinfektionsmittel. Berl. klin. Wochenschr. 1908. Nr. 29. S. 1346 und Zentralbl. f. Bakt. etc. Abt. I. Bd. 52. Beiheft.
110) A. Weber, Tuberkulose des Menschen und der Tiere. Kolle-Wassermann. Ergänzungsband. H. 1.
111) Weber, Zur Frage der Infektionswege der Tuberkulose. Internat. Tuberkulosekonf. Wien 1907.
112) Weichselbaum, Nachweis der Tuberkelbazillen. Fortschr. der Med. 1898. Nr. 9.
113) Derselbe, Die Infektionswege der Tuberkulose. Internat. Tuberkulosekonfer. Wien 1907.
114) Weleminsky, Dasselbe. Ebendas.
115) Wendriner, Zit. nach Pertik, Allg. med. Zentralzeitung. 1889.
116) Wolff-Eisner, Frühdiagnose und Tuberkuloseimmunität. 2. Aufl. Würzburg 1909.
117) Ziehl, Bedeutung der Tuberkelbazillen. Deutsche med. Wochenschr. 1883.

VIII.

Aus dem pathologisch-anatomischen Institute der Tierärztlichen Hochschule zu Berlin. Leiter: Geh. Reg.-Rat Prof. Dr. Schütz.

Ueber die chemotaktische Wirkung des Rotzbazillenextraktes.

Von

Dr. **Hobstetter**, Oberveterinär und Assistent am Institute.

Nachdem Angeloff (1) im pathologischen Institute der tierärztlichen Hochschule zu Berlin sich die Beantwortung der Frage hatte angelegen sein lassen: „Was für Knötchen kommen in den Pferdelungen vor?“, und gefunden hatte, daß die grauen durchscheinenden Knötchen sich im Gegensatze zu den Rotzknoten dadurch auszeichnen, daß sich vom entzündlichen Knötchenanteil die Emigration fast ausschließlich auf die eosinophilen weißen Blutkörperchen beschränkt, einen Befund, den Hummel (2) in der tierhygienischen Abteilung des Kaiser Wilhelms-Institutes zu Bromberg auch für die meisten der im Darme der Pferde vorkommenden Knoten erhob, suchte Geheimrat Schütz die von beiden ermittelten Tatsachen noch dadurch zu stützen, daß er untersuchen ließ, welcher Art die chemotaktische Wirkung der Toxine 1. des Sclerostomum bidentatum und 2. der Rotzbazillen im Tierversuche ist.

Nach der einen Seite bewies nun Vallillo (3), daß „das Toxin des Sclerostomum bidentatum und seiner Larven einen positiven Chemotropismus hauptsächlich auf die polynukleären eosinophilen Leukozyten besitzt“. Mit der Untersuchung, wie es in dieser Hinsicht mit dem Rotzbazillenextrakte steht, wurde ich beauftragt.

Die Veranlassung, nach genaueren Unterscheidungsmerkmalen für die einzelnen in den Lungen der Pferde vorkommenden Knötchen zu suchen, war die Opposition, die Schütz mit seiner Lehre fand, daß die grauen durchscheinenden Knötchen in den Pferdelungen parasi-

tären Ursprungs wären und mit der Rotzkrankheit nicht das geringste zu tun hätten. Die hauptsächlichsten dieser Opponenten waren Nocard, Wladimiroff, Coreman, Preisz, Hutyra, Johne, Schlegel, während Schütz durch Olt, Lüpke, Sticker, Willach, Casper, Künnemann Unterstützung fand. Die diesbezügliche Literatur ist ausführlich zusammengestellt bei Angeloff (1), auf den ich verweise.

Angeloff fand bei seinen Untersuchungen, daß in den Pferdelungen graue durchscheinende, fibröse, kalkige und rotzige Knötchen vorkommen. Die grauen durchscheinenden waren meist parasitäre Knötchen, seltener Lymphknötchen. Den von Angeloff angegebenen Knötchen ließen sich noch anreihen: Tuberkel, mykotische Knötchen und Blastommetastasen, ferner bronchiektatische und peribronchitische Knoten. Betreffs der von ihm beschriebenen Gruppen gelangt Angeloff unter anderen zu folgenden Schlußfolgerungen:

„3. Die Knötchen, die lebende oder abgestorbene und degenerierte Parasiten enthalten, sind durch die Anwesenheit von eosinophilen Leukozyten ausgezeichnet. Hierdurch sind sie mit Leichtigkeit von anderen Knötchen, hauptsächlich von Rotzknötchen zu unterscheiden, in denen keine eosinophilen Zellen nachzuweisen sind.

7. Die Rotzknötchen sind von den anderen in den Pferdelungen vorkommenden Knötchen auch dadurch zu unterscheiden, daß sie keine eosinophilen Leukozyten aufweisen und nicht verkalken."

Zweifelsohne übertreibt Angeloff etwas, wenn er von den Rotzknötchen behauptet, daß in ihnen keine eosinophilen Zellen vorkommen; man findet auch in Rotzknoten, namentlich in Hautknoten, hin und wieder solche. Dieser Befund ist aber ein so seltener und die Zahl der eosinophilen Zellen eine so geringe, daß man sie füglich vernachlässigen kann.

Hummel (2) stellt u. a. folgende Sätze auf:

„1. Die im Darme der Pferde vorkommenden Knoten und geschwürsartigen Veränderungen sind in der Mehrzahl parasitärer Natur.

2. Die durch Entozoen veranlaßten Veränderungen der Darmwand sind stets durch das Auftreten eosinophiler Zellen gekennzeichnet.

3. Die auf andere Ursachen zurückzuführenden, ähnlichen Veränderungen des Darmes sind durch ihren makroskopischen und mikroskopischen Bau, insbesondere durch das Fehlen eosinophiler Zellen leicht kenntlich."

Vallilo (3) kommt zu folgenden Resultaten:

„1. Das Sclerostomum bidentatum Sticker und dessen Larven sondern ein Toxin ab.

2. Dieses Toxin besitzt einen positiven Chemotropismus auf die polynukleären eosinophilen Leukozyten.

3. Dasselbe hat keine chemische Beziehung zu dem Rotzbazillentoxin, weil letzteres die Chemotaxe hauptsächlich auf die neutrophilen Leukozyten ausübt.

4. Die grauen durchscheinenden Knötchen in der Lunge des Pferdes sind keine Produkte der Rotzkrankheit, sondern ausschließlich die eines parasitischen Toxins, des Toxins, geliefert vom Sclerostomum bidentatum."

Für meine Untersuchungen wählte ich als Versuchstiere Meerschweinchen, teils weil diese Tierchen gegen das Rotzgift sehr empfindlich sind, teils auch, um nicht von Vallillos Versuchstieren abzugehen. Da die Auswanderung der Leukozyten einen Teil der Entzündung darstellt, diese aber nicht direkt durch die Rotzbazillen bedingt, sondern durch die von den Körpersäften aus den Rotzbazillen ausgelaugte toxisch wirkende Substanz, das Mallein, veranlaßt wird, schien es aus verschiedenen Gründen vorteilhafter zu sein, nicht mit Rotzbazillenkulturen zu arbeiten, sondern mit Extrakten von solchen, welche das entzündungserregende Toxin enthielten. So stellte ich mir zunächst nach den Angaben vou E. Pick ein 4tägiges Kochsalzschüttelextrakt aus 36stündigen Glyzerinagarkulturen sehr virulenter Rotzbazillen her, die zum Zwecke der Abtötung während zweier Stunden auf 60° C. erhitzt worden waren.

Durch einstündiges Zentrifugieren und nachfolgendes vorsichtiges Abpipettieren wurde dann das Extrakt von den Bazillenresten getrennt,

Dieses Extrakt reagiert neutral oder schwach alkalisch. Von einem Zusatz von Karbolsäure sah ich ab, weil ich die Erfahrung gemacht zu haben glaube, daß der Unterschied in der Chemotaxe verschiedener Substanzen nicht zum geringsten in der Reaktion derselben begründet ist. Denn das genau in derselben Weise hergestellte Extrakt von Sclerostomum bidentatum (auch das von Ascaris megalocephala) reagiert sauer und erzeugt Eosinophilie, während z. B. das Extrakt von Filaria papillosa genau wie das Rotzbazillenextrakt neutral bis schwach alkalisch reagiert und Neutrophilie erzeugt.

Anstelle der Kochsalzlösung verwandte ich bei den ersten Versuchen noch zwei Extrakte, von denen das eine mit schwacher Glyzerinlösung, das andere mit schwachem Alkohol hergestellt war. Da ich jedoch keinen Unterschied in der Wirkung der verschiedenen Extrakte feststellen konnte, verwandte ich bei den beiden anderen Versuchsreihen nur das mit physiologischer Kochsalzlösung hergestellte.

Um über die normale Beschaffenheit der Bauchhöhlenflüssigkeit und über die Einrichtung der Haut und Unterhaut und der Lymphknoten des Meerschweinchens unterrichtet zu sein, untersuchte ich die genannten Flüssigkeiten und Organe bei einer ganzen Reihe (etwa 20) solcher Tierchen, die zur Komplementgewinnung getötet worden waren. Dabei fand ich, daß in der Haut und Unterhaut, auch in den Lymphknoten eosinophile Leukozyten nur sehr spärlich vorkommen, daß dagegen in der Bauchhöhlenflüssigkeit an Zellen neben

Lymphozyten und Epithelien fast nur eosinophile Leukozyten vorkommen, zwar nie sehr viele, aber in einem Gesichtsfelde — Zeiß homog. Immers. 2,0 mm, Apart. 1,30; Kompens.-Okular 4 — doch bis zu 6 Stück. Mit diesem normalen Vorkommen der eosinophilen Zellen war demnach bei den Versuchen zu rechnen.

Bei der ersten Versuchsreihe wurden je drei Meerschweinchen, also zusammen neun Tierchen, sowohl in die Bauchhöhle wie in die Unterhaut (in der Leistengegend) je 1,5 cm eines der drei Rotzbazillenextrakte eingespritzt. In der zweiten und dritten Reihe wurden dieselben Mengen Extrakt in der gleichen Weise einverleibt, aber nur Kochsalzlösungextrakt verwandt.

In der ersten Reihe wurden die Tiere nach 1, 2 und 3 Tagen, in der zweiten nach 4, 5 und 6 Tagen, in der dritten nach 7, 14 und 21 Tagen getötet. Störungen im Allgemeinbefinden habe ich bei keinem der Impftiere wahrgenommen.

Von der Bauchhöhlenflüssigkeit eines jeden Tieres wurden Ausstriche gemacht, fixiert und gefärbt, (meist nach Assmann); aus der Haut und Unterhaut wurden in der Nähe der Einstichstelle kleine Stückchen herausgeschnitten, fixiert, gehärtet und in Paraffin eingebettet. Die dann hergestellten 5—10 μ dicken Schnitte färbte ich ebenfalls nach Assmann oder mit Hämatoxylin-Eosin.

Versuchsergebnisse.

Wie bereits früher erwähnt, war der Befund in der ersten Reihe stets der gleiche, ob das Extrakt mit Kochsalzlösung, Glyzerinlösung oder schwachem Alkohol hergestellt worden war. Die angegebenen Zahlen beziehen sich stets auf das bei Benutzung des oben erwähnten optischen Systems sich ergebende Gesichtsfeld.

a) Bauchhöhlenflüssigkeit.

1. 24 Stunden nach der Einspritzung: In großer Menge neutrophile Leukozyten mit gelappten, vielfachen resp. vielgestaltigen Kernen und feinster eosinophiler Körnelung. In einem Gesichtsfelde bis zu 120. Die genannten Zellen haben einen Durchmesser von 5,9 bis 8,5 μ; sie weisen scheinbar bis 8 Kerne auf. Daneben von kleineren Rundzellen (Lymphozyten) durchschnittlich 5, von großen bis 8, von eosinophilen Leukozyten bis 4. Außerdem 2—7 größtenteils gut erhaltene Epithelzellen und ab und zu einige rote Blutkörperchen.

2. 48 Stunden nach der Einspritzung: Neutrophile Leukozyten etwa in derselben Menge. Zahl der Epithelien größer (bis 30 im Gesichtsfeld). Die neutrophilen Zellen liegen vielfach in den Epithelien resp. dicht um dieselben (Phagozytosen). In einer Epithelzelle bis zu 3 Leukozyten. Zahl der Lymphozyten geringer, keine oder bis zu 3 eosinophile Zellen; bis zu 20 rote Blutkörperchen.

3. 72 Stunden nach der Einspritzung: Zahl der neutrophilen Zellen dieselbe, desgl. die der Epithelien und der Phagazytosen. Die Epithelienkerne färben sich nur blaß und Zelleib und Kern erscheinen häufig in feinste eosinophile Körnchen zerfallen, wie sie sich in den neutrophilen Zellen finden, so daß es den Anschein hat, als ob diese feinste Körnelung der Leukozyten durch Aufnahme der genannten Zerfallsteilchen der Epithelien zu Stande kommt; deutlich unterscheiden sich davon die grob gekörnten eosinophilen Leukozyten, deren Zahl ebenfalls dieselbe geblieben ist; desgl. die der Lymphozyten und der Erythrozyten.

4. 4 Tage nach der Einspritzung: die Zahl aller zelligen Bestandteile ist in der Abnahme begriffen. Neutrophile Leukozyten zählte ich in einem Gesichtsfeld höchstens 35, Lymphozyten 2—6, eosinophile Leukozyten 0 — 3, Epithelien 2 — 10. Phagozytosen seltener. Viele (bis 12) zerfallende Erythrozyten.

5. 5 Tage nach der Einspritzung: Zahl der neutrophilen Leukozyten noch geringer, desgl. die der Epithelien. Von ersteren bis 15, von letzteren bis 5 im Gesichtsfeld. Zahl der eosinophilen Leukozyten und der Rundzellen dieselbe; desgl. die der zerfallenden Erythrozyten.

6. 6 Tage nach der Einspritzung: Zahlenverhältnis im Allgemeinen wie nach dem 5. Tage. Zahl der roten Blutkörperchen geringer (3—4).

7. 7 Tage nach der Einspritzung: Neutrophile 3—5, Epithelien bis 3, Lymphozyten bis 5, eosinophile Leukozyten 0—3, Erythrozyten selten.

8. 14 Tage nach der Einspritzung: Zahlenverhältnis der Zellen normal.

9. 21 Tage nach der Einspritzung: normal.

Vergleicht man die Resultate der einzelnen Untersuchungen mit einander, so ergibt sich, daß nach der Einspritzung des Rotzbazillenextraktes schnell eine Auswanderung der neutrophilen Leukozyten in riesiger Menge erfolgt, desgl. eine geringere Vermehrung der Lym-

phozyten. Am zweiten Tage finden sich viele Epithelien, die anscheinend durch die Wirkung des Extraktes abgetötet, sich losgelöst haben und zerfallen. Ihre Zerfallsmassen sind, wie der Zelleib fast aller Zellen, azidophil und werden von den Leukozyten aufgenommen. Ein Zugrundegehen der Leukozyten habe ich nicht feststellen können und ich befinde mich hier im Gegensatz zu Vallillo, der die erwähnten feinsten Körnchen als Zerfallsmassen der eosinophilen Zellen ansieht. (Vallilo. S. 521.) Die Zahl der roten Blutkörperchen ist vermehrt. Vom 4 Tage an nehmen die zelligen Bestandteile in der Bauchhöhlenflüssigkeit langsam an Zahl ab und zwischen dem 7. und 14. Tage treten wieder normale Verhältnisse ein. Die Zahl der eosinophilen Zellen wird durch das Rotzbazillenextrakt nicht verändert.

b) Haut und Unterhaut.

In Haut und Unterhaut kann man die entzündungserregende Wirkung des Rotzbazillenextraktes des genaueren beobachten. Dem bloßen Auge bietet sich in der Unterhaut das Bild eines leichten entzündlichen Oedems; an der Haut sind krankhafte Veränderungen nicht nachzuweisen. Das mikroskopische Bild entspricht genau dem, das uns die pathologischen Anatomen für die einzelnen Phasen der Entzündung entwerfen.

1. 24 Stunden nach der Einspritzung: Arterien, Venen und Kapillaren erscheinen weit und sind mit roten und weißen Blutkörperchen prall gefüllt. Letztere lassen sich deutlich als ausschließlich polymorphkernige neutrophile erkennen und liegen der Innenhaut der Gefäße zum größten Teil fest an. Einige Kapillaren enthalten fast nur diese Leukozyten, während die roten Zellen in ganz geringer Zahl darin vorkommen. Aber auch in der Gefäßwand und in ihrer nächsten Nachbarschaft liegen die genannten weißen Blutzellen.

2. 48 Stunden nach der Einspritzung: Im Allgemeinen dasselbe Bild. Viele Leukozyten sind jetzt in das Gewebe vorgedrungen, wobei sie anscheinend den Saftlücken gefolgt sind: Man sieht im Unterhautbindegewebe wahre Straßen winklig und senkrecht zu den Gefäßen mit ihnen angefüllt, in einem Gesichtsfeld bis zu 70 Stück. An einigen Stellen trifft man sie auch zwischen den Muskelfasern und in der Lederhaut einzeln und nesterartig zusammengelagert. Die Maschen der Unterhaut enthalten vielfach auch eine gleichförmige sich mit Eosin färbende Masse, welche ich als geronnene

Blutflüssigkeit deuten möchte. Daneben sind den Leukozyten an vielen Stellen Erythrozyten gefolgt.

3. 72 Stunden nach der Einspritzung. Außer den bisherigen Veränderungen scheint es, als ob die Bindegewebszellen nunmehr ebenfalls beteiligt sind. Ihre Kerne erscheinen größer, rund bis oval. In den Gefäßen ist die Menge der Leukozyten wesentlich geringer geworden.

4. 4—7 Tage nach der Einspritzung: Auch jetzt besteht noch die Infiltration der Unterhaut mit den neutrophilen Leukozyten; daneben finden sich einige Rundzellen.

5. 14 Tage nach der Einspritzung: Die Zahl der Leukozyten ist wesentlich geringer geworden; die Maschen der Unterhaut erscheinen kleiner, die Bindegewebszellen sind jedoch vielfach noch groß mit rundlichem Kern.

6. 21 Tage nach der Einspritzung: Haut und Unterhaut haben an den Schnitten normale Dicke und Aussehen.

Was nun die Anwesenheit von eosinophilen Leukozyten in den untersuchten Hautstückchen anlangt, so fand ich darin so gut wie gar keine, obwohl ich darauf natürlich mein besonderes Augenmerk richtete. Die polynukleären Leukozyten haben in der Unterhaut bei derselben Färbung genau dasselbe Aussehen wie die in der Bauchhöhle beobachteten. Auch bei dieser Art der Einspritzung des Extraktes war demnach ein rasches Anschwellen der Wirkung festzustellen, die nach 24—48 Stunden hinsichtlich der Chemotaxe den Höhepunkt erreichte, einige Tage anhielt, um dann allmählich wieder nachzulassen, worauf die restitutio ad integrum erfolgte. Wie diese zustande kommt, und wie groß der Anteil der Bindegewebszellen, des Fibrins etc. dabei ist, wie die Leukozyten wieder verschwinden, das zu untersuchen lag abseits von meiner Aufgabe.

c) Blut, Milz und nachbarliche Lymphknoten

zeigten nie nennenswerte Veränderungen.

Fasse ich nunmehr die gewonnenen Resultate zusammen, so lassen sich folgende Sätze aufstellen:

1. Das wie angegeben hergestellte Rotzbazillenextrakt enthält die Substanz, welche den entzündlichen Anteil der Rotzknoten bedingt.

2. Diese Substanz wirkt chemotaktisch nur auf die polymorphkernigen neutrophilen Leukozyten.

3. Finden sich in Rotzknoten eosinophile Zellen, so ist deren Anwesenheit nicht auf den chemotaktischen Einfluß des Malleins zurückzuführen, sondern normal oder durch andere Stoffe bedingt.

4. Findet kein Nachschub von Rotzgift statt, so schwinden die entzündlichen Veränderungen in 2—3 Wochen.

Literatur.

1) Angeloff, Die grauen, durchscheinenden Knötchen in den Pferdelungen und ihre Beziehung zu der Rotzkrankheit. Arch. f. w. u. prakt. Tierheilkunde. 1908. S. 41.
2) Hummel, Vergleichende Untersuchungen über die im Darme der Pferde vorkommenden Knoten und geschwürsartigen Veränderungen mit besonderer Berücksichtigung der Rotzkrankheit. Ebenda. 1908. S. 550.
3) Vallillo, Die positiv-chemotaktische Wirkung des Extraktes von Sclerostomum bidentatum und dessen Larven auf die polymorphkernigen eosinophilen Leukozyten. Ebenda. 1908. S. 505.
4) Schütz und Schubert, Die Ermittelung der Rotzkrankheit mit Hilfe der Komplementablenkungsmethode. Ebenda. 1909. S. 44.

IX.

Aus dem Institut für Tierzucht der Kgl. Tierärztl. Hochschule zu Hannover.

Forschungsziele und Forschungsergebnisse auf dem Gebiete der Haustierzucht.

Von

Geh. Reg.-Rat Prof. Dr. **Kaiser.**

An dem Ausbau aller Zweige der Naturwissenschaften wird rastlos und mit größter Energie gearbeitet, ganz besonders betrifft dies den Zweig, welcher sich Biologie nennt. Dabei haben aber nicht nur die Embryologen und Morphologen, die Physiologen und die Zoologen die Pflicht mitzuarbeiten, sondern auch die praktischen Tierzüchter sollen und wollen gern mitwirken, um die Züchtungsbiologie zu fördern.

Die Biologie ist die Lehre vom Leben überhaupt, von den Lebewesen und den Lebensbedingungen, sie beschäftigt sich mit allen Erscheinungen, welche sich aus den Verhältnissen des lebenden Tieres und der Pflanze ergeben und im weiteren auch mit den Beziehungen, in welchen sie zu anderen Tieren oder Pflanzen und überhaupt zur belebten Außenwelt stehen.

Eine besondere Bedeutung für die Biologie hat die immer weiter sich ausdehnende und immer intimer werdende Bekanntschaft mit den kleinsten Lebewesen, den Mikrobien tierischer und pflanzlicher Natur; ich darf hier wohl nur darauf hinweisen, von welcher großen Bedeutung die Protozoen, die Bakterien und die Kokken und andere Formen nicht nur bei vielen Arbeiten der Technik und der Industrie sind, sondern (und was für unsere Wissenschaft von größerer Bedeutung ist) welche Rolle sie bei der Entstehung von Menschen- und Tierkrankheiten spielen; dort werden sie oft absichtlich gezüchtet, hier sollen sie möglichst vernichtet werden.

Die Biologie ist keine neue Wissenschaft, wohl aber ist sie jetzt mehr als früher die angewandte Physiologie und Embryologie, sie

will auch das Leben der Haustiere vom ersten Moment ihrer Lebenstätigkeit, das Leben in allen seinen Phasen bis zu seinem Erlöschen, selbstredend auch die möglichste Höhe der wirtschaftlichen Leistungsfähigkeit des Organismus erforschen und bewerten.

Die Biologie ist berufen, uns Aufschluss über manches scheinbar Rätselhafte zu verschaffen. Ich will hier nicht auf die Entstehung der Arten im Tier- und Pflanzenreich eingehen, auch nicht der Frage nähertreten, ob der Naturforscher Recht hat, welcher sagte, dass der Mensch und der Affe dieselben Stammeltern haben, dann würde ich in das Labyrinth der spekulativen Biologie geraten, ich will nur auf die praktische Biologie, speziell 1. auf Variabilität, auf die Veränderungsfähigkeit und die Variation, 2. auf die Anpassung oder Akkommodation und 3. auf die Vorgänge bei der Vererbung der Zuchttiere hinweisen.

Das Gebiet, auf welches ich mich damit begebe, ist gerade kein uferloses, aber doch ein riesig großes und deshalb noch nicht genau erforschtes, es wird auch bei rastlosester Arbeit noch längere Zeit dauern, bis die Fackel der positiven Wissenschaft die vielen noch recht dunklen Punkte erleuchtet haben wird. Auch meine Ausführungen können nur aphoristisch sein.

„Die heutige Naturforschung ist als eine Wissenschaft der unbegrenzten Möglichkeiten zu bezeichnen.“ Immer neue Gebiete eröffnen sich der Forschung. Unbegrenzt ist ihr Einfluß auf unser kulturelles und materielles Leben.

Linné war der erste Begründer der systematischen Naturgeschichte, er lehrte, daß alle Tier- und Pflanzenarten, so wie sie sind, aus des Schöpfers Hand hervorgegangen und in ihrer Art, in ihren anatomischen und physiologischen Eigenschaften unveränderlich seien, sich nur mit ihresgleichen fruchtbar vermischen könnten und dann in ihren Nachkommen ihre körperlichen Formen und Lebenserscheinungen unverändert wieder zutage treten lassen.

Dieser Lehrsatz hat sich aber sehr bald als viel zu eng begrenzt erwiesen; schon die Betrachtung des Pflanzenreiches zwang zu anderen Anschauungen, — ich will hier nur auf einige Pflanzen: Rosa, Salix, Hieracium und Chrysanthemum als Paradigma hinweisen; fast unzählig sind die Varietäten derselben, welche sogar in verhältnismäßig sehr kurzer Zeit aus den einzelnen Stammpflanzen herangezüchtet worden sind.

Nach dem Schweden Linné kam der Franzose Lamarck, der

Vorläufer des Engländers Darwin. Lamarck bewies im Jahre 1809 in seiner Transmutationslehre, dass die vorhandenen Arten in sich nicht abgeschlossen seien, daß vielmehr im Laufe der Zeiten allmählich sehr erhebliche Veränderungen durch Umbildung der Körperformen entstanden seien und zwar durch die Fähigkeit der Organismen sich neuen Verhältnissen, und zwar dem Klima und dem Boden, der Ernährung, der Haltung und Pflege anzupassen, auch der verstärkte oder verminderte Gebrauch einzelner Körperteile könne Veränderungen herbeiführen (Umformung, funktionelle Anpassung).

Lamarck sagte wie Linné: Eine Art besteht aus Geschöpfen, welche untereinander sich vollkommen gleichen, sich fruchtbar miteinander vermischen und in ihren Nachkommen sich gleich bleiben; aber nun kommt der so sehr bedeutungsvolle Zusatz von Lamarck: „so lange die äußeren Verhältnisse keine Umstände erleiden, welche hinreichen, um ihre Form, ihre Beschaffenheit und ihren Charakter abzuändern."

Im weiteren sei es besonders der Gebrauch oder Nichtgebrauch der Organe, der auf die Formgestaltung des tierischen Körpers einen bestimmenden Einfluß ausübe (funktionelle Anpassung), ferner, daß die Geschöpfe nach und nach eine Anpassung an neue Verhältnisse ermöglichen, weil der Körper eine sehr große Plastizität besitze.

Darwin sagt, daß im Kampfe ums Dasein, bei der natürlichen Zuchtwahl, nur das vollkommenste, das am besten ausgerüstete Geschöpf sich und seine Art erhalten könne, das ungenügend entwickelte aber könne sich nicht genügend vererben, es gehe zugrunde, werde ausgemerzt. Darwin illustrierte die natürliche Zuchtwahl, die Selektionstheorie in ihrem Gegensatze zur künstlichen Wahlzucht, wie solche tatsächlich von Tier- und Pflanzenzüchtern mit so großen Erfolgen gehandhabt wird.

Diese Lehre, die man als die Abstammungs- oder die Deszendenzlehre, die Selektionstheorie oder kurzweg als Darwinismus bezeichnet, hat manche Gegner und deshalb auch vielfach Angriffe erfahren, sie war von Zeloten anfangs auch wohl in ihrem Werte sehr überschätzt worden, deswegen ist aber doch die Behauptung, der Darwinismus sei ein überwundener Standpunkt, gänzlich unberechtigt.

Darwins Lehren sind auch heute noch im allgemeinen zutreffend; durch die glückliche Kombination mit den von Lamarck gelieferten,

vortrefflichen Grundlagen werden sie noch lange die Grundpfeiler der biologischen Forschung bleiben.

In der Botanik ist die Biologie am meisten kultiviert, — ich will nur andeuten, was man durch Pfropfen, Okulieren und Kopulieren erreicht hat, wie ganz besonders durch die künstliche Bestäubung und Befruchtung fortgesetzt erwünschte Kreuzungen, Hybriden und Bastarde erzeugt worden sind, wie deshalb auch die Landwirtschaft jetzt über fast unzählige Sorten der einzelnen Getreidevarietäten verfügt, die fast alle Produkte der Neuzeit, der künstlichen Zucht, der Wahlzucht, nicht der natürlichen Zuchtwahl sind.

Soll die praktische Biologie auch in der Tierzucht zu einer fruchtbringenden Tätigkeit gelangen, dann muß sie auch gleichsam gärtnerische Arbeitsstätten und geeignete Arbeitskräfte in ihren Dienst stellen, es müssen sachgemäß organisierte Versuchsstätten errichtet werden, wo Theoretiker und Praktiker sich in die Hände arbeiten.

Auf dieser Basis hat sich die Deutsche Gesellschaft für Züchtungskunde aufgebaut, welche zu einer wissenschaftlichen Beraterin der deutschen Viehzüchter sich auswachsen will.

Diese Gesellschaft hat 3 Ausschüsse gebildet und zwar

1. den biologischen Ausschuß,
2. den Ausschuß für Rassenforschung und
3. den Ausschuß für die Sammlung züchterisch praktischer Erfahrungen.

In diesen Ausschüssen sollen zunächst die Beobachtungen über Variation und Anpassung und Vererbung fruktifiziert werden.

Ueber diese Punkte möchte ich hier etwas sagen und wende mich zunächst zu einer kurzen Betrachtung des Abschnittes Variation.

Hier soll vor allem die gewaltige Macht der äußeren Verhältnisse gewürdigt und nachgewiesen werden, inwiefern das Geschöpf ein Produkt der heimatlichen Scholle ist.

Zum Glück für unsere modernen Viehzüchter sind die Haustiere ganz besonders zur Variation befähigt. Damit soll nicht gesagt sein, daß jede neue äußere Einwirkung sofort eine offensichtliche Reaktion im Gefolge habe, nein, im Gegenteil, es geht oft recht langsam.

In der freien Natur gehören dazu wohl Jahrhunderte, bei den domestizierten Tieren, deren Urwüchsigkeit ja so gewaltig alteriert ist, bei denen manche Lebensäußerungen, wie z. B. der Instinkt, ganz zurückgedrängt sind, da ist die Veränderungsfähigkeit, die Biegsam-

keit, die Flexibilität eine sehr große geworden, auch sind und werden die veränderten äußeren Verhältnisse besonders in der Fütterung und Haltung immer zahlreicher und einschneidender.

Tatsache ist, daß wir schon durch die Fütterung und Pflege des Muttertieres einen Einfluß auf die Entwickelung des Fötus auszuüben vermögen. Von den mancherlei Maßnahmen will ich hier nur erwähnen, daß durch ein längeres Trockenstehen der hochträchtigen Kühe die Entwickelung sehr großer und sehr schwerer Leibesfrüchte begünstigt werden kann. Aber nicht nur die Art der Ernährung und der Pflege, sondern auch das Klima spielt eine Hauptrolle, und zwar, ob es kalt oder warm, feucht oder trocken ist, ferner die Richtung der vorherrschenden Windströmung, nicht minder aber auch die Bodenbeschaffenheit und der Einfluß des Bodens auf die Quantität und die Qualität der Vegetation und nicht zu vergessen: auf das Trinkwasser.

Darwin meint, daß ein Uebermaß von gehaltreicher Nahrung das wirksamste Umwandlungsmittel sei, wie das Beakwell und andere durch die Züchtung der englischen Kulturrassen bei Rindern, Schafen und Schweinen eklatant bewiesen haben.

Auch der deutsche Züchter sagt: Der beste Teil, die größere Hälfte der Rasse kommt durch das Maul in den Körper.

Häckel ist der Meinung, daß vorzugsweise das Klima und die dadurch bedingte Lebensweise eine sehr große Umwandlungskraft zu entwickeln vermögen.

Bekannt ist: wenn das Klima, die Luft, der Boden und das Futter trocken sind, dann entwickelt sich ein kleineres, aber kräftiges, festgefasertes, zähes, flüchtiges, also ein recht gesundes Tier, geringere Rassen werden hier lebenskräftiger; umgekehrt begünstigt feuchtes Klima und feuchter Boden die Entwickelung größerer Rassen, aber auch schlaffe Gewebsbildung, poröse Knochen, mehr träge, schlaffe und weichliche Tiere.

Auch die Temperatur hat besonders bei Pferden einen großen Einfluß — sowohl große Hitze als große Kälte wirken entwickelungshemmend, im heißen Afrika und Asien sowohl als im hohen kalten Norden Europas finden sich die kleinsten Pferde.

Aehnliches sehen wir auch in Deutschland. Die Füllen aus dem mehr feuchten Klima und den üppigen Fettweiden unseres norddeutschen Küstenlandes werden das nicht, wenn ihre Aufzucht in hohen, trockenen, sandigen, mageren Geest- oder Gebirgsgegenden stattfindet, was ihre

in der Heimat verbliebenen Altersgenossen werden; umgekehrt werden die hochedlen Füllen aus den hannoverschen mageren Geestgegenden bei ihrer Aufzucht in den fetten Elb- und Wesermarschen, Ostfrieslands, Oldenburgs und Mecklenburgs erheblich schwerer; die Belgier entwickeln sich in der Rheinprovinz auch etwas anders als in ihrer Heimat, hier vielleicht weniger wegen der Verwendung anderer Futtermittel als wegen der andersartigen Fütterung; das Simmentaler Rind vermag in Norddeutschland nur sehr schwer, oft gar nicht bodenständig zu werden, mindestens muß hier eine öftere Blutauffrischung eintreten, wenn die typischen Formen seiner Rasse erhalten werden sollen. Die kalkreichen, mehr trockenen Höhen Süddeutschlands und der Schweiz stehen im direkten Gegensatz zu den im allgemeinen kalkärmeren feuchten Niederungen des Nordens, schon in der nächsten Generation sah ich deutliche Veränderungen in der Formgestaltung bei den Nachkommen der rassereinsten Originalzuchttiere auftreten.

Recht bedenklich, ja wohl sogar direkt gefährlich, kann die Nichtbeachtung des richtigen Nährstoffverhältnisses werden, wenn man auch nicht die schlimmsten Folgen als Schreckgebilde kennzeichnen will, wie z. B. die Krüschkrankheit der Pferde, die Schnitzelkrankheit der Rinder und Schafe, der Schlempeausschlag der Rinder, die Kartoffelrachitis der Schweine.

Die Art der Ernährung spielt ganz unbestreitbar eine sehr große Rolle; die Art der Futterpflanzen, die Zeit und die Methoden ihrer Gewinnung, der Gehalt an Nährstoffen leichterer oder schwererer verdaulicher Art, der Gehalt an anorganischen Stoffen — alles dieses verlangt Beachtung, ferner ebenso auch ob natürliche oder künstliche bezw. fremde Futterstoffe verwendet werden; es ist Tatsache, daß letztere bei allen wirtschaftlichen Vorteilen doch öfter eine unerwartete recht unliebsame Reaktion des Sexualapparates veranlassen, wie z. B. die Derivate der Baumwollpflanze.

Es ist auch nicht einerlei, ob das Futter ständig kalt oder warm, naß oder trocken gereicht wird, wie durch die Konstitution der ostpreußischen und der belgischen Pferde bewiesen werden kann. Es fragt sich ferner, ob absolute Stallhaltung oder auch Weidegang stattfindet, auch wie der Stall und wie die Weide ist. Es ist doch ein sehr großer Unterschied, ob der Stall luftig und sonnig oder dumpf ist, ob er zu kalt oder zu warm ist, ob das sich entwickelnde Tier — wenn auch nicht auf einer passenden Weide, so doch in einem Laufstall — nach Belieben sich bewegen kann oder ob es wie ein

schwerer Verbrecher straff an eine kurze Kette gebunden ist und sich kaum bewegen, also auch nur eine ungenügende Bewegungsfähigkeit erlangen kann, ob die Krippen und die zumeist ganz überflüssigen Raufen nicht zu hoch angebracht sind; besonders auffällig ist die vielfach noch ganz unbekannte Gestaltsentwickelung der Schweine, wenn sie an einer kurzen Kette liegend statt freiumherlaufend aufgezogen werden.

Daß die Weiden so sehr verschieden sind und deshalb auch von sehr großer Bedeutung für die Entwickelung des Jungviehes sein können, möchte ich nochmals hervorheben.

Von Bedeutung ist auch die Art des Stallbodens, ob er durchlassend oder undurchlassend, ob das Lager trocken, weich und warm oder naß, hart und kalt ist (Zementställe).

Auch die Hautpflege ist für den gesammten Stoffwechsel der Haustiere von sehr großer Bedeutung: Bürsten, Striegeln, Baden, Scheren, Sengen.

Im weiteren beeinflußt der ausschließliche Gebrauch der Tiere zu bestimmten Zwecken die Formgestaltung im allgemeinen oder auch nur einzelner Organe sehr deutlich. Das hierdurch veränderte Bild zeigt sich Dank der progressiven Vererbungskraft auch bei den Nachkommen mehr oder weniger scharf, man denke nur an Lauf- und Schrittpferde, an Renn- und Lastpferde, an Milch- und Fleischrinder, wo Hyperplasie und Aplasie, auch Panmyxie beobachtet werden. Wer möchte bestreiten, daß dieses so mannigfaltige Heer äußerer Einwirkungen von sehr großem, ja entscheidendem Einflusse auf die normale oder erhoffte spezifische Entwickelung des Jungviehes, auf die exogene Variation in der Formgestaltung, überhaupt auf alle Lebensprozesse, also auch auf Gesundheit und Leistungsfähigkeit aller Haustiere sei?

Ein gewaltiger Faktor für die exogene und die endogene Variation ist auch die genau kalkulierte, zielbewußte Paarung. Nur von normal gebauten, typisch geformten und harmonisch funktionierenden Eltern kann man mit einiger Sicherheit gleichgeartete Kinder erwarten. Heterogene Zuchttiere können sehr leicht kümmerliche Karrikaturen oder Mißbildungen der verschiedensten Art produzieren.

Die Variation unserer Haustiere wird, wie aus dem Gesagten ersichtlich ist, ganz besonders ermöglicht durch die Anpassung der Tiere an besondere oder ganz neue Verhältnisse.

Die Anpassungsfähigkeit an neue Verhältnisse ist bei den

verschiedenen Haustierarten und auch bei den einzelnen Haustieren sehr verschieden. Manche Tiere zeigen eine sehr große Biegsamkeit, Schmiegsamkeit, Flexibilität, andere aber zeigen einen hartnäckigen Widerstand.

Sehr interessante Beobachtungen sind in dem Jardin d'acclimatisation zu Paris, im zoologischen Garten zu Amsterdam und neuerdings auch in dem Hagenbeckschen Tierpark zu Stellingen gemacht worden.

Sehr oft wird weniger die äußere Formgestaltung, als vielmehr die Leistungsfähigkeit durch die neuen äußeren Verhältnisse betroffen werden. De Vries nennt das Mutation, Wandlung der Arten durch physiologische Veränderungsfähigkeit.

Man soll von einem Zuchttier, das aus einer ganz anders sich verhaltenden Gegend eingeführt ist, nicht sofort eine große Fruchtbarkeit oder eine durchschlagende Vererbungskraft verlangen, denn das Tier muß sich erst akklimatisieren, was manchem nicht sehr schnell, manchem vielleicht gar nicht gelingt. Ich habe beobachtet, daß Oldenburger Bullen im ersten Halbjahr nach ihrer Ankunft in Heidedistrikten der Umgebung Hannovers geschlechtsunlustig und wenig fruchtbar waren, sie wurden deshalb verkauft und später zeigten sie bei dem neuen Besitzer eine üppige Fruchtbarkeit und eine vorzügliche Vererbung, sie hatten sich nun an die neuen Verhältnisse gewöhnt, akklimatisiert.

Die norddeutschen Tieflandrinder stehen bei den süddeutschen Tierzüchtern, besonders den Alpenbewohnern, und umgekehrt die Simmentaler Rinder bei den norddeutschen Züchtern in dem Verdacht, sehr leicht tuberkulös zu werden; dieser Verdacht ist beiderseits nicht unbegründet — und weshalb? Weil die eingeführten Tiere gegen die neuen andersartigen Einflüsse nicht widerstandsfähig genug sind und deshalb leichter einer Infektion unterliegen.

Wenn wir auch zugeben müssen, wie gewaltig das werdende Tier durch die Macht der äußeren Verhältnisse, durch die Scholle beeinflußt wird, so hat die praktische Biologie aber noch die Aufgabe, auch die Vererbungserscheinungen zu sichten. Und das ist ein Kapitel, das bald als Schoßkind, bald als Stiefkind behandelt worden ist.

Was ist die Grundlage der Vererbung? Soviel steht fest, daß es keine starren Vererbungsgesetze gibt, sondern nur Vererbungsregeln.

Ich will hier nicht auf die Kontroverse zwischen den Verteidigern

der strikten Konstanztheorie und den Anhängern der Individualpotenz eingehen, obwohl ich schon vor 30 Jahren zu dieser Frage öffentlich Stellung genommen habe. Beide Parteien stützen ihre Beweisführung auf die exorbitant durchschlagende Vererbungskraft einzelner Individuen, manche haben es meisterhaft verstanden, diese dogmatischen Anschauungen „flexibel" zu gestalten und die Richtigkeit ihrer Behauptungen sehr stark beweisend darzustellen.

Inzwischen aber haben sich die Wogen des heftigen Streites etwas geglättet, man gibt jetzt zu, daß die Individualpotenz die Konstanz der Rasse nicht überwindet, wohl aber mächtig unterstützt.

Was ist Vererbung? Unter Vererbung versteht man allgemein die Tatsache, daß lebende Geschöpfe Nachkommen hervorbringen, die ihnen nicht nur in der äußeren Form gleichen, sondern auch ihr gesamtes Naturell, d. h. ihre Konstitution, ihre Lebensäußerungen und auch ihre praktische Leistungsfähigkeit als ein mehr oder weniger volles Erbteil (richtiger nur als Anlagen) erhalten.

Wenn wir die Kinder desselben Elternpaares vergleichen, dann stellt sich oft heraus, daß sie wohl eine unverkennbare Familienähnlichkeit aufweisen, daß sie aber doch nicht in allem sich völlig gleichen, sondern daß sie variieren.

Die Ursachen dieser Variation sind schwer zu ergründen; teilweise wurden sie schon kurz erörtert. Wir wissen, daß äußere Einflüsse schon auf die fötale Entwicklung, noch einschneidender aber in dem frühesten selbstständigen Leben sich geltend machen, die Geschöpfe aber nicht gleichmäßig treffen. Darwin spricht hier von „single variation", de Vries nennt das „Mutation", eine sprunghaft auftretende erbliche Abänderung.

Diese Vielförmigkeit beruht darauf, daß das väterliche und das mütterliche Keimplasma differieren, daß die Keimzellen, durch deren Vereinigung die Fruchtbarkeit überhaupt bedingt ist, von Hause aus nicht alle die gleichen erblichen Anlagen besessen haben. Und diese Unterschiede sind erblich!

Die Variabilität der Nachkommen bedingt mit den später eintretenden äußeren Einwirkungen die sog. individuelle oder fluktuierende Variation.

Im Keimplasma sind nur die Keime, nur die Anlagen vorhanden, von deren weiteren Entwicklung der Aufbau des Organismus abhängig ist, je nachdem derselbe unter günstige oder ungünstige Verhältnisse gerät.

Man unterscheidet eine väterliche und eine mütterliche Vererbungssubstanz. Die Anlage der Keimzelle des Mannes dominiert vielleicht über die Keimzelle des Weibes, die regressiv ist; man hat dies die Prävalenzregel genannt.

Die Möglichkeit der Neubildung von Rassen beruht in der Eigentümlichkeit der Vererbungssubstanz, welche in dem Zellkerne der Zelle liegt und von Nägeli als „Idioplasma“ bezeichnet worden ist.

Wenn der bis dahin ruhende Zellkern in Bewegung kommt, wenn er erweckt wurde, dann entwickelt er eine kolloidale netzartige oder seifenschaumartige Masse, welche man Chromatinsubstanz nennt, weil sie sich mit Anilinfarbstoffen färben läßt; diese schaumige Masse ballt sich zusammen, es entsteht ein fadenartiges Knäuel oder einzelnen abgerissenen Fäden gleichende Konglomerate, welche Chromosomen genannt werden. Man nimmt an, daß die Hälfte dieser Chromosomen von dem väterlichen, zur Hälfte von dem mütterlichen Elter stamme. Die individuell verschiedenen Chromosomen werden als die Träger der Vererbung betrachtet.

Hat sich unter der Herrschaft der Chromosomen die Zelle geteilt, dann sind in jeder dieser neuen Zelle auch wieder gleichviele Chromosomen entstanden, was man Karyokinese oder Mitose nennt.

Bei der Kopulation dringt im Samenfaden eine Spermazelle durch die Mikropyle in das Ei, es findet die Amphimixis statt, es entsteht weiter der Furchungskern, dieser teilt sich wiederum in zwei gleichgroße Tochterzellen, die ersten Blastomeren, jede Tochterzelle enthält eine gleiche Anzahl von Chromosomen und in jedem findet sich väterliche und mütterliche Vererbungssubstanz je zur Hälfte.

Die Vererbungssubstanz in den Fortpflanzungszellen erhält sich in diesen unverändert, ihre Anlagen kommen erst zur Entwicklung, wenn die Zellen als Ei- oder Samenzellen an der Grundlegung zu einem neuen Individuum teilgenommen haben. Von den Elterntieren können daher nur solche Eigenschaften auf das Junge vererbt werden, deren Anlagen schon in einem der beiden befruchteten Eier enthalten waren, aus denen die Elterntiere sich entwickelten.

Nun wird aber durch jede Teilung einer von dem befruchteten Ei stammenden Zelle die in ihr vorhandene Vererbungssubstanz halbiert, und diese würde bald durch die vielen aufeinander folgenden Teilungen zu einer verschwindend geringen Masse werden, wenn sie nicht durch Aufnahme von Nährstoffen wüchse. Da ist es wohl denkbar, daß bei dieser Assimilation Momente von Einfluß sind, die

die Beschaffenheit der Vererbungssubstanz verändern, wodurch dann das aus der Fortpflanzungszelle hervorgehende Produkt beeinflußt wird. Eiweißhaltige und würzige Nährstoffe stehen hiermit an erster Stelle.

Die in den Vererbungssubstanzen ruhenden Anlagen haben mehr Aussichten auf die Nachkommenschaft übertragen zu werden, je größer ihre Entwicklungsenergie ist. — Diese Aussichten stützen sich auf das Vorhandensein leistungsfähigerer Geschlechtsdrüsen, denn aus solchen werden sich Keimzellen bilden, die eine größere Wachstumsenergie die Vererbungssubstanzen enthalten.

Unsere Kenntnisse über die Ursachen, durch welche die lebenden Zellen verändert werden, sind noch gering, vor allem wissen wir noch sehr wenig von den Variationen der Vererbungssubstanz, die allein maßgebend dafür sind, ob eine Eigenschaft zum vererbbaren Artmerkmal wird oder auf das Individuum beschränkt bleibt, bei dem sie aufgetreten ist.

Die rationelle Kreuzung ist eine der schwierigsten Aufgaben des Tierzüchters, er kann Fiasko erleben, er kann aber auch die herrlichsten Triumphe feiern, wie Beakwell, Colin und andere gezeigt haben.

Die Messung und Wägung der Nachzucht sind regelmäßig vorzunehmen und die Resultate objektiv zu würdigen.

Die selbständigen Erbanlagen hat Weismann die Determinanten genannt.

Die aufgestellte Behauptung, daß in den Zellen ganz bestimmte Anlagen vorhanden sind, um bestimmte Körperteile in ihrer Ausbildung zu beeinflussen, wird als zutreffend angenommen.

Hier sind besonders die Färbung der Haut und der Haare unserer Haustiere als Belege anzuführen[1]). Daraus läßt sich auch der manchmal unvermutet eintretende Rückschlag auf die Färbung der Großeltern und Urgroßeltern erklären.

In einigen Züchtervereinigungen legt man sehr großes Gewicht auf „Hautrein“ und „Haarrein“. Von dem einwandfreiest gefärbten Zuchtstier fallen zuweilen Nachkommen mit unerwarteter Pigmentierung der Haare auf der pigmentfreien Haut (Leucismus), dann

---

1) In wie weit die eintretende Schutzfärbung (Mimikry) als Stütze für die Lehre der allmählichen Anpassung der Organismen und dadurch als Sicherung der Arterhaltung anzusehen ist, soll hier nicht erörtert werden.

wieder ist die Haut pigmentiert, nicht aber die auf derselben stehenden Haare (Melanismus), solche Tiere werden eventuell in das Herdbuch nicht aufgenommen, auch vom Wettbewerb ausgeschlossen.

Bei der Wahlzucht sollen nun

1. ungeeignete Eigenschaften der Individuen möglichst ausgemerzt werden, das ist die Personalselektion;
2. sollen die zur Entwickelung der Formen und der Leistung des Tieres erforderlichen äußeren Lebensverhältnisse sorgfältig beachtet werden und das führt zur Histonalselektion oder Gewebeauslese, denn wir wissen, daß von dem Keimplasma aus individuelle Abänderungen vererbt werden können, daß aber vor allem eine passende Ernährung stattfinden muß, um den vorhandenen Keimen ihre Entwickelung auch zu ermöglichen, sodann müssen
3. auch diejenigen Organe bei der Aufzucht geübt werden, welche eine besondere Leistung zu entwickeln haben.

Nun wurde die Frage aufgeworfen, ob diese von den Tieren durch raffinierte Züchtung erworbenen Eigenschaften auch vererbt werden bzw. ob man mit Sicherheit auf deren erbliche Uebertragung rechnen dürfe.

Weismann und seine Anhänger bestreiten dies, Lamarck bzw. die Neulamarckianer aber geben diese Möglichkeit zu, deshalb könne durch systematische Erziehung und Uebung verbunden mit zielbewußter Auslese die Haustierzucht sehr erheblich vorwärts gebracht werden.

Daraus erkläre sich auch die Vererblichkeit der auftretenden Naturspiele wie z. B. die Hornlosigkeit der Rinder, der merkwürdige Wollcharakter des Mauchamp-Schafes etc; in auffallender Weise vererben sich solche Naturspiele sehr leicht und wenn sie durch Wahlzucht festgehalten werden, dann können neue Rassen oder Schläge entstehen. Daß dem so ist, müssen auch die überzeugtesten Doktrinäre zugeben, die Samenzüchter wissen ganz genau, daß die Bestäubung durch fremde Sämlinge energischer ist, als durch die heimatlichen Kameraden.

Die Vererbung angeborener Eigenschaften ist in der konservativen Vererbungskraft, die Vererbung der erworbenen Eigenschaften ist in der progressiven Vererbungskraft begründet.

Manche Eigenschaften des Idioplasmas können auch kürzere oder längere Zeit latent bleiben, dann aber können die Vererbungssubstanzen wieder einmal akkumulativ wirken, z. B. die Milchergiebigkeit.

Je reiner die Rasse, desto sicherer ist die Vererbung. „An ihren Früchten sollt Ihr sie erkennen."

Der Stammbaum liefert wertvolle Anhaltspunkte über die dem Besitzer desselben etwa eigentümliche Schnelligkeit, Ausdauer, Zähigkeit, Widerstandsfähigkeit gegen krankmachende Einflüsse, Langlebigkeit, Temperament, Charakter, Naturell, Frühreife, Mastfähigkeit, Körperschwere, Fruchtbarkeit, Höhe und Dauer der Laktation, Wollcharakter, Spürsinn etc. Aber der sehr lange Stammbaum darf doch nicht allein bei der Wahlzucht entscheidend sein, sondern jedes Individuum muß auch auf seinen persönlichen Wert geprüft werden. Auch die Attribute des Patrimoniums und des Matrimoniums sind zu beachten.

Uebrigens darf man nicht ohne weiteres bestreiten, daß auch die Produkte von Mesalliancen übertragbare Eigenschaften und manchmal sogar in reichem Maße besitzen können, man muß deshalb auch dem Mischling, dem Parvenu ein Vererbungsrecht gegenüber dem hochgezogenen Sprößling eines alten Patriziergeschlechtes zugestehen.

Die Vererbungskraft ist bei den Tieren, abgesehen von ihrer vollen Gesundheit, im mittleren Lebensalter sicherer als bei sehr jungen und sehr alten Tieren.

Manche Tiere vererben sich durchschlagender in ihren Söhnen, andere mehr in ihren Töchtern.

Vollblut soll vorzugsweise den Rumpf, den Leist, die Muskulatur, den sogen. Schneid vererben, Halbblut mehr die Extremitäten, das Vatertier soll sein Vorderteil, das Muttertier die posteriora leichter vererben.

Erörtert man die Vererbungserscheinungen, dann kann man die sogenannten Erbfehler und die Erbkrankheiten nicht ignorieren.

Aus den Deduktionen Weismanns und aus der Erfahrung praktischer Viehzüchter folgt, daß diese Schreckbilder älterer Zeit ganz erheblich verblaßt sind.

Weismann meint, daß eine Vererbung von Krankheiten überhaupt unmöglich sei. „Wenn Krankheiten während des Einzellebens entstehen, so stelle dieses einen abnormen Vorgang, nicht aber ein Wesen dar; es gibt nur eine Vererbung von Krankheitsanlagen und diese finden sich im Keimplasma, sie sind aber nicht die Folge einer gleichsinnigen Uebertragung lokaler, während des Einzellebens erworbener krankhafter Veränderungen auf die Determinanten des Keimplasmas."

Bis in die Neuzeit suchte man die hereditäre Belastung auf solche pathologische Gewebsveränderungen zurückzuführen, welche durch sogenannte innere Reize bedingt, langsam sich heranbildeten und nach längerem Bestehen sozusagen konstitutionell wurden und damit die Eigenschaft erlangten als Anlage mit besonderer Sicherheit sich zu vererben, während durch äußere, traumatische Einwirkungen hervorgerufene Zustände in den Kindern nicht wieder erscheinen.

Diese Erklärung ist in ihrer ersten Hälfte nicht richtig. Ich sage: Erbfehler sind begründet in einer Schwäche des Neugeborenen, dessen Vater oder Mutter oder beide eine chronische Erkrankung oder Aplasie, Atrophie oder Panmyxie desselben Organes besaßen — dann haben diese Organe des Kindes sehr oft eine geringere Widerstandskraft gegen an sich nicht übermäßige Reize, sie verfallen leichter in die Krankheiten ihrer Eltern.

Koller, Kehlkopfpfeifen, Dämpfigkeit und manche Augenfehler verdanken ihre Entstehung zum Teil allerdings einer oft recht stark entwickelten Anlage und ererbten Konstitution; allbekannt ist ja, daß in manchen Familien geistige Störungen, Atmungsfehler, Sehschwäche, usw. scheinbar erblich auftreten.

Manche Krankheiten aber, die man früher als direkt vererblich ansah, sind jetzt als einfache Infektionskrankheiten erkannt, z. B. Mondblindheit, Tuberkulose usw.

Bei Kälbern sieht man allerdings nicht selten angeborene Tuberkulose, doch ist auch diese nur eine germinative oder plazentare Infektion durch den Tuberkelbazillus, wobei naturgemäß die plazentare, also mütterlicherseits veranlaßte Erkrankung fast nur allein in Frage kommt.

Auch die durch das Ueberstehen einer Krankheit erworbene Immunität ist nicht vererblich, z. B. Pocken, Maul- und Klauenseuche, Druse, Brustseuche usw.

Ebensowenig ist auch der durch Impfung erlangte persönliche Schutz vererbbar. Theoretisch zweifelt man nicht, daß bei aktiver Immunisierung, durch künstliche Infektion die Bildung von Schutzstoffen im mütterlichen Blute erfolgen könne und — wenn sie in der Plazenta passierbar sind — dann auch eine Immunisierung des Fötus zu ermöglichen vermöchten.

Die durch äußere Einwirkungen hervorgerufenen Krankheitszustände zeigen noch weniger Neigung zur erblichen Uebertragung.

Gefürchtet ist bei Pferdezüchtern Spat und Schale. Wenn ein ganz normales, vielleicht sogar herkulisch gebautes Sprunggelenk deshalb spatig wird, weil es fortgesetzt überanstrengt wurde, so ist dieser Spat nicht vererblich, ein vom Mutterleibe aus mit mangelhafter Konstruktion oder großer Schwäche versehenes Gelenk kann dagegen schon nach einer keineswegs übermäßigen Anstrengung spatig werden, man kann hier also auch nur von einer Anlage reden.

Daß die durch äußere Einwirkungen erworbenen Eigenschaften nicht vererblich sind, wird bewiesen durch das Kupieren der Ohren und des Schwanzes bei Hunden bezw. Pferden, durch die seit 5000 Jahren übliche Zirkumzision der Juden, die Perforation des Hymens, die verkrüppelten Füße der Chinesen, die durch schlechten Beschlag deformierten Hufe der Pferde.

Zu den Fehlern und Mängeln im engeren Sinne rechnet man für gewöhnlich die Formfehler bei der Kritik eines Tieres nicht und doch sind diese sog. Schönheitsfehler oft von sehr großer Bedeutung; ich erinnere nur an die mangelhaft geformte Wirbelsäule, die Länge und die abnorme Stellung einzelner Knochen der Extremitäten, wozu auch die mangelhafte Einschienung des Tarsalgelenkes gehört. All diesen Mißständen liegt wohl eine erbliche Anlage zugrunde, je nachdem aber müssen doch noch besondere Reize einwirken, welche die schlummernde Krankheitsanlage zur Entwickelung bringen oder aber die fraglichen Körperteile waren vom Mutterleibe aus nicht kräftig genug, um den gewöhnlichen Reizen erfolgreich zu widerstehen.

Als Korrektiv kann hier nur die mit größter Subjektivität bewirkte Zuchtwahl, die sachgemäßeste Aufzucht, Haltung, Pflege und Benutzung in Frage kommen, es ist dafür zu sorgen, daß die Entwickelung der in der Anlage vorhandenen Unregelmäßigkeit oder Krankheit erschwert oder gänzlich verhütet werde; das ist auch eine Aufgabe der Hygiene, aber auch der Konstitutions-Pathologie und Therapie und nicht zuletzt auch der praktischen Biologie. Die künstliche Zuchtwahl, nicht die natürliche Wahlzucht, muß hier besonders vorsichtig gehandhabt werden. Passendes mit Passendem gepaart gibt Passendes, Gutes mit Besserem gepaart gibt Besseres, Gleiches mit Gleichem gepaart gibt Gleiches, dagegen führen diametrale Extreme nicht zum Ausgleich, wohl aber zu Karrikaturen, denn Krankes mit Krankem gepaart kann etwas Gesundes nicht geben; Hecht- und Ramskopf, Mäuse- und Kuhohren, Senkrücken

und Spannrücken, Bockbeinigkeit und Kalbbeinigkeit, überbogige und ungebogene Wolle pp. können hier als Beweise gelten.

Ob die Stärke oder Dicke der Vordermittelfußknochen, der Röhre der Pferde, vererblich ist, muß noch bewiesen werden.

Versuchen wir es nun, alle die erwähnten Anschauungen und Behauptungen, alle sogenannte Erfahrungsgrundsätze und Axiome jedes Beiwerkes zu entkleiden, stellen wir uns auf eine rein objektive Basis, dann müssen wir zugestehen, daß der Schöpfer seine Geschöpfe nicht unter starre, unbeugsame Vererbungsgesetze gestellt hat, er hat ihnen vielmehr einen sehr großen Spielraum zu ihrer Entwickelung, zu ihrer Anpassung, zu ihrer Variation gegeben, er läßt sogar Bastardierungen zu, aber er hat auch dafür gesorgt, daß keine Entartungen eintreten, indem er den Tierbastarden ein Vererbungsrecht nicht verliehen hat.

Wir wünschen und hoffen, daß es der Deutschen Gesellschaft für Züchtungskunde gelingen möge, aus der Fülle der Abstraktionen und Deduktionen autorative Lehrsätze — sine ira et studio — zu formulieren, welche sich auf objektive, wahrheitsgetreue Beobachtungen stützen, manches Rätsel wird dann seine Lösung finden: zum Segen der landwirtschaftlichen Tierzucht.

X.

Aus dem pathol.-anatom. Institut der Kgl. Tierärztl. Hochschule in München.

Knochensequestration am Vorarm eines Fohlens.

Von

Prof. Dr. **Kitt.**

(Mit 3 Textfiguren.)

Eine der interessantesten Heilreaktionen, die im Körper des Menschen und der Tiere bei Gewebsläsionen sich einstellen, ist die natürliche Reparatur solcher Knochendefekte, bei welchen ein abgestorbenes größeres Knochenstück durch eine ringsum sich entwickelnde Knochenlade sowohl abgekapselt, wie der Funktion nach wieder ersetzt wird.

Der Vorgang dieser Sequestration und der Bildung des neuen Knochens ist in der Chirurgie des Menschen viel bekannt, besonders bei Knochenbrüchen und eitrigen Periostitiden beobachtet, wo größere nicht resorbierbare tote Fragmente im Kallusgewebe zum Einschluß kommen oder ein vom Periost entblößtes Knochenstück nekrotisch wird.

Bei den Haustieren sind solche Frakturen und Knochennekrosen zwar auch häufig, aber der volle Ausbau einer Totenlade wird selten beobachtet, weil er wegen der Langwierigkeit des Heilvorganges gewöhnlich nicht abgewartet wird, sondern der Tierbesitzer es vorzieht, der Unkosten und Kurschwierigkeiten halber, das kranke Tier töten zu lassen.

Nur die kleinen umschriebenen partiellen Nekrosen, wie sie an den Hals-, Rücken- und Schweifwirbeln, an der Kieferlade, am Strahl- und Hufbein nach traumatischen Läsionen und Eiterungsprozessen zustande kommen, sind häufiger Gegenstand der Behandlung, weil hier durch operative Eingriffe der nekrotische Teil eher zu beseitigen und eher ein Abschluß der Eiter- und Fistelbildung zu bewerkstelligen ist.

Abkapselung fingerlanger Knochenstücke bei großen Splitterfrakturen ist vornehmlich beim Wilde als Beispiel der großen vis medicatrix naturae anzutreffen, wo gelegentlich eine mächtige Kallusmasse das ganze doppelt abgebrochene Röhrenstück des Unterschenkels von den gesunden Epiphysen aus umwächst, verknöchert und so dem Fuße wieder Halt gibt.[1])

Totalnekrosen sind am öftesten am Vorarm des Hundes bei traumatischer eitriger Periostitis zu sehen, wo neben der Eiterung eine gleichzeitig von der gesunden Ulna oder den Epiphysen des Radius ausgehende Osteophytenwucherung das nekrotische Stück mantelartig umgibt und bis zu einem gewissen Grade den Defekt ausgleicht, hier jedoch zu keiner vollständigen Heilung führend, weil die monatelange Eiterung und Fistelbildung das Tier kachektisch werden läßt und der lokale Zustand nie eiterungsfrei wird.[2])

Bei der Seltenheit typischer Totenladen-Sequestration größeren Umfangs beim Pferde dürfte die nebenstehende Abbildung eines solchen Falles interessant erscheinen; ich verdanke das seltene Präparat der Gefälligkeit des Herrn Distriktstierarztes **Wöhner** (Hornbach in Lothr.). Es handelt sich um die traumatische Nekrose der ganzen Voramdiaphyse der linken Vorderextremität eines Fohlens, bei dem ein vollständig neuer Vorarmknochen in der Form einer Totenlade entstand, welche den alten Radius total sequestrierte und ihren Hohlraum eingeschlossen hat. Das Fohlen kam im Februar 1904 zur Welt und war von der Stute, welcher die Eisen nicht abgenommen worden waren, getreten worden. Als Einsender das Fohlen zur Behandlung bekam (erst Mitte April) zeigte es den bis zum Karpus mächtig angeschwollen und aus mehr als einem halben Dutzend Fistelöffnungen eiternd. Von der Schulter ab ließ das Tier den kranken linken Fuß herabhängen, ohne sich irgend wie darauf zu stützen. Da die Eiterung aus den vielen Fistelöffnungen bei einem Behandlungsversuch nicht nachließ, wurde die Diagnose auf die Anwesenheit eines großen Knochensequesters gestellt und bei den geringen Aussichten für baldige Heilung das Tier im Juni getötet. Es hat sonach 3—4 Monate an dem Leiden laboriert. An den mir in bereits mazeriertem Zustande übermittelten, nebenstehend photographisch abgebildeten Knochen der Vorarme beider Extremitäten ist

1) Abbildung s. in meinem Lehrbuch der pathol. Anatomie der Haustiere, III. Aufl. Stuttgart, F. Enke, 1906.

2) Abbildung, loc. cit.

der Gegensatz der Verhältnisse des gesunden und des krank gewesenen Vorarms und die großartige rings um den Sequester erfolgte Knochenregeneration ersichtlich.

Fig. 1.

Fig. 2.

Der gesunde rechte Vorarm (Fig. 1) besitzt eine Diaphysenlänge von 22 cm, ist in der Höhe des Capitulum radii an der oberen Epiphyse 8 cm, an der unteren 7,5 cm breit und verjüngt sich in normaler Schlankheit so, daß er in der Mitte des Corpus radii nur 3 cm breit ist und hier nur 8,3 cm Umfang hat. Von den scharf abgesetzten Epiphysen hat die obere 1 cm, die untere 2 cm Höhe. Der Ellenbogen ist normal.

Der kranke Vorarm präsentiert sich äußerlich als stark verdickter Radius. Die Epiphysen sind ebenso scharf abgegrenzt wie beim gesunden, die obere ist 7 cm breit und 1 cm hoch, die untere 7,5 cm breit und 3 cm hoch; letztere ist also nach der distalen Fläche zu dicker, auch an der äußeren Oberfläche etwas durch ossifizierende Periostitis rauhwarzig. Die Diaphyse ist 21 cm lang und durchaus nicht unter 5 cm breit; sie erscheint also im mittleren Korpusteil nicht schlanker, sondern das ganze Corpus radii hat eine dicke plumpe Form; sein Umfang bemißt sich in der Mitte auf 15,5 cm im unteren Drittel auf 16—17 cm, im oberen am collum radii ebenfalls auf 17 cm. Das Spatium interosseum ist erhalten. Die Facies articularis carpea des Radius ist etwas rauh, angefressen, ebenso zeigen die Ossa carpi superiora usurierte Gelenkflächen und periostale Rauhigkeiten.

Der neu zugebildete verdickte Radius ist auf der Oberfläche nicht so glatt wie der normale, sondern mehr sammetartig, auf der hinteren dem Muskelansatz dienenden Fläche ziemlich rauh; am unteren und oberen Ende läßt er gerade so wie der normale Radius des anderen Fußes die der Architektur entsprechende Längsrichtung der Knochenbälkchen erkennen.

Verstreut über die ganze Diaphyse finden sich Oeffnungen von Hirsekorn- bis Erbsengröße, 1—10 mm breit, durch welche man mit ebenso dicken Sonden eindringen kann; die größeren Löcher sind namentlich auf der medialen und lateralen Seite, auf der vorderen Fläche die kleineren. Diese Ausflußlöcher des Eiters sind rundlich wie ausgebohrt, teilweise etwas unregelmäßig rundlich ausgebuchtet, einzelne mit niedrigem, rauhem, osteophytärem Randwulst umgeben.

Beim Schütteln des Knochens hört und spürt man, daß im Inneren ein Sequester hin und her schlottert, ähnlich wie in einer Schublade ein loses Holzstück bei Bewegung sich bemerkbar macht.

Beim Aufsägen des Knochens, welches so vorgenommen wurde, daß eine förmliche Türöffnung entstand, erblickte man den Sequester als ein Knochenstück von $17^1/_2$ cm Länge, $2—2^1/_2$ cm Breite, das offenbar den ganzen Radius vorstellt, in der Totenlade ruhend.

Dieser Sequester hat eine braungraue, poröse, bimssteinähnliche und zerfressen aussehende Oberfläche und ist knochenhart.

Die Totenlade liegt dem Sequester nicht dicht auf, sondern dieser liegt ganz lose darin, wie in einer Truhe, so daß ringsum ein Zwischenraum von ungefähr 1 cm gegeben ist. Die Wände der

Totenlade sind aus kompakter elfenbeinartiger Knochenmasse von durchschnittlich 1 cm Dicke (an der dünnsten Stelle 5—7 mm) her-

Fig. 3.

gestellt, durchbrochen von den Kloaken, und nur an der inneren dem Sequester zugewendeten eitersezernierenden Fläche auf kaum 1 mm

Tiefe etwas spongiös aber rauh und furchig uneben. Die Totenlade ist somit derart dickwandig und auch in der anatomischen Form so der Diaphyse des Radius nachgebildet, daß sie einen vollkommenen knöchernen Wiederersatz des abgestorbenen Röhrenknochens hinsichtlich der Gestalt und Tragfähigkeit repräsentiert, indes die andauernde Eiterung die Heilung unvollkommen erscheinen läßt.

Theoretisch könnte man denken, daß durch Sequestrotomie (die aber in einem solchen Falle beim Tier sehr schwierig ist und bis zur Sistierung der Eiterung vielwöchige Wartezeit bedingen würde) eine Heilung vielleicht möglich gewesen wäre, aber der kachektische Zustand und die Komplikationen der Eiterung in den Weichteilen wären auch noch in Betracht gekommen.

Da es sich um eine Totalnekrose der ganzen Diaphyse handelt, muß man annehmen, daß durch den schweren Tritt, welchen die Stute mit eisenbeschlagenem Fuße dem Fohlen zugefügt hat, entweder die Diaphyse an ihren beiden Enden von den Epiphysen losgetrennt wurde, ohne aus der Lage zu kommen, oder daß die schwere traumatische Verletzung eine derart umfangreiche Abtrennung und Vereiterung des Periosts bedingte, daß das ganze Mittelstück des Vorarms nekrotisch wurde, oder es war beides zusammentreffend. Bei Fraktur erwartet man in der Regel eine Dislokation der Fragmente, doch tritt solche Verschiebung nicht jedesmal ein.

Es ist ganz gut denkbar, daß in vorliegendem Falle die Diaphyse zwar an beiden Enden abgebrochen ist, aber die starken Gelenksbänder und das Ellenbogenbein soviel Halt gaben, daß die Diaphyse den Epiphysen adaptiert blieb, worauf sowohl von den Epiphysen aus, wie von der osteogenen Schicht des mehr oder minder abgerissenen Periosts, welche beide bekanntlich eine erstaunliche Reproduktionskraft namentlich am jugendlichen Individuum besitzen, die starke und große Totenlade erbaut wurde, welche, da keine Dislokation bestand, die Form und Längenausdehnung des Radius erhielt.

XI.

Aus dem pathologischen Institute der Tierärztlichen Hochschule zu Berlin
(Vorstand: Geh. Reg.-Rat Prof. Dr. Schütz).

Untersuchungen über die Einwirkung der Kastration auf die Hypophyse bei Pferden.

Von

Dr. **H. Kühn**, Stabsveterinär.

Im Jahre 1905 veröffentlichte Fichera im Arch. ital. d. Biolog. in der Arbeit: „Sur l'hypertrophie de la glande pituitaire consécutive à la castration" Versuche, aus denen er folgerte, daß die Hypophyse kastrierter Tiere ein größeres Volumen und schwereres Gewicht hat als die der normalen Tiere derselben Art und eine auffällige Vermehrung der eosinophilen Zellen zeigt.

Auf Anregung des Herrn Geheimrat Schütz übernahm ich es an dem in seinem Institut zur Verfügung stehenden Material zu prüfen, ob die von Fichera besonders bei dem Geflügel, den Meerschweinchen und Kaninchen, aber auch bei Büffeln und Rindern beobachteten Erscheinungen bei Pferden zuträfen, d. h. festzustellen, ob auch bei diesen die Kastration einen Einfluß auf die Größe der Hypophyse ausübe.

Obwohl Embryologen, Histologen, Physiologen und Pathologen nach den verschiedenen Richtungen hin über Bau und Funktion der Hypophyse Klarheit zu schaffen suchten, müssen wir doch bekennen, daß unser Wissen bisher nicht wesentlich gefördert ist.

Bekanntlich ist der Gehirnanhang aus 2 Teilen zusammengesetzt, deren Heterogenität sowohl in Bau wie Genese festgestellt ist; der Hinterlappen (beim Menschen, denn bei den Tieren ist z. T. eine andere Lagerung vorhanden) ist ein Hirnteil, der Vorderlappen eine vom Ektoderm stammende Drüse.

Virchow nennt den Hinterlappen Filum terminale anterius und nach Benda ist die primäre Endigung des Medullarrohrs in der Gegend des Hypophysenlappens zu suchen. Der Hinterlappen besteht vorwiegend aus Neuroglia, die allerdings weniger entwickelt ist, als die des Gehirns; es fehlen ihm die nach Weigert für das Gehirn und Rückenmark charakteristischen Fasern, dagegen

findet sich darin weit mehr echtes kollagenes Bindegewebe als sonst im Gehirn. Er enthält ferner Nerven und Ganglienzellen, aber keine markhaltigen Nervenfasern. Alle Gebilde erscheinen rudimentär, die Ganglienzellen sind stark pigmentiert und enthalten nicht die basophilen Nisslkörperchen.

Der vordere, drüsige Teil des Gehirnanhangs hat sich, wie die Untersuchungen von W. Müller, Mihalkovicz (40) und Anderen gezeigt haben, aus der primitiven Mundhöhle gebildet und repräsentiert nichts anderes als das Homologon einer Ausstülpung dieser Höhle im embryonalen Stadium (Rathkesche Tasche). Um die Zeit der Bildung der Schädelbasis schnürt sich diese Ausstülpung von der Mundhöhle ab, obwohl sie mit der letzteren noch eine gewisse Zeit lang durch einen Kanal, den sog. Hypophysengang, im Zusammenhang steht, welcher später vollständig obliteriert. Vor dem gänzlichen Verschluß dieses Kanals beginnt das Epithel am unteren Teile des ausgestülpten Säckchens, an der Stelle, wo es sich mit dem Gang verbindet, zu wuchern und zu einem soliden Fortsatz nach vorn und oben auszuwachsen. Das Lumen des Hypophysensäckchens entsendet in den soliden Fortsatz eine kleine Bucht. Der Hypophysengang verliert sein Lumen und stellt einen dünnen soliden Epithelstrang dar, der das Epithel des Schlundes mit dem soliden Fortsatz des Hypophysensäckchens verbindet und zwischen beiden Keilbeinknorpeln verläuft.

Peremeschko (44) sah auf Querschnitten der menschlichen und tierischen Drüse spaltförmige Zwischenräume, welche scheinbar einen Teil der Drüse von dem andern trennen. Auf dem durch die Mitte gehenden Horizontalschnitt einer in Alkohol oder Müllerscher Flüssigkeit gehärteten Hypophysis unterscheidet er:

1. den vorderen drüsigen Teil von grauroter Farbe, $^3/_4$ des Schnittes einnehmend: die Korkschicht,

2. den Kanal mit einem in diesem Teil sichelförmigen Verlauf von rechts nach links,

3. einen schmalen, den hinteren Teil der Drüse halbkreisförmig umgebenden Streif, der sich durch die weiße Farbe von dem vorderen Teil unterscheidet: Markschicht,

4. den hinteren Teil der Drüse von grauweißer Farbe,

5. eine schmale Schicht von schwammiger Substanz, welche den hinteren Teil mit der Kapsel verbindet,

6. eine weiße Schicht von glänzender Farbe, welche ungefähr $^1/_5$ des ganzen Schnittes einnimmt und als eine Verdickung der Kapsel erscheint.

Flesch (21) machte zuerst auf die differente mikrochemische Reaktion der beiden Zellarten der Hypophysis aufmerksam, welche nach der Färbung mit Weigertschem Eisen-Hämatoxylin oder nach der Merkelschen Indigo-Boraxkarminfärbung mit den beiden Zellarten der Labdrüsen des Magens so sehr übereinstimmen, daß die Bilder fast zum Verwechseln ähnlich sind.

Lothringer (38) hat unter Fleschs Leitung weitere Untersuchungen ausgeführt. An den nach Merkel gefärbten Schnitten einer Hypophysis des Hundes sieht man zwischen den grasgrünen Gefäßstrecken tief dunkelblaue und rote Zellinseln erscheinen. Die dunkle Färbung rührt von der Existenz chromophiler Zellen her, die im Epithelsaum fehlen. Die Zellen in den Zwischenräumen des Gefäßmaschenwerks sind meist in Ketten angeordnet, welche 2—3 Zellkörper in der

Querrichtung gleichzeitig erkennen lassen; dort, wo sie im Querschnitt getroffen sind, sieht man einen ganz engen, von den Zellen umgrenzten Hohlraum, etwa dem Durchmesser einer Zelle gleich. An feinen Schnitten tritt sehr deutlich eine Beziehung der Zellen zu den Gefäßen hervor, sie sind denselben wie ein Epithelbelag angelagert und zwar ist es meist die größere von den beiden Zellformen, welche der Endothelwand der Gefäße unmittelbar angelagert erscheint. Die das Lumen des Schlauches begrenzenden Epithelien sind gebildet aus ein wenig langgestreckten, oft zylindrischen Zellen, deren freie Fläche scharfkantig abgestutzt erscheint. An manchen Stellen zeigen sich unmittelbar unter den zylindrischen (die Schläuche begrenzenden Zellen) zuweilen sich eindrängend größere, bei Karmintinktion ungefärbte Zellen, welche durch ihr homogenes Aussehen an Becherzellen erinnern. Beim Pferde hat L. eine Hypophysenspalte nicht gefunden, gleichwohl ist färberisch die Abgrenzung eines epithelialen Körpers in sehr differenter Weise zu beobachten. Es sind auch hier die Zellformen, welche sich für oben genannte Farbstoffe auszeichnen, im Epithelkörper so angehäuft, daß dessen Färbung bei Anwendung geeigneter Reagentien dunkler erscheint als die des von solchen Zellen freien Gebietes. Nun ist leicht die Existenz einer schmalen, dem Hirnteile sich anschließenden Zone zu erkennen, sie entspricht dem Epithelsaum des Hundes. Sie entbehrt gleich diesem der chromophilen Zellen, enthält Zysten, deren Inhalt in höchst auffälliger Weise in seinem Tinktionsvermögen mit den großen Zellen übereinstimmt; Eosin, Hämatoxylin-Indigo und Osmiumsäure zeigen die gleiche Prädilektion für den Inhalt jener Zysten, sodaß man auf eine Beziehung zwischen beiden zu schließen geneigt ist.

Die Verteilung der Zellformen scheint sich so zu gestalten, daß die chromophilen Zellen an der Oberfläche in einer schmalen Zone, die dem Piaüberzuge fest anhaftet, angehäuft sind und sodann in dem dem Epithelsaum des Körpers angrenzenden Teil sich in größerer Menge finden.

In diesen beiden Gebieten finden sich an Hämatoxylin-Präparaten oft ganze Schläuche von tief schwarzer Farbe, während in dem von ihm umfaßten, schon makroskopisch helleren Teil die Zellen zerstreut liegen, den einzelnen Schläuchen angefügt, etwa wie die Labzellen den Magendrüsen der Hauptzellen. Die Gefäße sind da am reichlichsten verteilt, wo sich die meisten chromophilen Zellen finden. Durch die Untersuchungsergebnisse wurde L. darauf geführt, daß in der Hypophysis Bestandteile enthalten sind, welchen eine aktive chemische Funktion zukommt. Die Reaktionen der chromophilen Zellen sind die gleichen, wie die der Belegzellen der Magendrüsen, deren chemische Aktivität unbezweifelt ist. Schwierig ist allerdings die Frage zu beantworten, welcher Art die Tätigkeit der Hypophysis sein könnte. Hier scheint L. aber durch das Verhalten der Kolloidsubstanz ein positiver Hinweis auf eine sekretorische Tätigkeit, wie sie von den meisten Seiten dem Vorderlappen der Hypophysis zugeschrieben wird, gegeben zu sein. Wenn auch eine absolute Identität nicht bestehe, so fehle es ja nicht an Analogien aus der Physiologie des Pankreas und der Magendrüsen, welche dafür sprechen, daß das Sekret in den Drüsenzellen nicht in seiner fertigen Zusammensetzung enthalten sei. Dann müssen wir freilich annehmen, da ein Abfluß jenes hypothetischen Sekretes auf freie Flächen nicht denkbar ist, daß es der Resorption in den Hohlräumen des Organs anheimfalle. Die Durchflechtung der epithelialen Elemente mit

weiten dünnwandigen Gefäßschlingen wäre damit vielleicht in Zusammenhang zu bringen.

Nach Dostoiewsky (17), der gleichzeitig mit Flesch seine Untersuchungen vorgenommen hatte, besteht das Parenchym ausschließlich aus in Drüsenbläschen gelagerten Zellen: Die körnige Masse und die freien Kerne, welche von manchen Autoren beschrieben werden, sind Zerfallsprodukte der Zellen. Die Zellen sind nicht gleich, sondern zweierlei Art, die einen sind grobkörnig, messen 0,015 bis 0,025 mm und besitzen eine dunkle Farbe, die anderen sind viel kleiner, vollkommen homogen, klar und hell. Bei Hämatoxylin-Eosin färben sich die körnigen Zellen tief rosa, die Zellen der zweiten Art nehmen an dieser Färbung fast gar keinen Anteil. Nach Färbung in $^1/_4$—$^1/_2$ proz. Lösung in Ueberosmiumsäure und Färbung in Pikrokarmin sind die körnigen Zellen dunkelbraun, die übrigen blaßgelblich. Die körnigen Zellen sind größer als die homogenen und resistenter gegen Säuren und Alkalien, während die hellen Zellen dabei aufquellen und zerfallen.

Rogowitsch (49) beschreibt außer den bisherigen beiden Zellsorten noch eine dritte, die er Kernhaufen nennt: Reichliches, unfertiges, unbegrenztes Gewebe: Kern an Kern in mehr oder weniger gleichmäßiger spärlicher, nicht differenzierter Grundsubstanz, die sich beim Färben wie das Protoplasma der Hauptzellen verhält.

In dem von chromophilen Zellen freien dreieckigen Raum, welcher die vorderen, mittleren Partien der Drüsenschicht einnimmt und nach vorn allmählich in ein der Markschicht ähnlich gebautes Gewebe übergeht, sieht man nur Kernhaufen; deutliche Hauptzellen sind kaum nachzuweisen. In der die Kerne umgebenden (nach Merkel bläulich gefärbten) Substanz finden sich ziemlich selten scharf begrenzte kleine runde Löcher (Vakuolen).

Funktionell zerfällt der ganze epitheliale Teil der Drüse nach Rogowitsch in zwei Abschnitte:

a) Die Zellen der Markschicht und Mantelschicht liefern freies Kolloid, welches entweder unmittelbar dem Blutstrom übergeben wird oder sich in kleineren und größeren Zysten ansammelt,

b) In den chromophilen Zellen wird das Kolloid gewissermaßen gebunden in ihrem Protoplasma angetroffen, um aller Wahrscheinlichkeit nach ebenfalls in den Säftestrom aufgenommen zu werden.

Stieda (57), der die Versuche Rogowitschs nachprüfte, konnte die Behauptung desselben inbetreff der Kernhaufen nicht als zutreffend ansehen. Dagegen kann er den neuen Befund Rogowitschs über das Vorhandensein der Vakuolen bestätigen, er findet sie in dem hellen feingranulierten Protoplasma der Hauptzellen des dreieckigen Raumes, aber nicht mit so scharfen Rändern: er hat den Eindruck, als ob sich das zarte Protoplasma stellenweise verflüchtigt hätte. Selten findet sich die Vakuolenbildung auch an den Hauptzellen der übrigen Drüsenabschnitte, nicht aber an den chromophilen Zellen.

Die von Stieda beobachtete Vergrößerung der Hypophysis nach Entfernung der Schilddrüse beim Kaninchen beruht nach seinen Präparaten im Wesentlichen auf einer Hypertrophie, besonders der Hauptzellen des dreieckigen Raumes, verbunden mit erhöhter Vakuolisierung.

Mit Rogowitsch nimmt er an, daß diese schnell auftretende Hypertrophie der Ausdruck einer erhöhten Tätigkeit der Hypophysis sei, welche für den Ausfall der Schilddrüse eintritt. Welcher Art diese Funktion sei, vermag er nicht zu

sagen. Dieselbe als vermehrte Kolloidbildung aufzufassen, erscheint deshalb nicht zulässig, weil weder er noch R. eine stärkere Ansammlung von Kolloid in den Follikeln der Hypophysis hat nachweisen können.

Schoenemann (54) findet, daß der Zelleib der chromophilen Zellen Lothringers bald mehr Eosin, bald mehr Hämatoxylin annimmt und stellt somit die eosinophilen den blauen oder zyanophilen gegenüber, erstere sind bei manchen Drüsen im Uebergewicht vorhanden. Sodann erwähnt er besonders 2 Kernformen einmal vereinzelte, besonders große, bläschenförmige Kerne von doppeltem Durchmesser der anderen, die Chromatinkörper in weiten Distanzen, der ganze Kern wie aufgebläht, und im Gegensatz hierzu an dem gleichen Objekt auffallend kleine Kerne rund, und sehr dunkelgefärbt, entweder ganz gleichmäßig, oder die Chromatinkörner sehr dicht gelagert. Es ist ihm nicht unwahrscheinlich, daß bei der Umwandlung der kernreichen Protoplasmastränge der normalen Hypophyse zu den Haufen der chromophilen Zellen zellige Elemente zu Grunde gehen; denn im Durchmesser der normalen Stränge sind 8—10 Kerne, während bei den dichten Haufen chromophiler Zellen durchschnittlich 5 Kerne vorhanden sind. Außerdem sind diese chromophilen Zellen oft in Form eines einschichtigen Epithels um ein Bläschen angeordnet, das bald mit einer mehrkörnigen bald transparenten kolloiden Masse ausgefüllt ist, in der ebenfalls manchmal Kernreste nachzuweisen sind, sodaß möglicherweise dieser Inhalt aus umgewandelten chromophilen Zellen hervorgegangen ist.

Es ist zweifelhaft, ob das Kolloid aus Drüsenzellen durch Umwandlung des Protoplasmas oder durch Koagulation eines von den Zellen gebildeten flüssigen Sekretes entsteht. Schoenemann glaubt ersteres annehmen zu müssen. Manches deutet auf chromophile Zellen hin, deren Protoplasma ganz oder teilweise homogen, stark glänzend mit Eosin intensiv gefärbt ist, sodaß man sie, wenn nicht der unveränderte Kern da wäre, für Kolloidkugeln halten würde.

Schoenemann ist ferner im Gegensatz zu Lothringer der Ansicht, daß die chromophilen Zellen einen nur ganz geringen Bestandteil der normalen menschlichen Hypophyse bilden, und glaubt, daß letzterer seine Versuche hauptsächlich an strumösen Individuen gemacht habe, ohne hierauf sein besonderes Augenmerk zu richten. Er sagt, man könne annehmen, daß die Entwicklung der chromophilen Zellen ein kompensatorischer Prozeß sei, bedingt durch Ausfall der Funktion einiger Teile der Thyreoidea. Dann wären konsequenterweise die Chromophilen die funktionierenden Elemente der normalen Hypophyse und das kernreiche Protoplasma ein mehr indifferentes, physiologisch nicht aktives Gewebe. Aber bei ihrer geringen Anzahl ist das nicht wahrscheinlich, besonders weil man keinen Grund hat, die Hypophyse von vorn herein als nicht funktionierendes Organ aufzufassen. Aus Unkenntnis der Funktion auf Funktionslosigkeit zu schließen, wäre, wie die Schilddrüse gezeigt hat, ein Irrtum. Es ist wahrscheinlicher, die Entwickelung der chromophilen Zellen als Degenerationserscheinungen aufzufassen, welche Hypophyse und Schilddrüse gleichzeitig erfaßt, da beide genetisch sehr nahe verwandte Organe sind.

Benda (3) findet als augenfälligsten Befund die chromophilen Zellen Fleschs, die sich bei Alizarinpräparaten durch intensiv blaue Färbung, bei Hämatoxylin-Eosinfärbung durch hellrote und bei Triazid durch leuchtend rote Farbe auszeichnen. Bei starker Vergrößerung haben sie einen fast kugelrunden chromatin-

reichen Kern (mitunter zweikernig, selten mehrkernig). Zellleib meist völlig gleichmäßig mit gleich großen Körnchen ausgefüllt, die an Größe und Reaktion den eosinophilen Körnchen gleichen; häufig ist außer den Körnchen keine andere Grundsubstanz erkennbar.

Die Hauptmasse der übrigen Zellen des Vorderlappens sind kleine, unregelmäßige, zylindrische Zellen, die zwar ebensowenig wie die chromophilen eine membranöse Begrenzung zeigen und häufig in feine Fortsätze wie zerschlissen auslaufen, aber doch stets um den großen mehr ellipsoiden, häufig etwas gelappten, reichliche Chromatinmassen enthaltenden Kern einen wohlumschriebenen Zellleib besitzen. Letzterer färbt sich nur leicht, vorwiegend mit basischen Farben. Bei Färbung mit Methylenblau-Eosin trifft man einzelne basophile Brocken, ähnlich den basophilen Leukozyten. Dies sind die Fleschschen chromophoben Zellen.

Eine dritte wohl charakterisierte Zellform bilden Elemente, die größer als die chromophilen Zellen sind. Die im Ganzen blasse Färbbarkeit des Zellleibes bedingt es, daß, wenn mehrere Zellen aneinanderliegen, ihre Zellgrenzen undeutlich und den Zellhaufen Rogowitschs identisch sein werden. Wo die Zellen allein zwischen den anderen liegen, ist ihre Begrenzung ohne weiteres zu erkennen, bei scharfen Systemen auch dann, wenn sie zusammenliegen. Die Zellen haben einen bläschenförmigen Kern mit meist einem großen Nukleolus; der Zellleib eine gleichmäßige, äußerst feine, staubartige Körnung, die morphologisch etwa der der neutrophilen der Leukozyten entspricht, aber keine so ausgesprochene Farbenreaktion besitzt. Die Zellleiber färben sich überhaupt sehr blaß, bisweilen mehr mit den sauren, bisweilen mehr mit den basischen Farben, in Alizarinpräparaten stets rötlich, in Triazid bald rötlich, bald grünlich.

Während die früheren Beobachter die Zellformen für verschiedene Zellarten erklären, muß Benda dieselben nach den erkennbaren Uebergangsformen durchaus als verschiedene Formen oder Funktionsstadien ein und derselben Zellart ansehen.

In den kleinen chromophoben Zellen treten die azidophilen Granula zuerst vereinzelt auf. Durch Ansammlung dieser Elemente bilden sie sich in chromophile um, indem zunächst kleinere Zellen, die zwischen den Körnern noch basophile Substanzportionen erkennen lassen, die Uebergangsformen bilden. Ebenso erkennt man, daß die azidophilen Zellen alle Uebergänge zu den großen feingekörnten Zellen zeigen. Zuerst treten hellere Inseln auf, die bei Bendas Färbung keineswegs Vakuolen, sondern Haufen der feinen amphophilen Körner darstellen. Später werden die azidophilen Körner immer seltener und sind dann nur noch vereinzelt innerhalb des feingekörnten Leibes zu sehen. Vakuolisation tritt unabhängig von diesem Vorgange auf.

Diese Uebergänge sind bei Bendas Untersuchungsmethode nur im morphologischen Sinne zu verstehen, ob die dargestellte Reihenfolge der Wirklichkeit des Sekretionsvorganges entspricht, ist nicht ohne weiteres aus der histologischen Untersuchung zu folgern, sondern nur aus einigen Betrachtungen wahrscheinlich zu machen. Die kleinen chromophoben Zellen bilden nämlich die Hauptmasse in derjenigen Region der Drüse, die den Ausgangspunkt der Entwickelung darstellt, der mittleren = Peremeschkos Marksubstanz. Diese Region, in der B. in Uebereinstimmung mit den Voruntersuchern hohle Drüsenschläuche findet, enthält offenbar die Reste der primären Hypophysenhöhle, von deren Epithel die embryonale Auswucherung der Drüsenschläuche des Vorderlappens hervorgegangen ist. Bei älteren

Individuen finden sich hier rundliche oder unregelmäßige, mit einfacher Epithelschicht ausgekleidete, oft mit Kolloid ausgefüllte Alveolen, deren Aehnlichkeit mit der Schilddrüse stets betont worden ist. Hier sind in der Hypophyse stets einige der charakteristischen azidophilen Zellen zu finden, die Mehrzahl der Zellen ähnelt allerdings den Haupt- oder chromophoben Zellen, die hier in echt epithelartiger Anordnung meist einzeilig auftreten. Das überwältigende Ueberwiegen der kleinen chromophoben Zellen hier ist in die Augen fallend und dürfte für die Deutung derselben als Grundform sprechen. Daß andererseits die großen amphophilen durch Verlust der azidophilen Körnchen aus den chromophilen hervorgehen, wird besonders durch ihr Vorherrschen in Greisenhypophysen belegt. Dazu kommen noch andere Degenerationserscheinungen, so die Vakuolisation, ferner werden die Zellen unregelmäßig, erscheinen zusammengedrückt usw. Ebenso hält B. das Kolloid für eine Degenerationserscheinung, nicht aber für Sekret der Drüse.

Auch Saint-Remy (48), der die feine Struktur der Hypophysiszellen untersuchte, kommt zu dem Schlusse, daß Haupt- und chromophile Zellen nicht verschiedene Zellarten, sondern verschiedene Sekretionsstadien seien, wobei die grobgranulierten sich auf der Höhe der Sekretion befinden. Die Granula sollen in gelöster Form direkt in die Blutbahn sezerniert werden.

Als Ergebnis seiner Untersuchungen gibt Erdheim (19) an:

1. Die chromophilen Zellen der Hypophyse finden sich schon bei Föten, wo sie noch klein und spärlich sind. Am Ende des ersten Dezenniums gleichen sie in bezug auf ihre Zahl den Hauptzellen, im mittleren Lebensalter sind sie in der Majorität und werden im Greisenalter wieder seltener.

2. Im Anfange des postfötalen Lebens beginnen im vorderen Lappen der Hypophyse zunächst ganz feine Fettkörnchen aufzutreten, die bis ins höchste Greisenalter kontinuierlich an Größe zunehmen, bis sie über kerngroß werden.

3. Die Formen der Körnchen sind sehr mannigfaltig. Es kommen Voll- und Ringkörner und die verschiedensten vakuolären Formen vor. Die violetten chromophilen Zellen enthalten im späteren Alter wenige aber sehr große, die anderen Zellen zahlreiche sehr kleine Fettkörner.

4. In der epithelialen Auskleidung der zwischen Vorder- und Hinterlappen liegenden Cysten finden sich ebenfalls Fettkörner, die aber regellos in den Zellen liegen.

5. In höherem Alter wachsen fettarme somit neugebildete Gewebspartien des Vorderlappens in den Hinterlappen hinein.

Thom (60) bestätigt nach seinen Untersuchungen den von Schoenemann hervorgehobenen Unterschied zwischen zyanophilen und azidophilen Zellen, hält sie aber, entgegen Sch., für normale Bestandteile und zwar so, daß $^1/_3$ sämtlicher Vorderlappenepithelien eosinophil ist, während die Menge der zyanophilen Elemente einen bedeutend kleineren Teil ausmacht. Der dreieckige Raum Rogowitschs ist beim Menschen ebenfalls vorhanden. Zwischen den nach vorn divergierenden Hauptbindegewebsbalken gelegen, enthält er jedoch, entgegen den Angaben jenes Autors, stets zyanophile Zellen, während die seitlichen Gebiete wesentlich aus eosinophilen Elementen bestehen. Die früher als Hauptzellen benannten Gebilde bezeichnet Thom als schwach zyanophile, schwach eosinophile und ungefärbte oder chromophobe Zellen. Ihr Protoplasma färbt sich offenbar infolge einer wenig ausgeprochenen Filarmasse bei keiner von Th. angewendeten Methode.

Die gleiche Unfähigkeit der Färbung zeigen stellenweise die Interfollikularräume. Daß letztere kein Produkt der Schrumpfung sind, dafür spricht ihr häufiger, feinkörniger Inhalt sowie der gleiche Befund an Flemmingpräparaten. Chromophobe Zellen und Interfollikularräume erscheinen somit chemisch verwandt, allein nicht völlig homolog, denn die Interfollikularräume enthalten noch zahlreiche feine Granula, welche intensiv gefärbt und daher als chromophil zu bezeichnen sind. Wenn nun die starke Tinktion der chromophilen Elemente eine reiche Anhäufung chemischer konzentrierter Substanzen bedeutet, so erscheint die Annahme einer Verdünnung ihrer Sekretstoffe durch chromophobes Sekret nicht allzu gezwungen. Letzteres ist von van der Stricht und Rothstein für das Nieren- und von Andersson für das Schilddrüsenepithel nachgewiesen. (O. Anderson, Zur Kenntnis der Morphologie der Schilddrüse. Arch. f. Anat. 1894.)

Thom stellt die Hypothese auf:

Die stark chromophilen Zellen der Hypophyse erzeugen ein chromophiles Sekret in Form feiner Granula. Die Zellgrenzen werden undeutlich, der Kern rückt zur Peripherie, hier treten die Granula aus und mischen sich mit einem von den chromophoben Elementen gelieferten unfärbbaren Sekretstoffe. Entweder diffundiert dieses Gemisch durch die Membrana propria, wie es für die perifollikuläre Lymphe ebenfalls gilt, oder aber es kommt zu einer Degeneration, einer Schmelzung einer Randzelle mit umschriebenem Schwund der Membrana propria. Damit ist die freie Kommunikation mit dem interfollikulären Lymphraum gegeben. Eine solche ist durch Biondi und Langendorf für die Schilddrüse bewiesen.

Es wäre zu unterscheiden: 1. ein intrafollikuläres meist konzentriertes Kolloid, 2. ein peri- oder interfollikuläres, sehr dünnes Kolloid, 3. ein Cystenkolloid in der Höhle und in Cysten von wechselnder Konzentration.

Außer auf histologischem Wege suchte man gleichzeitig oder etwas später durch physiologischen Tierversuch oder Beobachtung an Kranken das Rätsel des Zwecks und der Funktion der Hypophyse zu lösen, besonders nachdem Brown-Séquard auf seine Versuche hin gegen Ende der achtziger Jahre des vorigen Jahrhunderts die Lehre von der inneren Sekretion begründet hatte. Durch Blut und Lymphe werden den Geweben und Organen die erforderlichen Nährstoffe zugeführt, von den Zellen assimiliert und die entstehenden Stoffwechselprodukte teils durch die Gewebsflüssigkeiten nach außen transportiert, teils direkt oder umgestaltet in bestimmten Geweben aufgespeichert. Der Stoffwechsel der Verdauungsdrüsen z. B. liefert Produkte, die mittels der Ausführungsgänge in den Verdauungskanal gelangen, wo sie dem Interesse des ganzen Organismus dienen. Als „spezifische Sekretion“ wird die Produktion von bestimmten charakteristischen Substanzen aufgefaßt, und da diese spezifische Eigenschaft nicht nur den Drüsen im engeren Sinne zukommt, sondern eine Eigentümlichkeit sämtlicher Gewebe ist,

also die Funktion der Zelle darstellt, so hat man besonders von französischer Seite her den gesamten Stoffwechsel als innere Sekretion bezeichnen wollen.

Abgesehen von diesem allgemeinen Standpunkt sind wir gewöhnt, unter dem Begriff der inneren Sekretion nur die Vorgänge in den Drüsen ohne Ausführungsgang zu gebrauchen, die den Anatomen schon lange bekannt sind und wegen ihres Blutgefäßreichtums und drüsenähnlichen Baues als Blut- oder Blutgefäßdrüsen bezeichnet werden. Man rechnet hierher die Schilddrüse, Epithelkörperchen, Hypophyse, Zirbeldrüse, Nebennieren und Thymus.

Der Gedanke, daß die Keimdrüsen außer der Bedeutung für die Fortpflanzung noch andere für den Gesamtorganismus wichtige Funktionen haben müssen, wie das die Erscheinungen der Pubertätszeit und die Veränderungen nach Ausfall oder Zerstörung ihrer Tätigkeit zeigen, veranlaßten Brown-Séquard, seine dahinzielenden Versuche anzustellen. Nach subkutaner Injektion von Hodenextrakt beobachtete er eine Steigerung der geistigen Fähigkeiten, eine größere Widerstandsfähigkeit in geistiger und physischer Arbeit, Besserung der Verdauungstätigkeit und andere ähnliche Erscheinungen.

Diese Beobachtungen begegneten zunächst großem Zweifel, aber weitere Untersuchungen bestätigten teilweise den Befund, und die Theorie der inneren Sekretion erwarb viele Anhänger. Wenn man nun auch der Ansicht zuneigt, daß diese Tätigkeit eine Eigenschaft aller Organe ist, so ist darüber doch noch sehr vieles unklar und so vor allem auch was die Hypophyse anbetrifft.

Um aus den sichtbaren Folgen einer Operation — Exstirpation der ganzen Drüse — auch nur annähernd verwendbare Schlüsse ziehen zu können, ist es erforderlich, schon irgendwelche sicheren Anzeichen über die Natur der festzustellenden Verrichtungen zu besitzen. Bei den Organen aber wie den Gefäßdrüsen, wo solche Anzeichen meist fehlen oder höchst lückenhaft sind, muß die Deutung der Erscheinungen, welche nach deren Entfernung zur Beobachtung kommen, ganz willkürlich ausfallen. Bei der Hypophyse ist dies umsomehr der Fall, als wegen ihrer anatomischen Lage Exstirpationen ohne Mitverletzung wichtiger benachbarter Organe höchst schwierig sind.

Von Horsley wurden im Jahre 1886 und nach ihm von Dastre und Gley die ersten Versuche gemacht, die Hypophyse zu exstirpieren, welche aber völlig mißlangen. Die Tiere gingen kurz nach der Operation zu grunde. Marinesco

machte an Katzen im Jahre 1892 ähnliche Versuche, die operierten Tiere starben z. T. sofort, z. T. in den ersten 4—5 Tagen, nur eins blieb bis zum 18. Tage leben. Es trat hochgradige Abmagerung und Tod ein, ohne daß eine Infektion der Wunde festzustellen war.

Vassale und Sacchi operierten an Hunden und Katzen; bei 6 Hunden gelang die völlige Entfernung der Hypophyse, die längste Lebensdauer betrug 14 Tage nach der Operation; andere, denen die Drüse nur teilweise entfernt worden war, blieben längere Zeit am Leben, ein Hund wurde nach 64 Tagen getötet. Die Tiere zeigten stets die gleichen Symptome: Apathie, Somnolenz, schwankenden Gang, Appetitmangel, mitunter aber auch Anfälle von Heißhunger, Abmagerung, Polyurie, oft tonische und klonische Krämpfe und fibrilläre Zuckungen. Tiere, denen die Drüse vollständig entfernt war, starben im Koma. Die Autoren ziehen aus diesen Beobachtungen den Schluß, daß die Hypophyse als eine Drüse anzusehen sei, deren Funktion ebenso wie die der Schilddrüse für den Haushalt des Organismus notwendig sei. Bei der teilweisen Entfernung könne das Leben zwar erhalten bleiben; es trete aber eine funktionelle Insuffizienz der Drüse auf, die sich nur allmählich ausgleicht.

Caselli hat die Operation an 56 Hunden und Katzen ausgeführt, die alle bis auf 3 in der ersten Woche nach der Operation zu grunde gingen. Letztere starben am 16., 21. und 22. Tage. Er kommt zu dem Schluß, daß die Hypophyse als ein Hilfsorgan der Schilddrüse anzusehen sei.

Während die bisherigen Untersucher vom Munde aus an die Hypophyse heranzukommen versuchten, schlugen Lomonaco und v. Rymbern (42) einen anderen Weg ein. Sie gingen vom Scheitel aus in den Schädel hinein, durchbohrten mit einem feinen an der Spitze löffelförmigen Instrument senkrecht das Corpus callosum und Infundibulum und kamen so auf die Sella turcica. Nun wurde mit dem Löffel die Hypophyse möglichst vollständig zerstört. Die Operation wurde an 44 Hunden und Katzen ausgeführt und gelang in 63 pCt. der Fälle. Bei 9 Tieren, welche den 20. Tag überlebten, hat die Sektion völlige Zerstörung der Hypophyse ergeben. Die Symptome, welche die Tiere darboten, waren ganz verschieden: so zeigte ein Hund z. B. einen dem Vassale-Sacchischen ähnlichen Symptomenkomplex; die Sektion ergab, daß die Hypophyse intakt war. Bei einem anderen Hunde dagegen, dessen Allgemeinbefinden gar nicht getrübt war, war die Hypophyse vollständig zerstört. 4 Tiere überlebten die Operation sehr lange und bewiesen nach Lomonaco, daß die Hypophyse keine lebenswichtige Funktion hat, ja daß sie ein rudimentäres Organ ohne allgemeine oder spezielle Bedeutung sei.

Friedmann u. Maas (24) operierten wieder von der Mundhöhle aus und exstirpierten die Drüse, nachdem sie völlig freigelegt war. Von den operierten Tieren gingen einige an Eiterung und Nachblutung, einige nach einigen Wochen ohne erkennbare Ursache zugrunde, andere blieben am Leben und wurden nach mehreren Monaten bei bester Gesundheit getötet. Die Sektion ergab völliges Fehlen der Hypophyse und keine Veränderungen an irgend einem Organe, insbesondere nicht an der Thyreoidea und dem Knochensystem. Im Urin war kein Eiweiß, dagegen in der ersten Zeit bei allen Tieren Zucker nachzuweisen. Da die Glykosurie nach kurzer Zeit wieder verschwand, so glauben die Autoren, daß es vielleicht die Wirkung der Aethernarkose gewesen sei. Friedmann schließt, daß die Hypophyse

weder für den erwachsenen Organismus noch für den wachsenden ein lebenswichtiges Organ darstellt.

Ausführliche Versuche hat de Cyon (14) angestellt. Von der Ueberlegung ausgehend, daß es zu schwierig sei, nach der Exstirpation der Hypophyse auf ihre Funktion zu schließen, suchte er die Drüse zu erhalten und durch Ausübung verschiedenartiger Reize an dem funktionsfähigen Organ die eintretenden Wirkungen unter möglichst normalen Bedingungen zu beobachten, und durch Aenderungen in der Anordnung des Experimentes die Einzelheiten der Funktion festzustellen.

Er nahm Versuche an Kaninchen und Hunden vor. Nach Durchtrennung des Pharynx wurde mit einem Trepan vorsichtig die Hypophysenhöhle angebohrt, ohne die Hypophyse selbst zu verletzen. Durch einen leichten Druck mittels eines Wattebausches oder Anwendung eines ganz schwachen elektrischen Stromes wurde die Reizung vorgenommen. Mitunter genügte schon der Druck des Trepans auf den Boden der Hypophysenhöhle, um bedeutende Verstärkung und Verlangsamung der Herzschläge zu erzeugen. In anderen Fällen bewirkte die Eröffnung der Hypophysenhöhle eine sofortige Beschleunigung der verkleinerten Pulse. Nach Cyons Beobachtungen sind die Funktionen folgende: Der Hirnanhang erfüllt eine doppelte Bestimmung:

1. er dient als autoregulatorischer Apparat für den intrakraniellen Blutdruck,
2. er reguliert den Stoffwechsel.

1. Die Hypophyse reguliert den Hirndruck in zweifacher Weise:
   a) auf mechanischem Wege, indem jede Erhöhung dieses Druckes eine Erregung der Hypophyse erzeugt, die eine Verstärkung und Verlangsamung der Herzschläge mit leichter Steigerung des extrakraniellen Drucks zur Folge hat. Diese seltenen und starken Herzschläge, die C. als Aktionspulse bezeichnet, erhöhen die Geschwindigkeit des venösen Blutstromes, besonders in den Venen der Schilddrüse und befreien dadurch das Gehirn von der anormalen Blutfülle;
   b) auf chemischem Wege, indem die Hypophyse wahrscheinlich zwei Substanzen produziert, von denen die eine anhaltend die Vaguszentra, die andere die Zentra der Accelerantes erregt. Die durch diese gleichzeitige harmonische Erregung der Antagonisten hervorgerufenen Aktionsschläge sind für die Geschwindigkeit des venösen Blutstroms in hohem Grade günstig.

2. Die Beeinflussung des Stoffwechsels durch die Hypophyse und ihre wirksamen Substanzen geschieht höchstwahrscheinlich durch eine ähnliche Beeinflussung der Vagi und Sympathici, sie äußert sich in der gesteigerten Oxydation und einer Abnahme des Körpergewichts.

3. Die tonische Erregung der Vagi beruht auf einer Erregung der Hypophyse, erzeugt durch den auf sie ausgeübten Druck.

4. Anhaltende Erregungen der Hypophyse, besonders durch den elektrischen Strom erzeugen als Nachwirkung heftige epileptiforme Krämpfe, die am leichtesten durch Störungen des Blutlaufs in gewissen Hirnpartien erklärt werden können.

Außerdem wurden noch gelegentlich andere Beobachtungen gemacht so beim Kaninchenbock nach länger anhaltenden elektrischen

Reizungen der Hypophyse sehr ausgesprochene Erektionen, welche die Reizungen bei weitem überdauerten. Dieselben waren unabhängig von den auftretenden Krämpfen, da sie auch ohne dieselben zur Beobachtung kamen.

Bei allen Kaninchen, gleichgiltig ob mechanisch oder elektrisch gereizt, war häufige und reichliche Harnabsonderung zu beobachten. Die Mengen waren zu bedeutend, um von einer bloßen Entleerung der gefüllten Blase herrühren zu können. Durch Einspritzungen von Hypophysenextrakt wurde bei Hund und Kaninchen ebenfalls eine enorme Vermehrung des Harns beobachtet, ebenso bei einem akromegalischen Knaben. Durch diese beiden Beobachtungen wird der innige Zusammenhang zwischen mechanischer und chemischer Wirkung der Hypophyse bewiesen, wie sie Cyon auch von der Schilddrüse experimentell demonstriert hat.

Erwägt man einerseits die mächtige Beeinflussung der Vagi und Sympathici durch die wirksamen Substanzen der Hypophyse und Schilddrüse, andererseits den Einfluß, welchen diese Nerven besonders der Vagus auf die Tätigkeit der Magendrüsen, Pankreas, Leber und anderer für die Ernährung und den Stoffwechsel in Betracht kommender Abdominalorgane ausüben, so erkennt man auch leicht die Wege, auf denen die genannten Substanzen den Stoffwechsel regulieren können.

Die Tätigkeit der Hypophysis als Regulator des intrakraniellen Blutdruckes sucht Cyon durch ihre Beziehungen zur Schilddrüse zu erklären. Durch Druckerhöhung in der Schädelhöhle wird die Hypophyse in Erregung versetzt und von ihr in irgend einer Weise die Tätigkeit des Vagus ausgelöst. Da nun die gefäßerweiternden Nerven für die Schilddrüse in den Nervis laryngeis verlaufen, tritt hier Gefäßerweiterung ein und der Abfluß des Blutes aus den Gehirnvenen nach der Schilddrüse wird sehr erleichtert. Es fragt sich nun, ob Hypophyse und Schilddrüse die alleinigen autoregulatorischen Vorrichtungen für den intrakraniellen Druck sind. Nach C. scheint auch die Zirbeldrüse eine solche Rolle zu spielen, indem sie auf rein mechanischem Wege die Menge der Zerebrospinalflüssigkeit in den Hirnventrikeln reguliert. Soviel steht jedenfalls fest, daß der Ausfall der schon bekannten Verrichtungen der Hypophyse das Gehirn nicht ganz schutzlos gegen geringe Schwankungen des intrakraniellen Druckes läßt. Gehen die Tiere zu Grunde, so ist meist Nebenverletzung der Gehirnteile bei der Operation die Ursache, seltener wohl

zu große Steigerung des intrakraniellen Druckes. Der Tod tritt bei Tieren nach Entfernung der Drüse ebenso wie bei Menschen mit schweren Leiden derselben unter den Erscheinungen von Koma und Sopor ein. Die anderen im Gehirn vorhandenen Regulatoren sind auf die Dauer nicht imstande, vollständigen Ersatz für den Ausfall der Hypophysenfunktion zu bieten.

Die Versuche Cyons sind von anderen Forschern nachgeprüft und haben zum Teil zu anderen Ergebnissen und Schlußfolgerungen geführt. So haben Biedl und Reiner (4) bei Anwendung mechanischer Reize fast nie eine Aenderung des Blutdrucks und Pulsverlangsamung gesehen; elektrische Reize hatten sehr häufig Störung des Blutdrucks zur Folge, ebenso auch die elektrische Reizung der meisten Stellen der Hirnrinde und des Hirnstammes. In der Pulsfrequenz waren keine konstanten typischen Erscheinungen festzustellen. Die Autoren nehmen nach ihren Versuchen an, daß die Hypophyse mit der zentralen Erregung der Vagi bei hohem Blutdruck in keinerlei direkter oder indirekter Beziehung stehe. Auch Lomonaco und van Rymbern äußern sich dahin, daß die Versuchsresultate Cyons wahrscheinlich traumatischen Ursprungs sind und daß das Organ den Blutdruck nicht reguliert.

Einen Einfluß der Hypophyse auf den Gesamtstoffwechsel des Organismus glaubt Guerrini (27) aus seinen Versuchen herauslesen zu können. Nach seinen histologischen Untersuchungen erklärt er, daß es in dem epithelialen Teil der Drüse nur eine Art Zellen mit deutlich sekretorischer Befähigung gibt; die sogenannten chromophilen, chromophoben, eosinophilen, zyanophilen, alizarinophilen, siderophilen Zellen sind nur gleiche Zellen in verschiedenen Stadien ihrer Funktion. Die Zellen bereiten 2 Arten Sekret, ein plasmatisches von homogener oder nur wenig granulierter Beschaffenheit: das Kolloid und ein anderes, welches seine elementäre, zellige Beschaffenheit beibehält: die Körnchenzellen. Nach einer Reihe von Versuchen an hungernden Tieren schließt er den Einfluß der Drüse auf die allgemeine Ernährung aus und hat die Wirkung der akuten und chronischen Vergiftung auf die Sekretion der Drüse studiert. Endogene Vergiftung wurde durch unvollständige Unterbindung des Darmes, der Ureteren und des Ductus choledochus, exogene durch subkutane, intravenöse und intraperitoneale Injektion von Diphtheriegift und Aalblut hervorgerufen. Er kommt bei den akuten Vergiftungen zu folgenden Schlußfolgerungen:

a) Mit Beginn der Vergiftung tritt stets eine Steigerung der Sekretion in der Drüse ein.
b) Diese Sekretionssteigerung wächst bis zu einem Maximum, das dem Auftreten prämortaler Symptome entspricht.
c) Von diesem Moment an beginnen in den Zellen die Erscheinungen der Erschöpfung, welche ihr Maximum in der Hypophyse bei den infolge der Intoxikation verstorbenen Tieren findet.

Bei den Formen der chronischen Vergiftung, wo die Tiere nach 28—33—60—90 Tagen getötet wurden, findet sich nicht nur Hypertrophie, sondern auch Hyperplasie am Parenchym der Drüse, bewiesen durch direkte Zellteilung und Karyokinese.

Guerrini schließt daraus, daß die Hypophyse kein rudimentäres Organ sei, sondern eine bestimmte Funktion: die Sekretion antitoxischer Stoffe besitze.

Eine Reihe von Versuchen ist dann derart unternommen worden, daß teils Drüse in Substanz verabreicht, oder das Extrakt subkutan oder intravenös den Tieren einverleibt wurde.

Magnus und Schäfer (Pflügers Archiv, Bd. 84) sahen nach intravenöser Injektion von wässerigem Hypophysenextrakt ein Ansteigen des Blutdrucks auf ziemlich gleiche Weise wie bei Nebennierenextrakt. Im Gegensatz zu diesem folgt hier eine deutliche Volumenzunahme der Nieren mit lang anhaltender Diurese, letztere hörte früher auf als erstere. Die wirksame Substanz ist nur im Infundibularteil enthalten, alkoholische Extrakte bewirkten Fallen des Blutdrucks oder Volumenverringerung der Niere und Aufhören der Harnsekretion.

Die Untersuchungen von A. Schiff (51) haben ergeben, daß unter bestimmten Bedingungen der Stoffwechsel durch Einführung von Hypophysispräparaten — Hypophysin — beeinflußt werden kann. Beim gesunden jungen Menschen wird hierdurch der Stoffwechsel allerdings nicht gestört, während bei einem älteren Manne und einem Akromegaliekranken durch Hypophysisdarreichung eine sehr hochgradige Steigerung der Gesamtphosphorsäureausscheidung stattfand, die jedoch, wie die Stickstoffausfuhr beweist, nicht auf gesteigerten Eiweißzerfall zurückzuführen ist. Es wäre somit bei der Hypophysiswirkung an Zerfall eines sehr phosphorreichen und relativ stickstoffarmen Gewebes — Knochengewebe — zu denken.

Salvioli und Carraro konnten aus dem hinteren Teile der nervösen Bestandteile ein Extrakt gewinnen, das auf den Blutdruck erst herabsetzend, dann steigernd wirkt. Bei wiederholter Einspritzung tritt Gewöhnung ein. Die Drucksteigerung hängt von der Wirkung auf die Gefäßwände ab, zugleich tritt Herzverlangsamung ein. Entfernung der Schilddrüse war ohne Einfluß auf die Wirksamkeit des Hypophysenextraktes.

Herring (31) nimmt an, daß der vordere Teil der Drüse das Sekret liefert, der hintere Teil es aktiviert und wirksam macht, daß bei Tumorbildung die Sekretion vermehrt wird und durch den dritten Ventrikel in den Liquor cerebrospinalis gelangt.

Weiteren Aufschluß über Wert und Tätigkeit der Hypophyse suchte man aus der Pathologie zu gewinnen. Aber auch hier stimmen die Meinungen der einzelnen Forscher über die Bedeutung der einzelnen Symptome und den Zusammenhang mit der Hypophyse wenig überein. So hat man schon seit langer Zeit Wechselbeziehungen zwischen Schilddrüse und Hypophyse angenommen.

Schoenemann fand bei zwölf Kropfleidenden Entartungen der Hypophysis, wobei er annimmt, daß eine degenerative Umbildung der normalen Hypophysenzellen in chromophile und schließlich in Kolloid erfolgt. Daß dabei eine Wucherung von Bindegewebe und Sprossung von Blutgefäßen einhergeht, ist von vielen anderen Organen bekannt. Hiermit stimmen nach Sch.s Ansicht auch die Ergebnisse von Rogowitsch und Stieda überein. Bei der bedeutenden kompensatorischen Hypertrophie der Hypophysis nach Exstirpation der Thyreoidea sind nur die Hauptzellen Stiedas, d. h. das, was Schoenemann als kernreiches Protoplasma bezeichnet hat, beteiligt, nicht die chromophilen Zellen. Die Ansicht Schoenemanns wird von Coulon unterstützt; auch er fand in mehreren Fällen von Struma die Hypophysis vergrößert. Bei der makroskopischen Untersuchung zeigten sich Bindegewebszüge und Blutgefäße so verbreitert, daß Coulon die Ueberzeugung gewann, daß die Vergrößerung und Gewichtszunahme hierdurch bedingt sei, daß das Drüsengewebe aber nun eine Atrophie erleide.

Comte dagegen fand in Fällen von Schilddrüsendegeneration eine Vergrößerung des Gehirnanhangs, dabei sehr zahlreiche Vermehrung der chromophilen Zellen und reichliche Vaskularisation sowie in mehreren Fällen reichliche Kolloidsubstanz. Da er diese Erscheinungen aber als Zeichen gesteigerter Tätigkeit deutet, betrachtet er den Prozeß als kompensatorische Hypertrophie und schließt daraus, daß die Hypophyse vikariierend in den Fällen eintritt, in welchen die Funktion der Schilddrüse gestört ist.

Schon vielfach war bei Degeneration der Schilddrüse neben der Vergrößerung der Hypophyse eine schwere Veränderung am Knochensystem beobachtet, als im Jahre 1888 Marie sie direkt als Ursache der Akromegalie bezeichnete.

Als Symptom dieser Krankheit ist zunächst die auffallende Abweichung in der Gesichtsformation anzusehen, die in erster Linie durch eine Gestaltsveränderung des Unterkiefers bedingt wird, sodann ist konstant eine Erweiterung der pneumatischen Räume, der Stirn-, Keilbein-, Oberkiefer-Höhlen und der Cella mastoidea vorhanden. Die Vergrößerung der Sella turcica beruht wahrscheinlich auf mechanischen Einflüssen der Hypophysenvergrößerung, die zu Druckusur an den Wandungen, nicht selten zur Eröffnung der Keilbeinhöhle führt. Ferner kommt es zur Vergrößerung der Nase, der Lippen, besonders der Unterlippe, der Ohren, der Zunge, Vergrößerung der Hände und Füße zur Tatzenform und Krümmung des Rückens. Eigentüm-

lich sind auch die Beziehungen zu den Geschlechtsorganen, die sich bei Frauen zunächst durch Ausbleiben der Menstruation bemerkbar machen. Marie ist geneigt vom Auftreten dieses phénomène précoce den Beginn der Krankheit zu rechnen; sodann kommt es zu Atrophien des Uterus, der Ovarien und Mammae; bei Männern ist Impotenz die Regel. Dazu kommen Allgemeinerscheinungen, Kopfschmerzen, psychische Depressionen, epileptische Krämpfe, Tobsucht, Wahnsinn, die mannigfaltigsten Ernährungsstörungen, endlich Koma und Tod.

Ueber die Pathogenese dieser merkwürdigen Erkrankung sind verschiedene Theorien aufgestellt, so

1. die nervöse Theorie von Magendie, v. Recklinghausen, Panas. Die Krankheit sollte im zentralen Nervensystem ihren Ursprung haben, doch wird diese Annahme heut kaum noch vertreten.

2. Die Theorie der atavistischen Wachstumsanomalie. Aus der Tierähnlichkeit des Akromegalenschädes, die schon älteren Beobachtern wie Brigidi und Cuningham aufgefallen war, und dem ganzen Aussehen des Kranken wurden eine Rückkehr zum Typus des anthropoiden Affen deduziert. Freund bringt auch die sexuellen Störungen mit den Wachstumsveränderungen in ursächlichen Zusammenhang.

3. Die Thymustheorie (Klebs). In der großen Thymus sind die Blutgefäßnetze der Follikel eine Bildungsstätte von Gefäßendothelien. Diese werden von dem Blutstrome fortgeschwemmt und regen als Angioblasten eine allgemeine Wucherung der Gefäßkeime an, welche zum Riesenwuchs und zur Akromegalie führt. — Da die Persistenz und Vergrößerung der Thymus nicht konstant ist, ist diese Lehre nicht aufrecht zu erhalten.

4. Die Hypophysentheorie. Marie hat zuerst die Annahme ausgesprochen, daß die Akromegalie eine allgemeine Dystrophie sei die ebenso von der Erkrankung der Hypophyse abhängig wäre, wie das Myxödem von der der Thyreoidea. Diese Theorie stützte er zunächst auf die konstante Erkrankung jener Drüse; sie ist seitdem vielfach ausgebaut und modifiziert worden, ohne daß wesentliche Tatsachen zu ihrer Begründung beigebracht wären. Es ist zuzugeben, daß in der überwiegenden Anzahl der sezierten Fälle eine Vergrößerung der Glandula pituitaria gefunden worden ist, in zahlreichen anderen Fällen aber bestand eine in Größe, Aussehen und innerer Einrichtung normale Hypophyse. Solche Fälle sind von Waldo, Linsmayer, Hunter, Bonardi, Dallemagnes, Fraentzel,

Pel, Marcuse und anderen in der Literatur beschrieben. Die Konstanz des ausgesprochenen Hypophysentumors ist also keine so absolute, wie es nach den Angaben Maries und seiner direkten Anhänger erscheinen mußte, und der Vorschlag Arnolds, eine pituitäre und nicht pituitäre Form der Akromegalie zu unterscheiden, hinreichend begründet. Ebensowenig sind die Anschauungen geklärt, ob das Leiden auf eine gesteigerte oder verringerte und aufgehobene Tätigkeit der Drüse zurückzuführen sei, da die Deutung der verschiedenen Tumoren durchaus nicht einheitlich ist. An Häufigkeit überwiegen echte Hyperplasien des drüsigen Teils = Adenome, oft mit ausgedehnter Degeneration im Innern, ferner Cystenbildung (Fratenich, Furnivall), echte Rundzellen- oder Spindelzellensarkome (Rolleston, Caton und Paul, Spiller-Mossé, Daunion), bald als abgeschlossener Knoten in der Sella turcica oder nach Usur ihres Bodens in der Keilbeinhöhle liegend, oder in den Knochen hineinwachsend.

Mit vielen anderen nimmt Hansemann (29) an, daß die Akromegalie auf vermehrter Sekretionstätigkeit der Hypophyse beruht. Nach ihm muß auf dem gegenseitigen Abhängigkeitsverhältnis der Zellen begründet, die progressive Entwickelung eines Organs die progressive Entwickelung anderer Organe zur Folge haben: altruistische Hyperplasie. So entwickeln sich bei der progressiven Entwickelung der Geschlechtsorgane bei der Frau die Mammae, beim Manne Kehlkopf und Barthaare, bei beiden Geschlechtern Scham- und Achselhaare. In gleicher Weise faßt Hansemann die Akromegalie als Ausdruck der altruistischen Hyperplasie auf, indem die Geschwulstbildung der Hypophyse die Vermehrung des Knochen- und Bindegewebes an verschiedenen Körperstellen erzeugt.

Tamburini (59) sagt, die Akromegalie sei an eine Veränderung der Hypophyse gebunden, von welcher wegen Hyperfunktion Substanzen in dem Organismus aufgespeichert werden, welche das elementare Gleichgewicht desselben, besonders im Knochengewebe ändern.

Auch Thumim (61) glaubt auf Grund einiger Beobachtungen für besondere spezifische Beziehungen nicht nur der Nebennieren, sondern der Blutdrüsen überhaupt, besonders der Schilddrüse und Hypophyse, zu den Keimdrüsenfunktionen eintreten zu können. Er demonstriert einen Fall, wo durch Röntgenaufnahmen Veränderungen am Türkensattel wahrscheinlich gemacht und die Diagnose eines Hypophysentumors gestellt wurde. Bei der Patientin waren vor 14 Monaten die Menses unregelmäßig geworden und ausgeblieben, eine längere Zeit andauernde Heiserkeit wieder spontan verschwunden, gelegentlich wurde eine noch vorhandene Abnahme des Sehvermögens des rechten Auges wahrgenommen, und verhältnismäßig stark akromegalische Veränderungen an Gesicht und Extremitäten kamen zur Entwickelung. Die Untersuchung des Kehlkopfes ergab, daß er in toto verlängert, dem eines jungen Mannes ähnlich geworden war. Indem die Stimmbänder allmählich mitwuchsen und sich dem Schildknorpel anpaßten, wurde die Stimme wieder normal. Da Uterus auffallend klein, Korpus atrophisch ist und die Ovarien nicht zu

fühlen sind, nimmt Thumim mit Bezugnahme auf den Hypophysentumor auch Atrophie der Ovarien an. Er glaubt, daß dieselben Schädlichkeiten: Hypersekretion der Hypophyse, welche die akromegalischen Wucherungen bedingten, auch die Atrophie und Funktionsstörung der Genitalien verursachten und dies um so mehr, als längere Darreichung von Hypophysistabletten den Zustand nicht besserten, sondern eher verschlechterten, was natürlich aus der dadurch vermehrten Zufuhr der Noxen erklärlich ist. In seiner Annahme wird er bestärkt durch eine Beobachtung v. Eiselbergs, wo nach operativer Entfernung eines Hypophysentumors eine Besserung des Sehvermögens, Schwinden der Kopfschmerzen und Wiederkehr der Menstruation eintrat.

Andere Autoren suchen die Entstehung der Akromegalie auf den Ausfall der Hypophysensekretion zurückzuführen, da bei vielen Tumoren die funktionierende Substanz völlig zugrunde gegangen ist.

Cyon möchte der Hypophyse einen hemmenden Einfluß auf die Ernährung zuschreiben, da verschiedene Hunde mit exstirpierter Hypophyse trotz der Schwere der Operation eine erhebliche Gewichtszunahme zeigten. Die außerordentliche Entwickelung des Knochensystems bei der Akromegalie könnte auf den Mangel dieser hemmenden Einflüsse zurückgeführt werden. Damit würden die Beobachtungen übereinstimmen über die Wirkung der Hypophysensubstanz bei Akromegalie, wo Cyon eine ganz gewaltige Gewichtsabnahme konstatiert hat. Die Ernährung bei thyreodektomierten Kaninchen mit Hypertrophie der Hypophyse stehen damit aber nicht ganz in Einklang, sodaß er die Ansicht ausspricht, daß irgend eine Störung in ihrer Funktionsweise oder der Zusammensetzung ihrer Produkte eine Verminderung ihrer trophischen Funktionen hervorruft.

Tamburini und Massolongo suchen die Widersprüche dadurch zu erklären, daß bei Tumorenbildung zuerst durchweg eine Phase der Hyperplasie des drüsigen Lappens mit Hyperaktivität existiert und die Ursache der allgemeinen akromegalischen Veränderungen sei, und dann erst häufig die Degenerationsphase folge. Mehrfache Beobachtungen aber, wo der Tumor als Gliom beschrieben, die Geschwulst also lediglich aus dem nervösen Anteil hervorgegangen ist, lassen auch diesen Deutungsversuch nicht ganz einwandsfrei erscheinen.

Da das Sekret der Hypophysis gleich dem Adrenalin zu Blutdrucksteigerung und Veränderungen an Herz und Gefäßen führen kann, so stellt Philipps (45) diese in den Vordergrund bei der Akromegalie und die Knochenveränderung sowohl als eine Folge der Ueberdehnung der Gefäße als auch der Uebererernährung hin.

Indes liegen nicht wenige Beobachtungen von hyperplastischen Tumoren wie Destruktion der Drüse ohne jede akromegalische Veränderung des Körpers vor.

Betrachtet man nun die Ergebnisse der vorliegenden Forschungen, so sehen wir, daß sie nach keiner Richtung hin zu einem bestimmten, einheitlichen und allseitig anerkannten Ergebnis geführt haben. Die histologischen Untersuchungen haben zwar das Vorhandensein bestimmter, färberisch zu differenzierender Zell-

elemente nahezu einheitlich festgestellt, aber über die Deutung derselben, ob verschiedene Zellformen oder nur verschiedene Funktionsstadien einer Zellart, herrscht keine Einigkeit. Ebenso ist die Frage der Kolloidbildung, ob sie Produkt der aktiven Tätigkeit oder des Zerfalls der Zellen sei, durchaus unentschieden. Man kann daher Scaffidi (50) nur zustimmen, wenn er sagt, daß es kaum tunlich erscheint, diese Frage nach dem histologischen Befund zu lösen und ein Urteil über die Beschaffenheit einer Substanz zu fällen, die nicht gesammelt und in vitro untersucht werden kann.

Dieselbe Unsicherheit herrscht in der physiologischen Beurteilung der Stellung des Gehirnanhangs, da dieselben Versuche von anderen Autoren angestellt, oft zu dem entgegengesetzten Ergebnis oder wenigstens zu anderer Deutung führten. Während die einen Forscher auf Grund ihrer Experimente die Hypophysis für ein rudimentäres Organ halten, welches keine wichtige funktionelle Bedeutung habe und ohne Schaden für den Körper eliminiert werden könne, behaupten andere, daß sie ein gut differenziertes Organ und ihre Funktion für die Erhaltung des Lebens unentbehrlich sei.

Wenn ferner die Hypophyse von Liégois für ein hämatopoetisches, von Wolff für ein hämatolytisches Organ, von Cyon und anderen als Regulator des Blutdrucks und von den meisten Autoren als Drüse mit innerer Sekretion erklärt wird, deren Produkt bald auf die roten Blutkörperchen, bald auf die Ernährung einwirken, oder endlich auf die im Körper gebildeten schädlichen Substanzen einen entgiftenden Einfluß ausüben sollte, so haben doch weder die Tierversuche noch die Beobachtung an Kranken eine überzeugende Klarheit über die Richtigkeit der einen oder anderen der aufgestellten Hypothesen gebracht.

Da jedoch aus verschiedenen, besonders bei pathologischen Verhältnissen gemachten Beobachtungen ein gewisser Einfluß der Hypophyse auf die Geschlechtsorgane hervorzugehen schien, unternahm es Fichera (20), dieser Frage experimentell näher zu treten. Er hat zahlreiche Kastrationen an Hähnen vorgenommen, bei weiblichen Meerschweinchen und Kaninchen die Ovariotomie ausgeführt und auch größere Tiere in den Bereich seiner Betrachtungen gezogen. Die festgestellten Durchschnittsgewichte der Hypophyse waren folgende:

		max.	min.
50 Hähne	1,33 cg	1,45 cg	— 1,29 ctg
50 Kapaune	2,67 „	2,75 „	— 2,48 „

		max.	min.
5 Stiere	3,35 g	4,10 g	— 3,00 g
5 Ochsen	4,46 „	5,12 „	— 4,15 „
5 nicht kastrierte Büffel	1,8 „	1,96 „	— 1,70 „
5 kastrierte Büffel . .	3,45 „	3,90 „	3,10 „

Die vergleichenden Betrachtungen ergaben, daß die Schwankungen zwischen den Maximal- und Minimalgewichten bei Kapaunen und Hähnen nur gering sind und dem Durchschnittsgewicht sehr nahe stehen, während der Unterschied zwischen dem Durchschnittsgewicht der Hypophyse des Hahns und der des Kapauns etwa 1 : 2 ist. Auch beim Büffel herrscht ungefähr dasselbe Ziffernverhältnis, während beim Ochsen der Unterschied nicht ganz so groß, aber immerhin doch beträchtlich ist. Bei den weiblichen Tieren erhielt Fichera folgende Resultate:

2 Meerschweinchen normal	1,50 cg	1,35
3 „ ovariotomiert + à 10, 20 u. 30 Tage	1,50	1,80	2,20
3 Kaninchen normal	1,60	—	1,80
3 „ ovariotomiert + à 10, 20 u. 30 Tage . .	2,0	2.35	3,00

Die Richtigkeit der allgemeinen Annahme, daß die Organe der kastrierten Tiere von denen der nicht kastrierten nicht wesentlich verschieden seien, wurde bezüglich des Gehirns nochmals speziell festgestellt und das Durchschnittsgewicht

beim Hahn mit 3,32 g
„ Kapaun mit 3,34 g

ermittelt, so daß die Differenz bei 3,32 g nur 2 cg betrug. Diese geringe Zahl konnte als ohne jede Bedeutung außer Acht gelassen werden, und Fichera zog aus dem Umstande, daß die Gewichtszunahme der Hypophyse bei den kastrierten Tieren im Vergleich zu dem allgemeinen Wachstum derselben unverhältnismäßig groß ist, die Schlußfolgerung, daß die Hypophyse dieser Tiere ein größeres Volumen und größeres Gewicht hat, als die der normalen Tiere derselben Art. Die Ergebnisse der histologischen Untersuchung standen mit den durch Gewicht erhaltenen Tatsachen in voller Uebereinstimmung, er fand eine auffällige Vermehrung der eosinophilen Zellen und somit eine bemerkenswerte wirkliche Hypertrophie der Glandula pituitaria.

Da Fichera aus der Literatur über die betreffs der inneren Sekretion der Geschlechtsdrüsen unternommenen Versuche keinen Aufschluß fand, der eine Erklärung für die von ihm beobachtete Hypertrophie der Hypophyse nach der Kastration ermöglichte, so unternahm er eine zweite Reihe von Versuchen, um festzustellen, in welcher Zeit

die beobachtete Veränderung einträte und ob sie durch Injektionen von Hodenextrakt beeinflußt werden könne.

Frisch kastrierte junge Hähne wurden am 5., 20. und 25. Tage nach der Operation getötet. Während bei ersterem weder Gewicht noch histologische Untersuchung eine Abweichung zeigte, waren bei den anderen die Gewichte auf 2 bzw. 2,28 cg wie bei alten Kapaunen gestiegen und auch der histologische Befund durch überreiche Anzahl eosinophiler Zellen ausgezeichnet.

Andererseits wurde alten Kapaunen je 3 ccm in physiologischer Kochsalzlösung frisch bereiteter Testikelsaft injiziert. Die Untersuchung der Hypophysen zeigte, daß nur 1 oder 2 Einspritzungen genügten, um das Aussehen derart zu ändern, daß es sich ganz dem Aussehen der normalen Drüse nähert. Die Veränderung beginnt sofort nach der Injektion und geht um so schneller vor sich, je mehr Extrakt eingespritzt wird.

Wenn somit die Modifikation der Struktur, welche die Glandula pituitaria infolge der Kastration erwirbt und die durch Zeichen erhöhter funktioneller Tätigkeit ausgezeichnet ist, stark abgeschwächt wird oder verschwindet, sobald der Saft von den Organen eingespritzt wird, deren Fehlen jene Strukturveränderung hervorgerufen hat, so ist man nach Fichera zu der Annahme berechtigt, daß der Ausfall des Produktes der inneren Sekretion der Geschlechtsdrüsen die Ursache der Vergrößerung der Hypophyse ist, und daß dadurch die direkten Beziehungen zwischen Testikeln und Hypophyse bewiesen sind.

Um die Bedeutung und die Art des Einflusses der Keimdrüsen auf den übrigen Körper festzustellen, kann man auf verschiedene Weise vorgehen, indem man einmal am unversehrten Organismus die Veränderungen beobachtet, die bei der Reifung der Keimdrüsen, der Pubertät und bei der Zurückbildung im Alter auftreten, ein andermal feststellt, welche Erscheinungen unter pathologischen Verhältnissen bei Verkümmerung oder Erkrankungen dieser Drüsen wahrnehmbar sind. Vielleicht lassen sich gerade hier aus dem negativen Befunde, aus dem Fehlen bestimmter Veränderungen trotz der Verkümmerung der Keimdrüsen wichtige Schlüsse ziehen. Den sichersten Aufschluß aber ergibt der Versuch, die operative Entfernung der Geschlechtsdrüsen, die Kastration.

Schon in den ältesten Zeiten wurde die Kastration vielfach, und zwar zunächst ausschließlich am Menschen ausgeführt. So wurden dem besiegten Feinde die Geschlechtsteile abgeschnitten und sie selbst

zu Sklaven gemacht. Da aber bei diesem Verfahren zu viele zu Grunde gingen, die Sklaven auch einen erheblichen Wertgegenstand darstellten, beschränkte man sich später auf die Entfernung der Hoden.

Trotzdem also die Kastration so ungeheuer oft ausgeführt wurde, ist unser Wissen über die Einwirkung derselben auf den Körper sehr mangelhaft, weil die Menschen meist nicht auf das geachtet haben, was von wirklicher Bedeutung ist, heute aber das Beobachtungsmaterial nur selten oder schwierig zu erreichen ist.

Die ersten Kenntnisse über die Körperbeschaffenheit von kastrierten Männern verdanken wir mehrfachen Berichten von Reisenden. v. Kremer nennt ihre Erscheinung widerlich, die Gestalt hager und eckig, ihre ganze Entwickelung verkümmert. Bilharz schildert sie als abschreckend dick und mißgestaltet, wenn es sich um verschnittene Nubier und Negerrassen handelt, während die Abessinier angenehme Gesichtsbildung und gute Formen haben sollen. Hervorzuheben ist, daß fast in allen Berichten eine Annäherung an den entgegengesetzten weiblichen Typus als Begleiterscheinung der Kastration angegeben wird.

Man sieht, daß aus diesen allgemeinen Angaben sich keine nennenswerten Schlüsse ziehen lassen, dennoch haben die tiefer eindringenden Untersuchungen der neueren Zeit, besonders auch die unter Berücksichtigung pathologischer Verhältnisse und die mittels Experimentes erhaltenen Aufschlüsse unsere Kenntnisse etwas erweitert. Im allgemeinen ist festgestellt, daß nach der Kastration Veränderungen an der Haut und ihren Anhängen, im Knochensystem, an Muskeln, Fettpolster, inneren und äußeren Geschlechtsorganen und ihren Adnexen, am Kehlkopf und anderen Organen entstehen.

Die meisten Angaben über Kastration verdanken wir den Erfahrungen von Hühnerzüchtern.

So berichtet Yarell: „Nach der Kastration kräht der Hahn nimmermehr Kamm und Bartläppchen erreichen kaum die Größe wie bei anderen männlichen Tieren. Die Sporen erscheinen, bleiben jedoch nur kurz und stumpf, die langen schmalen Federn am Hals und den hinteren Partien des Rückens nehmen ein Aussehen an, welches zwischen den Halsfedern des Hahnes und dem gewöhnlichen Federkleid des Huhnes steht. Der Kapaun pflegt sich zu den Küchlein zu halten, sie beim Suchen nach Nahrung zu begleiten und sie unter seine Schwingen zu nehmen, wenn sie müde sind. So groß ist die Aehnlichkeit im Alter von 10 bis 12 Monaten zwischen manchen der kastrierten Hähne und den Hennen, daß es oft schwer ist, das Geschlecht durch die restierenden äußeren Charaktere zu bestimmen. Auf diese Weise bekommen männliche und weibliche Tiere, die durch

Verlust der Sexualorgane sozusagen Neutra werden, ein entsprechendes Aussehen und beide nehmen Charaktere an, die entschieden zwischen beiden Geschlechtern liegen".

Von anderen Beobachtern berichtet Samuel noch: Die Mauserung, die zur Begattungszeit eintritt, fällt nach Angaben aller Ornithologen bei Kastraten, Kapaunen und Poularden völlig fort. Kastrierte Vögel mausern nicht.

K. Römer sagt: „Die Kastration hat eine raschere Ausbildung der Tiere zur Folge, und dabei entwickelt sich bei ihnen eine größere Neigung zum Fettwerden. Die Kapaunen sind meist friedfertige, nicht zum Streite geneigte, emsig nach Futter suchende Tiere, sie lassen zuweilen einen klanglosen Hahnruf erschallen, tragen den Steiß gesenkt. Einige Kapaunen versuchen zu treten". Um diese literarischen Angaben auf ihren wahren Wert zu prüfen, nahm Sellheim (55) ergiebige Versuche vor und beobachtete bei völlig kastrierten Hähnen folgendes:

Kapaunen krähen für gewöhnlich nicht, doch wurde bei Erwachen des Frühlings mehrfach ausgesprochenes Krähen gehört, Stimme etwas leiser und heiser. Tretversuche vereinzelt beobachtet, in einem Falle nach 1 Jahre regelrecht ausgeübt. Von Friedfertigkeit und Feigheit nichts beobachtet. Die Kapaunen kämpften noch 1 Jahr nach der Operation untereinander, mit Hähnen und Hühnern häufig, mutig und ausdauernd, ergriffen oft die Offensive und richteten den Kontrollhahn übel zu. Entwickelung von Mutterliebe und Fürsorge für die Küchlein nicht beobachtet, beim Fressen Benehmen nicht auffällig emsiger als Hähne und Hennen. Kämme entwickelten sich nur wenig, schrumpften sogar unter die Dimension, die sie vor der Operation hatten; auch Bartläppchen nahmen an Länge und Breite ab. Ohrscheiben sind beim Kapaun am wenigsten entwickelt, stellen nur einen weißen kahlen, runzeligen Fleck dar, der fast völlig in das Niveau der Haut fällt. Der Sporn nimmt entgegen den seitherigen Beobachtungen fast stärker als beim Hahn zu. Ebenso behielt das Gefieder durchaus den Charakter des männlichen Tieres. Steiß-, Halsfedern, sowie Farbenpracht des Federkleides waren besser ausgebildet als bei nichtoperierten Tieren. Der Körperbau des Kapauns erscheint etwas schlanker. Entgegen den Angaben Samuels wurde die Mauserung deutlich wahrgenommen.

Die Kastration beeinflußt also die sekundären Geschlechtscharaktere in ganz verschiedener Weise, die einen (Kämme, Bartläppchen, Ohrscheiben) regressiv, die anderen (Sporen) progressiv.

Inbetreff der Kastration der Hennen kommt Sellheim zu der Ueberzeugung, daß früher die Entfernung ganzer Eierstöcke wohl nie ausgeführt wurde, da die Operation sehr schwierig ist und die Tiere kaum mit dem Leben davonkommen. Man hat oft nur einen Hautschnitt gemacht und die Bürzeldrüse (Glandula uropygii) oder die Bursa Fabricii, die man für Eierstock oder gar die Mutter hielt, entfernt; aber beide Organe stehen zu den Geschlechtsteilen in gar keiner Beziehung.

Man übte an Stelle der Kastration die Durchschneidung bzw. Resektion des Legrohrs, und auf solche Tiere beziehen sich die An-

gaben Yarell's, Bland-Sutton's und anderer. Yarell sagt darüber: Die Follikel werden dann nicht mehr größer und der Zusammenhang zwischen den Geschlechtsorganen und der Stimme tritt bei der Henne nicht weniger in Erscheinung wie bei dem männlichen Tier. Sie macht einen unvollkommenen Versuch zu krähen. Es erfolgt eine Zunahme an Größe des Kammes, Sporne kommen hervor, bleiben jedoch kurz und stumpf. Das Gefieder unterliegt einer Alteration, welche der Züchter schmutzig federig nennt, indem die Form gekräuselt wird und die Farbe sich ändert. Besonders bemerkenswert ist das Ausbleiben der Vergrößerung an der hinteren Partie des Rückens, die bei allen wahren weiblichen Individuen beobachtet wird und zur Passage der ausgebildeten Eier nötig ist.

Sellheim gibt aus seinen Beobachtungen an 7 operierten Hennen, die z. T. während der nächsten Legepause, z. T. kurz vor der nächsten Legeperiode (7 Monate post operationem) und auf der Höhe der nächsten Legezeit (11—13 Monate p. oper.) mit Kontrolltieren geschlachtet waren, folgendes an:

Während der Legepause schrumpften die Eierstöcke bei beiden Arten der Hühner bis auf Mandelgröße zusammen. Beim Herannahen der Legezeit und während der nächsten Legeperiode machten die Eierstöcke und teilweise auch die Legerohre dieselben physiologischen Wandlungen mit, wie beim nichtoperierten Huhn. Ovarien und (in einem Falle) auch Ovidukt traten in Tätigkeit und stießen ihre Erzeugnisse in die freie Bauchhöhle aus, wo sie teilweise der Resorption anheimfielen. Jedenfalls ist nach diesen Untersuchungen zu sagen, daß der supponierte lokale Einfluß der Resektion des Oviduks auf den Eierstock nicht eintritt.

Von einer Kastration der Hennen spricht man daher mit Unrecht. Daß die sekundären Geschlechtscharaktere durch die beschriebene Operation eine Alteration erfahren, ist reines Phantasiestück.

Auch im übrigen traten im Federkleid und Benehmen bei den operierten Tieren keine bemerkenswerten Verschiedenheiten von den Kontrollhennen in Erscheinung. Sie ließen sich treten wie die anderen, insbesondere wurden Krähversuche nicht gemacht. Von einer Beckenverengerung war beim Vergleich der Durchschnittszahlen ebenfalls nichts zu bemerken, die Zahl betrug bei den operierten 4,17 cm gegen 3,7 der normalen, also sogar ein durch den Zufall bedingtes kleines Plus.

Wenden wir uns nun weiter den einzelnen Veränderungen zu, welche beim Menschen oder den anderen Haustieren als Folgezustände der Kastration aufgefaßt werden, so ist, wenn wir zunächst die Geschlechtsorgane berücksichtigen, von Gruber und Steinach beobachtet, daß bei Kastrierten die Samenblasen rudimentär sind. Andere Versuche haben ergeben, daß bei Tieren mit Entfernung der Hoden eine Atrophie der Prostata einhergeht. Steinach hat

dies bei Ratten, Kirby, Guyon und Legueu bei Hunden, die 5 und $2^1/_2$ Monate nach der Operation getötet wurden, gesehen, und Albarran, der dasselbe Experiment mit Hunden anstellte, konnte die Atrophie schon nach $1^1/_2$ Monaten feststellen. Eine große Anzahl Chirurgen hat deshalb die Entfernung der Hoden vorgenommen, um bei Hypertrophie der Prostata eine Vergrößerung der Drüse aufzuhalten, und viele versichern, mit Erfolg. Delbet faßt die Ergebnisse etwa folgendermaßen zusammen: Wegnahme der Hoden bewirkt Schwund der Prostata auch im reifen Alter. Einseitige Kastration bewirkt einseitigen Prostataschwund, wirkt aber weniger energisch und weniger zuverlässig als die doppelseitige Operation. Alle Widersprüche zwischen den Autoren sind bis jetzt noch nicht auszugleichen.

Zu den merkwürdigsten Veränderungen gehören die der Brustdrüsen. Wie Delbet sagt, ist das Verhalten der Brüste schwer zu verstehen. Die Pubertät wirkt befördernd auf ihr Wachstum, aber auch die Unterbrechung der Tätigkeit des Keimgewebes wirkt in gleichem Sinne, denn nach der Porro'schen Operation hat man besonders starke Milchabsonderungen beobachtet, und während des Stillens hört die Menstruation auf; besonders aber kann durch die Kastration beim Manne das Wachstum der Brüste angeregt werden. Auffallenderweise wird zwar in den Berichten über nichtmedizinische Kastrationen die Hypertrophie der Brustdrüsen nicht erwähnt, aber die medizinische Beobachtung erwähnt einmal die angeborene Gynäkomastie, sowie einige, wenn auch seltene Fälle, erworbener d. h. das Entstehen von Weiberbrüsten nach Zerstörung der Hoden bei geschlechtlich Reifen. So beschreiben Lereboullet und Coffin das Auftreten nach durch Hodenentzündung bedingtem Schwund beider Hoden; Lacassagne nach Zugrundegehen auch nur eines Hodens, und Le Dentu die einseitige Hypertrophie der Brustdrüse bei einseitigem Fehlen des Hodens der gleichen Seite.

Ueber die Exstirpation der weiblichen Keimdrüsen beim Menschen aus früherer Zeit fehlen fast alle Berichte. Dr. Roberts will in Indien weibliche Kastraten gesehen haben; die von ihm untersuchten Personen waren etwa 25 Jahre alt, groß, vollkommen gesund und muskulös, hatten keinen Busen und keine Warze, der Schambogen war so eng, daß sich die aufsteigenden Aeste der Sitzbeine und die absteigenden der Schambeine fast berührten. Die ganze Gegend der Schamteile zeigte keine Fettablagerung, die Hinterbacken waren nicht mehr entwickelt wie bei Männern. Menstrual-

blutung und Geschlechstrieb nicht vorhanden. Da in neuerer Zeit die operative Entfernung der Eierstöcke verhältnismäßig häufig vorgenommen wurde, sind die darnach eintretenden Veränderungen ziemlich genau beobachtet und herrscht darüber in vielen Punkten nahezu Uebereinstimmung.

Nach der Kastration hört die Menstruation auf; sind Reste der Eierstöcke zurückgeblieben, kann sie fortdauern, die Menopause trat in der Regel in 55,5 pCt. sofort, in 25,8 pCt. erst nach langer Zeit und in 18,7 pCt. gar nicht ein. Von manchen Seiten, Daucourt, wird auf vikariierende Blutungen aus Scheide, Urethra, Rektum, Nase und Lunge großes Gewicht gelegt, aber andere, z. B. Fehling, sagen, es sei übertrieben, und Alterthum (1) und Glaeveck konstatieren, daß sie nur selten Veranlassung zu vikariierenden Blutungen gibt.

Man hatte geglaubt, daß das Weib durch die Kastration zu einem geschlechtslosen Individuum werde und die Charakteristika des weiblichen Geschlechts verloren gehen. Man hatte das Schwinden der Brüste, des langen Haupthaars, des breiten Beckens behauptet, ja sogar, daß sie positive männliche Charaktere annehmen, als: tiefe Stimme, starke Behaarung. Dies ist nicht der Fall. Von Alterthum ist nie eine Schrumpfung der Brüste, in manchen Fällen sogar eine Vermehrung durch Zunahme von Fettgewebe, in 5 Fällen kolostrumähnliche Flüssigkeit beobachtet. Konstant ist Rückbildung des Uterus, wie beim natürlichen Altwerden, ähnlich am Introitus und der Scheide. Nach histologischen Untersuchungen von Jentzer und Beuttner, von Buys und Vandervelde beruht das Kleinerwerden des Uterus auf einfacher Atrophie der Muskelfibrillen ohne fettige Degeneration, auf einer Wucherung des interstitiellen Gewebes, welches später fibrös wird, und auf einer Degeneration und Desquamation der Epithelien der Uterusdrüsen.

Ueber die Veränderungen an den äußeren Geschlechtsteilen männlicher Tiere nach der Kastration ist wenig bekannt. Kichon und Fandelize (Fichera) fanden bei früh kastrierten Lapins die äußeren Genitalien so mangelhaft entwickelt, daß ein Irrtum über das Geschlecht möglich wurde. Sellheim stellte nach Beobachtung beim Rinde fest, daß die Durchschnittsmaße der Zitzen bei gleichaltrigen Stieren und Ochsen das unverhältnismäßig starke Wachstum dieser Gebilde bei Kastraten anzeigen, im Gegensatz zur minimalen Vergrößerung bei unverschnittenen Tieren im Laufe der ersten 6 Lebensjahre. Der Durchschnitt durch durch Zitze und das darunterliegende Drüsengewebe zeigt auch beim Ochsen eine etwas reichlichere Entwicklung des letzteren als beim Stier.

Bei weiblichen Tieren, die früh kastriert worden sind, schrumpfen Gebärmutter, Eileiter und Bänder, die Brunst hört auf. Die Milch kastrierter Kühe soll fett- und kaseinreicher, nach Leblanc die Fettmenge um ein Drittel vermehrt sein. Charlier behauptete auch, daß der Geschmack der Milch ein angenehmerer würde. Falk

gibt an, daß eine kastrierte, nicht besonders gute Kuh im Jahre auf ca. 3500 l, eine bessere auf 5—6000 l im ersten Jahre nach der Kastration kommt, während sonst eine mittlere Kuh im Durchschnitt 2000—2600 l gibt. Bei besseren Milchkühen, die über 20 l täglich geben, hält dieser hohe Milchertrag nicht länger als bei nichtkastrierten an. Die Vermehrung der Milchmenge tritt nach Falk weniger durch Steigerung der täglichen Milchmenge als durch Verlängerung der Dauer der Laktation von etwa 9 auf 18—20 Monate hervor. Bertschy in Düdingen führt an, daß Kühe, welche an Stiersucht leiden, öfters rinderig werden, unbefruchtet bleiben, und auf der Weide die ganze Herde belästigen, sowie Kühe, die zur Zucht untauglich wurden, durch die Ovariotomie zu sehr nutzbarem Milch-, Arbeits- und Mastvieh umgeändert werden.

Ueber den Erfolg der Operation in betreff der größeren Milchergiebigkeit sind die Ansichten sehr geteilt; in großen Milchwirtschaften hat man gefunden, daß die Kühe durch die Kastration zu rasch fett werden und daß damit eine Verminderung der Milchquantität eintritt. Liebner, Friedrich, Hofbauer und Sickert erklären, daß die Erfolge der Ovariotomie in keinem Verhältnis zu den eventl. Gefahren stehen. (Bayer, Operationslehre 1906).

Die bekannteste Wirkung der Jugendkastration beim Menschen ist das Ausbleiben des Stimmwechsels, d. h. der Knabe bekommt nicht, wie der gesunde, zur Zeit der Reife eine tiefe Stimme, so daß die Operation früher sehr häufig ausgeführt wurde, um für Männerchöre Sopranstimmen zu erhalten. Da die Tiefe der Stimme von der Größe des Kehlkopfes abhängt, muß die Kastration die Weiterentwicklung desselben verhindern.

Dupuytren (18) beschreibt einen Kehlkopf eines menschlichen Kastraten, er war ein Drittel kleiner als der von Männern gleichen Alters und gleicher Statur; er ähnelte dem eines Kindes oder Weibes und die Stimmritze war eng. Gruber (26) fand beim Vergleichen des Kehlkopfes eines 65jährigen Eunuchen mit dem eines Mannes bzw. eines Weibes

1. daß der Kehlkopf des Mannes um $^1/_4$ größer ist als der des Kastraten;
2. daß die Größe des Kehlkopfes des Kastraten den des Weibes bloß um $^1/_7$ im Umfange übertrifft;
3. daß sonach die Größe des Kehlkopfes der Kastraten in Beziehung seines allgemeinen Umfanges auffallend zu der des Weibes sich hinneigt.

Nach Angabe von Huschke, Krause und Müller steht die Stimmritze der Kastraten gleichsam in der Mitte zwischen der des Weibes und jener des Mannes, wenigstens was die Pars vocalis betrifft, die Pars respiratoria nähert sich der des Mannes.

Bei Tieren scheint der Stimmwechsel nicht vorzukommen, ist wenigstens nicht so auffällig; man nimmt im allgemeinen an, daß die Stimme des Männchens tiefer ist und die des kastrierten Tieres diese Eigenschaft verliert. Von Kapaunen hat Sellheim festgestellt, daß der Kehlkopf an Größe in allen Dimensionen zwischen denen des ausgebildeten männlichen und weiblichen Tieres steht, von einer aktiven Annäherung an das weibliche Geschlecht aber nichts zu merken sei.

Als eine ferner allgemein beobachtete Veränderung nach der Kastration dürfte der Einfluß auf das Knochensystem anzusehen sein. Fast überall, wo eine Beschreibung der Eunuchen gegeben wird, weist man auf ihre Größe hin.

Tournès sagt: „Die meisten der vielen Eunuchen in Kairo sind lang, schlank und sehr mager; Arme und besonders Beine sind von einer unvernünftigen Länge." Fast das Gleiche berichtet Godard: „Die Eunuchen sind mager, lang gewachsen, stumpfsinnig, ihre Beine sind durch ihre Länge monströs. Auch die Neger können sehr groß werden, aber in normalen Proportionen. Das abnorme Wachstum soll zur Zeit der Pubertät eintreten." Merschejewsky untersuchte in den Petersburger Gefängnissen 22 männliche kastrierte Skopzen und stellte die genauen Maße fest, wobei eine größere Körperlänge, große Länge der Arme und besonders der Unterschenkel, und vor allem bedeutendere Breite des Beckens gefunden wurde. Er betont übrigens, daß die Beckenbreite nicht proportional der Körperlänge sei, daß man die Breite des Skopzenbeckens nicht durch die langen Glieder erklären könne.

Pittard (46) fand ebenfalls durch Beobachtung an Skopzen, daß durch Kastration das absolute und relative Wachstum der Brust, des Kopfes und des knöchernen Schädels in seinen 3 Hauptdurchmessern eingeschränkt würde, dagegen das absolute und relative Wachstum des Körpers im ganzen, das der Extremitäten und wahrscheinlich des äußeren Ohrs erhöht und beschleunigt wird.

Bei Tieren wird allgemein die Annäherung an den Typus des weiblichen Geschlechts behauptet, ohne daß die Annahme durch Messungen direkt bewiesen wird.

Nach Hering und Hoffmann nehmen die hinteren Körperteile an Masse zu, während die vorderen schlanker werden. Bullenschädel und Stiernacken des männlichen Rindes kommen garnicht zur Entwickelung, ebensowenig der Hengstkopf und Speckhals des männlichen Pferdes. Aehnlicher Einfluß macht sich bei sämtlichen anderen Haustieren bemerkbar. Settegast hat bemerkt, daß Ochsen größer als Stiere und Kühe der gleichen Rasse sind. Nathusius hat beim Vergleiche der morgen- und abendländischen Pferdegruppen zahlreiche Messungen vorgenommen und bei Kastraten ein größeres Maß der Widerristhöhe, Hüftknochenhöhe und der vorderen Extremitäten gefunden, während die Rumpflänge bei beiden fast gleich war. Nach Frank soll das Wallachenbecken dem Stutenbecken ähnlicher werden, da der starke Knochenwulst am vorderen Ende der Beckenfuge verschwindet.

Ein richtiges Verständnis über die Ursache dieser Abweichungen haben uns die Untersuchungen Sellheims gebracht.

Er untersuchte die Skeletteile von Schlachttieren, also Tieren, die in der Jugend aus wirtschaftlichen Gründen kastriert waren. Er fand beim Ochsen von $3^3/_4$ Jahr am unteren Ende der Oberschenkel auf Sägeschnitten eine noch 2 mm breite, ununterbrochene, knorpelige Epiphysenscheibe erhalten, beim Stiere ganz verknöchert. Die Annahme, daß das Rind mit 4 Jahren ausgewachsen ist, findet hiermit volle Bestätigung. Bei älteren Wallachen war alles verknöchert, also ein Beweis, daß bei alten Kastraten die Knorpelzonen auch verkalken. Er verglich die Skelette vom Hahn und Kapaun und fand letzteren höher und schmalbrüstiger als den Hahn, das Becken war hier enger, dort breiter, aber nicht dem der Henne ähnlich. Sodann stellte er Versuche mit 2 Hündinnen großer Rasse an. Beim Vergleich ergab sich, daß besonders die Hinterbeine des kastrierten Tieres, aber auch durchweg die großen Gliederknochen länger und schlanker waren, daß am Becken die absoluten Maße größer, die relativen kleiner waren, und daß das Knochenwachstum bei der nicht kastrierten Hündin abgeschlossen war, während bei der kastrierten Epiphysenscheiben und knorpelige Nähte noch vorhanden waren.

Es bestehen sonach sehr auffällige Störungen im Wachstum der Knochen im Anschluß an die in jugendlichem Alter ausgeführte Kastration beim männlichen wie weiblichen Tier. Die Abweichungen von der Norm bestehen in einer Retardation der Verknöcherung knorpeliger Skelettabschnitte, besonders der Epiphysenscheiben an den Knochen der Extremitäten und den Knochensuturen.

Die Folgen sind sehr beträchtliche Veränderungen in den Proportionen der Extremitäten, des Schädels, des Beckens und auch des Brustkorbes.

Daß Kastrationen nach Vollendung des Wachstums einen solchen Einfluß auf das Knochensystem nicht mehr ausüben, ist begreiflich, es sind solche Knochenveränderungen wenigstens bei den zahlreichen operierten Frauen nicht beobachtet worden, eine Verkleinerung des Beckens kommt nicht vor. Zu erwähnen ist hier aber die Wirkung der Kastration auf die Osteomalazie. Nach Entfernung der Eierstöcke hört die Krankheit auf und wenn auch die Heilung nicht immer dauernd ist, so scheinen doch die Beziehungen zwischen den Keimdrüsen und dem Knochensystem vorhanden zu sein.

Im Hinblick auf die günstigen Erfolge hat Fehling die Hypothese aufgestellt, es handle sich bei diesen Erkrankungen um eine von den Ovarien ausgehende

Trophoneurose der Knochen. Man fand in den exstirpierten Ovarien starken Gefäßreichtum, hyaline Degeneration der Gefäßwandungen und Veröden bzw. Degeneration der Follikel. Die Fehlingsche Theorie würde nun durch das Auffinden konstanter Veränderungen in den Ovarien, sei es im ganzen Organ oder nur in einzelnen Bestandteilen, gestützt werden. Nach den Untersuchungen von Bulius (8) ist es zu bezweifeln, ob es je gelingen wird; auch Schottländer gibt zu, daß es anatomisch nicht möglich, vielleicht auf chemischem Wege zu erreichen sein wird.

Kehrer hat folgende Hypothese aufgestellt:

1. Die Eierstöcke bilden pathologischerweise einen chemischen Körper, der fortwährend ins Blut übergehend, die Knochenphosphate und -karbonate löst und zwar nach Maßgabe der inneren Angriffsfläche, die in den spongiösen Knochen ausgedehnter ist als in den Röhrenknochen.
2. Der hypothetische chemische Körper wird auch in der Norm in geringen Mengen, bei Osteomalazie reichlich gebildet. Er hemmt in der Norm bloß die Knochenneubildung, so daß das weibliche Skelett dünner und graziler wird als das männliche. Seine Hypersekretion erzeugt Osteomalazie.

Diese Theorie hat eine ganze Reihe von Dingen zu Voraussetzungen, von denen bisher noch nichts auch nur einigermaßen sicher erwiesen ist: die sogenannte innere Sekretion der Eierstöcke, ihre Störungen, ihr Einfluß auf den Gesamtorganismus und auf einzelne Körperteile bei normalem oder abnormem Verhalten.

Zur ihrer Stütze lassen sich höchstens die Versuche von Tarulli und Caratulo anführen. Sie beobachteten den Stoffwechsel bei Hunden und ovariotomierten weiblichen Mäusen und stellten nach Entfernung der Keimdrüsen eine ansehnliche und dauernde Verminderung in der Ausscheidung der Phosphate und ausgeatmeten Kohlensäure fest, die sofort wieder zunahm, wenn Ovarialsaft subkutan eingespritzt wurde. Tarulli und Caratulo folgerten hieraus, daß die Ovarien dauernd an das Blut ein Produkt der inneren Sekretion abgäben, welches die Oxydation von organischen Phosphorverbindungen, Kohlehydraten und Fetten begünstige. Pinzani, Loewy und Richter, welche die gleichen Versuche machten, bestätigten oben gemachte Behauptungen, während Schultz und Falk, Lüthje und andere sie verneinten, Mosse und Oulie und Heymann sogar in einigen Fällen eine vermehrte Ausscheidung der Phosphate gefunden haben.

Nach dem jetzigen Stande ist es nicht möglich, über die Wirkung der Kastration bei der Osteomalazie und die Entstehung dieser Knochenerkrankung befriedigende Erklärungen abzugeben.

Treten wir jetzt den Veränderungen des Schädels noch etwas näher, so sollte man annehmen, daß der Kastratenschädel größer sein müsse, da seine Nähte später verknöchern, somit Gelegenheit zu längerem Wachstum gegeben ist.

Vom menschlichen Kastraten ist in alten Beobachtungen die Größe des Kopfumfanges nicht angegeben. Merschejewsky sagt von seinen Skopzen, daß

die Kopfmaße nicht wesentlich anders als von Männern gewesen seien; war der Kopfumfang aber gleich, so waren die Skopzenköpfe verhältnismäßig kleiner wegen der vermehrten Körperlänge. Auch nach den Betrachtungen von Ecker und Becker an Negerskeletten waren die normalen Negerköpfe größer als die der Eunuchen.

Nun hat aber Gall (zitiert von Möbius) behauptet, daß beim Kastraten die Hinterhauptschuppe weniger gewölbt, ja geradezu flach sei, und führt dies auf die seiner Ansicht nach wichtigste Veränderung nach der Kastration, auf die Entwickelungshemmung des Kleinhirns zurück, das bei weitem nicht die Größe erreicht, als wenn die Operation nicht vorgenommen worden wäre. Nach seiner Ueberzeugung ist das Kleinhirn der Sitz des Geschlechtstriebes. Wird die Kastration erst nach Beendigung des Wachstums vorgenommen, oder wenigstens zu einer Zeit, wo in der Hauptsache das Kleinhirn schon entwickelt ist, so verhindert sie weder die Kundgebungen des Fortpflanzungstriebes, noch die Möglichkeit die Begattung auszuüben. Den besten Beweis für die Richtigkeit seiner Behauptung sieht Gall in der Wirkung der einseitigen Kastration auf die Entwickelung des Kleinhirns. Wie mehrfache Beobachtungen an Kranken, verschiedene Sektionsbefunde und Tierexperimente zeigten, hatte stets der Verlust nur eines Hodens Atrophie der gegenüberliegenden Kleinhirnhemisphäre und im Anschluß daran auch Abflachung der Hinterhauptswölbung zur Folge.

Möbius (41), der warm für die Gallschen Anschauungen eintritt, glaubt nach seinen Messungen an Schädeln verschiedener Tierarten mit großer Wahrscheinlichkeit sagen zu dürfen, daß durch die Kastration die Form des Schädels verändert wird, daß er im ganzen größer wird, und daß sein hinteres Ende in einer nach der Tierart verschiedenen Weise verunstaltet wird. Am Wallachenschädel will Möbius ein engeres Hinterhauptsloch und eine rauhe, gleichsam verwitterte Oberfläche des außerdem kleineren und weniger gewölbten Hinterhauptbeins gefunden haben.

Sellheim stellte bei seinen Versuchen fest, daß der Kapaunenschädel zierlicher, weniger massig und mit weniger ausgeprägten Muskelansätzen versehen war. Der Schädelinnenraum war etwas vermindert, der Höhendurchmesser kleiner. Auch der Schädel der kastrierten Hündin war länger und breiter, aber niedriger als der des Kontrolltieres. Christiani (11) hat zahlreiche Messungen an den Hinterhauptsbeinen von Pferden vorgenommen, ohne einen durchgreifenden und außer allem Zweifel stehenden Unterschied in Größe, Gestalt und Wölbung der Hinterhauptsbeine bei Wallachen und nicht kastrierten Pferden nachweisen zu können.

Daß die Kastration tatsächlich einen Einfluß auf die Schädelbeschaffenheit ausübt, lehrt die allgemein bekannte stärkere Entwickelung der Hörner der Ochsen, der Unterschied betrug nach Sellheim in 5 Jahren 15 cm. Bei Ziegen ist es vielleicht ebenso; Tschudi erwähnt, er habe einen kastrierten Bock gesehen, dessen Hörner im Bogen $2^1/_2$ Fuß maßen. Bei Widdern sollen in der Regel die Hörner mehr oder weniger kümmerlich ausfallen, bei manchen Rassen ganz ausbleiben. Rörig hat beim Wild diese Frage sorgfältig studiert und gefunden, daß angeborene völlige Atrophie der

Zeugungsorgane vollständige Geweihlosigkeit zur Folge hat. Einseitige Atrophie der Testikel bedingt einseitige Verkümmerung der Geweihstangen auf der entgegengesetzten Seite. Erworbene völlige Atrophie der Hoden hat Entwickelung eines Perückengeweihes zur Folge. Totale Kastration eines jugendlichen Tieres bewirkt, daß weder Stirnzapfen noch Geweih entwickelt werden, die gleiche Operation zur Zeit des völlig ausgereiften Geweihes verursacht, daß das Geweih vorzeitig abfällt und nie wieder ein ausreifendes Geweih entsteht.

Ueber Größe und Beschaffenheit des Kastratengehirns finden sich mit der Ausnahme der Gallschen Beobachtungen keine Angaben vor. An Pferdegehirnen hat Lauret Wägungen vornehmen lassen, die für Hengste ein Gewicht von 534,8, Stuten 507 und Wallache 519,62 g, somit für die kastrierten Tiere ein geringeres Gewicht ergaben. Golin hat in 15 Wägungen nur eine geringe Differenz festgestellt, die er auf eine Vergrößerung des Kleinhirns schiebt.

Ueber die Beeinflussung der seelischen Tätigkeit und Charaktereigenschaften durch die Kastration liegen die widersprechendsten Urteile vor. So heißt es im allgemeinen von den Kastraten, sie seien feige, boshaft, neugierig, fanatisch, grausam, hinterlistig, eitel, aber alle diese Eigenschaften sind überhaupt häufiger als ihr Gegenteil und kaum auf direkten Verlust der Keimdrüsen, sondern auf verschiedene andere Umstände und wirtschaftliche Verhältnisse zurückzuführen, andererseits werden Eunuchen als anhänglich und kinderfreundlich bezeichnet.

Sodann ist vielfach die Entstehung von Geistesstörungen behauptet worden. Dupuytren, Demarquay, Vidal und andere sagen, es könne Melancholie auftreten, die zuweilen tödlich sei oder zum Selbstmord führe. Auch in neuerer Zeit sind bei Behandlung von Prostatavergrößerung durch Kastration unangenehme Geisteszustände beobachtet worden; so starben von 6 Kranken Faulds 4 an akuter Manie kurze Zeit nach der Operation. Wenn hier gewisse ursächliche Beziehungen zwischen Operation und Geisteskrankheit augenscheinlich sind, so ist der nähere Zusammenhang doch völlig ungeklärt, und müssen ganz andere Ursachen und Gemütsstimmungen mitgewirkt haben. In manchen Fällen mögen die Patienten schon vorher geistig etwas abnorm gewesen sein. Nach Ausführung der Operation im jugendlichen Alter hat man Geistesstörungen nicht beobachtet.

Auch die Erfahrungen an Frauen haben nicht zu einer einheit-

lichen Deutung geführt. So wird von Glaevecke ein schädigender Einfluß auf den Geisteszustand behauptet, $^1/_3$ aller Fälle war melancholisch, gedrückt. Pfister nennt von 116 Fällen 50 gedrückt. Schmitz beschreibt 3 Fälle schwerer psychischer Störung, er zieht wie Routh die Theorie der inneren Sekretion der Ovarien heran und stellt die Folgen des Verlustes der Keimdrüsen in Analogie mit Verlust der Schilddrüse. Alterthum sagt aber, eine Cachexia ovariopriva gibt es nicht, er stellt 111 Fälle zusammen, von denen 47 keine Aenderungen der Gemütsstimmung zeigten, 45 waren heiter, froh, 8 gereizt erregt und nur 7 waren traurig, aber auch dazu gaben andere familiäre Gründe die Veranlassung ab. Ueber die Abnahme des Gedächtnisses gaben von 97 Frauen 28 eine Abnahme an, aber nur 1 hochgradig.

Bei Tieren wird im allgemeinen der Charakter durch die Kastration geändert, Kraft und Lebhaftigkeit vermindert und zwar umsomehr, je später die Operation vorgenommen wird, alte Hengste werden nach der Kastration ruhiger und träger als junge. Von Kapaunen wird angegeben, sie seien feige und bemutterten die Jungen, Sellheim hat das Gegenteil beobachtet.

Uebersehen wir nun noch einmal die Veränderungen, welche direkt durch die Kastration, durch den Ausfall des Einflusses der Keimdrüsen auf den Körper hervorgerufen werden, so kommen wir zu der Ueberzeugung, daß die früheren Annahmen zum großen Teil übertrieben sind, daß die alte und noch heute vielfach verbreitete Anschauung, daß durch diese Operation die Geschlechter gewissermassen umgekehrt, daß der Mann zum Weibe, das Weib zum Manne würde, nicht den Tatsachen entspricht. Es ergibt sich aber, daß die Kastration im jugendlichen Alter die Ausbildung der sekundären Geschlechtscharaktere hemmt, aber nicht aufhebt, im späteren Alter zwar nur geringeren Einfluß äußert, aber doch nicht ganz ohne Einwirkung bleibt.

Es werden auch nicht alle Geschlechtscharaktere in gleicher Weise, sondern die einen regressiv, die anderen progressiv beeinflußt. Während von den Geschlechtsorganen Samenblasen, Prostata und Uterus sich zurückbilden, wird die Mamma mitunter zum Wachstum oder erhöhter Tätigkeit angeregt. Der Kehlkopf bleibt in der Entwickelung zurück. Epiphysenknorpel und Nähte verknöchern nicht rechtzeitig, so daß aus dieser Hemmung ein stärkeres Wachstum hervorgeht. Die Einwirkung auf die nervösen Zentralorgane, die Haut und

ihre Anhänge ist zwar nicht zu leugnen, aber bei weitem nicht in dem Maße zu beobachten, wie immer angenommen wird.

Daß die Entfernung der Keimdrüsen aber wirklich als die Ursache genannter Veränderungen zu betrachten ist, dürfte durch die Tatsache gestützt sein, daß sie nicht eintreten, wenn die Testikel bzw. Ovarien nicht vollständig entfernt, sondern Teile davon im Körper zurückgeblieben sind. Knauer und Halbau haben gezeigt, daß die aus ihren nervösen Verbindungen vollständig gelösten und an irgend einer Stelle des Körpers eingepflanzten Eierstöcke den Schwund der übrigen Geschlechtsteile und der Brustdrüse verhindern.

Alle diese Tatsachen machen es wahrscheinlich, daß eine innere Sekretion der Geschlechtsdrüsen vorhanden ist, daß irgend welche Stoffe aus den Keimdrüsen in den Kreislauf eintreten müssen, die dann auf die einzelnen Organe hemmend, fördernd oder umgestaltend wirken.

Fichera glaubt nun durch seine Versuche den Beweis erbracht zu haben, daß direkte Beziehungen zwischen den Geschlechtsdrüsen und der Hypophyse bestehen. Die Richtigkeit dieser Behauptung vorausgesetzt, würden darnach manche Hypothesen aus dem Bereich der bloßen Wahrscheinlichkeit herausgerückt werden. Bei der Akromegalie wird die Hypertrophie und vermehrte Tätigkeit der Hypophyse als Ursache der Steigerung des Knochenwachstums angesehen, auch bei der Kastration wird, wenigstens bei jungen Tieren, eine Steigerung des Knochenwachstums und eine Vergrößerung der Hypophyse beobachtet. Da diese Vergrößerung und die durch Eosinophilie gekennzeichnete vermehrte Tätigkeit sehr schnell eintritt, ließe sich das Knochenwachstum vielleicht auf die Hyperfunktion des Gehirnanhangs zurückführen.

Man müßte hieraus folgern, daß das Produkt der inneren Sekretion der Keimdrüsen die entgegengesetzte Wirkung habe, als das der Hypophyse, daß es Antagonist der letzteren sei und auf das Knochenwachstum hemmend wirke. Die verminderte Ausscheidung der Phosphate nach der Kastration, wie sie Tarulli und Caratulo beobachtet haben, müßte dann ebenfalls als Wirkung der vermehrten Hypophysenfunktion gedeutet werden. Eine größere Sicherheit in der Beurteilung dieses Punktes würde man erhalten, wenn nach Kastration von Tieren ohne Hypophyse das vermehrte Knochenwachstum ausbliebe.

Auch für die Annahme der Reziprozität, daß umgekehrt auch ein

hemmender Einfluß der Hypophyse auf die Keimdrüsen vorhanden sei, könnten Beobachtungen bei der Akromegalie herangezogen werden, wo sie in Form von Funktionsstörungen (Menopause) und Atrophie der Geschlechtsorgane teilweise zum Ausdruck kommt.

Auch die Kehrersche Hypothese der Osteomalazie würde hierdurch eine gewisse Stütze finden. Sie setzt bekanntlich seitens der Eierstöcke eine in diesem Falle gesteigerte Sekretion eines Stoffes voraus, der die Knochenphosphate und -karbonate löst, in der Norm nur in geringen Mengen gebildet wird, um die Knochenneubildung zu hemmen. Die ausfallende Tätigkeit der Hypophyse würde dem Produkt der Ovarien eine gesteigerte Wirkung ermöglichen. Von Interesse würde es sein zu wissen, ob bei Osteomalazie Verkleinerung der Hypophyse bzw. verminderte Funktion zu beobachten ist, da dies ein weiterer Beweis für die wechselseitigen Beziehungen genannter Organe sein würde; ich habe in der mir vorliegenden Literatur keine darauf bezügliche Notiz gefunden.

Beim Fehlen der Hypophyse müßte als Ausdruck des Mangels ihrer hemmenden Tätigkeit eine Hypertrophie der Geschlechtsorgane oder Steigerung ihrer Funktion eintreten. Beobachtungen dieser Art sind nirgends verzeichnet. Friedmann und Maas haben bei ihrem Versuchstier, das lange Zeit nach völliger Entfernung der Hypophyse lebte und sich des besten Wohlseins erfreute, ausdrücklich hervorgehoben, daß keine Abweichung an irgend welchen Organen vorhanden war, auch von gesteigertem Geschlechtstrieb nichts erwähnt.

Für uns war es nun von größter Wichtigkeit, festzustellen, ob die von Fichera gefundene Vergrößerung der Hypophyse nach der Kastration auch beim Pferde vorhanden ist. Das müßte eigentlich der Fall sein, da auch Osborne-Vincent die Ansicht ausgesprochen haben, daß die Funktion der Hypophyse im ganzen Tierreich die gleiche sei, da selbst mit dem Extrakt von Fischhypophysen ähnliche Reaktionen hervorzurufen waren, wie mit dem von Säugetieren. Auch Kon (34) glaubt die Beobachtungen Fichera's bestätigen zu können.

Da nach Landessitte nur sehr wenig Hengste gebraucht werden, somit diese selten zur Sektion kommen, wäre das Vergleichsmaterial nur ein sehr mangelhaftes gewesen, und es wurden daher die Hypophysen von Stuten mit herangezogen. Es war dabei die Ueberlegung maßgebend, daß sie in geschlechtlicher Beziehung als unversehrt zu betrachten und somit den Hengsten gleichzustellen seien, ferner auch

deshalb, weil der Einfluß der Ovarien auf die Hypophyse der gleiche wie der der Testikel sein soll, wie Fichera ja bei den ovariotomierten Tieren festgestellt hat. Von allen zur Sektion kommenden Tieren wurde nach Herausnahme des Gehirns das Gewicht desselben und der Hypophyse, später auch das des Kleinhirns festgestellt. Von der Hypophyse wurde die der unteren Fläche ziemlich fest anhaftende Dura entfernt, indem mit scharfem Messer an der Verwachsungsstelle am unteren Rande vorsichtig ein Einschnitt gemacht und dann durch leichten Zug, unterstützt von weiterem Präparieren mit dem Messer, die feinen Fasern, welche Dura und Hypophyse innig verbinden, getrennt wurden.

Es gelangten zur Untersuchung 70 Wallache, 40 Stuten und 2 Hengste. Die festgestellten Gewichte waren folgende:

	Durchschnitt	Minim.	Maxim.
Hypophysen.			
Wallach . . .	2,432 g	1,115 g	3,681 g
Stute	2,645 g	1,524 g	3,985 g
Hengst	2,701 g	2,427 g	2,975 g
Gehirn.			
Wallach . . .	632,98 g	498,47 g	735,00 g
Stute	634,18 g	528,50 g	729,00 g
Hengst	683,00 g	678,00 g	688,00 g
Kleinhirn.			
Wallach . . .	77,08 g	66,60 g	88,30 g
Stute	75,34 g	65,20 g	84,40 g

Die vergleichende Untersuchung ergibt zunächst die überraschende Tatsache, daß die Hypophyse der Wallache die leichteste der aufgeführten Geschlechter ist, sie ist mit 2,432 g um 0,213 g kleiner als die der Stuten, welche wiederum ein aber nur um 0,056 g geringeres Gewicht besitzt als der Hengst. Die Differenz der letzten beiden ist so gering, daß sie ganz außer Acht gelassen werden kann. Freilich ist die Zahl der herangezogenen Hengste so klein, daß daraus ein sicherer Schluß nicht gezogen werden kann; bei einer größeren Anzahl könnte die Differenz im Durchschnittsgewicht erheblich steigen, oder aber auch sich ins Gegenteil verkehren. Aus dem geringen Unterschied von 0,243 g zwischen Wallach und unversehrten Geschlechtern aber überhaupt auf einen Einfluß der Kastration auf die Schwere der Hypophyse schließen zu wollen, dürfte mehr als gewagt erscheinen, da die Gewichtsschwankungen bei den gleichen Geschlechtern unendlich viel größer sind, jene kleine Differenz als absolut belanglos zu betrachten ist. So beträgt namentlich beim

Wallach, wo die leichteste Hypophyse 1,115 g und die schwerste 3,681 g wiegt, die Spannung 2,566 g oder mit anderen Worten: die leichteste verhält sich zur schwersten wie 1 : 3,31.

Auch bei Stuten ist die Sachlage ungefähr die gleiche, die leichteste mit 1,524 g ist gegen die schwerste von 3,985 g um 2,461 g leichter oder verhält sich zu ihr wie 1 : 2,61. Von einem speziellen Vergleich der beiden Hengsthypophysen kann wohl abgesehen werden, da auch schon unter den beiden größere Differenzen vorhanden sind, als zwischen Hengsten und Wallachen.

Betrachten wir nun das Gewicht der Hypophyse im Verhältnis zu dem des Gehirns, so läßt sich absolut kein bestimmtes wechselseitiges Abhängigkeitsverhältnis erkennen. Bei Wallachen wurde allerdings bei der kleinsten Hypophyse (1,115 g) das kleinste Gehirngewicht 498,47 g gefunden, die schwerste (3,681 g) aber bei einem Gehirn von nur 632,50 g, während eine fast halb so schwere Hypophyse von 2,00 g bei einem Gehirngewicht von 666,30 g vorhanden war. Das schwerste Gehirn andererseits mit 735,00 g hatte allerdings auch eine schwere Hypophyse von 3,180 g, aber ein fast gleiches Gehirn von 726 g hatte nur eine Hypophyse von 1,848 g aufzuweisen. Bei den Stuten ist dieselbe Beobachtung fast noch auffälliger zu machen, die leichteste Hypophyse von 1,524 g und die schwerste von 3,985 g kommen bei gleichem Gehirngewicht vor, nämlich bei 677,10 bzw. 677,78 g, die Differenz von 0,68 g entbehrt wohl jeder Bedeutung. Wir sehen also ganz regellos schwere Hypophysen bei leichten Gehirnen und umgekehrt vorkommen, ohne daß auch das Geschlecht irgend welchen Einfluß bemerkbar macht. Auch der Größe und dem Gewicht der Pferde kann nach meiner Beobachtung kein irgendwie bestimmender Einfluß auf Größe des Gehirns oder der Hypophyse beigemessen werden, da bei kleinen Pferden große Gehirne und bei großen leichte Gehirne gefunden wurden. Es wäre vielleicht der Rasse ein gewisser Einfluß zuzuschreiben, allein die Versuchsanordnung und das Material waren nicht geeignet, um daraus bindende Schlüsse ziehen zu können, und müßte diese Frage durch eine besondere Versuchsreihe gelöst werden.

Was nun die Gehirngröße bei den verschiedenen Geschlechtern anbetrifft, so zeigt sich, daß das Hengstgehirn mit 683 g gegen 634,18 g der Stute und 632,98 g des Wallachs um rund 50 g schwerer ist. Man könnte daraus schließen, daß das Gehirn des männlichen Geschlechts — wie beim Menschen — größer ist als das des weiblichen, und daß beim Wallach infolge der Kastration ein Zurückbleiben

der Gehirnentwicklung stattgefunden hat. Es würde hierdurch die Beobachtung Sellheims bestätigt, der nach der Kastration eine Veränderung des Schädels festgestellt hat in der Richtung, daß der Kopf länger, aber niedriger wird. Da das Wachstum des Schädels von der Entwicklung des Gehirns abhängig ist, würde beim Wallach eine kleinere Schädelhöhle vorhanden sein müssen als beim Hengst. Ein ähnliches Resultat hatte Leuret erhalten, der auch festgestellt hatte, daß das Gehirn des Hengstes schwerer sei als das der Stuten und Wallache.

Da ich erst später, nachdem schon eine ganze Reihe von Wägungen vorgenommen waren, durch die Literatur an die Behauptung Gall's erinnert wurde, daß durch die Kastration die Entwickelung des Kleinhirns aufgehalten wird, suchte ich auch dieser Frage gleichzeitig näherzutreten. Da die Pferde alle oder mindestens zum größten Teil in früher Jugend, jedenfalls vor völliger Entwickelung kastriert werden, müßte die Abweichung leicht festzustellen sein. Das Gewicht des Kleinhirns wurde ermittelt, nachdem stets die Kleinhirnschenkel in gleicher Weise durchschnitten waren. Das Durchschnittsgewicht bei Wallachen ergab 77,08 g, bei Stuten 75,34 g, bei gleichem Gesamtgewicht des Gehirns, so daß beim Pferde die behauptete Verkleinerung des Kleinhirns nicht beobachtet werden kann.

Um die Größe der Hypophyse festzustellen, wurde die Bestimmung der verdrängten Wassermenge benutzt, da die einfache Aufnahme der drei dimensionalen Durchmesser keinen genauen Aufschluß über den wirklichen Kubikinhalt abgeben kann. Die ermittelten Maße betrugen beim

	Durchschnitt	Minim.	Maxim.
Wallach . . .	2,302 ccm	1,064 ccm	3,475 ccm
Stute	2,508 „	1,432 „	3,766 „
Hengst . . .	2,563 „	2,306 „	2,820 „

Der Vergleich ergibt, daß die Größe der Hypophyse ebensowenig wie das Gewicht durch die Kastration beeinflußt wird.

Die Gestalt der Hypophyse ist nicht ganz leicht zu bestimmen; Lothringer nennt sie kastanienförmig, welcher Vergleich noch am besten, aber nicht völlig zutrifft. Von oben gesehen ist die Form fast kreisförmig, in der Regel etwas von vorn nach hinten zusammengedrückt, sodaß der Querdurchmesser etwas größer ist. Am hinteren Ende macht sich mitunter eine kleine spitzrunde Ausbuchtung bemerkbar, die dann auf der etwas hervortretenden Partie des Hirnteils beruht, in

der Regel aber nicht sichtbar in Erscheinung tritt. An der oberen Fläche pflanzt sich am Uebergang des ersten in das zweite Drittel das Infundibulum in die Hypophyse ein, im übrigen ist sie flach gewölbt. an der hinteren Partie öfter je ein seitliches etwas stärkeres Hügelchen zeigend, und geht ohne besondere Grenze in die Seiten- und Hinterfläche über. Die untere Fläche ist mehr eben, zeigt eine flache konkave Ausbuchtung, welche vorn am breitesten und tiefsten ist, nach hinten schmaler und flacher wird, gut $^2/_3$ des Längsdurchmessers einnimmt und eine dreieckige Gestalt mit nach hinten abgerundeter Spitze hat. Die Höhlung entspricht natürlich genau dem gewölbten Teil des Türkensattels, dem sie vermittels der Dura fest anhaftet. Untere und obere Fläche konvergieren vorn, sodaß die Hypophyse hinten am dicksten ist und die beiden Flächen sich vorn in einem nahezu scharfen Rande berühren; an den Seiten und dem hinteren Teile gehen untere und Seitenflächen in einer deutlich markierten Linie in einander über, mitunter ist die Kante auch so abgerundet, daß die deutliche Grenze verschwindet.

Die Farbe der Hypophyse ist fleckig oder flammig gelblich, braunrot in verschiedener Schattierung; die Oberfläche, die von einer zarten, durchsichtigen Kapsel überzogen ist, etwas grauer, die untere Fläche nach Ablösen der Dura mehr dunkel, braunrot gefärbt. Die Durchschnittsfläche zeigt, je nach der Richtung, in der sie angelegt wird, eine verschiedene Verteilung der Farben und Beschaffenheit; die beiden Bestandteile des Organs, Gehirn- und Drüsenteil, sind scharf und deutlich von einander zu unterscheiden.

Der rötlich grau gefärbte Gehirnteil zieht sich auf einem mittleren Sagittalschnitt in schräg von oben und vorn nach unten und hinten verlaufender Richtung und in der Regel in einem leicht S-förmig gekrümmten Bogen durch die ganze Drüse. Anfangs schmal nimmt er mehr oder weniger schnell an Breite zu und endet kolbenförmig abgerundet am hinteren Rande, diesen mitunter spitzrund ausbuchtend. Der ganze Teil ist von einem scharf abgesetzten, etwa 1 mm breiten weißlichen Streifen begrenzt, von der braunroten, vorn und unten in der Regel etwas dunkleren Drüsenpartie getrennt und nimmt etwa $^1/_3$ der Schnittfläche ein. Auf einem mittleren Frontal- oder Horizontalschnitt ist die periphere Drüsensubstanz in viel größerer Mächtigkeit vorhanden, der Gehirnteil stellt sich als ein mehr oder weniger großer, rundlicher oder länglicher heller Fleck dar, der auch am oberen, bezüglich hinteren Rande von einem Streifen des Drüsengewebes umfaßt

wird, oder schiebt sich zungenförmig vom hinteren Rande in den Drüsenlappen ein; auch hier ist er allseitig von dem scharf abgesetzten Band des Epithelsaumes umgeben.

Zur mikroskopischen Untersuchung wurde die Fixierung in Formalin, Sublimat, Müllerscher Flüssigkeit, und nach Benda mit Formalin und Chromsäure vorgenommen, in der Alkoholreihe gehärtet, und nach Xylol- resp. Chloroformbehandlung in Paraffin eingebettet. Die Schnitte wurden nach den bekannten Methoden gefärbt, mit Weigertschem Eisenhämatoxylin, dem Biondi-Heidenhainschen Gemisch, nach Assmann, mit Hämatoxylin-Eosin und anderen.

Das mikroskopische Bild entspricht den von den verschiedenen Autoren gemachten Schilderungen. Der dem Gehirnteil unmittelbar anliegende, makroskopisch etwa 1 mm, auf Frontal- oder Horizontalschnitten im vorderen Teil breitere Streifen des drüsigen Anteils, der von Peremeschko als Markschicht, von Lothringer als Epithelsaum bezeichnet worden ist, hat einen ganz bestimmten, mehr einfachen Bau, wodurch er sehr scharf und deutlich von dem übrigen zu unterscheiden ist. Zarte Bindegewebsfasern bilden ein feines Netzwerk ungleicher, vielgestaltiger Maschen, die dicht mit gleichartigen kleinen Zellen angefüllt sind. Im übrigen peripheren Drüsenteile ist die Anordnung eine ganz andere und je nach der Schnittrichtung verschiedene. Eine außerordentlich reiche Entwickelung der Blutgefäße beherrscht das Bild. Während in der Grenzschicht nur sehr wenig und dann äußerst feine, kaum sichtbare Kapillaren das bindegewebige Stroma begleiten, sind sie hier so breit, daß an vielen Stellen das begleitende Bindegewebe völlig in den Hintergrund tritt. Auf Sagittalschnitten sieht man die Gefäße vielfach in Längsrichtung getroffen, zum Teil nahezu parallelen, aber auch ganz verschiedenen Lauf nehmend, sich vielfach verzweigend und verbindend. Dazwischen erscheinen die zelligen Bestandteile in Form kompakter Stränge oder Schläuche angeordnet. Auf Frontalschnitten zeigen sich die Gefäße fast ausschließlich im Querschnitt getroffen, die Zellen in einer mehr alveolären Anordnung von feinen Bindegewebsmassen zusammengehalten. Auf Horizontalschnitten sind die Gefäße und Zellschläuche in verschiedener Richtung erfaßt und entstehen Bilder, die als eine Mischung obiger beiden zu betrachten sind.

Die Entwickelung der Blutgefäße ist in den verschiedenen Hypophysen durchaus nicht die gleiche; während sie bei den einen außerordentlich zahlreich, weit und stark gefüllt sind, erscheinen sie

bei anderen spärlicher, enger und wenig gefüllt. Ein besonderer Einfluß des Geschlechtes konnte nicht festgestellt werden, da sich sowohl bei Wallachen wie bei Stuten Hypophysen mit allen Uebergängen von geringem zu reichlichstem Vorhandensein der Gefäße fanden. Es machte fast den Eindruck, als ob die jeweilige Blutmenge für die Größe des Organs von bestimmender Bedeutung sei, da große Hypophysen in der Regel durch starke Blutfülle und dementsprechend Gefäßerweiterung ausgezeichnet waren. Es soll damit aber nicht behauptet werden, daß das größere Volumen einer Hypophyse ausschließlich durch die Hyperämie bedingt sei.

Was nun die zelligen Elemente anbetrifft, so sind zunächst die chromophoben oder Hauptzellen Fleschs zu unterscheiden: Kleine Zellen mit sehr gut entwickeltem, großem, rundlichem oder ovalem Kern mit deutlichem Kernkörperchen und einem reichlichen Chromatingerüst, umgeben von einem schmalen, strukturlosen Protoplasmastreifen, der immerhin eine mehr oder weniger deutliche Begrenzung in unregelmäßiger, vielfach zackiger Form erkennen läßt, und sich bei Hämatoxylin-Eosintinktion sehr schwach bläulich oder rötlich, meist aber garnicht färbt.

Die andere Gruppe der Zellen sind die chromophilen oder Belegzellen Fleschs; größere Zellen mit deutlich granuliertem Protoplasmaleib, der eine scharfe Begrenzung und meist rundliche Form zeigt, sich aber an Berührungsstellen mit anderen chromophilen abplattet. Zwischen je zwei solcher Zellen macht sich dann gewöhnlich ein ganz feiner Zwischenraum bemerkbar. Bei oben genannter Färbung nimmt das Protoplasma zum größten Teil eine hellrote Farbe, bei einzelnen auch einen bläulich-violetten Farbenton an, sodaß darnach eosino- und cyanophile unterschieden werden können. Die Zellen haben ebenfalls einen großen rundlichen, vielfach eckigen Kern mit deutlichem Kernkörperchen und zahlreichen Chromatinmassen, welche den Farbstoff intensiv aufnehmen und dadurch vielfach dunkler gefärbt erscheinen.

Diese chromophilen Zellen bilden die Ueberzahl. Die chromophoben füllen zwar ausschließlich die Maschen der Markschicht aus, wo nur äußerst selten eine eosinophile auftaucht: anders ist es aber in dem übrigen peripheren Teile, wo die letzteren bei weitem das Uebergewicht haben. Die Verteilung ist eine ganz regellose, manche Stränge bestehen nur aus Haupt- andere nur aus Belegzellen, in noch anderen sind sie gemischt, bald diese bald jene Art vorherrschend.

Auch an der regionären Verteilung, ob nahe dem äußeren, nahe dem inneren Rande oder in der Mitte diese oder jene Zellart mit besonderer Vorliebe oder Regelmäßigkeit vertreten wäre, läßt sich keine Gesetzmäßigkeit erkennen. Durchschnittlich sind die kleinen chromophoben etwa zu $^1/_3$ vorhanden; es gibt aber Schnittflächen, wo nahezu das ganze Gesichtsfeld mit eosinophilen Zellen bedeckt und nur selten eine Hauptzelle zu finden ist, während in anderen Schnittpartien die Hauptzellen überwiegen. Ebenso wie die einzelnen Schnitte verhalten sich die ganzen Hypophysen, auch hier zeichnen sich einzelne durch besondere Reichhaltigkeit der einen oder anderen Zellart aus.

Außer den zelligen Elementen finden sich im Drüsenlappen in der Regel mehr oder weniger zahlreiche Hohlräume vor und zwar nicht nur in der Markschicht und den angrenzenden Teilen der peripheren Schicht, sondern überall in dieser zerstreut, die mit Kolloid angefüllt sind. Es färbt sich verwaschen mit den Farben, zu welchen auch die chromophilen Zellen nähere Beziehungen haben. Diese Hohlräume haben in der Markschicht eine mehr kugelige Form, und sind mit einer einfachen Schicht anscheinend durch Druck etwas abgeplatteter Hauptzellen umgeben, während sie in dem anderen Teil außerdem auch langgestreckte, unregelmäßige Gestalt und nicht so scharfe zellige Begrenzung zeigen.

Unser Hauptaugenmerk bei der mikroskopischen Untersuchung war natürlich darauf gerichtet, ob in den Hypophysen der Wallache stets ein größerer Reichtum an eosinophilen Zellen vorhanden war, als bei den anderen Geschlechtern. Die Untersuchung ergab aber, daß dies nicht der Fall ist, daß die Hypophysen der Stuten wie der Hengste denselben Gehalt an eosinophilen Zellen aufwiesen, daß die vorkommenden Schwankungen bei allen Geschlechtern gleichartig zu beobachten waren.

An vom Schlachthof bezogenem Material wurde vergleichsweise das Gewicht von Bullen- und Ochsenhypophysen festgestellt; erstere hatten ein Durchschnittsgewicht von 2,409 g, letztere von 2,622 g. Da die Schwankungen auch hier zwischen den Hypophysen derselben Art viel größer waren, läßt sich auch hier dieser geringe Unterschied nicht auf die Entfernung der Keimdrüsen zurückführen, dürfte vielmehr auf die allgemein gesteigerte körperliche Entwickelung der etwas älteren Ochsen zurückzuführen sein.

Aus allen obigen Untersuchungen geht also hervor, daß beim Pferde ein Einfluß der Kastration auf das Gewicht und

die Größe der Hypophyse und die Eosinophilie ihrer Zellen nicht zu beobachten ist.

Zum Schluß erfülle ich die angenehme Pflicht, meinem hochverehrten Lehrer, Herrn Geheimen Regierungsrat Professor Dr. Schütz, für die Anregung zu dieser Arbeit, Ueberlassung des Materials und das lebhafte Interesse, mit dem er die Sache unterstützte, an dieser Stelle meinen besten Dank auszusprechen.

Literatur.

1) Alterthum, Dr. E., Die Folgezustände nach der Kastration und die sekundären Geschlechtscharaktere. Beiträge z. Geburtsh. u. Gynäk. Bd. II. S. 13.
2) Arnold, Weitere Beiträge zur Akromegalie. Virchows Arch. Bd. 135. 1894.
3) Benda, a) Beiträge zur normalen und pathologischen Histologie der menschlichen Hypophysis cerebri. Berliner klin. Wochenschr. 1900. No. 52. S. 1250. — b) Ueber den normalen Bau und einige pathologische Veränderungen der menschlichen Hypophysis cerebri. Verhandl. der Berl. physiol. Gesellsch. Arch. f. Anat. u. Physiol. Physiol. Abt. 1900. S. 373.
4) Biedl und Reiner, Studien über Hirnzirkulation und Hirnödem. Pflügers Arch. f. d. ges. Physiol. Bd. 73.
5) Blum, Die Schilddrüse als entgiftendes Organ. Virchows Arch. Bd. 158. 1899.
6) Breitner, Zur Kasuistik der Hypophysistumoren. Virchows Arch. Bd. 93. 1883.
7) Brooks, Akromegalia. State hospitals press Utica N. Y. 1899.
8) Bulius, Prof. G., Osteomalazie und Eierstock. Beiträge zur Geburtsh. pp. Bd. I. 1898. S. 138.
9) Cagnetto, Zur Frage der anatomischen Beziehung zwischen Akromegalie und Hypophysistumor. Virchows Arch. Bd. 176. S. 115.
10) Caro, Beziehungen der Schilddrüse zu den Genitalorganen und der Schwangerschaft. Berliner klin. Wochenschr. 1905. S. 310.
11) Christiani, Die Aetiologie der sporadischen und epidemischen Zerebrospinalmeningitis des Pferdes. Arch. für wissensch. u. prakt. Tierheilk. Bd. 35.
12) Comte, Contribution à l'étude de l'hypophyse humaine et ses relations avec le corps thyréoide. Zieglers Beiträge. 1898. Bd. 23. S. 91.
13) Coulon, William de, Ueber Thyreoidea und Hypophysis der Kretinen sowie über Thyreoidalreste bei Struma nodosa. Virchows Arch. 1897. Bd. 147. S. 53.
14) Cyon, E. v., a) Die physiologischen Verrichtungen der Hypophyse. Pflügers Arch. Bd. 73 u. 81. — b) Zur Physiologie der Hypophyse. Ebenda. Bd. 87.
15) Dallemagne, Trois cas d'acromégalie avec autopsies. Arch. de méd. expér. Tome VII. 1895. p. 589.

16) Dalton, N., A case of acromegaly. Brit. med. journ. 1897. I. p. 1283.
17) Dostoiewsky, Ueber den Bau des Vorderlappens des Gehirnanhangs. Arch. f. mikrosk. Anat. 1886. Bd. 26.
18) Dupuytren, C., Note sur le développement du larynx dans les eunuques. Bulletin des sciences par la Société Philomatique de Paris. Tome III. 1811.
19) Erdheim, Dr. J., Zur normalen und pathologischen Histologie der Glandula thyreoidea und parathyreoidea und Hypophysis. Zieglers Beiträge. 1903. Bd. 33. S. 158. — Ueber Hypophysengeschwülste und Hirncholesteatome. Wien 1904.
20) Fichera, G., Sur l'hypertrophie de la glande pituitaire consécutive à la castration. Archives Italiennes de Biologie. T. XLIII. 1905. p. 405.
21) Flesch, Tageblatt der 57. Versammlung deutscher Naturforscher und Aerzte zu Magdeburg. 1884. Nr. 4. S. 195.
22) Fraentzel, O., Ueber Akromegalie. Deutsche med. Wochenschr. 1888. Nr. 32.
23) Freund, Beziehungen der weiblichen Geschlechtsorgane in ihren physiologischen und pathologischen Veränderungen zu anderen Organen. Lubarsch-Ostertag, Ergebnisse der allgem. Pathol. pp. III. Jahrg. 2. Hälfte. 1898.
24) Friedmann und Maas, Ueber Exstirpation der Hypophysis cerebri. Berliner klin. Wochenschr. 1900. Nr. 52. S. 1213.
25) Gerhardt, C., Ein Fall von Akromegalie. Berliner klin. Wochenschr. 1890. Nr. 52. S. 1183.
26) Gruber, Wenzel, Untersuchungen einiger Organe eines Kastraten. Arch. f. Anat., Physiol. u. wissenschaftl. Med. 1847. S. 463.
27) Guerrini, G., Sur une hypertrophie secondaire expérimentale de l'hypophyse. Archiv. Ital. de Biologie. Turin 1905. Tome XLIII. p. 10. — Sur la fonction de l'hypophyse. Ebenda. p. 1.
28) Halban, Die innere Sekretion von Ovarien und Plazenta und ihre Bedeutung für die Funktion der Milchdrüse. Arch. f. Gynäk. Bd. 75. H. 2.
29) Hansemann, D., Ueber Akromegalie. Berliner klin. Wochenschr. 1897. Nr. 20.
30) Hegar. a) Korrelationen der Keimdrüsen zur Geschlechtsbestimmung. Beiträge für Geburtsh. pp. Bd. II. S. 201. — b) Die Kastration der Frauen. Volkmanns Samml. klin. Vorträge. 136—138.
31) Herring, The histological appearences of the Mamalian Pituitary Body. Quarterly journal of experimental physiology. 1908. Vol. I. Nr. 2. p. 121.
32) v. Hippel, Ein Beitrag zur Kasuistik der Hypophysistumoren. Virchows Arch. Bd. 126. 1891. S. 124.
33) Hirsch, Rahel, Innere Sekretion. Folia serologica. 1909. Bd. VII. H. 4.
34) Kon, Jutaka, Hypophysenstudien. Zieglers Beiträge. 1908. Bd. 24. S. 233.
35) Kollarits, Hypophysentumoren ohne Akromegalie. Deutsche Zeitschr. f. Nervenheilk. 1904. Bd. 28. H. 1.
36) Lewin, J., Theorien über die Physiologie und Pathologie der Hypophysis. Inaug.-Diss. Berlin 1906.

37) Linsmayer, Ein Fall von Akromegalie. Wiener klin. Wochenschr. 1894. S. 294.
38) Lothringer, Ueber Untersuchungen an den Hypophysen einiger Säugetiere. Arch. f. mikrosk. Anat. Bd. 28. 1886.
39) Mendel, E., Ein Fall von Akromegalie. Berl. klin. Wochenschr. 1895. Nr. 52.
40) v. Mihalkovics. Wirbelsäule und Hirnanhang. Arch. f. mikrosk. Anatomie. Bd. 11. 1875.
41) Möbius, Dr. P. J., Ueber die Wirkungen der Kastration. Halle 1906.
42) Lo Monaco e van Rymbern, Sulla funzione dell ipofisi cerebrale. Atti della R. Acad. dei Lincei. Vol. X. I. Sem. p. 172.
43) Pel, Ein Fall von Akromegalie infolge von Schreck. Berl. klin. Wochenschr. 1891. S. 53.
44) Peremeschko, Ueber den Bau des Gehirnanhangs. Virch. Arch. Bd. 38. 1867. S. 429.
45) Philipps, A case of acromegaly with thrombophlebitis of the superficial veins. Med. record. Vol. 75. Nr. 8. 1909.
46) Pittard, E., Die Kastration bei Menschen und die dadurch bedingten Entwickelungsmodifikationen. Acad. des sciences. Paris. Ref. Münchener med. Wochenschr. Bd. L. S. 1319.
47) Rathke, Ueber die Entstehung der Glandula pituitaria. Müllers Arch. 1838.
48) Saint-Remy, G., Contribution à l'histologie de l'hypophyse. Arch. Ital. de Biologie. T. XII. 1892.
49) Rogowitsch, Die Veränderungen der Hypophyse nach Entfernung der Schilddrüse. Zieglers Beitr. Bd. 4. 1889.
50) Scaffidi, V., Ueber den feineren Bau und die Funktion der Hypophysis des Menschen. Arch. f. mikrosk. Anatomie. Bd. 64. H. 2.
51) Schiff, A., Hypophysis und Thyreoidea in ihrer Einwirkung auf den menschlichen Organismus. Wien. klin. Wochenschr. 1897. Nr. 12.
52) Schmaltz, R., Anzeichen einer besonderen Sekretion in jugendlichen Hoden. Arch. f. mikrosk. Anatomie. Bd. LXXI. H. 1.
53) Schmidt, M. B., Die Akromegalie. Lubarsch-Ostertag, Ergebnisse d. allgem. Path. V. Jahrg. 1898. S. 914.
54) Schoenemann, Hypophysis und Thyreoidea. Virch. Arch. Bd. 129. 1892.
55) Sellheim, Dr. H., a) Zur Lehre von den sekundären Geschlechtscharakteren. Beiträge z. Geburtsh. u. Gynäk. Bd. I. S. 229. — b) Kastration und Knochenwachstum. Ebenda. Bd. II. S. 236. — c) Kastration und sekundäre Geschlechtscharaktere. Ebenda. Bd. V. S. 409.
56) Sternberg, M., Die Akromegalie. Nothnagels spezielle Pathol. u. Therapie. Bd. II. 1897.
57) Stieda, Ueber das Verhalten der Hypophysis bei Kaninchen nach Entfernung der Schilddrüse. Zieglers Beitr. Bd. 7. 1890. S. 535.
58) Studnicka, Einige Bemerkungen zur Histologie der Hypophyse. Sitzungsber. der böhm. Gesellsch. d. Wissensch. zu Prag. Nr. 32. 1901.
59) Tamburini, Contributio alla patogenesi dell acromegalia. Atti dell XI. Congr. Intern. di med. Roma 1894.

60) Thom, Untersuchungen über die normale und pathologische Hypophysis cerebri des Menschen. Arch. f. mikrosk. Anat. Bd. 57. 1901.
61) Thumim, Beziehungen zwischen Hypophysis und Eierstöcken. Berl. klin. Wochenschr. 1909. Nr. 14.
62) Weigert, Zur Lehre von den Tumoren der Hirnanhänge. Virch. Arch. Bd. 65. 1875. S. 212.
63) Weichselbaum, Zu den Neubildungen der Hypophysis. Virch. Arch. Bd. 75. 1879.
64) Zimmermann, K. W., Beiträge zur Kenntnis der Drüsen und Epithelien. Arch. f. mikrosk. Anatomie. Bd. 52. 1898.

XII.

Aus der Klinik für kleine Haustiere der Kgl. Tierärztlichen Hochschule zu Hannover.

Ueber Hodentumoren beim Hunde.

Von

Prof. Dr. **O. Künnemann.**

(Mit 7 Abbildungen auf Tafel VI.)

Die medizinische Literatur über Hodengeschwülste ist verhältnismässig groß und haben sich namentlich neuere Arbeiten mit eingehenderen Untersuchungen über die morphologische und histogenetische Natur der in den Hoden vorgefundenen Neubildungen beschäftigt. Dadurch sind die Kenntnisse über die eigenartigen Neubildungen der Hoden wesentlich gefördert, wenn auch über die Genese derselben noch keine völlige Uebereinstimmung in den Ansichten erzielt zu sein scheint. Die Veterinärliteratur enthält ziemlich häufige kasuistische Mitteilungen über Hodenerkrankungen. Manche dieser Mitteilungen beschränken sich aber nur auf kurze Angaben über das Vorkommen, in seltenen Fällen scheinen genaue Untersuchungen über die Art der Neubildungen ausgeführt zu sein, so daß die Kenntnisse über die Hodengeschwülste unserer Haustiere noch lückenhaft sind.

Bruckmüller unterscheidet in seinem Lehrbuch der pathologischen Zootomie der Haustiere unter den Neubildungen im Hoden Chondrome, die in Form einer selbständigen Geschwulst wiederholt bei Pferden gefunden seien; Zysten, die sich offenbar aus verstopften Samenkanälchen entwickelten und bei Hunden und Pferden zuweilen vorkommen sollen; Lederhautzysten mit einem aus Haaren und Zahnsubstanz gebildeten Inhalte, sowie sarkomatöse und krebsige Wucherungen des Hodens. Die sarkomatöse Wucherung verändert nach Bruckmüller den ganzen Hoden, der beträchtlich sich vergrößert, uneben und höckerig wird und durch breite Faserbündel gefächert ist, mit einem saftigen, weichen, markähnlichen Inhalt der Fächer, in dem auch kleine mit gallertigen Massen

gefüllte Zysten in großen Mengen vorkommen. Ueber den Krebs des Hodens gibt Bruckmüller an, daß er als Markschwamm erscheint, den Hoden stark vergrößert und mit der Scheidenhaut verwächst, bei Pferden häufig längs des Samenstranges in die Bauchhöhle wächst und am Bauchfell enorme Ausdehnung erlangen kann, bei Hunden meist aber auf den Hoden beschränkt bleibt. Die Schnittfläche der krebsartig entarteten Hoden zeigt dicke fibröse Balken, welche sich netzartig verbinden und ein feines Netzwerk bilden, dessen hirse- oder hanfkorngroßen Maschen von einer sehr weichen, ungemein saftigen, hirnmarkähnlichen, oft auch mit fast schleimartigen Massen ausgefüllt sind. Ueber eine mikroskopische Unterscheidung der verschiedenen Neubildungen des Hodens konnte Bruckmüller noch keine Angaben machen, die makroskopische Unterscheidung der sarkomatösen und krebsigen Veränderungen ist nach Bruckmüllers Angaben sicher nicht möglich. Die Beschreibung der beiden Geschwulstarten zeigt so viel Uebereinstimmendes, daß nicht zu erkennen ist, nach welchen Voraussetzungen eine Differenzierung angängig werden möchte.

Kitt erwähnt in dem Kapitel über Geschwülste des Hodens den Krebs nicht. Nach ihm kommen als Hodenneubildunden Sarkome und Fibrome vor als wallnuß- bis eigroße, scharf berandete Geschwülste mit einzelnen Knoteneinlagerungen von markiger, speckiger oder derbfaseriger, sehniger Beschaffenheit, ferner Leiomyome von der glatten Muskulatur des Hodenstromas Ausgang nehmend, Chondrome, Lederhautzysten und ferner Zysten, die teils aus einer Verstopfung der Drüsengänge resultieren und dann einen milchigen, Samenfäden bergenden Inhalt besitzen, teils aus embryonalen Kanalanlagen oder aus kleinen Blutergüssen herrühren und dann einen klaren, wässerigen oder bräunlichgelben, kolloiden Inhalt zeigen, teils auch in Adenosarkomen und Mischgeschwülsten sich als Retentions- und Erweichungszysten ausbilden. Nach Kitt kommen als diffuse Vergrößerung eines oder beider Hoden bei Pferden und Hunden nicht selten Geschwülste in ganz enormen Dimensionen vor, die in Gestalt des Hodens als kompakte Klumpen, sog. Sarkocele, Fleischbruch des Hodensackes den letzteren erfüllen. Diese Geschwülste zeigen in der Schnittfläche einen lappigen Bau und drüsenähnliches Aussehen mit bindegewebigen Fächern dazwischen. Sie sind bald grau, bald weißrötlich, markig wie Fettmark oder Lymphdrüsengewebe, bald fest, bald weich, gallertig oder blutig infiltriert, also nach Farbe, Konsistenz, Bindegewebsreichtum ziemlich variabel, so daß nach dem grobanatomischen Aussehen keine Anhaltspunkte für die Gruppierung sich ergeben, aber auch nach dem mikroskopischen Verhalten keine bestimmte Richtung sich bietet, welcher Kategorie diese Geschwülste einzureihen sind, da die Zellen so embryonale Formen haben, daß es schwer ist zu entscheiden. ob es sich um Epithelien oder Sarkomzellen handelt. Kitt bezeichnet diese Geschwülste, weil sie embryonalen Charakter haben, als Orchidoma und unterscheidet diffuse, hyperplastische und maligne. Da Kitt das Hodenkarzinom nicht erwähnt, so könnte man meinen, daß er solche nicht gesehen hat und die in der Literatur verstreuten Angaben über Befunde von karzinomatösen Geschwülsten des Hodens bezweifelt und ihr Vorkommen leugnet. Die in der Literatur verzeichneten Fälle von Hodengeschwülsten sind in der Tat häufig wenig genau mitgeteilt, so daß eine Beurteilung schwer möglich wird. Gurlt katalogisiert unter den Präparaten des zootomischen Museums der Königl. Tierarzneischule zu Berlin einen verhärteten Hoden aus der Bauchhöhle des

Hundes, einen platten Hoden vom Pferde, welcher am Zwerchfell befestigt war, einen großen Hoden eines kleinen Hundes und durch Sarkom vergrößerten Hoden eines 18jährigen Hengstes und eines Hundes. Siedamgrotzky fand bei einem 17 Jahre alten Hunde neben dem vergrößerten rechten Hoden noch einen Tumor in der oberen Wand der Bauchhöhle. Der rechte Hoden hatte 7 bzw. 5 cm Durchmesser, war glatt und an wenigen Stellen mit der Scheidenhaut verwachsen, Nebenhoden deutlich, Vas deferens obliteriert. Auf der Schnittfläche zeigte die Geschwulst einen lappigen Bau. Die einzelnen Lappen waren von festem Bindegewebe umschlossen, rundlich, weißrötlich, teils breiig, teils fester, alle entleerten eine rahmartige oder rötlich schmierige Flüssigkeit. In derselben fanden sich mikroskopisch neben Fetttröpfchen und Körnchenkugeln große meist runde, selten ovale Kerne mit stets sehr deutlichem Kernkörperchen. Die Zellen waren sehr groß und hatten ein schwach granuliertes, zuweilen mit Fetttröpfchen versehenes Protoplasma. An ausgepinselten Schnitten ergibt sich, daß die Zellen durch eine geringe, netzartig verbundene Zwischensubstanz, ohne größere Gruppen zu bilden, verbunden sind. Außer diesem retikulären Zwischengewebe trugen zur Gerüstbildung noch einzelne stärkere fibrilläre Bindegewebszüge und ziemlich zahlreiche Kapillaren bei. In der Bauchhöhle fand sich noch ein knolliger Tumor, welcher unter der Wirbelsäule lag und vom Beckeneingang bis zum Zwerchfell reichte und den gleichen Bau zeigte wie die Hodengeschwulst. Siedamgrotzky bezeichnet die Geschwulst als ein Medullarsarkom des Hodens mit Metastasen in den retroperitonealen Lymphdrüsen. Siedamgrotzky ermittelte bei einem Pferde dicht hinter dem Kopfe des Nebenhodens einige von der Albuginea überzogene, mit derselben an der oberen Fläche innig verbundene Geschwülste, die nach der mikroskopischen Untersuchung aus glatten Muskelfasern bestanden, die sich nach verschiedenen Richtungen durchkreuzten, während Bindegewebe nur sparsam vorhanden war. Ueber den Entwicklungsmodus stellte Siedamgrotzky soviel fest, daß in dem weicheren Gewebe in der Umgebung der Kapillaren Zellen gefunden wurden, deren Kerne allmähliche Uebergänge vom ovalen Kern zum stäbchenförmigen der kontraktilen Faserzelle nebeneinander zeigten. Kurze Angaben über Geschwulstbefunde im Hoden unserer Haustiere finden sich mehr, so berichtet Appenrodt über ein Karzinom des Hodens bei einem Pferde; Fröhner über die Exstirpation eines krebsigen Hodentumors bei einem Spitzhengst, bei dem sich gleichzeitig ein mannskopfgroßer Medullarkrebs in der Nierengegend fand; Popow berichtet über die kindskopfgroße Entartung des rechten Hodens bei einem Hengst; Gosswell über zwei Hoden bei Kryptorchiden, von denen der eine 1980 g wog und in seiner Mitte eine hühnereigroße Höhle mit käsigem Eiter und Rundwürmern enthielt, der andere 573 g schwer, bindegewebig und fettig entartet war. Trasbot berichtet in einem Vortrag über einen karzinomatösen Hoden von einem 9—10 Jahre alten Pferde. Das Pferd war linkerseits kastriert, indes ließ das Verhalten des Pferdes nicht vermuten, daß der andere Hoden in der Bauchhöhle zurückgeblieben war. Das Pferd zeigte seit $2^1/_2$ Jahren einen kleinen Tumor in der Skrotalgegend, der sich unaufhörlich bis zu der Größe eines Kindskopfs vergrößerte. Der Tumor war oval, auf Druck wenig empfindlich, gleichmäßig dicht und fest und nur stellenweise etwas nachgiebig und elastisch. Haut und Samenstrang waren intakt. Der exstirpierte Tumor wog 3,2 kg. Die Albuginea war verdickt; von dem Hodengewebe bemerkte man nur Spuren in der Peripherie, der

Nebenhoden hingegen war völlig normal. Die Schnittfläche erschien graurötlich und war durch fibröse Züge gelappt. Auf Druck floß ein milchiger Saft ab, der ungemein viele Zellen enthielt und zwar kleinere runde mit nur einem Kern und große unregelmäßig gestaltete, die zwei und mehrere Kerne enthielten. In Schnitten sah man Hohlräume bzw. Alveolen, die miteinander in Verbindung standen und durch ein sehr dichtes schwammiges, fibröses Gewebe gebildet wurden, in dem die kleinen runden Zellen lagen, während die großen in den Höhlen steckten. Trasbot bezeichnet die Neubildung als cancer encéphaloide. In der Diskussion bemerkte Barrier, daß er Krebs in den Hoden des Pferdes ziemlich häufig gefunden aber nicht mikroskopisch untersucht habe, während Nocard hervorhebt, daß nur die mikroskopische Untersuchung über die Natur der Geschwülste Aufschluß geben kann, da das makroskopische Verhalten zu Irrtümern Anlaß gäbe. Er habe zwei Pferde kastriert, mit karzinomatös entarteten Hoden, eine Generalisation sei nicht eingetreten. Heß stellte bei einem Zuchtstier einen stark vergrößerten Hoden fest, der nach der Schlachtung des Tieres eine halbkugelige 5 cm breite Geschwulst erkennen ließ, die eine gelblich-weiße Masse entleerte, die einem Fibringerinnsel ähnelte. Die Höhle, die diesen Inhalt besaß, hatte eine warzige, gelblich-weiße Oberfläche. Der gelblich weiße Inhalt erwies sich bei der mikroskopischen Untersuchung amorph mit ziemlich viel gelben Trümmern, roten Blutkörperchen und einigen Kristallen. Heß bezeichnet die Veränderung als Hämatocele. Zystoide Degenerationen eines Hodens wurden bei jüngeren und älteren Pferden gefunden, ohne daß aus den Mitteilungen ersichtlich ist, aus welchen Ursachen sie sich erklären ließen. Lothian und Clark fanden in einem Pferdehoden eine Dermoidzyste. Pierrot eine solche in den Hoden eines Kryptorchiden. Bossi fand ein hühnereigroßes Fibrom an der Innenfläche der Albuginea des Hodens eines Esels. Gooch und Hobday konstatierten ein Lipom in dem Hoden eines kryptorchidischen Pferdes. Turtill stellte ein Teratom des Hodens fest.

Pauer fand bei einem 9 Jahre alten Hunde den rechten Hoden, der in der Bauchhöhle lag, karzinomatös entartet und den Samenstrang mehrere Male gedreht. Karzinome in kryptorchidischen Hoden fanden bei Pferden Coquot und Lecaplain und Petit et Dumond. Calvé beschreibt einen Fall von primärem Karzinom des Hodens mit sekundärer Erkrankung der Leber bei einem Hunde. Er äußert sich dabei dahin, daß die moderne pathologische Anatomie darauf hinzielt Epitheliom und Karzinom mit einander zu verschmelzen und daß in dem beobachteten Falle das karzinomatöse Stadium durch die testikuläre Form, das epitheliomatöse durch die Neubildung in der Leber gut angedeutet seien. Peuch und Ball beobachteten bei einem 11jährigen Hengste eine kindskopfgroße, derbe Geschwulst des linken Hodens, die sich als sarkomatös erwies. Besnoit kastrierte einen Ochsen mit einer großen Geschwulst des rechten Hodens. Die Geschwulst wog $8^1/_2$ kg und erwies sich von bindegewebiger Natur. Riehlein berichtet über Hodentumoren von zwei älteren Pferden, die in der chirurgischen Klinik der Münchener tierärztlichen Hochschule kastriert wurden. Der entfernte Hoden des einen Tieres hatte die Größe einer schweren Pferdeniere und zeigte in der Schnittfläche wallnuß- bis kindsfaustgroße grau- bis gelblich-weiße Herde von hirnmarkähnlicher Konsistenz, die mikroskopisch als Endotheliom festgestellt wurden. Das andere Pferd zeigte eine enorme Vergrößerung des Skrotums mit einer kleinen Oeffnung, aus der Eiter abfloß und die schon jahrelang bestanden haben sollte. Der entfernte

Hoden wog $6^1/_2$ kg, war von der Größe eines mäßig gefüllten Pferdemagens und maß in der Länge 84 cm, in der Breite 60 cm. Die Schnittfläche zeigte eine gleichmäßige Lappenzeichnung, war lehmfarbig, ohne Knotenbildung und Erweichungsherde. Die mikroskopische Untersuchung ergab viele unregelmäßig angeordnete epitheliale Zellen ohne Strangbildung und wurde als Orchidoblastom bezeichnet. Der linke Hoden war eitrig eingeschmolzen. Schuemacher kastrierte einen 15 Jahre alten Zuchthengst, der seit $^3/_4$ Jahren eine erhebliche, anfangs entzündliche Geschwulst des rechten Hodens gezeigt hatte. Der Hoden wog 1450 g, hatte eine Länge von 19 cm, eine Höhe von 13 cm und eine größte Tiefe von $9^1/_2$ cm, eine unregelmäßig bohnenförmige Gestalt. Der Nebenhoden hob sich deutlich ab und machte reichlich ein Drittel der ganzen Geschwulst, er fühlte sich im Gegensatz zum Hoden, der weich und schwappend war, ziemlich fest an. In der Schnittfläche traten im interstitiellen Gewebe zahlreiche Blutgefäße hervor. Das interstitielle Gewebe war wenig verbreitert, in den Maschen lagen feuchte, weißgraue hervorstehende Drüsenpakete, welche durch Bindegewebszüge von einander getrennt waren. Nach der im pathologischen Institut der tierärztlichen Hochschule zu Stuttgart ausgeführten mikroskopischen Untersuchung handelte es sich bei der fraglichen Hodengeschwulst um ein Sarkom, in welchem Rundzellen vorherrschten. Fröhner beobachtete zwei Fälle von Hodensarkom bei je 14jährigen Hengsten. Im ersten Falle war der rechte Hoden seit einem Jahr vergrößert, er war kindskopfgroß, schmerzlos und derb. Auch der rechte Samenstrang war sehr stark verdickt. Nach der Entfernung wog der Hoden 1750 g. Die mikroskopische Untersuchung ergab ein kleinzelliges Rundzellensarkom. In dem anderen Falle zeigte der Hengst seit einem halben Jahre eine allmählich zunehmende Vergrößerung des linken Hodens. An Stelle desselben fand sich eine kindskopfgroße rundliche, derbe, schmerzlose an der Oberfläche glatte Geschwulst mit starker Verdickung des Samenstranges. Die regionären Lymphdrüsen waren nicht geschwollen. Das Gewicht des entfernten Hodens betrug 1065 g. Bei der mikroskopischen Untersuchung wurde ein kleinzelliges Rundzellensarkom festgestellt, da sich eine große Menge kleiner, runder, ziemlich regelmäßig angeordneter Zellen mit dazwischen liegenden Bindegewebssträngen fanden. Duschanek beschreibt einen Fall von Kryptorchismus und sarkomatöser Entartung der Hoden bei einem 10—11 Jahre alten Hunde. Der Hund wurde wegen zunehmender Abmagerung und stetig wachsender Umfangsvermehrung des Hinterleibes getötet. Die Sektion ergab zwei die verlagerten Hoden darstellende Tumoren in der Bauchhöhle, die durch ein breites Band mit der Lendenwirbelsäule befestigt waren. Der linke Testikel war mannsfaustgroß, eiförmig und hatte 15 : 10 cm Durchmesser, der rechte Testikel 6 : 4 cm Durchmesser. Beide Tumoren hatten eine rötliche Farbe, waren an der Oberfläche höckerig und von markiger Konsistenz, auf der Schnittfläche weißlich-grau und stellenweise verkäst. Die Milz enthielt einen nußgroßen und mehrere bohnengroße Knoten, ebenso die mäßig hydronephrotische linke Niere einen nußgroßen und außerdem hatten zwei Lymphdrüsen des Mediastinums nußgroße Knoten. Die im pathologischen Institut der Universität Prag ausgeführte mikroskopische Untersuchung ergab in sämtlichen Tumoren den gleichen Bau und zwar den eines ziemlich großzelligen alveolären Sarkoms. Mayr untersuchte eine größere Anzahl Hodentumoren besonders zwecks Prüfung der Frage, ob die Zwischenzellen des Hodens, die er bei sonst normalen retinierten Hoden in Gruppen und Strängen antraf,

vielleicht bei den Hodentumoren irgendwelche Rolle spielen sollten. Dabei fand sich, daß bei einer größeren Zahl von Sarkomen und Karzinomen die Zellen nicht mit Sicherheit nachgewiesen werden konnten, so besonders auch nicht bei einem gewaltigen Tumor eines retinierten Pferdehodens. Es fanden sich aber auch ein Hodensarkom vom Hunde, eine Hodenhypertrophie vom Pferde und eine käsige Nekrose vom Schwein, in welchen Zellen in solcher Zahl sich zeigten, daß Mayr ihnen eine besondere Bedeutung bei den betreffenden Erkrankungen beizumessen geneigt ist. Ueber die Häufigkeit des Karzinoms des Hodens gibt Fröhner an, daß es seltener bei Hunden vorkommt, und bemerkt, daß eine besondere Disposition für die krebsige Entartung die beim Hunde zuweilen vorkommende Verlagerung eines oder beider Hoden nach vorne oder hinten bedinge, da die dislozierten Hoden in der Regel krebsig vergrößert seien. Nach Fröhner kennzeichnet sich der Hodenkrebs durch eine Vergrößerung des Organs mit gleichzeitiger Infiltration des Samenstranges.

Soweit mir die Literatur zugänglich war, habe ich in dem Vorstehenden eine kurze Uebersicht der verstreut beschriebenen oder erwähnten Hodentumoren gegeben, um soweit möglich einen Ueberblick zu gewinnen über das Vorkommen und die Häufigkeit von Hodentumoren bei den verschiedenen Haustiergattungen überhaupt, sowie auch über die Art der Neubildungen, das Alter der Tiere, bei denen sie gefunden wurden, die Bösartigkeit der Geschwülste und eventl. andere sich ergebende Verhältnisse über Entstehung und Verlauf. Die Zusammenstellung soll keinen Anspruch machen auf Vollständigkeit und ich gebe gern zu, daß besonders in der ausländischen Literatur diesbezügliche Mitteilungen übersehen wurden. Es handelt sich bei den vorstehenden Mitteilungen um 32 Hodentumoren und zwar von 22 Pferden, 7 Hunden, 1 Esel und 2 Stieren. Soweit das Alter der erkrankten Tiere angegeben ist, waren es durchweg ältere bezw. alte Tiere; bei 6 Pferden schwankte es zwischen 10 und 18 Jahren, bei 3 Hunden betrug es 9, 10—11 und 17 Jahre. Es läßt sich hiernach wohl die Behauptung aufstellen, daß Neubildungen in den Hoden vornehmlich bei älteren Tieren auftreten und daß das zunehmende Alter eine gewisse Disposition für die Entstehung der Hodentumoren in sich birgt. In 12 Fällen wurde die Geschwulstbildung an retinierten Hoden beobachtet, also bei 38 pCt. aller Tiere, oder für die einzelnen Tiergattungen berechnet, bei Pferden und Hunden zu je etwa 41 pCt. Der Prozentsatz der geschwulstartigen Veränderung der retinierten Hoden ist demnach ein außerordentlich hoher und steht ganz mit der allgemeinen Auffassung von dem Vorhandensein einer besonderen Disposition für die Erkrankung der retinierten Hoden im Einklang. Was

die Geschwulstarten anlangt, so wurden die Neubildungen bei 2 Hunden als Karzinome (28 pCt.), bei dreien als Sarkome (41 pCt.) gedeutet, in 2 Fällen ist die Geschwulst nicht genau untersucht. Bei Pferden fand sich fünfmal ein Karzinom (23 pCt.), sechsmal ein Sarkom (27 pCt.), dreimal wurden Dermoidzysten ermittelt, einmal eine Zyste, die Rundwürmer enthielt, je zweimal ein Myom, Lipom, Teratom und ein Orchidoblastom. Bei einem Esel fand sich ein Fibrom, ebenso bei einem Ochsen und bei einem anderen ein Hämatozele. Bei den drei sarkomatösen Hodentumoren der Hunde fanden sich auch Metastasen in Organen der Bauchhöhle. Bei Pferden wurden nur einmal bei einem Medullarkrebs des Hodens gleichzeitig Tumoren in der Nierengegend gefunden. Als besonders bösartige Geschwülste mit der Neigung zur Metastasenbildung und Ausbreitung zeigten sich die sarkomatösen Geschwülste des Hundes, während sowohl die sarkomatösen als auch die karzinomatösen Hodentumoren des Pferdes als weniger maligne Geschwülste vorkamen, in der Regel lokale Erkrankungen der Hoden darstellten und mit Erfolg chirurgisch behandelt werden konnten, selbst in den Fällen, wo eine Infiltration des Samenstranges festgestellt wurde. Ueber das Alter der Geschwülste bezw. die Dauer ihrer Entwickelung sind nur vereinzelte Angaben vorhanden. Bei einem Pferde wurden die ersten Zeichen der Geschwulstbildung $2^1/_2$ Jahre vor der operativen Entfernung gesehen; bei drei Pferden mit sarkomatösen Hodentumoren hatte man die Entstehung seit ein $^1/_2$, $^3/_4$ und 1 Jahr beobachtet. Bezüglich der Diagnose der Geschwülste bemerkt Nocard mit Recht, daß nur die mikroskopische Untersuchung über die Natur Aufschluß geben könne, da das makroskopische Verhalten zu Irrtümern Anlaß gebe. Nach Fröhner kennzeichnet sich der Hodenkrebs durch eine Vergrößerung des Organs mit gleichzeitiger Infiltration des Samenstranges. In den beiden oben erwähnten Fällen erwies sich dieses Kennzeichen als trügerisch, denn nach der späteren mikroskopischen Untersuchung bestand nicht Krebs, sondern die Hodengeschwulst ergab sich als eine sarkomatöse. Nach Kitt stellen sich die Fibrome und Sarkome als scharf berandete walnuß- bis eigroße Geschwülste dar von markiger, speckiger, oder derbfasriger, sehniger Beschaffenheit. Soweit die mitgeteilten Fälle eine Beurteilung zulassen, sind die von Kitt angegebenen Eigenschaften keine diagnostisch charakteristischen Merkmale, sondern neben anderen nur einige Erscheinungsformen, besonders wurde das Sarkom auch als eine mehr diffuse Hodengeschwulst vor-

gefunden. Hiernach muß man vorläufig sich damit abfinden, daß es charakteristische Kennzeichen für die Diagnose der einen oder anderen Geschwulstart nach den klinischen Beobachtungen nicht gibt und daß auch das mikroskopische Verhalten der Geschwülste nach Ausbreitung, Konsistenz und Aussehen speziell für die karzinomatösen und sarkomatösen Neubildungen keine ausreichenden Merkmale für die Diagnose bietet.

Bei Durchsicht der **medizinischen Literatur** über Hodengeschwülste findet man zahlreiche Arbeiten, die sich mit Untersuchungen über die malignen Tumoren des Hodens beschäftigen, daß aber die Ergebnisse dieser Untersuchungen vielfach von einander abweichen und die Ansichten über die Deutung der Befunde und die Benennung der Geschüwlste noch nicht völlig geklärt sind. Nachdem Virchow zuerst darauf hingewiesen hatte, daß eine Unterscheidung der Hodengeschwülste nach äußeren Kennzeichen mangels ausreichend sicherer Merkmale nicht möglich sei und eine differentialdiagnostische Sonderung nur auf Grund mikroskopischer Eigenschaften durchführbar sei, wies Birch-Hirschfeld in einer grundlegenden Arbeit über die Entwicklung des Hodenkrebses die Abstammung der Krebszellen von den Epithelzellen der Samenkanälchen nach. Hiernach wurde für die Diagnose Krebs bestimmend der Nachweis der Herkunft der Krebszellen von den Epithelien der Samenkanälchen. Waldeyer weist demgegenüber darauf hin, daß, wenn irgendwo, gerade in den Hoden die Entwickelung der Krebstumoren schwer zu verfolgen sei, besonders wegen des Reichtums des Hodenparenchyms an Lymphbahnen und wegen der eigentümlichen Beschaffenheit des Gefäßperithels im Hoden. Wenn Waldeyer in vier von ihm untersuchten Fällen zwar ein so klarer Nachweis des Ausgangs der Krebskörper von den Epithelien der Samenkanälchen nicht gelungen war, so tritt er doch der Ansicht von Birch-Hirschfeld bei und nimmt den Ausgang der Krebszellen von den Inhaltszellen der Samenkanälchen an. Demgegenüber hebt er aber besonders hervor, daß eine Verwechselung des Karzinoms gerade beim Hoden mit Neubildungen, die er plexiforme Angiosarkome nennt, besonders leicht begangen werden könnte. Diese Geschwülste sollen von eigentümlichen Zellen ausgehen, die mitunter recht große, dunkelkörnige, kernhaltige Protoplasmakörper mit zahlreichen feinen Fortsätzen bilden und der Gefäßwand außen aufliegen. Hansemann machte demgegenüber darauf aufmerksam, daß die enge Beziehung, welche nach Waldeyer diese Zellen zu den Gefäßen haben sollen, nicht vorhanden sei und daß daher die Geschwülste, welche von diesen Zellen ausgehen, in eine engere genetische Beziehung zu den Gefäßen, wie es andere Geschwülste verdienen, nicht gebracht werden könnten. Hansemann wies nach, daß es sich bei den fraglichen Zellen um die sogenannten von Leydig entdeckten und von Henle zuerst genauer beschriebenen Zwischenzellen handelt, die ein biologisch merkwürdiges Verhalten zeigen und deren Bedeutung für die Bildung von Geschwülsten er mit Waldeyer anerkennt und ganz besonders betont. Die Geschwülste, die von den Zwischenzellen ausgehen, stellen sich nach Hansemann bald mehr als großzelliges Sarkom, bald mehr als Karzinom dar, die aber in Wirklichkeit stets Sarkome seien, nie Karzinome, deren Formen sich nur durch das mehr oder weniger ausgebildete Stroma unterscheiden und von den übrigen Sarkomen,

die eine mehr gleichmäßige Zusammensetzung aus kleineren Rund- oder Spindelzellen erkennen lassen, durch die Aehnlichkeit ihrer Zellen mit den großen Zwischenzellen. Auch von den Endotheliomen seien sie leicht zu unterscheiden durch die reihenförmige Anordnung der Zellen des Endothelioms in Zügen, wie schließlich von den wirklichen Karzinomen durch die Interzellularsubstanz. Nach Eberth ist die lange strittige Frage nach der Natur der Zwischenzellen, die teils als epithelialen Ursprungs angesprochen wurden, teils als Reste eines rudimentären Organs, vielleicht des Wolffschen Körpers, im Sinne der Mehrzahl der Forscher, die sie für protoplasmareiche Bindegewebszellen halten, zu Gunsten des bindegewebigen Ursprungs entschieden. Hiernach würden die Geschwülste, die ihren Ursprung von den Zwischenzellen herleiten lassen, wie Hansemann nachwies, nur als Sarkome bezeichnet werden können. Kyrle spricht sich im Sinne Platos dahin aus, daß die Zwischenzellen vielleicht als trophische Hilfsorgane aufzufassen seien, die für die Reifung der Hodenepithelien von Bedeutung seien. Er fand nämlich in den Hoden eines vierjährigen Kindes eine kugelförmige tumorartige Anhäufung von Zwischenzellen, während die Hoden im übrigen arm an Zwischenzellen, und völlig unentwickelt waren. In der Peripherie dieses Zwischenzellenhaufens waren nun in einer nicht allzu breiten Zone die Hodenkanälchen bedeutend weiter entwickelt, als im übrigen Hoden und zeigten stellenweise deutliche Ansätze zur Spermatogenese. Aus der innigen Lagebeziehung der Zwischenzellen zu den weitentwickelten Hodenkanälchen glaubt Kyrle schließen zu müssen, daß die Reifung und Ausbildung der Kanälchenepithelien bis zur vollen funktionellen Höhe in innigem Zusammenhang stände mit den Zwischenzellen. Dürck beobachtete mehrere Fälle, in denen neben einer Hodenatrophie eine enorme Vermehrung der Zwischenzellen bestand. Die Zwischenzellenhyperplasie hatte durchaus den Charakter eines Tumors. Dafür sprach auch die starke Variabilität der Zellformen und die Neigung zur Bildung uncharakteristischer und undifferenzierter Zellen und das Vorkommen atypischer Mitosen. Der Zwischenzellentumor war verbunden mit einer Atrophie der Samenkanälchen und hatte gewöhnlich eine Verkleinerung, seltener eine Vergrößeruug des Organs zur Folge. Kaufmann fand beide Hoden eines Mannes in gleicher Weise in Folge einer Wucherung der Zwischenzellen vergrößert. Das Hodengewebe war bis auf geringe Reste verschwunden. Das Tumorgewebe bestand im wesentlichen aus ziemlich großen epithelähnlichen Zellen, die haufenweise oder in netzförmigen oder beiderseits spitz auslaufenden Strängen angeordnet waren.

Wo die Zellen in großen Massen zusammenlagen, waren die Zellhaufen durch zahllose, meist kapillare Gefäße in kleinere Komplexe zerlegt. Die Zellen waren ziemlich polymorph und meist polyedrisch und durch zartere und dickere Fortsätze miteinander verbunden. Der oft peripherwärts gelagerte, rundliche oder ellipsoide Kern besaß meist ein oder zwei große Kernkörperchen. Das Protoplasma der Zellen war grobkörnig und hatte viele Vakuolen, ferner feinste rundliche, gelbbräunliche Pigmentkörnchen und reichlich Fett, das in kleineren oder größeren Tröpfchen auftrat. Kaufmann möchte die fragliche Geschwulst nicht als Sarkom bezeichnen, obgleich nach der bindegewebigen Natur der Zwischenzellen prinzipiell nichts gegen diese Bezeichnung zu sagen sei, und zwar deshalb, weil der Geschwulst der maligne Charakter zu fehlen scheint. Denn es ließ sich nicht erweisen, daß die Hodenkanälchen durch die Zwischenzellengeschwulst destruiert waren, wenn auch immerhin die Polymorphie der Geschwulstzellen auf Malignität

verdächtig schien. Hiernach schlägt Kaufmann die Bezeichnung Zwischenzellengeschwulst des Hodens vor. Bezüglich der Entstehung der fraglichen Geschwulst glaubt Kaufmann eine hereditäre Anlage annehmen zu müssen, zumal auch der Bruder des Mannes, von welchem der fragliche Hoden stammt, große Hoden hatte, von denen der eine entfernt wurde und eine ganz übereinstimmende Zwischenzellengeschwulst aufwies. Die Abstammung großzelliger Geschwülste von den Zwischenzellen, wie sie auch Borst mit Hansemann für wahrscheinlich hielt, ist nach den Untersuchungen von Dürck und Kaufmann sicher erwiesen, nur bleibt es fraglich, ob man diese Geschwülste zu den malignen, speziell den Sarkomen stellen soll oder als eine Neubildung sui generis betrachten muß. Außer diesen großzelligen Tumoren, die einen alveolären oder karzinomatösen Bau vortäuschen können, kommen auch noch andere großzellige Geschwülste vor, die sicher nicht von den Zwischenzellen abstammen und eine verschiedene Beurteilung erfahren haben. Diese großzelligen Tumoren sind bald als Sarkome, bald als Karzinome angesprochen, was sich aus der Schwierigkeit erklärt, den histogenetischen Ursprung der Geschwulstzellen nachzuweisen. Ehrendorfer konnte bei einer größeren Zahl großzelliger Hodentumoren eine Beteiligung des Epithels der Hodenkanälchen nicht nachweisen und rechnet dieselben daher nicht zu den Karzinomen, sondern bezeichnet sie wegen ihres alveolären Baues als Alveolärsarkome, wobei er besonders das Vorhandensein einer fibrillären Zwischensubstanz in Anschlag bringt. Klebs hält die großzelligen Hodentumoren wegen des Mangels einer Zwischensubstanz und der Aehnlichkeit der Geschwulstzellen mit den Epithelien der Samenkanälchen für Karzinome. Ebenso Tizzoni, Monod und Terrillon, sowie Kocher und Langhans. Langhans stützt sich auf die große Aehnlichkeit der Geschwulstzellen mit den Keimzellen und den beiderseitigen Gehalt an Glykogen. Krompecher tritt der Ansicht von Langhans entgegen, der die Alveolärsarkome Ehrendorfers als Karzinome deutet und spricht sich dahin aus, daß Langhans bei seiner Aeußerung über den Verlauf von vaskularisiertem Bindegewebe innerhalb von Krebszellsträngen mit der heutigen Karzinomhistologie in Widerspruch gerät und die histologische Grenze des Karzinoms entschieden zu weit zieht. Er betont, daß als Grundlage für eine differentialdiagnostische Beurteilung als Merkmale der Sarkome gegenüber den Karzinomen daran festzuhalten sei, daß „beim Sarkom a) meist reichvaskularisiertes Bindegewebe zwischen den Geschwulstzellen anzutreffen ist, daß b) die Geschwulstzellen bei alveolärartiger, den Krebszellnestern ähnlicher Anordnung, stellenweise unscharf in das begrenzende Bindegewebe übergehen und daß c) die Samenkanälchen und sonstige epitheliale Elemente an der Geschwulstbildung nicht beteiligt sind. — Zellformation und sonstige Unterschiede weniger bedeutungsvoll sind und mehr sekundär in Betracht kommen.“ — Nach Krompechers Untersuchungen sind die großzelligen Rundzellensarkome, sowohl die mit diffuser Anordnung, entsprechend dem Lymphadenom der Franzosen, als auch die Alveolärsarkome Ehrendorfers histogenetisch als Abkömmlinge des Lymphendothels zu betrachten. Nach Krompechers Untersuchungen ist das Alveolärsarkom oder, wie er es nennt, das Endotheliom mit alveolärem Bau die häufigste maligne Geschwulst des Hodens. Most berichtet über sechs Hodentumoren, von denen ihm aber nur ein Teil der Geschwülste zur eigenen Untersuchung vorlag, deren Resultat er in Einklang bringt mit den Ergebnissen von Ehrendorfer und

Krompecher, wonach gegenüber Langhans die überwiegende Mehrzahl der großzelligen Hodentumoren zu den Sarkomen zu rechnen sind. Most konnte bei der einen Geschwulst den direkten Nachweis der Entstehung der Tumorzellen aus dem Endothelbelag der Blutgefäße nachweisen, weil in den Alveolen und in den Hohlräumen, in denen sich die Geschwulstbildung zeigte, stets Blut vorhanden war und die Wucherung sich bis in die Kapillarlumina zurück verfolgen ließ. Es handelte sich bei diesem Alveolärsarkom um ein hämangiotisches Endotheliom. Die letzte größere Arbeit über Hodentumoren stammt von Lorenzo Debernardi, der mehrere Tumoren untersuchte und eine kritische Literaturzusammenstellung der einschlägigen Arbeiten gibt. Debernardi beschreibt vier großzellige Hodentumoren, deren mikroskopische Struktur gekennzeichnet war durch große epithelartige, in der Form, Struktur, Anordnung den epithelialen Zellen der Samenkanälchen vollkommen ähnliche Zellen, die in einem bindegewebigen, bald alveolären, bald mehr diffusen Stroma eingelagert waren. Da andere Gewebe nicht zugegen waren, mußte die Möglichkeit des Vorhandenseins einer Mischgeschwulst ausgeschlossen werden. Debernardi hält auf Grund seiner Untersuchungen die großzelligen Hodentumoren für Karzinome. Die Abstammung der Geschwulstzellen aus den Zwischenzellen mußte ausgeschlossen werden, weil sich solche Zellen selbst in der in den erhaltenen Hodenabschnitten vorhandenen Zwischensubstanz nicht vorfanden, die Kernteilungsfiguren der Geschwulstzellen mit denen der Epithelien der Samenkanälchen übereinstimmten und die Zellen den Kanälchenepithelien nach ihrer Gestalt und Struktur durchaus ähnelten, und weil in beiden Zellarten Glykogen nachgewiesen wurde, worauf zuerst Langhans hingewiesen hatte. Für ganz unwahrscheinlich hält Debernardi die Abstammung der großzelligen Tumoren von Endothelien, wie von Krompecher angenommen wird, und erkennt mit Ribbert und Oberndorfer die Gründe, auf die Krompecher bei Geltendmachung seiner Ansicht sich stützt, nicht an, vielmehr spricht nach Debernardi alles und besonders die Morphologie der Geschwulstzellen, der Bau und das Wachstum der Geschwülste dafür, daß die Geschwulstzellen mit den Epithelien der Samenkanälchen in genetischer Verbindung stehen und epithelialer Natur sind. Den histogenetischen Nachweis der Abstammung der Geschwulstzellen von den Kanälchenepithelien konnte Debernardi allerdings nicht erbringen, glaubt aber aus dem Vorhandensein zellerfüllter Kanälchen und kanälchenartiger Hohlräume bei ihrer großen Aehnlichkeit mit den gewundenen Hodenkanälchen die Wahrscheinlichkeit der Herkunft annehmen zu dürfen.

Hiernach nimmt wohl die größere Mehrzahl der Autoren an, daß die großzelligen Hodentumoren, speziell diejenigen mit alveolärem Bau als Karzinome aufzufassen sind, deren Zellen von den Epithelien der Samenkanälchen stammen, und daß die Annahme Krompechers, wonach sie Endotheliome mit vornehmlichem Ausgang von den Lymphgefäßen sind, wenig wahrscheinlich ist, während die Möglichkeit der Entstehung großzelliger Geschwülste von den Zwischenzellen der Interzellularsubstanz, also großzelliger Sarkome nach der Annahme Waldeyers und Hansemanns bestehen bleibt und auch von Borst ohne Einschränkung anerkannt wird.

Gegenüber diesen nach ihrem morphologischen Verhalten bezüglich ihrer Zuordnung zweifelhaften Geschwülsten, die bald als Karzinome bald als Sarkome angesprochen wurden, sind die kleinzelligen Geschwülste allseitig als Sarkome ge-

deutet und werden nach der Gestalt der Zellen in Spindelzellen- und Rundzellensarkome geschieden. Es kommen im Hoden aber auch Riesenzellensarkome vor, Krompecher beschreibt ein solches. Einige Zweifel in der Beurteilung hat eine kleinzellige Geschwulst erfahren, die wegen einiger Besonderheiten im morphologischen Verhalten von den Franzosen, besonders Malassez, sowie Monod und Terrillon als Lymphadenom bezeichnet wurde, weil bei diesen Geschwülsten im Gegensatz zu dem eigentlichen Sarkom die in ein feines Retikulum eingebetteten Zellen gleichmäßig groß und rund sind, wenig Protoplasma und einen großen Kern enthalten und die Blutgefäße eine eigene gegen das Geschwulstgewebe scharf abgesetzte Wand besitzen. Krompecher faßt sie als Lymphendotheliome mit diffusem Bau auf. Debernardi hält die Begründung dieser Ansicht nicht für gelungen und rechnet sie zu den Rundzellensarkomen, deren Uebereinstimmung mit dem Lymphadenom der Franzosen durch Birch-Hirschfeld und Kocher vollkommen bewiesen sei. Eine besondere Stellung nimmt ein von Malassez und Monod beschriebenes Riesenzellensarkom ein, das von den Forschern als „Sarcome angioplastique" beschrieben wurde. Bei dieser Geschwulst fanden sich außer verschieden großen Riesenzellen auch noch anastomosierende, protoplasmatische Massen vor, von eigenartigen Formen, die durch Schlingen und Balken in Verbindung standen und ein regelloses Protoplasmanetz bildeten. In den protoplasmatischen vielkernigen Riesenzellen fanden sich Vakuolen, die entweder eine helle körnige Masse oder rote Blutkörperchen enthielten. Malassez und Monod haben die Ansicht, daß die zu einem Netzwerk verschmolzenen Riesenzellen als unentwickelte Gefäßanlagen zu betrachten seien, bzw. die Zellen als vasoformative, woraus sich die Bezeichnung Sarcome angioplastique erklärt. Aehnliche Geschwülste mit der gleichen Auffassung der Befunde wurden noch von Carnot und Marie und von Dopter beschrieben, während Wlassow auf Grund seiner Untersuchungen eine ganz abweichende Ansicht vertritt. Die Aehnlichkeit und stellenweise vollständige Identität mit dem Chorionepitheliom ließ bei ihm die Vermutung der Entstehung aus dem Keimepithel aufkommen und er sieht die Riesenzellen nicht als vasoformative Zellen an, sondern hält sie nach ihren morphologischen Eigenschaften für identisch mit den synzytialen Zellen des Chorions. In drei untersuchten Fällen erwiesen sich die Tumoren als Mischgeschwülste, denn es fanden sich stellenweise embryonale Drüsenkanälchen, sowie Bindegewebe und glatte Muskelfasern embryonalen Charakters. Da sich aber eine Beteiligung auch des dritten Keimblattes an der Bildung der Geschwulst nicht erbringen ließ, so hält W. den genetischen Zusammenhang der Geschwulst mit dem Epithel eines bei der Entwickelung eines Embryoms hypothetisch vorausgesetzten Chorions für problematisch und bezeichnet den Tumor zum Unterschied von anderen epithelialen als Epithelioma syncytiomatodes testiculi. Oberndorfer gibt eine Zusammenstellung der einschlägigen Literatur und weist daraufhin, daß Schlagenhaufer zuerst auf die frappante Aehnlichkeit dieser Geschwülste mit den chorionepitheliomatösen aufmerksam machte und den Schluß zog, daß dieses Geschwulstgewebe ebenfalls vom Epithelüberzuge der Chorionzotten abzuleiten sei; nach Riesel seien sie indes nichts anderes, als eine besondere Erscheinungsform des fötalen Ektoderms. Wesentliche Fortschritte in der Beurteilung der Hodengeschwülste haben die neueren Untersuchungen und namentlich die von Wilms geliefert über die Mischgeschwülste des Hodens. Hiernach ist zu unterscheiden zwischen Teratomen bzw. Embryomen

und teratoiden bzw. embryoiden Tumoren der Geschlechtsdrüsen. Zu den ersteren gehören die Dermoidzysten, die aus einer abgeschlossenen Zyste bestehen, welche Haare und eine fettige Grütze enthalten und deren Wand aus Haut mit Haaren, Talg- und Schweißdrüsen gebildet wird. Außerdem findet sich ein von behaarter Kutis überzogener polypöser Körper, eine Zotte, die nach ihrem komplizierten Bau und der Formation der Gewebe, als Derivate aller drei Keimblätter, eine rudimentäre Embryonalanlage repräsentiert. Nach Wilms sind die Teratome bzw. Embryome und die Hodenteratoide nicht wesentlich verschiedene Gebilde, sondern dadurch unterschieden, daß die drei Keimblätter bei den Teratomen zur Bildung eines rudimentären Embryo führen, während sie bei den teratoiden Geschwülsten regellos durcheinander wachsen. Zu diesen teratoiden Geschwülsten sind viele als Hodenzystoide, Enchondrome, Zystokarzinome Zystosarkome und Endotheliome beschriebene Geschwulste zu rechnen. Nach Borst sind die Forschungsergebnisse bezüglich der Teratome und teratoiden Tumoren, soweit sie sich auf den Bau derselben beziehen, von Hanau, Pfannenstiel, Kockel u. a. größtenteils bestätigt. Manche Geschwülste, die nach ihrem wechselnden Aussehen von den verschiedenen Beobachtern bald als sarkomatöse, bald als karzinomatöse gedeutet wurden, sind nach Ribberts Ansicht zum Teil einseitig entwickelte Mischgeschwülste, in denen die sonstigen embryonalen Gewebe übersehen werden oder auch zu Grunde gegangen sind. Ueber die Entstehung der hier fraglichen Geschwülste sind die Meinungen verschiedenartig gewesen und auch wohl noch heute nicht ganz übereinstimmend. Wilms glaubte anfänglich ihre Entstehung auf die Samenzellen zurückführen zu müssen, die entweder in einem embryonalen Zustand verharrten oder später pathologisch wucherten, welche Ansicht von anderen geteilt wurde, und an der Borst teils festhält, indem er sich dahin ausspricht, daß die Entstehung aus in fehlerhafte Entwickelung geratenen primären Geschlechtszellen sehr diskutabel sei. Nach einer anderen Anschauung, die von Bonnet und Marchand vertreten wird, sollen sie versprengten Blastomeren ihre Entstehung verdanken, wie solche Verlagerungen im Blastulastadium bei Tieren beobachtet wurden, oder auch auf eine befruchtete Polzelle zurückzuführen sein, die sich zwischen den Blastomeren weiter entwickelte. Welche von diesen Anschauungen zu Recht besteht, ist fraglich, jedenfalls herrscht darin Uebereinstimmung, daß es sich bei den fraglichen Mischgeschwülsten bei ihrer Entstehung um versprengte embryonale Zellen handelt mit einem großen Differenzierungsvermögen und daß sich in den Tumoren Derivate aller drei Keimblätter in wechselvollem Durcheinander vorfinden, häufig mit überwiegender Beteiligung der ektodermalen Anlage.

Bei den Hodengeschwülsten hat man demnach zu unterscheiden zwischen Karzinomen, Sarkomen, die als Riesenzellensarkome oder als kleinzellige Spindel- oder Rundzellensarkome vorkommen; Fibromen, Myomen, Zwischenzellengeschwülsten, großzelligen Tumoren, die meist als Karzinome, teils als Sarkome, teils als Endotheliome aufgefaßt werden; den chorionepitheliomartigen Neubildungen und den Mischgeschwülsten, die entweder als Teratome (Dermoidzysten) oder als Teratoide auftreten, in denen häufig Zysten und

Knorpelmassen sich finden und die nach ihrem wechselvollen Bau und der morphologischen Anordnung ihrer Bestandteile zur Verwechselung mit einfachen Geschwülsten leicht Anlaß geben können. So sehr die Erforschung der Hodentumoren das Dunkel, das in der Beurteilung der mannigfachen und eigenartigen Hodengeschwülste herrschte, zu lichten vermochte, so daß eine teilweise Sonderung derselben auf histogenetischer Grundlage ermöglicht wurde, so sehr darf anderseits die Schwierigkeit der jedesmaligen genetischen Bestimmung nicht verkannt werden. Die noch bestehenden Zweifel in der Deutung mancher Hodentumoren beweisen, daß ein sicherer Nachweis über die Abstammung der Geschwulstzellen selten einwandsfrei möglich wurde und daß zur Klärung der bestehenden Zweifel noch weitere Untersuchungen erforderlich sein werden. So lange aber eine sichere Trennung auf genetischer Grundlage nicht möglich ist, werden die morphologischen Eigenschaften für die Deutung und Klassifikation der Geschwülste maßgebend bleiben müssen. Hierbei werden gewiß Irrtümer nicht ausbleiben, da besonders die Unterschiede zwischen Karzinom und alveolärem Sarkom nicht scharf genug sind, um eine sichere Entscheidung für das eine oder andere treffen zu können.

Die nach Kitt bei Pferden und Hunden nicht selten vorkommenden, enormen Geschwülste, die in Gestalt des Hodens als kompakte Klumpen — sog. Sarkocele, Fleischbruch des Hodensackes — gefunden werden und die derselbe, da die Zellen so embryonale Formen haben, daß es schwer ist zu unterscheiden, ob es sich um Epithelien oder Sarkomzellen handelt, wegen ihres embryonalen Charakters als Orchidom oder Orchidoblastom bezeichnet, gehören sicher zu den teratoiden Mischgeschwülsten. Kitt gebührt das Verdienst, die Natur dieser Geschwülste bei Tieren zuerst erkannt und durch eine ihrem Wesen entsprechende Bezeichnung von den übrigen Geschwülsten gesondert zu haben. Es erscheint mir indessen nicht zweckmäßig, diese Bezeichnung in der Veterinärliteratur beizubehalten, nachdem in der medizinischen Literatur die Bezeichnungen Teratoide und Teratome der Geschlechtsdrüsen gebräuchlich sind. Turtill hat mit der Beschreibung eines Hodenteratoms sich der medizinischen Bezeichnung angeschlossen. Im Interesse einer möglichst einheitlichen Nomenklatur halte ich es für empfehlenswert, die zystischen Dermoide, die nach Wilms in ihren Zotten eine rudimentäre Embryoanlage darstellen, als Teratome und die hier in Frage kommenden Mischgeschwülste, welche Derivate aller drei Keimblätter

im bunten Durcheinander enthalten, als Teratoide des Hodens zu bezeichnen.

In dem Spital für kleine Haustiere habe ich verschiedentlich Gelegenheit gehabt, Hodenerkrankungen bei Hunden zu behandeln, darunter kamen auch hin und wieder geschwulstartig vergrößerte Hoden vor. In sieben Jahren wurden neunmal derartige Hoden entfernt und untersucht. Es handelte sich nicht immer um Neubildungen, wenn auch die klinischen Erscheinungen das Vorhandensein solcher nicht ausschließen ließ. In dem folgenden habe ich diese neun Fälle zusammengestellt.

1. **Fall.** Hoden von einem 9 Jahre alten Pinscher, der der Klinik wegen einer sich allmählich vergrößernden Geschwulst in der linken Leistengegend zugeführt wurde. Genauere Angaben über die ersten Beobachtungen und die Entstehung der Geschwulst ließen sich nicht ermitteln. In der linken Leistengegend fand sich ein fast mannesfaustgroßer Tumor, über dem die Haut leicht verschiebbar war. Die Oberfläche der Geschwulst war glatt und am hinteren Ende stand dieselbe mit einem fast kleinfingerdicken Strange in Verbindung, der nach dem Leistenkanal zu verlief. Die Geschwulst fühlte sich in allen Teilen ziemlich derb an und war auf Druck nicht schmerzhaft. Hiernach handelte es sich um einen nach vorn verlagerten großen Hoden, der durch Kastration entfernt wurde. Die Wundheilung verlief ohne Zwischenfälle und wurde das Tier bald als geheilt entlassen. Ueber das spätere Schicksal des Tieres ist nichts bekannt geworden. Samenstrang und Scheidenhäute waren verdickt, nicht verwachsen. Nebenhoden deutlich abgesetzt und klein. Hoden 122 g schwer, $7^1/_2$ cm lang, 5 cm breit.

Schnittfläche gelblichgrau, zeigte einzelne unregelmäßig verlaufende, dicke, weiße Stränge und ein vielfach verzweigtes unregelmäßiges Netzwerk aus feineren Bindegewebszügen, die ein gleichmäßiges, markiges, grauweißes Gewebe umschließen. Bei Druck tritt über die Oberfläche eine trübe, milchweiße Flüssigkeit. In derselben befinden sich mäßiggroße Zellen mit rundlichem, oder ovalem Kern, Zelltrümmer und kleine Fetttröpfchen. Die Zellen sind vielgestaltig, sie haben häufig eine unregelmäßig spindelförmige Gestalt mit einem oder zwei feinen Ausläufern, oder sind mehr oval oder auch kantig und mehreckig. Der Zellleib ist im Vergleich zum Kern nur klein, trübe und gekörnt. In Schnitten, die mit dem Gefriermikrotom hergestellt wurden, fanden sich in einem Bindegewebsgerüst Hohlräume mit glatten Wänden, aus denen die Zellen völlig ausgewaschen sind, oder in den kleineren der wechselnd großen Hohlräume noch Zellen, die nach Färbung mit Sudan III eine teilweise rotgelbe Farbe angenommen haben in Form

kleiner rotgelber Körnchen oder Einlagerungen. In Schnitten, die aus dem in Formalin konservierten Hoden angefertigt wurden, sieht man bei schwacher Vergrößerung nach Färbung nach van Gieson ein massiges bindegewebiges Stroma mit alveolären Hohlräumen, die von Zellen erfüllt sind (Fig. 1). Das Bindegewebe ist besonders in der Nähe der stark verdickten Albuginea reichlich und bildet mehr oder weniger breite Stränge oder dicke Balken, die sich teilweise zu gleichmäßigen Platten vereinigen. In Schnitten aus den zentralen Partien der Geschwulst ist es weniger reichlich und bildet dünnere Stränge mit regelmäßigem Verlauf, die sich in mannigfachster Weise verbinden, Knickungen zeigen und bald unter spitzem, bald unter stumpfem Winkel zusammentreten oder auch von einem Knotenpunkt in unregelmäßig strahliger Anordnung ihren Ursprung nehmen. In dem buntmaschigen Gefüge des Bindegewebsgerüstes liegen Hohlräume von mannigfaltiger Gestalt und Größe. Sie sind teils auffällig groß und von mehr länglich ovaler Gestalt, aber durch Knickung der Bindegewebsstränge oder vorstehende Zapfen derselben, die bald mehr, bald weniger weit in die Höhlen hineinragen, eigenartig geformt. Häufig sind die Balken durchbrochen, so daß durch schmale oder breitere Spalten eine Vereinigung zweier oder mehrerer Hohlräume stattgefunden hat. Manchmal sind die Hohlräume mehr schmal und langgestreckt und in das Stroma spaltförmig eingeschoben. Hin und wieder findet man nur kleine Hohlräume eingesprengt in das derbe Stroma oder inselförmig in der knotenförmigen Vereinigung des Gerüstes. Das Verhältnis des Stromas zu den Hohlräumen ist ein wechselndes, mehr nach der Albuginea zu überwiegt das Stroma, zentralwärts die Hohlräume. Die Hohlräume sind glattwandig und überall von Zellen erfüllt. Nirgends sieht man eine Verbindung des Stromas mit den Zellen bzw. von der Oberfläche der Wand ausgehende Fibrillen, die sich zwischen die Zellen verteilen. Die Zellen sind vielgestaltig, größer und kleiner, mehr rund oder eckig, länglich oval und kantig, oft auch langgestreckt und mehr spindelförmig. Der Kern ist stark gefärbt und groß, der Zelleib verhältnismäßig klein. An manchen Stellen sind die Umrisse der Zellen schlecht oder gar nicht zu erkennen oder findet man nur Kerne, die in einem feinkörnigen Detritus liegen. Samenkanälchen oder Reste derselben konnten als solche nicht aufgefunden werden.

Die fragliche Geschwulst kennzeichnet sich hinsichtlich ihres mikroskopischen Verhaltens durch ein derbes, mit Lücken und Hohlräumen ausgestattetes Stroma, durch ihren alveolären Bau, anderseits durch die in die Alveolen eingelagerten, vielgestaltigen Zellen. Die Lücken und Hohlräume können als veränderte Samenkanälchen nicht gedeutet werden, dagegen spricht die Unregelmäßigkeit in Gestalt und Verlauf und die Konfluenz zu verschiedenartig gestalteten Räumen. Nach dem alveolären Bau und der Polymorphie der Zellen kann es sich nur um ein Karzinom handeln. Man könnte noch daran denken, daß ein alveoläres Sarkom vorläge. Indessen spricht die scharfe Abgrenzung des bindegewebigen Stromas gegen die Zellnester gegen Sarkom. Nirgends trat ein Zusammenhang zwischen Gerüst und

Zellen hervor oder war ein Uebergang des bindegewebigen Stromas in die Zellager bemerkbar. Als Unterscheidungsmerkmal des Karzinoms von dem Sarkom bezeichnet Krompecher die Tatsache, daß bei letzterem die Geschwulstzellen bei alveolartiger, den Krebszellnestern ähnlicher Anordnung stellenweise unscharf in das begrenzende Bindegewebe übergehen. Auch Borst spricht sich dahin aus, daß in den alveolären Karzinomen immer ein strengerer Gegensatz zwischen der epithelialen Einlagerung und dem bindegewebigen Stroma vorhanden ist, während in den alveolären Sarkomen das Parenchym oft vielfach durch Bildung von Interzellularsubstanzen sich als Abkömmling der Bindegewebssubstanz kennzeichnet. Was die Größe und das Aussehen der Zellen in den Nestern anlangt, so handelt es sich um Zellen von etwa der Größe des Kanälchenepithels, sie zeigten auch eine gewisse Aehnlichkeit mit demselben, ob sie aber von demselben abstammen, ließ sich bei Durchforschung der Geschwulst nicht ermitteln, da Reste von Samenkanälchen nicht vorgefunden wurden.

2. Fall. Rechter Hoden von einem ca. 11 Jahre alten Setterhund. Seit einem halben Jahre wurde eine Vergrößerung des Hodens bemerkt, die seit jener Zeit an Umfang fortwährend zunahm. Im Allgemeinbefinden des Tieres keine Störung, beim Gehen und Palpieren keine Schmerzen. Hoden faustgroß, nur wenig verschiebbar, Skrotalhaut straffgespannt aber nirgends mit dem Hoden verwachsen. Konsistenz gleichmäßig fest, fast derb; Nebenhoden deutlich fühlbar; Samenstrang bleistift dick, überall glatt. Kastration. Der entfernte Tumor hat die ungefähre Gestalt eines Testikels, wiegt 161 g und hat eine Länge von 10 cm, eine Breite von 6 cm. Die Schnittfläche zeigt in den mittleren Abschnitten eine rötlich-graue Farbe, in allen übrigen Teilen ist sie gelblich-grau. Die Tumormasse quillt beim Durchschneiden etwas über die Schnittfläche vor und hat eine festweiche, markige Konsistenz. In der Schnittfläche lassen sich drei verschiedene, ungleich große und unregelmäßig gestaltete Abschnitte unterscheiden, ein mittlerer mehr rötlich gefärbter größerer und zwei kleinere, die schalenartig übereinander gelagert, den größeren umfassen. Die einzelnen Abschnitte sind teils durch straffes, teils durch lockeres Bindegewebe getrennt, so daß sie sich stellenweise gegen einander verschieben lassen.

In Schnitten (van Gieson-Färbung) scheint die Geschwulst auf den ersten Blick nur aus Zellen zu bestehen, nur vereinzelt treten bei der Durchmusterung Bindegewebszüge hervor (Fig. 2). Von den stärkeren Zügen ausgehend, finden

sich weiterhin aber noch zarte feine Faserbündel, die in ihrem Verlauf spindelförmige, schmale, stärker gefärbte Kerne erkennen lassen. Diese Fasern lösen sich in feine Fibrillen auf, die sich zwischen den Zellen verteilen. An diesen Stellen zeigen die Zellen wohl eine gewisse Anordnung in ihrer Lagerung, indem sie sich bürsten- oder fiederförmig um sie gruppieren. Hier haben die Zellen durchweg eine mehr oder weniger deutlich ausgeprägte spindelförmige Gestalt und einen gut tingierten länglich-runden Kern, der den blassen Zellenleib größtenteils einnimmt. Die Zellen lagern sich mit dem einen verjüngten Ende an die Fibrillen an, während sie mit dem anderen sich zwischen die dicht gedrängt liegenden freien Zellmassen einschieben. Diese Zellen haben einen mehr runden, stark gefärbten Kern von etwa gleicher Größe wie bei den Spindelzellen. Der Zellkörper ist im Vergleich zum Kern nur klein, meist von rundlicher Gestalt, oder auch kantig und läuft hier und da in eine kurze Zacke aus. Stellenweise und besonders in der Nähe der Gefäße finden sich kleine lymphoide Zellen, die zuweilen in größeren Mengen angehäuft sind.

Die Geschwulst besteht also aus einem spärlichen, bindegewebigen Stroma und vornehmlich aus Rund- und Spindelzellen bestehen.

3. **Fall.** Hoden von einem ca. 1 Jahr alten Dalmatiner. Genaue Angaben über die Entstehung konnten nicht gemacht werden; es wurde nur beobachtet, daß seit einiger Zeit der linke Hoden größer war und in kurzer Zeit schnell sich vergrößert habe. Linker Hoden des munteren Tieres fast gänseeigroß, auf Druck ganz ohne Schmerz. Skrotalhaut gespannt, aber überall von dem Hoden abhebbar, Samenstrang deutlich fühlbar und glatt. Lymphdrüsen nicht vergrößert. Kastration. Scheidenhautblätter etwas dick, nicht verwachsen. Nebenhoden deutlich abgesetzt und kleiner. Der etwa gänseeigroße Hoden hat im ganzen die Gestalt des normalen Organs, wiegt 252 g und hat 8 cm Breite und 12 cm Länge und eine gleichmäßig derbe Konsistenz. Schnittfläche gelblichgrau oder gelblichrötlich, in der Mitte etwas dunkler, weicher und leicht vorquellend. Am vorderen Ende entspringen von der Albuginea im Winkel von etwa 45° zwei weiße, derbe Stränge von $^1/_4$ cm Breite, die sich vereinigen und vom Verbindungspunkt zahlreiche dünne Züge abgehen lassen, die sich teils wieder verbinden oder mit dünnen, von der Albuginea stammenden Strängen zusammentreten. Dadurch zeigt die Schnittfläche ein lappiges Aussehen, wobei die Läppchen nach Größe und Gestalt vollkommen variieren. Ein Abstrich läßt mittelgroße runde und eckige Zellen mit großem Kern erkennen und vereinzelt kleine Rundzellen.

Bei schwacher Vergrößerung sieht man in den nach van Gieson gefärbten Schnitten nur vereinzelte, unregelmäßig verlaufende Bindegewebsstränge und

wenige feinere Bündel. Nur hin und wieder trifft man Stellen an, wo ein maschiges, aus stärkeren Fasern bestehendes Gerüst vorhanden ist. In der Hauptsache besteht die Geschwulst aus mäßig großen Zellen mit intensiv gefärbtem Kern von annähernd gleicher Größe. Der Kern ist im Vergleich zum Protoplasmasleib groß und hat eine rundliche oder ovale Gestalt. Einzelne größere Zellen besitzen zwei Kerne. Die Zellen sind rund oder unregelmäßig polygonal, manchmal spindelförmig und zwar dann gewöhnlich, wenn sie mit einzelnen mehr regelmäßig gelagerten Reihen eine Art Zapfen bilden, der um eine Bindegewebsfaser formiert ist.

4. Fall. Rechter Hoden von einem ca. 10 Jahre alten Spitz, der seit 8 Tagen eine größere Geschwulst in der Leistengegend gezeigt hatte. Ursprünglich war der Hund ein einseitiger Kryptorchide. Nur der linke Hoden war vorhanden. Einige Jahre später entdeckte man in der rechten Leistengegend neben dem Penis eine kleine Anschwellung. Ein Tierarzt stellte fest, daß diese Anschwellung durch den rechten Hoden bedingt sei, der verspätet ausgetreten sei und eine anormale Lage habe. Seit etwa 8 Tagen begann der Hund ungemein steif zu gehen und jegliches Springen zu vermeiden; er getraute sich nicht einmal mehr vom Stuhle zu springen. Bei der Untersuchung fand sich in der rechten Schamgegend eine hühnereigroße Geschwulst, über der die Haut leicht verschiebbar war, ebenso ließ sich zwischen Geschwulst und Bauchdecken der Finger vorschieben, wobei man auf einen nach dem Leistenkanal zu verlaufenden dünnen glatten Strang stieß. Die Konsistenz der Geschwulst war im allgemeinen derb, an einzelnen Stellen weicher. Beim Palpieren äußerte der Hund Schmerzen. Kastration. Normaler Wundheilungsverlauf. Tumor etwa apfelrund und -groß, 5 cm breit, $5^1/_2$ cm lang, 63 g schwer. Albuginea glatt und durchsichtig; Nebenhoden deutlich abgesetzt und klein. Scheidenhäute dünn und glatt, nicht verwachsen, Samenstrang glatt. Konsistenz der Geschwulst ziemlich derb. Schnittfläche grauweiß, an einzelnen Stellen rötlich grau bis bräunlich grau, hier ist die Geschwulstmasse weicher und quillt etwas vor. Einige kleine linsen- bis erbsengroße glattwandige Höhlen sind bemerkbar, von denen eine durch ein weißes sehniges Septum in zwei Kammern geschieden ist. Von der Albuginea auslaufend treten einzelne kurze, dünne Bindegewebszüge hervor, sonst erscheint die Schnittfläche von gleichmäßig homogener Beschaffenheit. Ein Abstrich ergibt hauptsächlich großkernige, verschiedengestaltige Zellen und rote und weiße Blutkörperchen.

An Schnitten aus vorschiedenen Teilen der Geschwulst ergibt sich ein im ganzen übereinstimmender Bau und zwar findet sich ein spärliches bindegewebiges

Stroma und hauptsächlich Zellen (Fig 3). Das Stroma wird gebildet aus einem feinen Bindegewebsgerüst, das nur vereinzelt sich zu etwas dickeren Strängen vereinigt und mit ganz unregelmäßigem, vielfach geschlängeltem Verlauf die Geschwulst durchzieht und häufig unter spitzem oder stumpfem Winkel sich verbindet und ein Netzwerk bildet, in dessen unregelmäßigen und verschieden großen Maschen die Zellen gelagert sind, häufig stehen die Maschen miteinander in Verbindung. An anderen Stellen tritt das Maschenwerk nicht so ausgeprägt auf und findet man nur Zellen in dicht gedrängter Lagerung, zwischen denen hin und wieder einige Bindegewebsfasern verlaufen. Das Bindegewebsgerüst zeigt bei starker Vergrößerung spärliche, kleine spindelförmige Zellen, manchmal finden sich aber, besonders in der Nähe von Gefäßdurchschnitten entlang dem Stroma kleine lymphoide Zellen, die stellenweise in Haufen liegen oder eine dichte Infiltration bilden. Die Geschwulstzellen sind ziemlich groß und haben einen runden, höchstens ovalen Kern, der den Zellkörper zum größten Teil erfüllt. Selten findet man Zellen mit zwei kleineren Kernen. Die Zellen sind polyedrisch mit stumpfen, schwach angedeuteten Ecken.

Die letzten 3 Fälle zeigen in der mikroskopischen Struktur der Geschwülste große Aehnlichkeit, aber auch in ihrem sonstigen Verhalten. Es handelt sich um Geschwülste, die seit der ersten Beobachtung an Umfang ziemlich schnell zunahmen. In dem letzten Falle vergrößerte sich die Geschwulst innerhalb 8 Tagen auffällig, in den anderen innerhalb eines halben Jahres und in dem zweiten ohne genauere Zeitangabe seit einiger Zeit ziemlich schnell. In dem letzten Falle, wo sich der Tumor als außerordentlich schnellwüchsig kennzeichnet, bestand eine Behinderung in der Bewegung und Abneigung zum Springen, was wohl auf eine geringe Schmerzhaftigkeit, wie sie auch beim Palpieren sich äußerte, zurückzuführen war. In den beiden anderen Fällen waren aber selbst bei Druck auf die Geschwulst Schmerzen nicht auszulösen. Die Geschwülste waren auf die Hoden lokalisiert, Metastasen nicht nachzuweisen und trat nach der Kastration ohne Störungen in der Wundheilung schnell Heilung ein. Das mikroskopische Verhalten der Geschwülste war ein übereinstimmendes. Ohne Mitbeteiligung des Nebenhodens oder der Scheidenhäute waren die Hoden unter Erhaltung ihrer äußeren Form im ganzen zu ziemlich umfangreichen Tumoren vergrößert, einmal in einem anfangs retinierten, später nach vorn verlagerten Hoden. Die Hoden waren in toto verändert, mehr oder weniger derb und in der Schnittfläche graugelblich oder graurötlich gefärbt, unregelmäßig und undeutlich gelappt und von gleichmäßiger festweicher oder markiger Konsistenz. Nach der mikroskopischen Struktur handelte es sich um zellenreiche Geschwülste, deren Zellen verhältnismäßig groß und in einem diffusen Stroma ein-

gelagert waren. Nur in dem letzten Falle zeigte das Stroma stellenweise eine deutliche Anordnung zu einem unregelmäßig geformten Netzwerk mit verschiedenartigen, teils ineinander übergehenden Lücken und zellerfüllten Maschen, also eine Andeutung eines alveolären Baues. Die Zellen waren ziemlich groß, hatten etwa die Größe der normalen Kanälchenepithelien. Ihr Kern war groß, gewöhnlich rund oder oval, der Zellkörper im Vergleich zum Kern klein. Abgesehen von stellenweise auftretenden kleinen lymphoiden Zellen waren andere Bestandteile, weder Samenkanälchen noch Zwischenzellen nachweisbar. Die Gestalt der Geschwulstzellen, deren Größe keine nennenswerten Unterschiede erkennen ließ, war eine wechselnde, neben Spindelzellen, die besonders entlang den Fibrillenbündeln auftraten, fanden sich kantige und mehr eckige entsprechend der dichtgepreßten Lagerung der Zellen. Der überwiegende Gehalt der Geschwülste an Zellen gegenüber dem spärlichen Stroma, das meist in diffuser Anordnung die Zellen in Form feiner Fibrillen durchsetzt und dem zum Teil die spindelförmigen Zellen geradezu anliegen oder bürstenförmig aufsitzen, als wenn sie aus ihnen hervorgesproßt wären, berechtigen zur Annahme, daß es sich bei diesen Geschwülsten um Sarkome handelt.

Herrn Prof. Dr. Rievel verdanke ich einige Schnitte aus einer Hodengeschwulst vom Pferde, die als Sarkom diagnostiziert wurde. Die Schnitte sind mit Hämatoxylin-Eosin gefärbt und lassen folgende Einzelheiten erkennen. In den Maschen eines spärlichen bindegewebigen Stromas liegen dicht gedrängt gleichartige Zellen. Das Stroma wird aus feinen Faserbündeln oder Fibrillen gebildet, die höchstens an den Vereinigungsstellen ein stärkeres Gerüst bilden. Der Verlauf der Fasern zeigt keine regelmäßige Anordnung, vielmehr durchkreuzen und verflechten sich dieselben und verbinden sich in verschiedener Richtung zu einem feinen Netzwerk mit vielgestaltigen Maschen. Das Stroma tritt im Vergleich zu der Anzahl der Zellen völlig in den Hintergrund, so daß die Schnitte auf den ersten Blick nur Zellen zu enthalten scheinen. Die dicht gelagerten Zellen sind von annähernd gleicher Größe, verhältnismäßig klein. Der Kern ist intensiv gefärbt und rund, im Verhältnis zum Zellkörper groß. Die Zellen haben durchweg eine mehr runde Gestalt, sind offenbar wegen der gepreßten Aneinanderlagerung gegen einander abgeplattet und erscheinen daher meist kantig und eckig. Die mikroskopische Struktur ähnelt demnach ganz den vorher beschriebenen Hodengeschwülsten von Hunden, besonders durch den Reichtum

gleichartiger runder Zellen, die einem spärlichen diffusen Stroma eingelagert sind.

5. Fall. Hoden von einem Terrier, der seit längerer Zeit eine Vergrößerung des rechten Hoden besaß. Seit einigen Tagen äußerte der Hund Schmerzen und ging ungern und gespannt, die Schwellung des Hodens hatte sich vergrößert. Hodensack teigig geschwollen, auf Druck schmerzhaft. Kastration. Hoden dunkelrot, Gefäße stark gefüllt. Samenstrang hinter dem Hoden um seine Längsachse gedreht und eingeschnürt. Drehungsstelle blaß. Schnittfläche blutreich, dunkelrot, an einzelnen Stellen mehr gelbrot. Gefäße weit, in einzelnen schwarzrote Gerinnsel.

Bei schwacher Vergrößerung nach van Gieson gefärbter Schnitte lassen sich Hodenkanälchen nicht ermitteln. Ueberall tritt ein ziemlich massiges Stroma hervor, das aus einem derben fibrillären Bindegewebe besteht, in dessen Faserverlauf viele Spalten und Hohlräume angetroffen werden, die von einem feinkörnigen Inhalt erfüllt sind. Zwischen den Bindegewebszügen liegen Zellhaufen oder auch Zellstränge von geschlängeltem Verlauf, deren kleine Zellen einen spindelförmigen oder länglichovalen Kern besitzen. An einzelnen Stellen finden sich Herde, die aus diffus und schlecht gefärbten scholligen Massen bestehen und eine Struktur nicht erkennen lassen (Nekrose). Die Zellhaufen und Zellstränge erscheinen manchmal unvermittelt in Hohlräume des Bindegewebsgerüstes eingesprengt zu sein, da eine Verbindung mit demselben nicht zu erkennen ist; an anderen Stellen sitzen die Spindelzellen pallisadenartig der Wand der Hohlräume auf. An manchen Stellen lassen sich feine Fibrillenbündel verfolgen, die von den stärkeren Strängen des Stroma ausgehen, sich netzartig verschlingen und ein feines Maschenwerk bilden, in dessen Lücken die Zellen ihre Lage haben.

Es handelt sich in dem vorliegenden Falle um einen Hoden, der nach dem Vorbericht seit längerer Zeit schon geschwollen erschien, der sich aber seit einigen Tagen noch vergrößert hatte, wobei gleichzeitig eine teigige schmerzhafte Schwellung des Skrotums auftrat. Als Ursache hierfür fand sich eine Verdrehung des Samenstrangs um seine Längsachse, woraus sich die Stauungserscheinungen im Skrotum und Hoden erklären, ebenso die im mikroskopischen Bilde sich geltend machende Erweiterung der Blutgefäße und Lymphspalten und wahrscheinlich auch die herdweise auftretende Nekrose. Unabhängig hiervon bestand eine geschwulstartige Veränderung des Hodens, die nach dem Vorbericht schon längere Zeit bestanden hatte. Hodenkanälchen wurden nicht aufgefunden. Dagegen ein zum größten Teil aus derbem, fibrillären, teils auch aus netzförmig geordnetem Bindegewebe bestehendes Stroma, in dessen Maschen, Spalten und Hohl-

räumen Zellen mit spindelförmigem oder länglichovalem Kern gelagert waren. Hiernach handelt es sich um eine zellenreiche Bindegewebsgeschwulst, deren in unregelmäßigen Haufen oder in schlauchartiger Anordnung gelagerte kleine Zellen zum größten Teil einen spindelförmigen Kern hatten. Man kann demnach die Geschwulst als ein kleinzelliges Spindelzellensarkom deuten oder mit Rücksicht auf das verhältnismäßig massige Bindegewebsgerüst als ein Fibrosarkom.

Ueber den mikroskopischen Befund einiger Schnitte aus einem großen Hodentumor von einem Pferde, die mir von Herrn Prof. Dr. Rievel zur Verfügung gestellt wurden, möchte ich hier noch berichten. Der Tumor steht leider nicht mehr zur Verfügung und sind auch Einzelheiten über den Fall nicht bekannt. Die Geschwulst wurde von einem Tierarzt wegen der auffälligen Veränderung des Hodens zur Untersuchung an das pathologische Institut eingeschickt.

Die daraus hergestellten Schnitte sind mit Eosin-Hämatoxylin gefärbt und lassen bei schwacher Vergrößerung (Fig. 4) die quer oder schräg getroffenen Kanälchen deutlich erkennen und je nach den Stellen ein im Aussehen verschiedenes Zwischengewebe, das überall sehr reichlich vorhanden ist. Die Hodenkanälchen sind deutlich durch ihre feine Eigenmembran abgegrenzt, die innen gewöhnlich nur eine durch die gutgefärbten Kerne kenntliche Epithellage trägt, während die Kanälchen im Uebrigen von einem feinen Netzwerk erfüllt sind. An manchen fehlt auch die innere Zelllage und man sieht nur ein feines Maschenwerk. Die Zwischensubstanz besteht stellenweise der Hauptsache nach aus großen blassen Zellen mit kleinem runden Kern (Fig. 4a). Zwischen den Zellen sieht man ein reiches, mit roten Blutkörperchen gefülltes Kapillarnetz (Fig. 4b). An anderen Stellen läßt das breite Zwischengewebe die großen Zellen vermissen. Statt dessen treten hier vereinzelte kleine runde oder ovale Kerne auf und große verschieden gestaltete, bald mehr runde, bald ovale oder längliche, manchmal etwas verjüngte oder mit zapfenartigen Fortsätzen versehene gut konturierte, schwach gefärbte Protoplasmahaufen, die teils die Größe etwa der anderenorts befindlichen großen Zellen haben und auch hin und wieder hellere Stellen oder eine Vakuole besitzen. Bei starker Vergrößerung erscheint das Bindegewebe in der Umgebung der Kanälchen etwas vermehrt. Die Zellgrenzen der einschichtigen Epithellage sind nicht deutlich zu erkennen. Die Kanälchen besitzen außer diesen wandständigen Zellen nur einen feinkörnigen Inhalt, der besonders nach der Peripherie hin dichter ist, nach der Mitte zu häufig ganz fehlt. Außerdem erkennt man ein feines Netzwerk, das in den peripheren Abschnitten besonders da deutlich wird, wo die körnigen Massen mehr fehlen. Die großen Zellen des Zwischengewebes besitzen einen runden oder ovalen verhältnismäßig kleinen Kern. Der Kern liegt vielfach mehr seitlich in den Zellen und zeigt gewöhnlich ein deutliches Kernkörperchen. Das Protoplasma der Zellen ist schwach gefärbt, wenig dicht und fein gekörnt, ist manchmal in der Mitte der Zelle oder um den Kern

herum dichter, so daß die Peripherie der Zellen ganz hell ist. Die Zellen sind meist rundlich oder oval, wo sie dichter liegen, sind sie unregelmäßig kantig und eckig und zuweilen macht es den Eindruck, als wären sie in einen kurzen mehr breiten oder auch feinen Fortsatz ausgezogen. Zwischen diesen Zellen sieht man vereinzelt kleinere ovale oder mehr spindelförmige Kerne. An anderen Stellen sieht man zwischen den großen Zellen ein Kapillarnetz auftreten. Die Wand der Kapillaren ist manchmal als deutliche Kontur zu erkennen, die hier und da durch einen spindelförmigen Kern unterbrochen wird. Auch an Querschnitten der Gefäße ist die Wand deutlich abgesetzt und zeigt auch hier und da einen dieselbe sichelförmig umgreifenden Kern. An anderen Stellen ist die Kapillarwand nicht zu erkennen und gewinnt es den Eindruck, als lägen die roten Blutkörperchen reihenförmig zwischen den Zellen. An manchen Stellen, wo die roten Blutkörperchen diffus zerstreut gefunden werden, ist das sicher der Fall. Wo die Kapillaren reichlicher auftreten, ist die Zahl der großen Zellen vermindert, dagegen treten mehr kleinere Kerne auf. An anderen Stellen sieht man die blassen großen Zellen nur ganz vereinzelt, dagegen strangförmig gleichmäßig gefärbte Protoplasmabänder, die bald schmäler bald breiter sind und auch mit zapfenartigen Fortsätzen oder breiteren Balken zu einem Netzwerk sich verbinden, stellenweise nur vereinzelt einen rundlichen oder ovalen Kern, stellenweise auch mehrere Kerne erkennen lassen, hin und wieder auch wohl bei geeigneter Einstellung eine hellere Kontur als eine Andeutung einer Zellgrenze (Fig. 5). Zwischen den Protoplasmabändern finden sich kleinere ovale oder längliche Kerne und vielfach deutlich verzweigte Kapillaren mit reihenförmig gelagerten roten Blutkörperchen, hin und wieder aber auch Stellen, wo die roten Blutkörperchen zerstreut in den Lücken liegen (Fig. 5). An anderen Stellen zeigt das Protoplasma der Stränge weniger eine gleichmäßige Beschaffenheit, sondern ist feiner oder grober gekörnt und aufgelockert. An wiederum anderen Stellen besteht die Zwischensubstanz aus einem äußerst feinen Gitterwerk mit spärlichen Kernen und einzelnen unregelmäßig runden ovalen, manchmal einerseits mehr verjüngten oder auch lang gestreckten, schmäleren und breiteren ziemlich grobkörnigen oder scholligen Protoplasmahaufen, die manchmal noch einen runden undeutlichen Kern erkennen lassen, zuweilen auch eine Vakuole (Fig. 6). Die Lücken des feinen Gitterwerks sind verschieden gestaltet und auch von wechselnder Größe. Meist sind sie leer, hin und wider findet sich auch in ihnen eine feinkörnige Masse oder es liegen in ihnen einzelne rote Blutkörperchen. Schließlich findet man Stellen, wo das feinfaserige Gerüst vorherrscht und nur ganz selten körnige Protoplasmamassen vorhanden sind. Das Gerüst zeigt hier auch nur selten größere Maschen, meist sind sie klein und spaltförmig und die feinfaserige Substanz zeigt mehr einen gestreckt welligen Verlauf und weist häufiger Kerne von länglich ovaler Gestalt auf.

Leider stand die Hodengeschwulst selbst nicht mehr zur Verfügung und es war auch kein Material vorhanden, um die Untersuchung zu vervollständigen, was bei der Eigenartigkeit des mikroskopischen Befundes der vorliegenden Schnitte zur sicheren Deutung der Geschwulstart recht wünschenswert gewesen wäre. Immerhin kann zunächst kein Zweifel darüber bestehen, daß an den Hodenkanälchen

ein degenerierender Prozeß bestand mit Zerfall des Epithels bis auf eine teilweise erhaltene wandständige Schicht. Bemerkenswert in dem mikroskopischen Befunde ist das verschiedene Verhalten des zwischen den Kanälchen gelegenen Geschwulstgewebes. In erster Linie verdienen die in größeren oder kleineren Gruppen und Haufen vorherrschenden einkernigen, epithelähnlichen Zellen neben dem auffälligen Reichtum an Kapillaren, Beachtung. Es sind polymorphe, mehreckige Zellen mit einem leidlich großen, manchmal mehr peripherwärts gelagerten runden oder ovalen Kern, der ein deutliches Kernkörperchen erkennen läßt. Das Protoplasma der Zellen ist meist licht und mehr grobkörnig, seltener gleichmäßig und mehr dicht. Die Zellen zeigen manchmal breitere oder schmälere zapfenartige Fortsätze, mit denen sie in Verbindung stehen und sind häufig in strangförmigen oder netzartigen Verbänden angeordnet. In den Strängen macht sich nur hin und wieder ein hellerer Streifen als Andeutung einer Zellgrenze bemerkbar, im übrigen sind Zellgrenzen nicht vorhanden, sondern nur Kerne, die dichter oder weiter gelagert sind, häufig aber in Abständen wie sie den Größenverhältnissen der Einzelzellen wohl entsprechen. Jedenfalls gewinnt man den Eindruck, daß die Stränge aus einer Konfluenz der Zellen entstanden sind und eine zusammenhängende Protoplasmamasse bilden, zumal die Größenverhältnisse der Kerne übereinstimmen und das Protoplasma eine ähnliche körnige Beschaffenheit zeigt, wie bei den Einzelzellen. Gleichzeitig sind diese Stellen ausgezeichnet durch einen Reichtum kapillarer Gefäße, die zwischen den Zellen und Strängen sich bunt verflechten. Anderseits finden sich auch Reihen von roten Blutkörperchen, die in wandungslosen Rinnen zwischen den Zellen und Balken oder auch in Lücken verstreut liegen, hin und wieder sind auch kleine Höhlen von Haufen roter Blutkörperchen erfüllt. Dieses mikroskopische Verhalten erinnert an die von Mallassez und Monód zuerst beschriebene und als Sarcome angioplastique bezeichnete Geschwulst, die später von Schlagenhaufer und Wlassow als chorionepithelomartige Bildung erkannt wurde. Hier wie dort sind als charakteristische Eigentümlichkeit große Zellen vorhanden und protoplasmatische Massen, die durch Schlingen und Balken zu Netzen verbunden sind, sowie von Blutkörperchen erfüllte Lücken. Auch hier zeigte sich stellenweise eine körnige und schollige Auflockerung des Protoplasmas mit Bildung von Lücken und Vakuolen. Trotz dieser Aehnlichkeit glaube ich doch nicht annehmen zu können, daß es sich bei der hier fraglichen

Geschwulst um eine chorionepitheliomatöse Neubildung handelt. Die großen, epithelähnlichen einkernigen Zellen mit körnigem Protoplasma müßten hiernach als Langhanssche Zellen gedeutet werden, aus denen durch Konfluenz, wie auch Wlassow beobachtete, die Protoplasmastränge sich gebildet hatten. Die vergleichsweise festgestellten Größenverhältnisse dieser Zellen mit den Langhansschen ergaben aber abweichende Resultate. Die hier inbetracht kommenden Zellen sind offenbar kleiner, so daß sie kaum mit den Langhansschen Zellen identifiziert werden können. Man wird sie dann nur als Zwischenzellen deuten können. Ihre Eigentümlichkeiten sprechen nicht dagegen. Große epithelähnliche Zellen mit Fortsätzen, rundlichem, häufiger etwas peripherwärts gelegenem Kern und einem körnigen Protoplasma sind Kennzeichen, die für die Zwischenzellen zutreffen. Das lichte Aussehen mancher dieser Zellen und das Vorhandensein von Vakuolen erklärt sich ungezwungen aus dem Fettgehalt dieser Zellen. Kaufmann fand einen reichlichen Fettgehalt in Form von kleineren und größeren Tröpfchen, wodurch die Zellen nach dem Ausziehen des Fettes viele rundliche Lücken und ein wabenartiges Aussehen erhielten. Nach den Zellen würde die Neubildung demnach als eine Zwischenzellengeschwulst zu deuten sein. Aber auch die zweite Eigentümlichkeit der Geschwulst, der Reichtum von kapillaren Gefäßen spricht nicht für eine chorionepitheliomatöse Neubildung, wohl aber das Vorhandensein von Blutkörperchen in wandungslosen Lücken und Höhlen zwischen den Zellen und netzförmigen Zellsträngen. Gerade in dieser Hinsicht wäre eine weitergehende Untersuchung von Geschwulstmaterial wünschenswert gewesen, wodurch auch dieser Befund Aufklärung gefunden hätte. Jedenfalls fand Kaufmann in der Zwischenzellengeschwulst ein inniges Nebeneinander von Geschwulstzellen und Gefäßen, die die zu einem lockeren, netzförmig-balkigen System angeordneten Geschwulstzellen gleichmäßig begleiteten und durchsetzten. Auch die Uebereinstimmung dieser Geschwulst in der Verbindung der Zellen zu Strängen und Balken in netzartigem Verbande spricht ganz für die Gleichartigkeit beider Geschwülste. Nach einer Bemerkung Albrechts im Anschluß an die Kaufmannsche Mitteilung über Zwischenzellengeschwülste des Hodens sind Zwischenzellentumoren beim Pferde von Mayr häufig beobachtet und beschrieben, wobei namentlich auch die Einwucherung in Samenkanälchen gesehen wurde. Die fragliche Veröffentlichung Mayrs ist mir nicht bekannt, sondern nur ein Referat über einen Vortrag desselben. Hier-

nach fand derselbe in einem Hodensarkom vom Hunde, bei einer Hodenhypertrophie vom Pferde und bei einer käsigen Nekrose beim Schwein Zwischenzellen in solcher Zahl, daß er denselben eine besondere Bedeutung beim Zustandekommen der fraglichen Erkrankungen beimessen möchte. Nach der Albrechtschen Aeußerung ist aber anzunehmen, daß beim Pferde Zwischenzellengeschwülste häufiger vorkommen. Die hier beschriebenen Schnitte zeigen nach ihrem mikroskopischen Verhalten jedenfalls in vieler Hinsicht so große Aehnlichkeit mit der Kaufmannschen Zwischenzellengeschwulst, daß ich glaube nicht fehlzugehen, wenn ich die Geschwulst als eine Zwischenzellengeschwulst deute. Eigenartig und abweichend verhielt sich dieselbe insofern, als das Zwischengewebe nicht überall gleichmäßig dieselbe Struktur zeigte. Denn an manchen Stellen fanden sich weder Zellen noch Gefäße, sondern neben vereinzelten verschieden gestalteten Protoplasmahaufen mit körnigem Inhalt, nur ein feingitteriges Gerüstwerk mit wenigen ovalen oder länglichen Kernen, wodurch es den Eindruck machte, als wenn hier die Zellen und Zellverbände untergegangen seien, zumal die Lücken in dem Gitterwerk manchmal in Größe und Gestalt den Zellen glichen, manchmal auch eine feinkörnige Masse enthielten als eventuellen Rest der untergegangenen Zellen, sodaß das Gitterwerk größtenteils als restierende Interzellularsubstanz gedeutet werden möchte.

6. Fall. Linker Hoden von einem sechsjährigen Teckel. Ueber die Entstehung wurde ermittelt, daß der Hund seit einiger Zeit, vielleicht einem halben Jahr, eine Schwellung gezeigt habe, die allmählich sich etwas vergrößert habe. Linker Hoden taubeneigroß, hart und auf Druck nicht schmerzhaft. Allgemeinbefinden gut. Kastration. Scheidenhäute dick und teilweise verwachsen. Albuginea 2 mm dick, sehnig. Schnittfläche gelblich-weiß mit breiten, weißen, sehnigen Bindegewebsbalken durchsetzt, die nächst der Albuginea am dicksten sind und sich von hier in das Hodengewebe verzweigen und in der Mitte ein feines Netzwerk bilden, in dem das Gewebe von gelblicher Farbe liegt.

Bei schwacher Vergrößerung der mit Delafieldschem Hämatoxylin vorgefärbten und nach van Gieson weiter behandelten Schnitte ergibt sich ein dichtes bindegewebiges Stroma, mit vielfach breiten Faserzügen, von denen schmälere Stränge abgehen, die unregelmäßig verlaufen, sich durchflechten und ein teils mehr dichtes, teils etwas mehr lockeres Geflecht bilden mit spärlichen kleinen ovalen oder länglichen Kernen. In diesem Bindegewebsgerüst liegen kleinere und größere Hohlräume von meist rundlicher oder länglich ovaler Gestalt,

die manchmal eine Lage wandständiger Kerne erkennen lassen, manchmal auch nur vereinzelte wandständige Kerne, oft aber nur einen feinkörnigen Inhalt besitzen, der meist eine feine netzartige Anordnung zeigt. Zentral sind die Hohlräume durchweg leer. Bei starker Vergrößerung sieht man zwischen den wellig geschlängelten Fibrillen der Bindegewebsstränge schmale spindelförmige Kerne und in dem lockeren, netzartigen Gerüst häufiger ovale Kerne, an einzelnen Stellen auch kleine lymphoide Zellen, die manchmal dicht gedrängt das lockere Gewebe durchsetzen. An den Hohlräumen zeigt das Bindegewebe meist eine zirkuläre Anordnung, indem einige Schichten Faserbündel mit unregelmäßig welligem Verlauf den Hohlraum kapselartig umschließen und nach außen sich durch ein lockeres Gewebe mit den breiten Bindegewebszügen verbindet. Nicht immer bilden die zirkulären Faserbündel eine völlig geschlossene Kapsel, häufig erscheint sie aufgefasert oder zapfenartige und büschelförmige Fortsätze ragen in das Lumen. An den Stellen, wo die Kapsel zerklüftet und aufgefasert ist, findet man gewöhnlich zwischen den Fasern blasse epitheloide Zellen mit rundlichem Kern vom Aussehen des Kanälchenepithels. In den Hohlräumen findet sich ein feinkörniger Inhalt, der entweder ziemlich gleichmäßig den Hohlraum ausfüllt oder meist ein feines zierliches Netzwerk erkennen läßt. Nur ganz vereinzelt liegen in diesem feinkörnigen Inhalt blasse runde oder ovale Zellkerne, die häufig ein Kernkörperchen besitzen, deren Zellleib und Zellgrenzen nicht zu erkennen sind. Nur ausnahmsweise findet man Hohlräume, deren Wänden eine Reihe blasser runder Kerne anliegt, ohne daß auch hier die Zellgrenzen deutlich wären.

Die Geschwulst ist demnach ausgezeichnet durch eine massige Wucherung des Bindegewebes mit gleichzeitiger Degeneration des Kanälchenepithels und Atrophie der Kanälchen, die manchmal im Querschnitt nur noch als kleine unregelmäßige Hohlräume sich zu erkennen gaben.

7. **Fall.** Hoden von einem ca. 8 Jahre alten Pinscher. Seit einigen Monaten vor der Einstellung in die Klinik wurde eine Schwellung des rechten Hodens bemerkt, der seither allmählich größer geworden sei. Rechter Hoden fast hühnereigroß, etwa doppelt so groß als der linke. Haut überall über der Geschwulst verschiebbar, Hoden derb, fast hart und schmerzlos. Kastration. Scheidenhäute mit der Tunica albuginea zum größten Teil verwachsen. Schnittfläche gelblichweiß. Albuginea dick. Von ihr gehen weiße derbe Stränge aus, die teils schräg zur Oberfläche verlaufen, teils sich durchkreuzen. Dazwischen ist das Hodengewebe gelblichweiß gefärbt.

An Schnitten, die mit dem Gefriermikrotom hergestellt waren, erscheint die Struktur des Hodens teilweise erhalten, das interstitielle Bindegewebe stark vermehrt, die Hodenkanälchen degeneriert, so daß vielfach nur noch Reste der Kanälchen in dem Bindegewebsstroma zu erkennen sind. Bei Färbung mit Sudan III machen sich reichlich Fetteinlagerungen bemerkbar. Das Fett tritt in Form meist

kleiner Tröpfchen auf und liegt besonders in den Epithelien der Kanälchen, die der Wand aufliegen. Bei Färbung nach van Gieson fällt das massige Bindegewebsgerüst auf, das aus dicken Strängen besteht und einem vielfach verflochtenen, engmaschigen unregelmäßigen Netzwerk, in dem verschieden große und mannigfach gestaltete Hohlräume liegen, die teils von einem feinkörnigen Inhalt erfüllt sind, teils einzelne Zellkerne erkennen lassen. Bei starker Vergrößerung fällt in manchen Hohlräumen eine wandständige Zellenlage auf, deren rundliche Kerne nur schwach gefärbt sind. Im Uebrigen enthalten die Hohlräume nur eine feinkörnige Masse, die nach der Peripherie mehr gleichmäßig gelagert ist und nur hin und wieder kleine oder größere Vakuolen besitzt, nach der Mitte des Kanälchens zu aber regelmäßig ein sehr feines zartes Netzwerk bildet, das nur selten einen blassen rundlichen Kern in sich birgt. Wo das Bindegewebe zwischen den Kanälchen dichter ist, sind dieselben gegen das Lumen vielfach flach eingebuchtet oder durch keilförmig vorgeschobene Zapfen wellig gebogen oder scharf geknickt. An manchen Stellen sind die Kanälchen nur durch kleine unregelmäßige Hohlräume angedeutet, die durch den feinkörnigen, gittrig formierten Inhalt und gelegentlich durch einen blassen Zellkern sich kennzeichnen. In dem Bindegewebe treten überall spindelförmige und ovale Kerne auf.

Es handelt sich demnach bei dieser Hodengeschwulst wiederum um eine Wucherung im interstitiellen Bindegewebe mit gleichzeitigem Schwund der Hodenkanälchen.

8. Fall. Hoden von einem älteren Pudel. Der rechte Hoden soll allmählich größer geworden sein, ohne daß der Hund jemals irgendwelche Beschwerden davon gehabt habe. Da die Geschwulst nun doch sehr groß geworden sei, sollte sie evtl. entfernt werden. Der rechte Hoden hängt ziemlich stark herunter, ist fast gänseeigroß, hart und schmerzlos. Kastration. Samenstrang glatt, Scheidenhäute normal dick und nicht verwachsen. Nebenhoden deutlich abgesetzt. Hoden wiegt 141 g, hat die Gestalt eines normalen Hodens und ist 5 cm breit, 8 cm lang. Schnittfläche gelblichweiß, fettigglänzend. Durchweg zeigt die Schnittfläche einen lappigen Bau, indem weiße Züge in unregelmäßigem Verlauf gelblichweiße, unregelmäßig gestaltete und verschieden große Felder abgrenzen. Einzelne mehr weiße Partien zeigen ein mehr strahliges Gefüge und lassen nur kleine, ziemlich zahlreich eingesprengte gelbliche Herde erkennen.

In Schnitten, die mit dem Gefriermikrotom hergestellt waren, sieht man ein Bindegewebsgerüst mit verschieden großen Maschen, in denen traubig angeordnete große und kleine Fetttropfen liegen. Bei Färbung mit Sudan III zeigen die Schnitte an vielen Stellen eine gelbbraune Färbung und zwar sowohl an länglichrunden größeren Haufen mit drusenartiger Anordnung, als auch an großtraubigen kleineren und längeren Strängen, die von ungefärbten Bindegewebssträngen umschlossen werden. An nach van Gieson gefärbten Schnitten fällt zunächst ein derbes Binde-

gewebsgerüst auf, das überall in ziemlich dicken Strängen mit welligem Faserverlauf auftritt und ein buntes Netzwerk bildet mit mannigfach gestalteten und verschieden großen Maschen, die von großen kugelförmigen mit schmalem Protoplasmasaum versehenen Zellen erfüllt sind (Figur 7). Bei starker Vergrößerung zeigt das aus wellenförmig verlaufenden Fibrillen bestehende Bindegewebe nur vereinzelt spindelförmige oder ovale Kerne, oft aber kleine Spalten und Lücken, in denen ebenfalls große kugelförmige Fettzellen gelagert sind. Der Regel nach finden sich aber größere ovale oder beiderseits etwas verjüngte oder längere spaltförmige Hohlräume, die mit großen kugelförmigen Zellen völlig erfüllt sind. Diese Zellen haben nur einen sehr schmalen Protoplasmasaum und einen ovalen oder sichelförmigen wandständigen Kern, der gewöhnlich ein Kernkörperchen erkennen läßt.

Die drei zuletzt beschriebenen Fälle haben in ihrem Verhalten sehr viel Aehnlichkeit. Es handelt sich um harte große Hoden, die nach den Angaben der Besitzer der Tiere allmählich, in etwa $^1/_2$ Jahr, größer geworden waren, ohne daß die Tiere Beschwerden daran geäußert hatten und auch beim Betasten keine Schmerzen zeigten. Alle drei Hoden sind durch eine starke Vermehrung des interstitiellen Bindegewebes ausgezeichnet, während gleichzeitig das Epithel der Samenkanälchen zum größten Teil oder vollständig degeneriert war, derart, daß entweder nur einzelne Kerne gefunden wurden oder höchstens nur noch eine Epithelschicht, deren Zellgrenzen nicht zu erkennen waren, und deren Zellkerne nur schwach gefärbt waren. Infolge der massigen Zunahme des Bindegewebes zeigten die Kanälchen vielfache Gestaltveränderungen. Sie waren unregelmäßig in ihrer Form, bald geknickt oder eingebuchtet, bald zusammengedrückt und schmal oder zeigten nur ein kleines unregelmäßiges Lumen. Oefter fanden sich auch Kanälchen, an denen eine Verkleinerung und Gestaltsveränderung durch Einbruch und Einwuchern des Bindegewebes sich zu erkennen gab. Das in den Epithelien der Kanälchen vorgefundene Fett, das in feinen Tröpfchen auftrat, ist offenbar auf degenerative Prozesse an den Epithelien zu beziehen. In dem letzten Falle allerdings zweifellos nicht, denn hier haftete das Fett nicht an den Kanälchenepithelien, sondern an ausgesprochenen Fettzellen. Kanälchenepithel war überhaupt nicht nachweisbar, sondern in verschiedenartig gestalteten Räumen und Höhlen des Bindegewebes lagen in drusen- und traubenförmiger Anordnung große fetterfüllte Fettzellen. Es handelt sich also in diesem Falle um eine Neubildung von Binde- und Fettgewebe. Hansemann und Cordes weisen nach, daß mit der Geschlechtsreife des Menschen regelmäßig in den Hoden Fett auftritt, das niemals wieder verschwindet. Das Fett findet sich in Form

kleinster und größerer Tröpfchen in den Epithelien der Kanälchen, am reichlichsten in den Zellen, die der Wand der Kanälchen aufliegen, während es spärlicher und in kleineren Tröpfchen auftritt, je mehr die Zellen nach dem Lumen der Kanälchen zu gelagert sind. Auch bei Tieren fand Cordes ähnliche Verhältnisse und spricht sich dahin aus, daß bei der Konstanz des Befundes der größte Teil des Fettes, neben einer vielleicht vorhandenen fettigen Degeneration der Zellen, einer physiologischen Eigentümlichkeit des Hodenparenchyms zuzuschreiben sei. Mit dieser Anschauung tritt Cordes der Ansicht Lubarschs entgegen, der das Vorkommen von Fett in den Hodenepithelien nicht auf einen physiologischen, sondern regressiven Vorgang beziehen möchte. Engelmann gibt in einer Arbeit über das Vorkommen von Fett im kryptorchidischen und normalen Hoden eine Literaturzusammenstellung der einschlägigen Mitteilungen, woraus hervorgeht, daß das Vorkommen von Fett besonders in der Zwischensubstanz verschiedentlich beobachtet und gedeutet wurde. Engelmann fand mit Ausnahme von Rindern unter 14 Tagen in den Hoden ausnahmslos Fett bei jungen und alten Tieren ohne Unterschied und nimmt an, daß das Fett ein physiologischer Bestandteil des normalen Hodens ist. Bei jugendlichen Tieren findet sich das Fett in bei weitem größeren Mengen im interstitiellen Gewebe, während die Samenkanälchen einen größeren Fettgehalt erst zur Zeit der Geschlechtsreife erhalten, wobei die Epithelien der Samenkanälchen keinerlei Anzeichen einer Degeneration erkennen ließen. Auch in den degenerierten Epithelien von Hoden älterer Kryptorchiden fand Engelmann einen außerordentlich großen Fettgehalt. Nielsen fand in den retinierten Hoden von Pferden dagegen in den Kanälchen kein Fett, wohl aber in den Plasmazellen des Zwischengewebes. Man kann hiernach annehmen, daß normalmäßig konstant in den Hoden, sowohl in den Zwischenzellen, als auch in dem Kanälchenepithel Fett als physiologischer Bestandteil vorkommt, daß aber auch eine fettige Degeneration des Kanälchenepithels nicht wohl abgewiesen werden kann, wenn anderweitige Anzeichen für degenerative Vorgänge an demselben sprechen. Es ist deshalb anzunehmen, daß der Fettgehalt der Epithelien in dem einen der hier in Frage kommenden Fälle mindestens zum Teil auf eine fettige Degeneration der Zellen zu beziehen ist. Anders ist der Fettgehalt des Hodens im letzten Falle zu beurteilen. Hier kann es sich weder um eine physiologische Aufspeicherung von Fett in den Epithelien handeln noch um eine fettige Degeneration

derselben, denn das Fett fand sich nicht in Epithelien der Kanälchen, sondern in großen, kugelförmigen Zellen mit schmalem Protoplasmasaum und randständigem abgeplatteten Kern, also in Fettzellen, die in drusenartiger oder traubenförmiger Anordnung in verschieden großen und verschiedenartig gestalteten Spalten und Hohlräumen gelagert waren. Es ist möglich, daß das Fettgewebe teils in den Hodenkanälchen gelagert war, indessen ließ sich darüber ein sicheres Urteil nicht gewinnen, da weder die Räume, in denen das Fett sich fand, einen Anhalt dafür boten, noch irgendwo Reste von Kanälchenepithel nachzuweisen waren, wie überhaupt Hodenkanälchen oder Reste solcher nicht gefunden wurden. Engelmann gibt an, daß Waldeyer erwähnt, daß die Plasmazellen gern Fett aufnehmen und sich hierbei in echte Fettzellen umwandeln können. Es könnte hiernach daran gedacht werden, daß es sich im vorliegenden Falle um eine derartige Umwandlung von Plasmazellen in Fettzellen handeln möchte, aber auch das erscheint nicht wahrscheinlich, da Plasmazellen in Hundehoden normalmäßig immer nur spärlich vorkommen und eine abnorme Vermehrung und spätere Umwandlung dieser Zellen in Fettzellen nicht wohl vermutet werden kann, da anderenfalls hier und dort noch Zellen gefunden werden mochten, die einen solchen Uebergang erkennen ließen oder als Plasmazellen gedeutet werden konnten. Es muß also angenommen werden, daß im fraglichen Falle eine teilweise Umbildung des massenhaft gewucherten Bindegewebes in Fettgewebe stattgefunden hat.

Die geschwulstartige Vergrößerung in den 3 letzten Fällen beruht also auf einer Produktion von Bindegewebe mit gleichzeitigem Schwund des Hodenparenchyms.

9. Fall. Hoden von einer ca. 3 Jahre alten Dogge, die der Klinik mit dem Bericht zugeführt wurde, daß seit etwa 3 Monaten eine Schwellung des linken Hodens bemerkt wurde. Seit etwa drei Wochen zeige die Geschwulst eine kleine Oeffnung und seitdem hätte die Schwellung stark zugenommen und die Munterkeit und der Appetit abgenommen. Bei der Untersuchung war das Skrotum besonders in den vorderen Abschnitten teigig geschwollen. Inmitten dieser Stelle lag eine kleine Fistelöffnung, die in einen etwa 2 cm langen Kanal führte. Aus dem Kanal entleerte sich etwas rötlich-eitrige Flüssigkeit. Hoden stark vergrößert, etwa kinderfaustgroß, derb, bei Druck wenig oder gar nicht schmerzhaft. Kastration. Hoden 143 g schwer, 9 cm lang, 6 cm breit. Ueber die Schnittfläche entleert sich eine geringe

Menge grauweißer trüber Flüssigkeit. Ziemlich zentral liegt ein 3 cm langer und 2 cm breiter grauer Herd, an welchem das Gewebe erweicht ist und von welchem sich eine grauweiße eitrige Flüssigkeit abstreifen läßt. Dieser Herd reicht seitwärts fast bis zur Albuginea und steht hier mit dem Fistelkanal in Verbindung. Der Herd wird von einer weißen Bindegewebszone begrenzt, die nach vorne in ein weißes, strahliges derbes Gewebe übergeht, das nur einzelne kleine gelbliche Herde einschließt. In den übrigen Abschnitten gehen von der weißen Randzone des zentralen Herdes radiär verlaufende weiße Züge aus, die sich mit der stark verdickten Albuginea verbinden, auch untereinander sich vereinigen und in ihren Maschen gelblichweiße Herde bergen, die etwas über die Schnittfläche vorquellen. In dem Abstrich fanden sich vornehmlich Leukozyten und einzelne stäbchenförmige Bakterien.

In Schnitten, die nach van Gieson gefärbt wurden, sieht man hauptsächlich dicke Bindegewebsstränge und ein dichtes engmaschiges Bindegewebsgerüst mit vielfach verschlungenem Verlauf der Fibrillenbündel. Ueberall in den Maschen des Bindegewebes liegen kleine Rundzellen, die stellenweise in dichten Haufen zusammenliegen und das Gewebe mehr oder weniger durchsetzen. Außerdem sieht man kleinere und größere Hohlräume, die teils rund, teils langoval, teils auch verschiedenartig gebuchtet erscheinen. Diese Hohlräume sind zum größten Teile von Leukozyten erfüllt, zeigen aber meist auch noch auf ihrer Innenwand eine ein- oder zweischichtige Zellenlage, deren Zellen einen ovalen, blassen Kern besitzen. An manchen Hohlräumen sieht man nur an kleinen Stellen große, ovale, blasse Kerne der Wand anliegen, während an anderen Stellen der kleinzellige Inhalt ohne Grenze in das kleinzellig infiltrierte Bindegewebe übergeht. Der ovale Kern der wandständigen Zellenlage ist schlecht gefärbt, läßt aber meist ein deutliches Kernkörperchen erkennen. Die Zellgrenzen sind nicht zu erkennen, das Protoplasma ist feingekörnt und geht unbegrenzt in das Lumen des Hohlraumes über. Hin und wieder ist die ganze Lage von der Wand bandartig abgehoben und es macht dann den Eindruck als wenn die ovalen Kerne in einer zusammenhängenden feinkörnigen Protoplasmamasse gelagert wären. Neben der kleinzelligen Infiltration zeigt das Bindegewebe, namentlich an den Stellen, wo die Infiltration geringer ist, noch größere ovale und spindelförmige Kerne.

Es handelt sich in dem vorliegenden Falle zweifellos um einen chronischen abszedierenden Prozeß mit Durchbruch und Fistelbildung. Leider hat eine genaue Untersuchung der Infektionserreger nicht stattgefunden, und es muß zweifelhaft bleiben, ob die vorgefundenen stäbchenförmigen Bakterien als alleinige Ursache zu beschuldigen sind, oder ob noch andere Eitererreger Anteil hatten. Jedenfalls hatte der Prozeß einen wenig akuten Charakter, denn einige Monate lang bestand nur eine geringe Schwellung ohne Störung des

Allgemeinbefindens und erst nach dem Durchbruch trat eine stärkere Entzündung mit Abnahme der Munterkeit und des Appetits auf. Die weiße Bindegewebszone, welche den zentralen Herd kapselartig einschloß, sowie die reichliche von der Kapsel sich strahlenartig ausbreitende Bindegewebswucherung in Verbindung mit der starken Verdickung der Albuginea beweisen ebenfalls einen langsamen Verlauf bis zu dem Augenblick, wo mit dem Durchbruch des Abszesses der Prozeß um sich griff und die akuten Erscheinungen erzeugte mit kleinzelliger Infiltration des Bindegewebes und eiteriger Einschmelzung des Kanälchenepithels. Jedenfalls lehrt der Fall, daß die abszedierenden Hodenentzündungen sehr lange auf den Hoden lokalisiert bleiben können, ohne zur Allgemeinerkrankung zu führen.

Außer den neun Fällen geschwulstartiger Erkrankungen von Hundehoden habe ich noch die histologischen Befunde einiger Schnitte angeführt, die aus Hodentumoren vom Pferde angefertigt waren. Der histologische Befund des als Sarkom diagnostizierten Tumors zeigte mit den Sarkomen vom Hunde große Aehnlichkeit und bot insofern vergleichsweise ein gewisses Interesse. Der histologische Befund der Schnitte aus einer anderen Hodengeschwulst von einem Pferde bot so mancherlei charakteristische Eigentümlichkeiten, daß ich gern die Gelegenheit benutzte, diese an sich selten beobachtete und auch bei Pferden nur wenig bekannte Geschwulst, soweit das nach dem vorhandenen Material möglich war, zu beschreiben. Es handelte sich bei dieser Neubildung um eine Geschwulst, die nach ihren histologischen Kennzeichen ungemein viel Aehnlichkeit zeigte mit der von Dürck und Kaufmann neuerdings beschriebenen Zwischenzellengeschwulst. Auf das Vorkommen von Geschwülsten, die ihren Ursprung von den Zwischenzellen nehmen, hatte zuerst Waldeyer und besonders Hansemann hingewiesen, ohne daß bisher in der Literatur Mitteilungen über derartige Tumoren bekannt geworden sind. Erst die Fälle Dürcks und Kaufmanns bestätigen das Vorkommen und lenken von neuem die Aufmerksamkeit auf diese Geschwulstform. In den Dürckschen Fällen bestand mit der Zwischenzellenwucherung gleichzeitig eine Verkleinerung des Organs, in den Kaufmannschen eine geschwulstartige Vergrößerung. Mayr hat angeblich bei Pferden häufiger Zwischenzellengeschwülste beobachtet, jedenfalls darauf aufmerksam gemacht, daß bei Tieren die Zwischenzellen für Geschwulstbildungen bedeutungsvoll werden können. Ob diese eigenartige Geschwulst malignen Charakter hat und den Sarkomen zuzurechnen sein

wird und ob eine besondere hereditäre Anlage, wie Kaufmann glaubt annehmen zu können, für die Entstehung in Betracht kommt, sind Fragen, die noch der Klärung bedürfen. Jedenfalls möchte ich durch diese Mitteilung die Aufmerksamkeit auf die Zwischenzellengeschwulst gelenkt haben, damit bei gelegentlich vorkommenden Hodentumoren weitergehende Untersuchungen über diese Geschwulstform des Hodens angestellt werden möchten.

In den übrigen Fällen stammten die Hoden von Hunden und waren wegen geschwulstartiger Vergrößerung durch Kastration entfernt worden. Nach dem klinischen Verhalten zeigten die krankhaften Hodenveränderungen eine große Aehnlichkeit. Durchweg hatte man bei den fraglichen Tieren eine sich allmählich entwickelnde und zunehmende Vergrößerung des Hodens beobachtet, ohne daß die Tiere sonst Krankheitserscheinungen zeigten, weder Schmerzen noch Störungen im Allgemeinbefinden. Nur in zwei Fällen traten nach einer längeren Beobachtungszeit derartige Störungen auf, die aber in besonderen Umständen ihre Erklärung fanden. Abgesehen von diesen Fällen ließen die großen meist derb oder gar hart sich anfühlenden Hoden bei dem Fehlen von Drüsenschwellung und Tumoren an anderen Körperorganen keine Grundlage finden für eine genauere Diagnose und zur Beurteilung des Charakters der Geschwülste. Auch die makroskopische Besichtigung der exstirpierten Hoden bot keine sicheren Merkmale für die Diagnose und ließ höchstens bei den mehr markigen Geschwülsten mit spärlichem Bindegewebsgerüst eine sarkomatöse Entartung des Organs vermuten, obgleich auch diese Anzeichen als charakteristische Kennzeichen nicht gelten können und ähnlich auch bei Karzinomen beobachtet werden. Erst die histologische Untersuchung konnte über die Natur der Hodengeschwülste Aufschluß bringen, indessen ließen sich auch hierbei von vorneherein Schwierigkeiten erwarten, zumal über die morphologisch-histologische Deutung gewisser Hodentumoren die Meinungen geteilt sind und für die Diagnose Karzinom die Mitbeteiligung des Epithels der Samenkanälchen als maßgebende Grundlage erachtet wird. Da aber diese Forderung den größten Schwierigkeiten begegnet und der histogenetische Nachweis über die Abstammung der Geschwulstzellen selten mit Sicherheit sich erbringen läßt, so besteht in der Diagnose der großzelligen Hodentumoren und teils auch der Mischgeschwülste eine Unsicherheit, die auch weiterhin bestehen bleiben wird, so lange nicht die morphologischen Eigentümlichkeiten des histologischen Befundes eine einheitliche Deutung zulassen. Für die Diagnose

der hier in Betracht kommenden Hodentumoren sind die morphologischen Kennzeichen des histologischen Bildes grundlegend gewesen und sie haben jedenfalls in den neun untersuchten Hodengeschwülsten insoweit eine begründete Unterlage gegeben, als sich dieselben in zwei Gruppen scheiden lassen und zwar in echte Neubildungen und in Bindegewebswucherungen mit geschwulstartigem Charakter. In die erste Gruppe gehören 5 Hoden und zwar 1 karzinomatös und 4 sarkomatös veränderte Organe. In allen Fällen war die Erkrankung auf den Hoden lokalisiert, Lymphdrüsenschwellungen und Tumoren in anderen Organen fanden sich nicht, so daß mit Entfernung der Hoden Heilung eintrat. Jedenfalls ist in keinem Falle über eine spätere Erkrankung der Tiere etwas bekannt geworden. Wenn man berücksichtigt, daß nach den Beobachtungen der Tierbesitzer die Erkrankung bis zur Kastration schon monatelang bestanden hatte, so muß man zugeben, daß die Hodentumoren lange Zeit sich auf das Organ lokalisieren. Mit dieser Beobachtung stehen allerdings die in der Einleitung gegebenen statistischen Ergebnisse, was den Hund anlangt, nicht ganz im Einklang, denn die 3 sarkomatösen Hodenerkrankungen beim Hunde, die dort angegeben sind, hatten einen recht malignen Charakter und in allen Fällen bestanden gleichzeitig auch Metastasen in anderen Organen. Dagegen waren die Hodentumoren beim Pferde durchweg selbst nach jahrelanger Krankheitsdauer lokalisierte Erkrankungen und konnten selbst noch in den Fällen erfolgreich chirurgisch behandelt werden, bei denen bereits eine Infiltration des Samenstranges ermittelt wurde. Es wird sich immerhin als zweckmäßig empfehlen, die Exstirpation des erkrankten Organs möglichst frühzeitig vorzunehmen. In Uebereinstimmung mit den früheren Beobachtungen haben auch meine Befunde ergeben, daß bei Hunden häufiger das Hodensarkom beobachtet wird, als das Karzinom. Legt man für die Berechnung des prozentualen Verhältnisses die Gesamtzahl der geschwulstbildenden Prozesse zugrunde, so berechnet sich das Verhältnis für das Karzinom mit 11 Prozent, für das Sarkom mit 44 Prozent, wobei 55 Prozent aller Geschwülste als echte Neubildungen aufzufassen sind. Hiervon hatten sich die Geschwülste in zwei Fällen in einem retinierten bzw. verlagerten Hoden entwickelt, also in 22 Prozent aller erkrankten Hoden, oder in 40 Prozent der mit echten Tumoren behafteten Organe. Es ergibt sich also auch aus dieser Vergleichung, daß entsprechend der allgemein gültigen Auffassung die retinierten Hoden eine besondere Disposition besitzen für eine ge-

schwulstige Entartung. Im ganzen kommen Hodentumoren bei Hunden relativ häufig vor.

Bei einer Gesamtzahl von etwa 32 000 im hiesigen Spital innerhalb 7 Jahre behandelten Hunden fanden sich 9 geschwulstartig veränderte Hoden, also etwa 0,03 pCt. oder unter 1000 kranken Hunden waren 3 mit Hodentumoren. Was das Alter der betroffenen Tiere anbelangt, so waren mit Ausnahme von einem einjährigen Hunde, bei welchem ein großer sarkomatöser Tumor festgestellt wurde, sämtliche Tiere älter, soweit bestimmte Altersangaben vorhanden sind, schwankte das Alter zwischen 6 und 11 Jahren. Bei jungen Hunden kommen hiernach Hodentumoren relativ selten vor, mit zunehmendem Alter aber wächst die Disposition für die Ausbildung von Hodengeschwülsten. Ueber die Entstehung und erste Entwicklung ließ sich bei den von mir untersuchten Fällen kein Anhalt gewinnen. In allen Fällen hatten die Geschwülste schon längere Zeit bestanden und war das Organ gleichmäßig degeneriert. Kitt unterscheidet zwischen diffusen und zirkumskripten Hodengeschwülsten und stellt in die erste Gruppe nur das Orchidoblastom und sagt, daß die Sarkome und Fibrome in Form scharfberandeter, wallnuß- bis eigroßer Geschwülste mit einzelnen Knoteneinlagerungen vorkommen. Es mag richtig sein, daß manche diffuse Hodentumoren, die als Karzinom oder Sarkom gedeutet wurden, bei genauerer Untersuchung sich als teratoide Mischgeschwülste herausgestellt hätten, zumal, wie Kitt hervorhebt, bei diesen Geschwülsten schwer zu entscheiden ist, ob es sich um Epithelien oder Sarkomzellen handelt. Diese Entscheidung wird ganz besonders dann noch schwierig sein, wenn in den fraglichen Tumoren eine mehr einseitige Entwicklung eines Gewebes statthatte. Bei Anerkennung dieser Schwierigkeit und der daraus sich ergebenden Irrtümer in der Diagnose darf doch anderseits ein diffuses Auftreten von Sarkomen und Karzinomen nicht bestritten werden. Meine Befunde sprechen dafür, daß sie bei Hunden häufiger vorkommen, und das erscheint meines Erachtens auch ganz erklärlich, wenn man berücksichtigt, daß die Geschwülste erst spät beachtet werden und erst die Aufmerksamkeit auf sich lenken, wenn bereits eine augenfällige Vergrößerung des Organs besteht. Diese wird aber erst dann recht bemerkbar werden, wenn schon das weniger widerstandsfähige Parenchym durchsetzt ist und die Albuginea nicht mehr der Wachstumsenergie genügend Widerstand bietet und zu einer allgemeinen Vergrößerung des Organs Raum schafft. Daher wird es auch erklärlich, daß mit einer gleich-

mäßigen Veränderung des Organs eine ziemlich gleichmäßige Vergrößerung desselben zustandekommt unter ungefährer Erhaltung der Form und Gestalt, wie die Hodentumoren bei der Exstirpation meist sich repräsentieren. Das einzige Karzinom, das von mir gefunden wurde, bestand in einem nach vorn verlagerten Hoden. Nach Fröhners Erfahrung werden die verlagerten Hoden der Regel nach krebsig entartet vorgefunden und es besteht für diese Hoden eine besondere Disposition für Karzinom. Wenn man die retinierten Hoden zu den verlagerten rechnet, so ist diese Annahme Fröhners nicht zutreffend, denn nach meinen Untersuchungen war der eine der beiden verlagerten Hoden karzinomatös, der andere sarkomatös erkrankt. In dem Falle von Duschanek waren beide retinierte Hoden sarkomatös verändert. Es wurde ein großzelliges, alveoläres Sarkom festgestellt. Duschanek gibt zwar keine Schilderung des histologischen Befundes, da er aber von einem großzelligen Alveolärsarkom spricht, ist es nicht unwahrscheinlich, daß es sich um ein Karzinom gehandelt hat. Die großzelligen alveolären Hodengeschwülste sind allerdings Gegenstand verschiedenster Beurteilung geworden, bald für Sarkome, bald für Karzinome gehalten. Ehrendorfer hielt sie wegen der Nichtbeteiligung der Samenkanälchen und wegen des Vorhandenseins einer fibrillären Zwischensubstanz für Sarkome, Langhans für Karzinome und Krompecher suchte den Beweis zu erbringen, daß es sich um Endotheliome handele. Debernardi spricht sich auf Grund eigener Untersuchungen und einer kritischen Zusammenstellung der einschlägigen Literatur entschieden dahin aus, daß die großzelligen, alveolären Hodentumoren als Karzinome gedeutet werden müßten. Die Ansichten über diese großzelligen Geschwülste sind jedenfalls geteilt, immerhin scheint es, als wenn die größere Mehrzahl der Autoren geneigt ist, dieselben für Karzinome zu halten. Wenn man aber auch den Duschanekschen Fall zu den Karzinomen rechnet, so scheint mir doch der Fröhnersche Satz von der besonderen Disposition der verlagerten Hoden für Karzinom zu weitgehend und es richtiger zu sein, ganz allgemein nur von einer besonderen Disposition für geschwulstige Entartung zu sprechen, die jeden Falls besteht. Riesel (cit. nach Oberndorfer) bezweifelt, daß beim Menschen die Leistenhoden, wie in chirurgischen Lehrbüchern ausnahmslos hervorgehoben wurde, besonders prädisponiert sind für blastomatöse Entartung. Gegenüber den zahllosen Fällen von Geschwulstbildung in normalen Hoden spreche die Statistik jedenfalls nicht für jene Behauptung, so

daß eine statistische Zusammenstellung wahrscheinlich die Unrichtigkeit jener alten Anschauung erweisen würde. Auch in der Tierheilkunde findet sich allgemein die Anschauung, daß die retinierten oder verlagerten Hoden eine Prädisposition besitzen für Geschwulstbildung. Nach meiner Zusammenstellung der in der Literatur verzeichneten Hodentumoren und nach meinen eigenen Befunden mit Recht. Etwa 40 Prozent aller Hodentumoren fand sich in retinierten oder verlagerten Hoden. Berücksichtigt man dabei, daß mindestens bei Hunden verlagerte Hoden verhältnismäßig selten vorkommen, so erscheint die Annahme von einer besonderen Disposition für geschwulstige Entartung der verlagerten bzw. retinierten Hoden ganz berechtigt. Die sarkomatösen Hodentumoren von Hunden und auch das angeführte Sarkom vom Pferde kennzeichneten sich durch ihren überwiegenden Reichtum an Zellen. Nur in dem einen Falle fand sich neben kleinen Spindelzellen noch ein reichliches Bindegewebsgerüst. Im übrigen schienen die Geschwülste auf den ersten Blick, abgesehen von einzelnen Bindegewebssträngen, ausschließlich aus Zellen zu bestehen. In dem einen Falle fanden sich indessen auch Stellen, wo das Bindegewebe reichlicher vorhanden war und eine alveoläre Struktur andeutete. Diese war aber jedenfalls nur stellenweise nachzuweisen, auch nicht deutlich ausgesprochen, so daß von einem Alveolarsarkom kaum die Rede sein konnte.

Nach den Beschreibungen über das Alveolarsarkom ließ sich eine hinreichende Uebereinstimmung nicht finden, so daß jedenfalls diese Geschwulst zu den zweifelhaften Alveolarsarkomen nicht gestellt werden konnte, und kein Zweifel darüber bestehen konnte, daß es sich nicht um Karzinom, sondern um Sarkom handelte. Nach der Zellart, die sich vorwiegend in den sarkomatösen Neubildungen der Hunde fanden, waren drei als Rundzellensarkome, eins als Spindelzellensarkom zu bezeichnen. Von den übrigen geschwulstartigen Erkrankungen der Hoden erwies sich die eine als schleichend verlaufende abszedierende Hodenentzündung. Offenbar hatte sich allmählich ein zentral gelegener Abszeß gebildet, der schließlich zum Durchbruch kam und zur Entstehung einer Fistel Anlaß gab; weiterhin wurde dann auch das übrige Hodengewebe ergriffen, eitrig infiltriert und das Epithel der Samenkanälchen zum größten Teil eingeschmolzen. In dem Eiter wurden stäbchenförmige Bakterien gefunden, die vermutlich die Ursache der abszedierenden Orchitis waren. Derartige Orchitiden werden sicher nicht häufig beobachtet bei Hunden, es ist daher über

sie in der Literatur nichts zu finden. Beim Menschen scheinen sie häufiger im Anschluß an Gonorrhoe aufzutreten, es wurden aber auch Orchitiden mit Abszedierung durch Bacterium coli veranlaßt, beobachtet, die ohne begleitende Allgemeinerkrankung sich auf den Hoden lokalisierten. Da infektiöse Harnröhrenerkrankungen bei Hunden kaum vorkommen und der bei Hunden häufige eitrige Präputialkatarrh nach meinen Beobachtungen nicht auf die Harnröhre übergreift, so ist es zweifelhaft, von woher die Infektion ihren Ursprung nahm.

Bei den drei anderen Hoden beruhte die geschwulstartige Vergrößerung auf einer interstitiellen Bindegewebsproduktion bei gleichzeitiger Atrophie der Hodenkanälchen. Mit der Atrophie der Hoden, wie sie bei Kryptorchiden regelmäßig besteht, kann diese nicht verglichen werden. Zwar gibt es bei diesen Hoden, wie Nielsen an einer Reihe Pferdehoden nachgewiesen hat, verschiedene Stadien der Atrophie der Samenkanälchen und der Neubildung von Bindegewebe, aber auch dann, wenn die Hoden ganz zu Bindegewebsmasse verbildet waren, war eine Vergrößerung nicht vorhanden, im Gegenteil, die Hoden waren auffällig klein. Nach Spangaro (cit. nach Oberndorfer) charakterisiert sich die eigentliche Hodenatrophie des Menschen durch drei verschiedene Grade des Schwundes des Epithels der Kanälchen mit allmählicher Verengerung derselben, bis mit dem schließlichen Zugrundegehen der Sertolischen Zellen nur noch die stark verdickte Wand der Samenkanälchen mit aneinander gelagerten Flächen und Verengerung des Lumens auf einen schmalen Spalt übrig bleibt. In den obigen Fällen beschränkte sich die Bindegewebsbildung nicht auf die Wand der Samenkanälchen, sondern stellte vielmehr eine diffuse Wucherung im interstitiellen Gewebe dar, wobei nur hin und wieder gleichzeitig eine kapselartige Verdickung der Wand sich geltend machte, vielmehr manchmal die Wand der Kanälchen sogar durchbrochen schien, so daß das Lumen durch büschel- und zapfenartige Fortsätze des Bindegewebes teilweise verengt war. In jedem Falle hatte der Prozeß nicht zu einer Verkleinerung des Organs geführt, sondern regelmäßig mit dem Schwund der Kanälchen infolge der massigen Bildung von Bindegewebe zu einer auffälligen Vergrößerung. In einem Falle ließen sich deutliche Reste der Samenkanälchen nicht nachweisen. Dagegen fanden sich Nester von Fettgewebe. Möglich, daß dasselbe sich in den verödeten Samenkanälchen etabliert hatte, zumal es manchmal in Nestern auftrat, die von einer Art Bindegewebskapsel umschlossen waren. Bestimmt erweisen ließ sich das

allerdings nicht, zumal auch kleine Haufen von Fettzellen im Verlauf der Bindegewebsfasern nicht selten gefunden wurden und eine Metaplasie des Bindegewebes in Fettgewebe wahrscheinlich machten. In letzterem Falle könnte man vielleicht von einem Fibrolipom sprechen, während in den anderen der Prozeß als eine chronische interstitielle Orchitis mit Atrophie der Samenkanälchen bezeichnet werden möchte.

Literatur.

1. Bruckmüller, Lehrbuch der pathologischen Zootomie der Haustiere. 1869.
2. Kitt, Lehrbuch der pathologischen Anatomie der Haustiere. 1901.
3. Gurlt, Dritte Fortsetzung des Katalogs des zootomischen Museums der Königl. Tierarzneischule in Berlin. Magazin für die gesamte Tierheilkunde. XXII. 1856.
4. Siedamgrotzky, Medullarsarkom des Hodens mit Metastasen in den retroperitonealen Lymphdrüsen. Bericht über das Veterinärwesen im Königreich Sachsen. 1871.
5. Derselbe, Myom der Albuginea des Hodens bei einem Pferde. Ebenda. 1873.
6. Appenrodt, Karzinom des Hodens bei einem Pferde. Preuß. Mitteil. 1883.
7. Fröhner, Exstirpation eines krebsigen Hodentumors beim Pferde mit tödlichem Ausgang. Repert. d. Tierheilkunde. H. IV. 1883. Ref. Jahresbericht von Ellenberger u. Schütz.
8. Popow, Vergrößerung und Entartung des rechten Hodens bei einem Hengst. Ref. Jahresbericht von Ellenberger u. Schütz. 1884.
9. Gosswell, On certain pathological conditions met within the testicules of horses. The vet. journal. Bd. XXII., S. 86. Ref. Jahresbericht von Ellenberger u. Schütz. 1886.
10. Trasbot, Sur le carcinome du testicule. Bulletin et Mémoires de la société centrale de médecine vétérinaire. 1885. S. 178.
11. Heß, Hämatozele bei einem Zuchtstier. Schweizer Archiv für Tierheilkunde. 1888.
12. Lothian, The Veterinary Journal. Ref. Jahresbericht von Ellenberger und Schütz. 1894.
13. Bossi, Fibroma dell'albuginea dell testicolo di un asino. Giorn. di Vet. milit. VI. Ref. Jahresbericht von Ellenberger u. Schütz. 1893.
14. Pierrot et Petit, Dermoidzyste des Hodens bei einem kryptorchidischen Pferde. Bull. de la soc. centr. 1904. Ref. Jahresbericht v. Ellenberger und Schütz. 1904.
15. Gooch u. Hobday, Außergewöhnlicher Tumor eines kryptorchiden Testikels (Lipom). The vet. journal. 1906. Ref. Jahresbericht von Ellenberger und Schütz. 1906.
16. Turtill, Ein interessantes Teratom des Hodens. The vet. journal. 1906. Ref. Jahresbericht von Ellenberger u. Schütz. 1906.
17. Pauer, The vet. rec. Vol. XII. p. 88. Ref. Ellenberger u. Schütz. 1905.

18. Coquot u. Lecaplain, Rec. de méd. vét. 81. Ref. Ellenberger u. Schütz. 1904.
19. Petit et Dumond, Bull. de la soc. centr. 81. Ref. Jahresber. v. Ellenberger u. Schütz. 1904.
20. Calvé, Rec. de méd. vét. 1900. Ref. Ellenberger u. Schütz. 1900.
21. Ball, Journ. de méd. vét. 1903. Ref. Ellenberger u. Schütz. 1903.
22. Besnoit, Enorme Testikelgeschwulst bei einem durch Umdrehung kastrierten Ochsen. Revue vét. Nr. 12. 1902. Ref. Schweizer Archiv für Tierheilkunde. Bd. 45. 1903. S. 128.
23. Riehlein, Zwei Fälle von Hodentumoren beim Pferde. Wochenschrift für Tierheilkunde und Viehzucht Nr. 16. 1903. Ref. Schweizer Archiv für Tierheilkunde. Bd. 46. 1904. S. 41.
24. Schuemacher, Rundzellensarkom im Hoden eines Hengstes. Deutsche tierärztliche Wochenschrift. IV. 1896. S. 408.
25. Fröhner, Statistische und kasuistische Mitteilungen über das Vorkommen und die chirurgische Behandlung der Geschwülste beim Hunde. Monatshefte für prakt. Tierheilkunde. VI. 1895. S. 87.
26. Fröhner, Ein Fall von Hodensarkom beim Pferde. Ebenda. IX. 1898. S. 200.
27. Fröhner, Hodensarkom bei einem Deckhengst. Ebenda. XIII. 1902. S. 521.
28. Duschaneck, Kryptorchismus und Sarkom der Hoden bei einem Hunde. Tierärztliches Zentralblatt. 1897. S. 303.
29. Mayr, Zur Histologie der retinierten Hoden beim Pferde und einiger Hodentumoren. Deutsche tierärztliche Wochenschrift. IX. 1901. S. 414.
30. Nielsen, Histologische Untersuchungen über retinierte Hoden beim Klopfhengst. Monatshefte für prakt. Tierheilkunde. XVII. 1906. S. 385.
31. Engelmann, Ueber das Vorkommen von Fett im kryptorchidischen und normalen Hoden. Inaugural-Dissertation der vet. med. Fakultät der Universität Bern. 1902.
32. Waldeyer, Die Entwickelung der Karzinome. Archiv für patholog. Anatomie und Physiologie und für klinische Medizin. Bd. 55. 1872. S. 131.
33. Hansemann, Ueber die sogenannten Zwischenzellen des Hodens und deren Bedeutung bei pathologischen Veränderungen. Ebenda. Bd. 142. 1895. S. 538.
34. Eberth, Die männlichen Geschlechtsorgane, Handbuch der Anatomie des Menschen. Bd. VII. II2. 1904.
35. Borst, Die Lehre von den Geschwülsten. Wiesbaden. 1902.
36. Krompecher, Ueber die Geschwülste, insbesondere die Endotheliome des Hodens. Archiv für pathologische Anatomie und Physiologie usw. Supplementheft zum 151. Bd.
37. Most, Ueber maligne Hodengeschwülste und ihre Metastasen. Ebenda. Bd. 154. 1898. S. 138.
38. Wlassow, Ueber Patho- und Histogenese des sogenannten „Sarcome angioplastique". Ebenda. Bd. 169. 1902. S. 220.
39. Debernardi, Beiträge zur Kenntnis der maglinen Hodengeschwulst. Beiträge zur pathologischen Anatomie und zur allgemeinen Pathologie. Bd. 40. 1907. S. 534.

40. Oberndorfer, Pathologie der männlichen Geschlechtsorgane. Ergebnisse der allgemeinen Pathologie und pathologischen Anatomie des Menschen und der Tiere von O. Lubarsch u. R. Ostertag. 9. Jahrg. 1. Abt. 1903. S. 1168.

41. Dürck, Ueber die Zwischenzellenhyperplasie des Hodens. Verhandlungen der Deutschen pathologischen Gesellschaft. 1907. Ergänzungsheft zum XVIII. Bd. des Zentralblatts für allgemeine Pathologie und pathologische Anatomie. 1908. S. 130.

42. Kaufmann, Ueber Zwischenzellengeschwülste des Hodens. Ebenda. S. 237.

43. Kyrle, Beitrag zur Kenntnis der Zwischenzellen des menschlichen Hodens. Zentralblatt für allgemeine Pathologie und pathologische Anatomie. 21. Bd. 1910. S. 54.

XIII.

Beobachtungen über Nagana und Glossinen in Deutsch-Ostafrika.

Von

Dr. **Georg Lichtenheld,**

Regierungs-Tierarzt in Dares-Salam (Deutsch Ostafrika).

(Hierzu eine Karte über das Vorkommen der Glossinen [Tafel VII].)

Die Nagana ist eine spezifisch afrikanische Trypanosomiasis, die durch Glossinen und zwar höchst wahrscheinlich durch sämtliche Arten übertragen wird. Die Seuche kann alle größeren Haustiere und auch einen Teil des Wildes befallen. Am empfänglichsten sind europäische Schweine- und Hunderassen, weniger empfänglich sind Pferde, Maultiere, Esel, Rinder und einheimische Hunderassen. Erkrankungen bei einheimischen Schafen und Ziegen sowie Wildschweinen und Großwild sind nur selten, bei kleinen Wildarten noch nicht festgestellt worden. Ueber das Verhalten europäischer Ziegen und Schafe gegenüber der Tsetse konnten im Schutzgebiet keine Beobachtungen gemacht werden. Die hochempfänglichen Tierarten erliegen einer Infektion mit seltenen Ausnahmen, die weniger empfänglichen genesen zu einem ziemlich großen Prozentsatze, trotzdem können sie sich im allgemeinen nicht dauernd in Tsetse-Gegenden halten. Ich habe nur in einem Orte (am Kwarebach in Unyamwezi), wo Tsetsefliegen (Gloss. morsitans) vorkamen, eine seit mehreren Jahren vorhandene Rinderherde getroffen. Hingegen kommt das Kleinvieh, vor allem die Ziege, in Tsetse-Gegenden sehr zahlreich vor, ohne daß im allgemeinen Trypanosomen bei ihnen gefunden werden oder ein schädigender Einfluß festzustellen ist. Ebenso widerstandsfähig scheint auch das Großwild und das Wildschwein zu sein. In den zahlreich eingesandten Blutpräparaten dieser Tiere wurden nur dreimal, und zwar bei großen Antilopen Trypanosomen gefunden. Bei einem dieser Tiere, das zu Lebzeiten einen schwerkranken Eindruck

gemacht hätte (Grothusen), waren zahlreiche, bei anderen nur ganz vereinzelte Trypanosomen nachzuweisen.

Der Verlauf sowie der klinische und pathologisch-anatomische Befund der Nagana ist außerordentlich verschieden. Es erscheint angebracht, eine akute und eine chronische Form zu unterscheiden. Europäische Hunde und Schweine erkranken meist an der akuten, die übrigen Tierarten öfter an der chronischen Form. Bei der akuten Erkrankung treten hohe, meist intermittierende Fieber auf. Im Blute, das bald nach dem Auftreten der Krankheit eine wässerige Beschaffenheit annimmt, sind auf der Höhe des Fiebers sehr viele, während dessen Tiefstand nur wenige Trypanosomen nachzuweisen. Die Tiere magern sehr schnell ab. Die Futteraufnahme ist, zumal auf der Höhe des Fiebers, schlecht. Außerdem treten die allgemeinen Erscheinungen fieberhafter Erkrankungen wie gesträubtes Haarkleid, erhöhter Puls usw. auf.

Bei der Sektion findet man das subkutane und intermuskuläre Bindegewebe des Körpers stark wässerig durchtränkt; die seröse Flüssigkeit in dem Herzbeutel, in den Brustfellsäcken und der Bauchhöhle ist vermehrt. Die Leber und die Nieren befinden sich im Stadium der trüben Schwellung. Die Milz ist gleichfalls geschwollen und sehr blutreich. An den Lymphdrüsen ist eine bedeutende wässerige Durchtränkung, mitunter auch markige Schwellung nachzuweisen.

Bei den Einhufern sind meist schon zu Lebzeiten große Oedeme an der Brust, dem Schlauche und den Extremitäten zu beobachten, bei Hunden tritt manchmal eine diffuse Trübung der Hornhaut auf.

Bei der chronischen Form ist das Fieber niedriger und gleichmäßiger. Die Wässerigkeit des Blutes und die Abmagerung nehmen nur langsam zu. Trypanosomen treten in geringerer Anzahl und weniger schwankender Menge auf. Die Oedeme der Einhufer sind auch hierbei meist vorhanden, sie fehlen nur bei sehr protrahiertem Verlaufe. Nach längerer Krankheitsdauer knicken speziell Einhufer in den Fesseln der Hinterbeine über und bekommen in der Nachhand einen eigentümlichen steifen Gang. Bei Rindern tritt nicht selten Nekrose der Schwanzspitze auf. Die Futteraufnahme ist gut, meistenteils sogar gesteigert.

An der Leiche fallen außer der bedeutenden Abmagerung und der Wässerigkeit des Blutes starke parenchymatöse Schwellung der Lymphdrüsen auf. Im Vergleich zu dem starken Muskelschwund ist das Kadaver relativ reich an Fettgewebe.

Bei einem Maultier und mehreren Rindern fanden sich Trypanosomen, ohne daß bei diesen Tieren trotz mehrmonatiger Beobachtung irgend welche Krankheitssymptome nachzuweisen gewesen wären.

Wodurch ist nun der verschiedenartige Verlauf der Trypanosomiasis zu erklären? Wenn man auch den großen Unterschied im Verhalten der einzelnen Tierarten gegenüber der Trypanosomiasis hauptsächlich auf die verschiedene Resistenz zurückführen kann, so dürfte diese Erklärung für den sehr abweichenden Verlauf bei den verschiedenen Individuen derselben Art wohl nicht genügen. Folgende Versuche geben hierüber näheren Aufschluß. Die Uebertragung von Trypanosomen eines erkrankten Individuums auf Tiere der gleichen Art verursachte einen fast gleichen Verlauf wie bei dem ersten Tiere; starb dieses in kurzer Zeit, so erlagen auch die Versuchstiere in ebenso kurzer Zeit der Infektion. Wurde das Blut eines an chronischer Tsetse leidenden Tieres übertragen, so erkrankten auch die Versuchstiere an der chronischen Form. Es dürfte also in diesen Fällen der Virulenzgrad der Trypanosomen als ausschlaggebend anzusehen sein. Ungefähr ebenso ist das Resultat bei der Uebertragung der Trypanosomen von einem Individuum auf ein solches einer nahe verwandten Spezies. Bei der Uebertragung auf Individuen einer entfernteren Art ist jedoch oft ein abweichendes Verhalten festzustellen. Werden z. B. Ziegen mit dem Blute eines an akuter Trypanosomiasis leidenden Rindes infiziert, so tritt bei ihnen chronische Trypanosomiasis auf. Mit der Weiterzüchtung dieser Trypanosomen von Ziege auf Ziege erfolgt eine Steigerung der Virulenz, während sie für Rinder zugleich weniger virulent werden. Das Trypanosoma hat also die Fähigkeit, sich dem Blute einer Tierart anzupassen. Der verschiedenartige Verlauf ist demnach neben der Resistenz der Tiere der schwankenden Virulenz der Trypanosomen zuzuschreiben, die nach Ansicht von R. Koch ebenso wie bei der künstlichen Uebertragung auch bei der natürlichen Infektion wenigstens zum Teil durch den Grad der Angewöhnung an eine Tierart bedingt wird.

Auf Grund dieser Beobachtung versuchten Schilling und Panse Rinder zu immunisieren, indem sie zunächst die durch Ziegen- bzw. Hunde- und Gänsepassage am meisten abgeschwächten und später die für Rinder virulenteren Trypanosomen überimpften. Auf diese Weise gelang es ihnen bei den Rindern eine Immunität zu erzielen.

Dieser Methode haften jedoch bedeutende Mängel an. Zunächst

ist zu bedenken, daß das immunisierte Tier sehr lange, mitunter lebenslänglich Träger des Infektionsstoffes bleibt und infolgedessen zur Verbreitung der Seuche beitragen kann, außerdem können diese Tiere der Trypanosomiasis erliegen, sobald ihre Resistenz durch Krankheiten oder Anstrengung herabgesetzt wird. Mehrere Ochsen z. B., die an Tsetse erkrankt gewesen waren und sich bei guter Haltung soweit erholt hatten, daß sie einen vollständig gesunden Eindruck machten, erkrankten wieder, als sie zu schwerem Zug verwandt wurden. Dieser schädigende Einfluß schwerer Arbeit konnte auch auf einer Plantage bei Dar-es-Salam, wo nur ganz vereinzelte Tsetsefliegen vorkamen, öfter beobachtet werden. Von den dortigen Zugochsen, die auf demselben Terrain wie die Weiderinder lebten, starben viele, von den letzteren nur wenige an Trypanosomiasis. Wurden die erkrankten Zugtiere bei dem Auftreten der ersten Krankheitssymptome nicht mehr angespannt, so erholten sie sich meist wieder, andernfalls erlagen sie der Krankheit.

Außerdem erliegt auch noch ein Teil der immunisierten Tiere einer spontanen Infektion mit hochvirulenten Trypanosomen.

Die beiden erst erwähnten Nachteile könnten durch die Abtötung der Trypanosomen nach erfolgter Immunisierung beseitigt werden. Es erscheint aber fraglich, ob die nach erfolgter Abtötung der Trypanosomen vorhandenen Schutzstoffe oder die Fähigkeit solche in ausreichender Menge zu bilden, zur Verhütung einer Neuerkrankung genügen, da nach Kleine und Möllers Schutzstoffe nur in verhältnismäßig geringer Menge gebildet werden. So starb z. B. ein Maultier, das eine schwere Trypanosomiasis überstanden hatte und über ein Jahr lang gesund erschienen war, als es wieder in Tsetsegegenden gebracht wurde. Im vorliegenden Falle ist es allerdings schwer zu entscheiden, ob das Tier seine Immunität verloren hatte, oder ob es der Infektion mit einem virulenteren Trypanosoma erlegen ist. Die bisherigen Resultate lassen es jedenfalls zweifelhaft erscheinen, ob die bisherige Immunisierungsmethode für die Praxis nennenswerte Vorteile bietet.

Nach den Erfolgen von R. Koch in der Behandlung der Schlafkrankheit mit Atoxyl hat man sich auch im Kampfe gegen die Nagana der medikamentösen Behandlung kranker Tiere zugewandt. Auf eine subkutane Einspritzung von 5—8 Gramm Atoxyl verschwinden bei Eseln, Maultieren und Rindern sämtliche Trypanosomen aus dem Blute, das Fieber, die ödematösen Schwellungen gehen zurück und das Allgemeinbefinden des Patienten bessert sich. Nach ca. 12 Tagen

— in vielen Fällen auch bedeutend später — treten aber die Trypanosomen wieder im Blute auf. Ein weiterer Einfluß des Medikaments auf den Verlauf der Krankheit ist dann nicht mehr zu konstatieren. Wesentlich besser sind die Resultate, wenn analog der Behandlungsmethode der Schlafkrankheit die Einspritzung an zwei aufeinanderfolgenden Tagen (am 10. und 11. Tage) und zwar wiederholt ausgeführt wird. Mehrere so behandelte Tiere wurden geheilt; es ist jedoch eine frühzeitige Anwendung des Mittels notwendig. Bei sehr akut verlaufenden Fällen konnte, trotzdem auch hier die Trypanosomen nach der Einspritzung im Blute nicht mehr nachzuweisen waren, eine Heilung nicht erzielt werden. Aehnliche Wirkung hatte auch die „Neue Lösung" Löfflers. Ein wertvoller, schwer an chronischer Trypanosomiasis erkrankter Bulle europäischer Kreuzung konnte durch abwechselnde Injektionen von Atoxyl und „Neuer Lösung" vollständig geheilt werden. Es ist bei Beurteilung der Wirksamkeit eines Mittels jedoch in betracht zu ziehen, daß auch ohne Behandlung ein Teil der Tiere bei guter Haltung genesen sein könnte. Ein abschließendes Urteil über den Erfolg ist daher zur Zeit noch nicht möglich, zumal das Verschwinden der Trypanosomen aus dem Blute nach der Einverleibung des Medikaments, auch für mehrere Wochen, nicht gleichbedeutend mit Heilung ist. Berücksichtigt man die Notwendigkeit der wiederholten Anwendung der Mittel und die teilweise ungenügenden Erfolge, so kommt man zu dem Schluß, daß auch sie ebenso wie das Trypanrot und Malachitgrün im Kampfe gegen die Tsetse vorläufig nur unvollkommene Waffen darstellen. Immerhin ist nach den bisherigen Resultaten der medikamentösen Behandlung eine gewisse Bedeutung beizumessen.

Mangels einer in der Praxis bewährten Immunisierung und einer sicher wirksamen Behandlungsmethode sind wir im wesentlichen noch auf den Schutz gegen die Tsetsefliege angewiesen. Zu diesem Zwecke ist in erster Linie die Kenntnis über das Vorkommen der Glossinen von besonderem Wert. Die auf Grund der Feststellung von R. Koch, Meixner, Feldmann, mir und anderen angefertigte Tsetsekarte (Tafel VII) gibt uns hierüber Aufschluß. Man ersieht aus ihr, daß die Glossinen im Hinterlande des Tanganyika- und Viktoriasees sowie der südlichen Hälfte der ozeanischen Küste in großer Verbreitung, in den übrigen Gebieten nur in geringer Ausdehnung vorkommen und daß im ersten Tsetsegebiet hauptsächlich Gloss. morsitans, im anderen Gloss. pallidipes vorkommt.

Diese Karte hat eine große allgemeine Bedeutung für das Schutzgebiet. Der Händler kann mit Hilfe derselben für seine Viehtransporte eine möglichst glossinenfreie Marschroute auswählen und sich so vor Verlusten schützen. Die Tatsache, daß bei einem Rindertransporte vom Hinterland von Muanza über Tabora, Kilimantinde, Morogoro, Dar-es-Salam der größte Teil der Rinder auf dem Marsche verendet und der Rest schwer krank am Bestimmungsort ankommt, während bei einem Transporte über Mkalama, Kondoa-Irangi, Mgera, Korogwe nur geringe Verluste zu verzeichnen sind, findet bei einem Blicke auf die Tsetsekarte ohne weiteres ihre Erklärung in dem ausgedehnten Vorkommen von Tsetsefliegen auf der ersten und im Fehlen derselben auf der zweiten Strecke. Dem Viehzüchter, der natürlich nur prosperieren kann, wenn er sich in einer tsetsefreien Gegend mit tsetsefreiem Absatzwege niederläßt, zeigt die Karte, welche Gebiete für sein Vorhaben in betracht kommen. Die Kenntnis der Verbreitungsgebiete der Glossinen ist auch unbedingt notwendig bei der Anlage von Fahrstraßen für den Verkehr mit Zugtieren, ohne sie läuft man Gefahr Straßen zu bauen, die sich für ihren Zweck später als unbrauchbar herausstellen. Die Karte bildet außerdem eine Grundlage für eine eventuelle Bekämpfung der Tsetse durch Ausrottung der Fliegen, indem sie durch Darstellung der Größe der Seuchengebiete über die Unkosten eines solchen Verfahrens einen Anhalt gibt.

Eine Vervollständigung der Karte durch Eintragung jeder neuen einwandsfreien Feststellung von Glossinen ist natürlich dauernd notwendig.

Diese Aufzeichnungen können nur dann den angedeuteten großen Wert haben, wenn das Vorkommen der Glossinen an bestimmte Gegenden gebunden ist, ein Wandern derselben, wie vielfach angenommen worden ist, also nicht stattfindet. Nach unseren bisherigen Beobachtungen erscheint eine solche Voraussetzung berechtigt. Von wenigen noch zu erwähnenden, durch besondere Umstände bedingten Ausnahmen abgesehen, ist eine Ausbreitung der Glossinen auf bisher freie Gebiete noch nicht beobachtet worden. Außerdem ist nach den Angaben von Eingeborenen in den Tsetsegegenden auch früher eine Rinderhaltung nicht möglich gewesen, während in den glossinenfreien Gebieten früher Rinder ebenfalls, abgesehen von periodischen Epizootieen anderen Ursprungs, gut gediehen sind. In dem einen Falle werden also Glossinen ständig gefehlt und im andern immer vorhanden gewesen sein. Auch ein Einnisten der Glossinen in tsetsefreie Gebiete durch eingewandertes Großwild ist bisher noch nicht festgestellt worden.

Es erscheint überhaupt, abgesehen von der gegenseitigen Infektionsmöglichkeit, irgend ein Zusammenhang zwischen den beiden nicht zu bestehen. Es gibt im Schutzgebiete außerordentlich wildreiche Gegenden ohne irgend welche Glossinen und sehr glossinenreiche Gegenden ohne Großwild.

Nicht unerwähnt möchte ich die wenigen Beobachtungen lassen, die anscheinend für ein Wandern der Glossinen sprechen. Auf der Missionsstation Kissirawe drangen die Glossinen während der Regenzeit bis in die Wohnungen vor und verschwanden in der Trockenzeit wieder. Auf der Straße Moschi-Arusha fand ich während der Regenzeit Glossina fusca zahlreich, obgleich ich bei drei früheren Durchreisen während der Trockenzeit trotz größter Aufmerksamkeit nicht eine einzige Glossina gesehen hatte. Dieselbe Beobachtung machte auf dieser Strecke einige Jahre später Allbory. Es ist daher der Verdacht nicht von der Hand zu weisen, daß bei mehreren aufeinanderfolgenden ausgedehnten und starken Regenzeiten ein Wandern der Tsetsefliegen in bisher freie Gegenden, wenn auch nur in beschränktem Maße, möglich ist.

Gerade entgegengesetzt schienen diese Verhältnisse auf der Kaffeeplantage Bulwa im Usambara-Gebirge zu liegen; dort traten in den trockensten Monaten (Dezember bis Februar) Glossinen und Trypanosomiasis unter den Rindern alljährlich auf, während der übrigen Monate, vor allem in der Regenzeit, fehlten sie. Diese eigenartige Erscheinung, die ich während meines dortigen Aufenthalts bestätigen konnte, ist unter Berücksichtigung der lokalen Verhältnisse leicht zu erklären. Während der heißen und trockenen Monate finden die Glossinen in den abgebrannten Steppen und Abhängen des Gebirges infolge der Trockenheit nicht mehr die für sie notwendigen Existenzbedingungen, sie wandern dann in die feuchteren, hochgelegenen Teile des Gebirges, in denen Bulwa liegt. Sobald der Regen einsetzt, finden sie am Abhange wieder günstigere Bedingungen als in den kalten Höhen und wandern wieder abwärts.

Im Jahre 1906 fand ich Glossina fusca und Trypanosomiasis unter den Rindern bei Sadani, wo beide bisher nicht aufgetreten waren. In diesem Falle war das Verbot, die Steppen zu brennen, strikte durchgeführt worden, infolgedessen war der Busch dermaßen herangewachsen, daß er den Glossinen die notwendigen Existenzbedingungen bot. Die Fliegen verschwanden jedenfalls, nachdem der Busch teilweise abgehauen worden war.

In demselben Jahre stellte ich im Tabora-Bezirk Glossina morsitans an einem Orte fest, wo vor vielen Jahren große Rinderherden geweidet hatten. Vom Dorfältesten erfuhr ich, daß in jener Zeit zahlreiche Leute ansässig gewesen wären, die in weitem Umkreis die Felder bestellt hätten. Als diese nicht mehr ertragreich waren, hätten die Einwohner allmählich andere Wohnsitze aufgesucht, auf den vernachlässigten Feldern sei der Busch allmählich wieder herangewachsen. Daraufhin sollen sich die Stechfliegen und Krankheiten unter den wenigen noch vorhandenen Rindern eingestellt haben. Auch in diesem Falle scheint durch das Emporwachsen des Busches das Einnisten der Glossinen ermöglicht worden zu sein.

Diese Beobachtungen sprechen also dafür, daß durch Veränderung des Klimas oder der Vegetation beschränkte Verschiebungen in der Lokalisation der Glossinen möglich sind.

Bei der Betrachtung der Lokalisation verdient das verschiedene Verhalten der einzelnen Glossinenarten erwähnt zu werden. Bisher hat man in dieser Hinsicht nur zwischen der Glossina palpalis und den übrigen Tsetsefliegen unterschieden, indem man darauf hinwies, daß erstere nur an beschatteten Ufern von Süßwasser dauernd zu existieren vermöge, während die anderen Glossinen eine weitere Verbreitungsfähigkeit besäßen. Aber auch ihre Existenzbedingungen sind wesentlich verschieden. Glossina fusca kommt nur in feuchten, mit dichtem Busche oder Schilfe bstandenen Gegenden in der Nähe von Wasser vor. Das größte Verbreitungsgebiet der Glossina morsitans hingegen ist ein lichter, relativ hochstämmiger Laubwald (Myombowald), in dem nur stellenweise etwas Oberflächenwasser auftritt. Glossina tachinoides habe ich speziell in dichten, inmitten lichter Wälder gelegenen Buschinseln getroffen. Am anspruchslosesten ist jedenfalls Glossina pallidipes, die ich teilweise an ganz trockenen, mit sehr dürftigem Busch bestandenen Gebirgsabhängen gefunden habe. Natürlich können auch mehrere Glossinenarten an einem Orte vorkommen, wie aus der Karte zu ersehen ist.

Der Unterschied in den Existenzbedingungen der Glossinenarten ist für deren Ausrottung von Bedeutung. R. Koch hat nachgewiesen, daß man durch Abhauen des Busches oder Schilfes ein Gebiet glossinenfrei machen kann. Daraufhin vorgenommene Abholzungen ergaben ein günstiges Resultat, das allerdings je nach der Glossinenart Schwankungen aufwies. Während die Beseitigung der Glossina fusca leicht zu sein scheint, ist Glossina pallidipes nur schwer aus-

zurotten. So fand ich sie beispielsweise noch auf einer Plantage von Kokuspalmen bei Dar-es-Salam, auf der kein Busch mehr vorhanden war, und in deren Nachbarschaft nur vereinzelte Hecken standen.

Eine allgemeine Ausrottung der Glossinen auf dem oben beschriebenen Wege kommt wegen der damit verbundenen hohen Kosten zur Zeit nicht in Frage, zumal bei der tropischen Vegetation sehr schnell ein neuer Busch heranwächst, in dem Glossinen sich wieder zu halten vermögen. Dies Verfahren wird immer nur in engbegrenzten Gebieten Anwendung finden können. Für die Viehhaltung auf großen Plantagen, die in Tsetsegegenden angelegt werden, hat der Versuch von R. Koch eine große Bedeutung. Man kann als sicher annehmen, daß solche Gebiete infolge der periodischen Bearbeitung des Bodens tsetsefrei werden und eine Haltung von Vieh möglich sein wird. Es ist allerdings fraglich, ob nicht unter Umständen einzelne Kulturen später ein Wieder-Einnisten der Fliegen ermöglichen. In der Tat habe ich auf einer alten Plantage von Manihot Glaziowii (in Lewa) Glossina fusca ziemlich zahlreich gefunden. Auf Plantagen von Baumwolle, Sisalagaven und Kaffee scheint, sofern diese von sehr großer Ausdehnung sind, die Tsetsefliege nicht vorzukommen.

Da die Ausrottung der Tsetsefliegen infolge der erheblichen Unkosten in größerem Maßstabe nicht möglich ist, so muß man versuchen, Tiere bei unvermeidbarem Passieren von Tsetsegegenden zu schützen. Man hat zu diesem Zweck durch mannigfaltige Mittel — Einreiben von Petroleum, Nelkenöl und andere stark riechende Ingredienzien — die Fliegen abzuhalten versucht. Auch mit dem tellursauren Kalium, das nach innerlicher Verabreichung bei den Tieren eine widerliche knoblauchartige Ausdünstung bewirkt, konnte ein einwandsfreier Erfolg nicht erzielt werden. So erkrankte z. B. ein Maultier, das 24 Stunden vor dem Passieren eines Tsetseherdes 3 g Kalium telluricum erhalten hatte und stark nach Knoblauch roch, an Trypanomiasis.

Erfolgreicher scheint der mechanische Schutz zu sein, der allerdings im allgemeinen nur bei dem Transporte von hochwertigen Zuchttieren vollkommen durchgeführt werden kann. Zunächst ist für die Bahnfahrt die Einstellung in solche Wagen notwendig, deren sämtliche Oeffnungen mit einem großmaschigen Drahtgeflecht versehen sind. Beim Transporte über Land sind für kleinere Tiere durch Drahtnetze geschützte Käfige herzustellen, in denen sie untergebracht und getragen werden können. Ein auf diese Weise nach Iringa transpor-

tierter deutscher Schafbock kam dort gesund an. Für größere Tiere kann man Anzüge anfertigen lassen, oder sofern es sich um den Transport durch Gegenden mit vereinzelten Tsetsefliegen handelt (wie es die Regel ist), auch ohne einen solchen Anzug auskommen, wenn man zu beiden Seiten eines Tieres je einen Eingeborenen marschieren läßt, der die Tsetsefliege kennt und ihn mittelst eines Wedels etwa ankommende Fliegen verscheuchen läßt. Dies gelingt leicht, da bekanntlich die Tsetsefliegen sehr scheu sind. Es ist natürlich hierbei eine große Aufmerksamkeit erforderlich, die ohne Anwesenheit eines Europäers bei den Eingeborenen wohl vermißt werden dürfte. Während der Nacht ist die Einstellung der Tiere in gut geschlossene Räume nötig.

Die noch vielfach verbreitete Annahme, daß Glossinen nachts nicht stechen sollen, ist irrig. Auf verschiedenen Nachtmärschen, die ich mit Oberstabsarzt Dr. Meixner ausführte, sind unsere Reittiere von Glossinen stark belästigt worden. Von den eingefangenen Exemplaren hatten sich einige mit Blut vollgesogen. Allerdings scheint bei kühlen Nächten die Gefahr, von Tsetsefliegen gestochen zu werden, geringer als am Tage zu sein. Auch während der kühlen Morgenstunden zeigten sich in Tsetsegegenden relativ wenige Fliegen. Am zahlreichsten und stechlustigsten haben wir sie während der schwülen Nachmittagsstunden bei ganz oder teilweise bedecktem Himmel gefunden.

Auch konnten wir die Beobachtung machen, daß Reittiere am Ende der Karawane weniger belästigt wurden als an der Spitze, weil die Glossinen mit den ersten Leuten weiter flogen, um an ihnen ihren Blutdurst zu stillen. Wurden sie dabei gestört, so verschwanden sie teilweise wieder, ohne sich gesättigt zu haben.

Ueber den zweckmäßigsten Schutz gegen Glossinen werden zurzeit spezielle Untersuchungen ausgeführt.

Die wichtigsten Ergebnisse vorstehender Ausführungen lassen sich in folgenden Sätzen zusammenfassen:

1. Sowohl die Resistenz der einzelnen Tierarten gegen Nagana als auch die Virulenz der Trypanosomen ist sehr verschieden.

In Tsetsegegenden gedeihen von den Haustieren nur Ziegen und Schafe, die anderen Arten erliegen bei dauerndem Aufenthalt mit Ausnahme weniger Individuen der Seuche.

2. Eine Immunisierung der Haustiere nach den jetzigen Methoden erscheint nicht ratsam.

3. Die Behandlung der Trypanosomiasis mit Arzneimitteln ist in vielen Fällen erfolgreich, während derselben dürfen die Tiere nicht zur Arbeit verwendet werden.

Am wirksamsten hat sich das Atoxyl erwiesen.

4. Die Glossinen sind an bestimmte Plätze gebunden, eine Verschiebung in der Lokalisation ist bisher nur in beschränktem Masse und dann infolge Veränderungen der klimatischen Verhältnisse oder der Vegetation beobachtet worden.

Die verschiedenen Glossinenarten weichen in ihren Existenzbedingungen von einander ab.

5. Es gelingt im allgemeinen durch Abhauen des Busches oder Schilfes Gebiete von Glossinen zu befreien.

Diese Methode ist jedoch wegen der damit verbundenen hohen Kosten in grossem Umfange nicht durchführbar.

6. Beim Transport von Tieren durch Tsetsegegenden hat sich der mechanische Schutz zur Abhaltung der Fliegen am besten bewährt.

7. Den größten Nutzen zur Vermeidung von Verlusten durch Tsetse haben bisher die Feststellungen über das Vorkommen der Glossinen gebracht.

XIV.

L'Institut National de Bactériologie, Professeur des maladies contagieuses et de bactériologie à la Faculté Vétérinaire de Buenos Aires.

Quelques notes à propos du Streptocoque de Schütz.

Considerations générales sur la qualité pathogène et la différenciation des microbes d'un même groupe.

Par

Prof. **J. Lignières.**

L'une des maladies du cheval les plus universellement répandues c'est la gourme.

Quoique cette affection évolue souvent sous une forme relativement bénigne, elle est économiquement des plus graves parce qu'elle frappe tôt ou tard presque tous les cheveaux, surtout les jeunes et aussi, parce qu'elle se présente assez fréquemment sous des formes graves.

La pathologie de la gourme est aussi des plus complexes, toutes les formes, toutes les localisations sont possibles; et bien que son type soit essentiellement suppuratif, on peut voir aussi des formes aiguës septicémiques.

Longtemps on a discuté sur la nature de la gourme et ce n'est qu'en 1888 que le Dr. Schütz fit connaître son microbe spécifique: le streptococcus equi.

Peu après Sand et Jensen d'une part, Poels de l'autre apportaient aussi leur importante contribution à l'étude du microbe de la gourme.

Une question se pose qui a été fort discutée et sur laquelle l'accord n'est pas encore complet, c'est de savoir si le streptococcus equi est identique au streptococcus pyogenes de l'homme.

Pour résoudre ce problème, il faut non seulement comparer les deux streptocoques en question, mais aussi étudier le plus grand

nombre possible de ceux qu'on rencontre soit chez l'homme, soit chez les animaux, soit dans le milieu extérieur.

Or, on s'aperçoit immédiatement que si l'aspect de tous ces streptocoques est plus ou moins identique, que les mêmes milieux de culture leur conviennent souvent, qu'ils se colorent de la même façon, ils sont cependant capables de présenter des variantes importantes.

Ainsi, le même streptocoque peut, suivant le milieu de culture se montrer en chaînes longues ou en chaînes très courtes parfois même réduites à deux coccus: le même streptocoque peut faire des lésions suppuratives ou des lésions septicémiques: le même streptocoque peut être ou non virulent pour la même espèce animale.

Toutes ces constatations ne peuvent évidemment que plaider en faveur de l'identité des streptocoques et il faut reconnaître que les unicistes sont les plus nombreux.

Toutefois, rien n'est plus sûr que la dualité des streptocoques et rien non plus n'est plus utile à connaître pour la prophylaxie.

Si on s'appuie sur la qualité pathogène des microbes, qualité qui en somme est prépondérante en pratique, on est absolument obligé de reconnaître des différences fondamentales entre les streptocoques; par exemple, le streptocoque de la mammite des vaches n'a aucune des qualités pathogènes des streptocoques equi ou pyogène quelles que soient les doses ou les modes d'inoculation. Les streptocoques qu'on rencontre en abondance sur les fourrages, dans le contenu intestinal et même dans les tissus des animaux sains ou malades, notamment les ganglions lymphatiques, sont aussi essentiellement différents au point de vue de leur qualité pathogène presque nule comparativement avec les streptocoques gourmeux et pyogène.

Enfin, si nous arrivons à comparer ces deux derniers streptocoques cependant plus voisins, nous constatons encore des différences dans leurs qualités pathogènes.

Avant d'aller plus loin, je dois une nouvelle fois répéter ce que j'entende par qualité pathogène, qu'il ne faut pas confondre avec ce qu'on a coutume d'appeler la virulence.

La qualité pathogène et la propriété qu'a un microbe d'attaquer telle ou telle espèce animale.

La virulence est l'exaltation plus ou moins prononcée de cette qualité pathogène. Tandis que la virulence est essentiellement variable et ne peut servir à une classification, la qualité pathogène, beaucoup

plus fixe est, au contraire, des plus utiles à la classification des microbes et surtout des variétés.

Les exemples sont aussi nombreux que sont nombreux les microbes avec leurs variétés obligées et si les bactériologistes voulaient bien les envisager de près, maintes discussions interminables sur l'identité ou la non identité de certains microbes seraient désormais rendues inutiles.

Prenons les streptocoques eux-mêmes: on se rapelle que Marmorek a pu exalter la virulence de son streptocoque jusqu'au point que $^1/_{100\,000\,000\,000}$ de centimètre cube tuait le lapin en moins de 24 heures. Or, malgré son extrême virulence, ce streptocoque d'origine humaine n'avait pas acquis pour le jeune cheval la qualité pathogène du streptocoque gourmeux de Schütz même non exalté. En effet, tandis que le premier produisait à faible dose sous la peau une réaction inflammatoire assez intense mais se résorbant vite, le segond produit un phlegmon suivi d'un volumineux abcès à pus blanc homogène renfermant de longues chaînettes de coccus.

De plus, avec ce streptocoque de Marmorek si exalté on a pu obtenir un sérum de cheval très actif contre ce streptocoque et ceux du même type, mais toujours inefficace contre le streptocoque equi cependant extrêmement moins virulent.

De même la vaccination du lapin avec le streptocoque de Marmorek ne tenait pas contre le streptocoque equi de Schütz.

Les Pasteurella offrent aussi un bel exemple de la différence qui existe entre le degré de virulence et la qualité pathogène.

La Pasteurella du choléra des poules tue le lapin en 10—12 heures avec une trace de culture inoculée sous la peau; malgré cette énorme virulence la qualité pathogène de la Pasteurella aviaire ne varie pas pour le boeuf qu'elle n'influence guère en injection sous-cutanée de doses relativement élevées. De même, une Pasteurella bovis type Rinderseuche toujours mortelle pour les bovidés en injection d'une seule goutte de culture en bouillon sous la peau, laisse la poule indifférente dans les mêmes conditions et ne la vaccine même pas contre la Pasteurella aviaire.

C'est donc que le degré de virulence est différent de la qualité pathogène.

Le charbon symptomatique et la septicémie sont des microbes du même groupe qui diffèrent essentiellement par leur qualité pathogène vis-à-vis du boeuf: tandis que le bacillus chauvei tue facile-

ment le boeuf sous la peau ou mieux dans le muscle, le vibrion septique ou bacille de l'oedème malin de Koch, dans les mêmes conditions et quel que soit son degré de virulence pour les autres espèces, laisse le boeuf à peu près indifférent.

Je pourrais multiplier beaucoup les exemples, je citerai seulement encore le bacille tuberculeux. En dépit de tout ce qu'on a pu soutenir, c'est encore la qualité pathogène des différents types mammifère, aviaire, pisciaire qui les sépare le plus sûrement et le plus utilement peut on dire.

On peut augmenter tant qu'on voudra la virulence du bacille aviaire pour la poule, il n'en gardera pas moins sa qualité pathogène pour les mammifères notamment le cobaye qu'il infectera peu ou point sous la peau.

Nous pouvons comparer des bacilles de Koch beaucoup plus voisins comme ceux de la tuberculose humaine et de la tuberculose bovine et trouver en dehors de la question virulence, une qualité pathogène différente: on aura beau dire, le bacille tuberculeux qu'on retire généralement des lésions de l'homme produit en injection souscutanée chez le veau des lésions locales le plus souvent spontanément curables. Par contre, dans les mêmes conditions les bacilles tuberculeux d'origine bovine déterminent chez le veau des lésions envahissantes généralement mortelles.

Ces différences dans la qualité pathogène empêche-t-elle l'infection possible plus ou moins accidentelle du veau par le bacille humain, soit en choisissant une voie plus sévère d'inoculation, soit en augmentant la quantité des bacilles, soit en afaiblissant la résistance naturelle de l'organisme à inoculer? Certes non; mais quand dans ces conditions on a pu infecter le veau avec des bacilles humains on n'a pas changé la qualité pathogène de ces bacilles que j'ai retrouvée intacte après une station de deux ans dans l'organisme bovin.

On n'aura pas changé davantage la qualité pathogène du streptocoque pyogène pour en faire un streptocoque equi parce qu'on aura tué des chevaux; on n'aura pas davantage transformé en pasteurella aviaire une pasteurella bovis parce qu'on aura tué successivement plusieurs poules; ni, vice versa, fait une pasteurella bovis avec une pasteurella aviaire qui aura tué plusieurs bovidés par injection intraveineuse. Non plus qu'on n'aura transformé en bacillus chauvei un vibrion septique qui aura pu tuer un ou plusieurs veaux.

Chez les hématozoaires, rien ne les différentie mieux que la

qualité pathogène parfois absolument radicale comme pour les Piroplasma.

Cette conception générale de la qualité pathogène a, à mon sens une importance pratique considérable parceque si elle nous permet d'envisager le possible danger du streptocoque equi pour l'homme de la pasteurella aviaire pour le boeuf, du vibrion septique pour le boeuf, du bacille tuberculeux aviaire pour les mammifères et celui du boeuf pour l'homme; elle nous indique que le plus grand danger réside dans le streptocoque equi pour le cheval, la pasteurella aviaire pour la poule, le bacillus chauvei pour le boeuf, le bacille aviaire pour les oiseaux, le bacille bovin pour le boeuf, le bacille humain pour l'homme.

La prophylaxie générale doit forcément être influencée par ces considérations essentiellement pratiques et dans la fabrication des vaccins et des sérums on doit en tenir le plus grand compte si l'on veut obtenir le maximum d'effet utile.

Donc, les streptocoques, comme tous les autres microbes, peuvent présenter en dehors de caractères communs qui les ressemblent dans un même groupe, un certain nombre de propriétés secondaires assez fixes cependant pour créer des variétés ou types: la qualité pathogène est peut-être parmi ces caractères secondaires, le plus important de tous.

Et en effet, pratiquement, que différentie le mieux le streptocoque pyogène du streptocoque de Schütz, si non sa qualité pathogène vis-à-vis de la souris, du lapin et surtout du cheval? Que différentie le mieux les pasteurella bovis et aviaire par exemple? encore leur qualité pathogène différente pour le boeuf et les oiseaux. De même, c'est la qualité pathogène vis-à-vis du boeuf qui sépare incontestablement le charbon symptomatique de la septicémie et c'est encore le bovidé le meilleur réactif par la voie sous-cutanée pour rendre tangible la différence pathogène des types tuberculeux humains et bovins.

En confondant comme on l'a fait très généralement la qualité pathogène et la virulence on n'a pas pu dans la classification tirer partie de la première car si celle-ci est assez fixe, la seconde est au contraire, essentiellement variables aussi bien dans sa forme que dans son intensité.

Il n'est pas jusqu'aux caractères morphologiques et culturaux qui n'aient subi une dépréciation préjudiciable sous l'influence de variations obtenues pour un même microbe observé dans des conditions variables.

Quoi de plus suggestif que cet admirable travail de Charrin sur

le pyocyaneus qu'il montre capable de subir des variations énormes de formes, d'aspect et de qualité des cultures suivant les milieux employés.

Ces constatations ont jeté un trouble énorme en bactériologie et les préceptes si purs et si sûrs de son début ont été faussés: dès lors on n'a plus attaché qu'une importance tout-à-fait secondaire à la forme et même à l'aspect et aux qualités des cultures, non plus qu'à l'action pathogène.

Je ne suis pas du tout de cet avis: une pratique de 20 ans m'a au contraire, prouvé et de plus en plus, qu'en se plaçant dans des conditions identiques, les microbes présentent des caractères morphologiques, culturaux, biologiques et pathogènes d'une fixité suffisante pour les reconnaître toujours, les identifier ou les séparer.

Et voilà pourquoi j'ai pu écrire à propos de la classification des microbes:

Les microbes appartenant à la même espèce présentent toujours un certain nombre de caractères fixes et communs dits spécifiques qui servent à les placer dans le même groupe, et un faisceau de propriétés morphologiques ou biologiques distinctes, qui créent des variétés.

Si on tient compte de toutes les observations que je viens de faire et qu'on les applique à l'étude du streptocoque equi, on acquiert immédiatement la conviction que ce streptocoque est le prototype, d'une variété très nette et très fixe de streptocoques. On s'aperçoit de la sorte que son rôle dans la nature est beaucoup plus important qu'on ne l'avait pensé; on le retrouve non seulement et avec une extrême fréquence chez les équidés, mais aussi chez d'autres espèces animales et aussi chez l'homme notamment dans la scarlatine.

En le découvrant Schütz n'a donc pas seulement fait connaître la cause de la gourme, il a permis aussi de mettre en relief un type nouveau de streptocoque dont l'importance pathologique est très grande dans les deux médecines.

Le travail du Prof. Dr. Schütz sur le streptocoque de la gourme est un des fleurons de sa belle couronne scientifique à laquelle nous rendons un bien sincère et bien légitime hommage d'admiration.

XV.

Aus dem hygienischen Institute der Universität Greifswald.

Ueber eine im Jahre 1904 in Klein-Kiesow bei Greifswald beobachtete Gänseseuche.

Von

Geh. Med.-Rat Prof. Dr. **F. Loeffler.**

(Hierzu Tafel VIII.)

Im Juli 1904 brach unter den Gänsen in Klein-Kiesow bei Greifswald eine mörderische Seuche aus, um deren nähere Untersuchung der damalige Kreistierarzt Herr Braß das hygienische Institut ersuchte. Nach den Ermittelungen des Herrn Braß waren in Klein-Kiesow 346 Gänse vorhanden, die 14 Besitzern gehörten, 43 waren alt und 313 jung. Zuerst starben ganz junge, dann auch ältere Tiere. Von den 346 Gänsen sind erkrankt 191 und zwar 5 alte und 186 junge, und verendet 1 alte und 159 junge. Es sind mithin 14pCt. der alten und 60pCt. der jungen Gänse erkrankt. Von den Gantern ist keiner erkrankt. Die Mortalität der erkrankten Alten betrug 20pCt., die der erkrankten Jungen 85,5pCt. Enten, Hühner und Tauben sind nicht erkrankt. Ebensowenig sind Erkrankungen unter den Sperlingen, Krähen und anderen Vögeln beobachtet worden.

Am 7. Juli 1904 wurde dem hygienischen Institute von Herrn Braß eine frisch gestorbene und eine schwerkranke Gans übermittelt. Die erkrankte Gans starb am 8. Juli. Die Sektion der am 7. Juli tot überbrachten Gans ergab folgenden Befund:

Junges Tier. Hautgefäße stark gefüllt. In der Bauchhöhle eine mäßige Menge eines zellenreichen Exsudates. Leichter fibrinöser Belag auf der Konvexität der Leber. Im Herzbeutel ebenfalls etwas Exsudat. Die Gefäße des Perikards stark erweitert. Im übrigen nichts Besonderes. In den mit alkalischem Methylenblau bzw. verdünntem Karbolfuchsin gefärbten Ausstrichen des Peritoneal- und Perikardial-Exsudates fanden sich massenhaft kleinste, gerade, bisweilen leicht gekrümmte Stäbchen, die an Influenzabazillen erinnerten.

Gleiche Stäbchen fanden sich auch im Herzblut. Der Gramschen Färbung gegenüber verhielten sie sich negativ. Im hängenden Tropfen untersucht erschienen sie unbeweglich.

Der Befund bei der zweiten, am 8. Juli früh tot aufgefundenen Gans war folgender:

Starkes trübes Exsudat in der Bauchhöhle. Fibrinöser Belag auf der Leber und auf den Därmen. Exsudat in der Brusthöhle und im Herzbeutel. Frische fibrinöse Auflagerungen auf dem Herzen und auf den Wandungen des Herzbeutels. In gefärbten Ausstrichen der Exsudatmassen fanden sich wiederum sehr zahlreiche Stäbchen von derselben Form wie bei der ersten Gans. Vereinzelte Stäbchen ließen sich auch im Ausstrich des Blutes aus einer Hautvene nachweisen. Die Stäbchen erwiesen sich Gram-negativ und bei der Untersuchung im hängenden Tropfen ebenso wie die Stäbchen der ersten Gans unbeweglich.

Nach diesen bei den beiden Gänsen übereinstimmenden Befunden lag unzweifelhaft eine bakterielle Infektionskrankheit der Gänse vor. Um Geflügel-Cholera handelte es sich bestimmt nicht, da die Stäbchen durchaus verschieden waren von den Erregern dieser Krankheit. Das Studium der Literatur ergab keinen bestimmten Anhaltspunkt. Fiorentini hatte bei Schwänen und ägyptischen Gänsen eine Septikämie beschrieben, die durch ein bewegliches, koliartiges Stäbchen bedingt war. Diese Krankheit konnte nicht vorliegen. In der „Deutschen tierärztlichen Wochenschrift“ vom Jahre 1903 fand ich ein kurzes Referat über eine von Mc Fadyean beobachtete Gänse-Septikämie, bei der kleine Stäbchen, die dem Rotlaufbazillus an Gestalt und Größe glichen, als Erreger gefunden waren. Vielleicht konnte es sich bei der Epidemie in Klein-Kiesow um die gleichen Erreger handeln. Jedenfalls erschien es von großem Interesse, die gefundenen Stäbchen einer näheren Untersuchung zu unterziehen.

Zur Ermittelung der biologischen Eigenschaften der Stäbchen wurde von mir in Gemeinschaft mit meinem damaligen ersten Assistenten, Herrn Dr. Gehrke, eine Reihe von Uebertragungs- und Kulturversuchen angestellt.

Zunächst war es von Wichtigkeit, das Verhalten der Gänse-Stäbchen gegenüber möglichst zahlreichen Tierspezies klar zu stellen, um womöglich ein für die Fortzüchtung der Stäbchen im Tierkörper geeignetes und bequemes Versuchstier zu finden. Es wurden deshalb am 7. Juli von einer Aufschwemmung des Herzblutes der ersten Gans in physiologischer Kochsalzlösung gespritzt subkutan: 2 Hühner,

4 Kaninchen, 2 Meerschweinchen, 1 weiße Maus, 1 graue Hausmaus, 1 Feldmaus und 2 Ratten, ferner in den Brustmuskel 1 ausgewachsenes Huhn, 1 Küken, 2 Tauben und 1 Ente. Die Menge der injizierten Flüssigkeit betrug 0,5 ccm bei den kleineren, 1 ccm bei den größeren Tieren. Alle diese Tiere blieben gesund bis auf die Ente, die am 10. Juli Mittags verendete. Der Befund war ein ganz charakteristischer. Ebenso wie bei den Gänsen fand sich etwas trübes Exsudat in der Bauchhöhle; ferner waren vorhanden fibrinöse Auflagerungen auf der Leber und außerdem eine frische Perikarditis, ein sog. Cor villosum. In den Exsudaten waren die Stäbchen in großen Mengen vorhanden; im Herzblut und im peripherischen Blute fanden sie sich ebenfalls, aber in geringerer Zahl.

Von einer Kultur aus dem Herzblute der Ente wurden am 11. Juli 2 ganz junge Enten (No. 2 und 3), die noch mit Flaum bedeckt waren, in den Brustmuskel geimpft, ebenso 1 Sperling.

Ente No. 2 wurde am 13. Juli bereits tot gefunden. Die Impfstelle war nicht auffällig verändert. Dagegen aber fand sich wiederum eine fibrinöse Peritonitis und eine starke fibrinöse Perikarditis mit massenhaften Stäbchen in dem Exsudat. Auch das Blut enthielt zahlreiche Stäbchen.

Ente No. 3 war am 13. Juli bereits sehr krank, am 14. taumelte das Tier bei den Versuchen, sich zu erheben, und fiel immer um. Am 15. Juli früh wurde die Ente tot gefunden. Der Befund war wieder der gleiche: starke fibrinöse Peritonitis und Perikarditis mit massenhaften Stäbchen, im Blut relativ wenig Stäbchen. Von der Impfstelle ausgehend ein über die ganze Brustseite ausgebreitetes gelbes Exsudat mit mäßig zahlreichen Stäbchen.

Der Sperling starb stark abgemagert am 18. Juli mit negativem pathologischen Befund. Stäbchen konnten in ihm weder mikroskopisch noch kulturell nachgewiesen werden. Er ist jedenfalls nicht einer Infektion erlegen.

Mit einer Kultur aus dem Herzblute von Ente No. 3 wurde eine alte Ente No. 4 geimpft. Dieselbe erkrankte indessen nicht.

Von einer Kultur aus dem Blute der Gans No. 1 und von einer Kultur aus dem Herzblute von Ente No. 3 wurde am 21. Juli je eine junge Ente, No. 5 und 6, geimpft. Beide Tiere erkrankten nicht.

Da die Uebertragung der Stäbchen auf Enten Schwierigkeiten machte, und da andere Versuchstiere, wie es schien, nicht für sie

empfänglich waren, wurde die Uebertragung auf junge Gänse vorgenommen.

Am 25. Juli wurde eine junge Gans, No. 3, von 5000 g Gewicht, mit einer Kultur aus dem Blute von Gans No. 1 subkutan rechts an der Brust geimpft. Am 26. Juli nachmittags war das Tier bereits deutlich krank. Es vermochte nicht mehr zu stehen und ließ sich ohne weiteres anfassen. Abends gegen 9 Uhr wurde es tot gefunden in zusammengekauerter Stellung. Sektion am 27. Juli: An der Injektionsstelle das Gewebe stark ödematös, die Muskelbündel aufgelockert und von Blutungen durchsetzt. In der Bauchhöhle keine Veränderungen. Im Herzbeutel eine geringe Menge klarer Flüssigkeit. Auf dem Perikard in Gruppen beieinanderliegende Blutungen. An der Impfstelle massenhafte Stäbchen. Im Herzblute mäßig zahlreiche Stäbchen.

Um zu sehen, ob schon eine relativ kleine Menge der Stäbchen zur Infektion einer Gans genügen würde, wurde eine Platinöse des Herzblutes von Gans No. 3 in den rechten Brustmuskel einer jungen, der gleichen Zucht wie Gans No. 3 entstammenden Gans, No. 4, geimpft. Die kleine Wunde wurde mit Kollodium verklebt. Das Tier blieb gesund.

Am 19. August erhielten Gans No. 4 und zugleich die beiden am 21. Juli vergeblich geimpften Enten No. 5 und No. 6 je eine viertel Kultur aus der Gans No. 3 in die Brustmuskulatur eingespritzt.

Die Gans No. 4 wurde am 25. August vormittags zwischen 9 und 10 Uhr tot aufgefunden. Ihr Gewicht war von 4100 g auf 3200 g zurückgegangen, das Tier war stark abgemagert. An der Impfstelle nichts Besonderes. Im Herzbeutel etwas klare, gelbliche Flüssigkeit. In der Muskulatur des Herzens, besonders an der Spitze zahlreiche gelbliche, strichartige Verfettungsherdchen. Am Rande der Leber, da, wo sie dem Magen auflag, markierte sich eine Partie durch eine auffallende braune Färbung. Auf dem Durchschnitt erwies sich diese Partie als trocken nekrotisch. In dem Blute und in der Perikardialflüssigkeit konnten mikroskopisch Stäbchen nicht nachgewiesen werden. Wohl aber gelang deren Nachweis aus dem Blute sowohl wie aus der Perikardialflüssigkeit wie auch aus der nekrotischen Leberpartie mit Hilfe der Kultur.

Die Ente No. 5 starb am 21. August, 2 Tage nach der Infektion, stark abgemagert. Es fand sich ein fibrinöses Exsudat in der Bauchhöhle, das besonders die Leber bedeckte. Auf dem Perikard

lag eine ganz frische, weiche fibrinöse Haut. In den Exsudaten sehr zahlreiche Stäbchen.

Die Ente No. 6 zeigte nach der Impfung eigentümliche Gleichgewichtsstörungen. Das Tier taumelte, hielt den Kopf schief und blieb in einer Ecke sitzen. Es starb hochgradig abgemagert am 6. Dezember. Bei der Sektion waren Veränderungen an den Organen nicht zu konstatieren. Weder durch Färbung noch durch Kultur konnten Stäbchen nachgewiesen werden.

Am 6. August wurde noch ein Uebertragungsversuch auf eine Gans vorgenommen. Eine junge Gans, No. 5, von 4120 g Gewicht erhielt eine halbe Kultur, von der Gans No. 3 herrührend, rechts in die Brust. Am 7. August war das Tier bereits deutlich krank. Es hatte seine Munterkeit verloren und ließ sich ruhig anfassen und zur Seite schieben. Am 8. August saß es traurig da und taumelte. Gegen 11 Uhr verendete die Gans. Die Sektion ergab folgenden Befund: Die ganze rechte Brustseite ist stark geschwollen. Beim Durchschnitt durch die Muskulatur sieht man, daß dieselbe bis auf den Knochen gelb verfärbt ist. Die Schwellung erstreckt sich bis auf den Bauch. Hier sind die Gewebe sulzig, gelblich. Im Perikardialsack findet sich etwas klare seröse Flüssigkeit. In der Bauchhöhle keine auffallenden Veränderungen. In Ausstrichen von der Impfstelle der Perikardialflüssigkeit und des Herzblutes finden sich massenhafte Stäbchen. Aussaaten aus Perikardial- und Peritonealflüssigkeit, Leber, Herzblut und Lungen lieferten reichliche und üppige Kulturen.

Da junge Gänse nicht zu beschaffen waren, mußte von weiteren Uebertragungsversuchen Abstand genommen werden. Die angestellten Versuche beweisen zur Genüge, daß die in den beiden aus der Epidemie stammenden Gänsen gefundenen Stäbchen Organismen waren, die für Gänse und Enten spezifisch pathogene Eigenschaften besaßen, während sie für andere Tierspezies nicht pathogen waren. Sie mußten daher als Erreger der Gänseseuche angesehen werden.

Sehr interessant war das kulturelle Verhalten der Stäbchen. Sie wuchsen nicht in der gebräuchlichen Fleischwasserpeptongelatine, in Hühnerblutgelatine und in Hammelserumgelatine. Sehr kümmerlich gediehen sie auf schwach alkalischem Fleischwasserpepton-Agar. Dagegen aber zeigte es sich, daß das von mir für die Kultur der Diphtherie-Bazillen angegebene Pepton-Zuckerbouillon-Serum ein guter Nährboden für sie war. Die große Aehnlichkeit der Stäbchen mit den von Pfeiffer bei der menschlichen Influenza und mit den von

Koch bei der katarrhalischen ägyptischen Bindehautentzündung gefundenen kleinen Stäbchen legte den Gedanken nahe, daß sie auch wie jene Stäbchen auf hämoglobinhaltigen Nährsubstraten bei Brutemperatur gut gedeihen würden. Und in der Tat es zeigte sich, daß sie ganz ausgezeichnet wuchsen auf Hammelblut- und Hühnerblut-Fleischwasserpepton-Agar. Bei den Untersuchungen, die seiner Zeit von Sick in meinem Institut über Kultur der Influenza-Bazillen angestellt waren, hatte sich ergeben, daß der optimale Nährboden für diese Bazillen erzielt wurde, wenn frisches Blut mit der vierfachen Menge destillierten Wassers lackfarben gemacht und davon 2 ccm mit 8 ccm gewöhnlichen Fleischwasserpeptonagars vermischt wurden. Auf einem in dieser Weise mit Hühnerblut und auch mit Hammelblut hergestellten Agar wuchsen die Gänse-Stäbchen als kleine, rundliche, feuchtglänzende, tautropfenähnliche, später grau werdende Kolonien, die da, wo sie isoliert lagen, bis zu 1 mm groß wurden. Besondere Zeichnungen boten die Kolonien nicht dar. Sie enthielten kurze, bisweilen etwas gebogene Stäbchen, die ebenso wie die Influenza-Bazillen hie und da lange fädige Verbände bildeten. Die von Herrn Dr. Stempell von Präparaten, die mit verdünntem Karbolfuchsin intensiv gefärbt waren, bei 1000facher und 1600facher Vergrößerung angefertigten Photogramme (Tafel VIII) geben ein getreues Bild der Stäbchen im Blute der Gänse und in den Reinkulturen.

Die Lebensfähigkeit der Stäbchen erhielt sich auf den Blutnährböden sehr lange. Von einer Kultur aus dem Herzblut von Gans Nr. 2 vom 8. Juli gelang die Uebertragung auf frisches Nährsubstrat noch am 8. November, also nach 4 Monaten. Eine Kultur aus der Lunge von Gans Nr. 3 am 22. Juli erwies sich dagegen bei der Ueberimpfung am 8. November als abgestorben. Zwei Kulturen aus dem Perikard und aus dem Peritoneum von Gans Nr. 5 vom 8. August gingen am 8. November, also nach 3 Monaten, glatt an. Kulturen auf Hammelblutagar von Gans Nr. 2 und von Gans Nr. 4, die seit dem 1. September bei Zimmertemperatur gestanden hatten, lieferten ebenfalls am 8. November üppige Kulturrasen.

Als die vorstehend mitgeteilten Untersuchungen bereits vollständig abgeschlossen waren, erschien gegen Ende des Jahres 1904 im 5. Hefte des 37. Bandes des Zentralblattes für Bakteriologie, Parasitenkunde und Infektionskrankheiten, Originale, eine Arbeit von Riemer: „Kurze Mitteilung über eine bei Gänsen beobachtete exsudative Septikämie und deren Erreger.“ Im Mai 1904 in der Nähe von Doberan und

im September 1904 in der Nähe von Parchim war epidemisches Sterben unter den Gänsen aufgetreten. Die Epidemie in Klein-Kiesow fällt somit zeitlich zwischen die beiden mecklenburgischen Epidemien. Vermutlich sind sie Teilglieder eines und desselben Seuchenganges. Vorzugsweise sind in allen drei Epidemien die jungen Tiere erkrankt und gestorben. Die pathologisch-anatomischen Veränderungen, Perikarditis und Peritonitis, besonders auf der oberen Fläche der Leber, sind die gleichen gewesen. Die Beschreibung der Erreger, die Riemer gibt, stimmt genau mit den von uns erhobenen Befunden überein, was die Größe, Mangel an Beweglichkeit und Gramnegatives Verhalten anlangt. Kulturell verhielten sich die Riemerschen Stäbchen ähnlich wie die unsrigen. Sie wuchsen am besten auf Blutserum, namentlich dem von mir angegebenen, nur schwach auf gewöhnlichem Agar. Abweichend ist nur, dass die Riemerschen Stäbchen, wenn auch kümmerlich, auf Nährgelatine wuchsen, unter langsamer Verflüssigung der letzteren. Vielleicht haben wir das kümmerliche Wachsen in Nährgelatinen übersehen, weil unser Interesse ganz von dem üppigen Wachstum auf den hämoglobinhaltigen Nährböden in Anspruch genommen war, die Riemer nicht versucht hat. Auch in ihrem pathogenen Verhalten waren die Riemerschen Stäbchen den unserigen gleich. Sie waren pathogen für Gänse und Enten, nicht pathogen für Hühner und Tauben und die kleineren Versuchstiere.

Ganz neuerdings ist von Frosch und Bierbaum eine Epidemie studiert, die im Mai 1908 in dem Gänsebestand auf einem Rittergute im Kreise Franzburg, unfern von Greifswald ausgebrochen war. Der Bericht ist im 4. Heft des 52. Bandes des Zentralblattes für Bakteriologie, Originale, am 1. Dezember 1909 erschienen. Auch diese Epidemie hat dasselbe Bild gezeigt wie die im Jahre 1904 von Riemer in Mecklenburg und von uns im Kreise Greifswald beobachteten Epidemien. Die pathologisch-anatomischen Veränderungen bei den verendeten Tieren, das morphologische, tinktorielle, kulturelle und pathogene Verhalten der gefundenen Stäbchen stimmt genau mit den von uns erhobenen Befunden überein. Interessant ist, daß Frosch und Bierbaum ebenso wie wir durch das influenzabazillenähnliche Aussehen der Stäbchen veranlaßt worden sind, hämoglobinhaltige Nährsubstrate für die Kultur zu verwenden, und daß sie diese als ausgezeichnet brauchbar gefunden haben. Wenn die genannten Autoren, was das pathogene Verhalten ihrer Stäbchen anlangt, Enten

damit nicht zu infizieren vermocht haben, so ist der Grund, wie sie auch selbst annehmen, wohl darin zu suchen, daß ihnen jugendliche Tiere, die allein sich uns als empfänglich erwiesen haben, nicht zur Verfügung gestanden hatten.

Es kann nach allen diesen Beobachtungen keinem Zweifel unterliegen, daß in Pommern und Mecklenburg eine Gänseseuche eigener Art vorkommt, die durch ein den Influenzabazillen ähnliches Stäbchen bedingt ist. Man könnte sie, um damit zugleich die Zugehörigkeit ihres Erregers zur Gruppe der Influenzabazillen zu kennzeichnen, mit dem Namen Gänse-Influenza bezeichnen. Für die Differentialdiagnose wäre es von größtem Interesse, zu ermitteln, wie sich der Pfeiffersche Influenzabazillus des Menschen bei der Uebertragung auf Gänse und Enten verhält. Diesbezügliche Versuche sind, soviel mir bekannt, bisher nicht angestellt worden. Mit den in die gleiche Gruppe gehörenden feinen Stäbchen der egyptischen katarrhalischen Konjunktivitis hat Reinhard Hoffmann im Jahre 1900 in meinem Institute eine Uebertragung auf eine Gans vorgenommen. Bei einer Anzahl von russischen Schnittern, die auf einem Gute in der Nähe von Greifswald an typischer egyptischer katarrhalischer Konjunktivitis erkrankt waren, war es ihm gelungen (s. Zeitschr. f. Hygiene, Bd. 33, S. 109) auf einem Nährboden, bestehend aus schwach alkalischem Glyzerin-Peptonagar zu zwei Teilen und aus einem Teil menschlicher Aszitesflüssigkeit, der steril aufgefangenes Hammel- oder Menschenblut im Verhältnis von 1 : 2 beigemischt war, Reinkulturen der Stäbchen zu erzielen. Eine solche Reinkultur, die bei Menschen die typische Konjunktivitis erzeugte, hat er unter anderen auch einer Gans in den Konjunktivalsack gestrichen — aber ohne Erfolg. Ob durch eine anderweitige Beibringung der Bazillen eine Erkrankung von Gänsen herbeigeführt werden könnte, wäre noch zu ermitteln. Jedenfalls muß das Verhalten der zahlreichen bei Menschen und Tieren gefundenen hämoglobinophilen, morphologisch einander sehr ähnlichen Mikroorganismen noch genauer untersucht werden.

Ueber die Art und Weise, wie die Infektion der Gänse bei der Gänse-Influenza erfolgt, haben die bisherigen Untersuchungen einen Aufschluß noch nicht gegeben. Es liegt dies im wesentlichen an der Schwierigkeit der Beschaffung der geeigneten Versuchstiere, junger Gänse. Die Befunde von entzündlichen Erscheinungen im Digestionstraktus deuten auf eine Infektion per os, die Befunde von Bugge (Zeitschr. f. Infektionskrankh. d. Haustiere Bd. 3,

Heft 5), wenn der von ihm bei einer ansteckenden Luftsackentzündung der Gänse in Schleswig-Holstein gefundene Erreger identisch ist mit dem Bacillus septicaemiae anserum exsudativae Riemer, auf eine Infektion durch die Luftwege. Vielleicht sind beide Infektionswege gangbar wie bei der menschlichen Influenza.

Von wesentlicher Bedeutung für die epidemische Verbreitung eines Erregers ist ohne Zweifel seine Virulenz. In allen Gänse-Epidemien, die durch den Bazillus Riemer bedingt sind, ist beobachtet, daß zuerst die ganz jungen Tiere und dann schließlich auch die älteren erkrankt sind. Man wird durch diese Beobachtung erinnert an die Versuche Pasteurs, die Virulenz der Milzbrandbazillen künstlich zu erhöhen. Pasteur war es, wie bekannt, gelungen, virulente Milzbrandbazillen durch Züchten bei 42—43° so in ihrer Virulenz abzuschwächen, daß sie Meerschweinchen nicht mehr töteten. Uebertrug er nun aber diesen Stamm auf ein neugeborenes Meerschweinchen, von diesem auf ein 1 Tag altes, dann weiter auf ein 2 Tage altes, auf ein 3 Tage altes und so fort, so gelang es ihm, den Stamm wieder so virulent zu machen, daß er auch ausgewachsene Meerschweinchen tötete. Bei der Entstehung der Gänse-Epidemien hat man den Eindruck, als ob der Erreger zunächst den Körper ganz junger, wenig widerstandsfähiger Individuen passiert haben und dadurch zu einer erhöhten Virulenz herangezüchtet sein muß, damit er infektionstüchtig wird auch für ältere Tiere.

Die Frage, ob die Gänse-Influenza in Pommern einheimisch ist, oder ob sie, wie so manche menschlichen Infektionskrankheiten durch russische Schnitter, so durch russische Gänse eingeschleppt ist, hat sich nicht entscheiden lassen. In Klein-Kiesow konnte nur ermittelt werden, daß drei Jahre vorher, im Jahre 1901, 20—30 russische Gänse als Stoppelgänse eingeführt worden waren, die zum Teil als Zuchtgänse weitere Verwendung gefunden hatten. Zwei Jahre vorher, 1902, war dann ein großes Sterben unter den jungen Gänsen beobachtet worden, und auch im Vorjahre, 1903 waren einige, aber nur wenige junge Gänse gestorben. Ob der Bazillus durch die ersten russischen Gänse mitgebracht und an dem Sterben der jungen Gänse in den Jahren 1902 und 1903 beteiligt gewesen ist, läßt sich natürlich nicht mehr sagen. Man müßte dann schon annehmen, daß unter den eingeführten russischen Gänsen eine Bazillenträgerin gewesen wäre. Man würde sich damit aber ganz in das Gebiet der Hypothesen begeben. Notwendig dürfte es jedenfalls sein,

bei dem Vorkommen von Erkrankungen und von Todesfällen unter den zur Mästung importierten russischen Gänsen ein besonderes Augenmerk zu richten auf den Bacillus septicaemiae anserum exsudativae Riemer.

Was nun endlich die Bekämpfung der Seuche anlangt, so kann von Maßnahmen, die auf die Biologie des Erregers basiert wären, noch nicht die Rede sein. Serologische Untersuchungen und Immunisierungsversuche fehlen bisher noch vollständig. In Klein-Kiesow hat sich für die Bekämpfung der Seuche ein Verfahren bewährt, das ich in meinem Institute bei der Bekämpfung der mehrfach unter meinen Vorrats-Mäusen beobachteten Epidemieen von Mäusetyphus mit bestem Erfolge zur Anwendung gebracht habe. Sobald in einem Mäusebestande ein Fall von Mäusetyphus festgestellt war, wurden sofort die Mäuse, jede für sich oder in kleinen Gruppen von 2 und 3 Tieren in besonderen Gläsern isoliert. Die bereits infizierten Tiere starben dann, aber die noch nicht infizierten blieben vor der Infektion bewahrt. In analoger Weise wurde von Herrn Kreistierarzt Braß in Klein-Kiesow verfahren. Das gemeinsame Hüten der Gänse wurde inhibiert, und die verschiedenen Besitzer, 14, wurden angewiesen, womöglich auch ihre Gänse von einander zu trennen und isoliert zu halten in sorgfältig gereinigten und desinfizierten Behältern. Mit der Durchführung dieser strengen Isolierung erlosch die Epidemie.

Es dürfte daher nach der Feststellung des Bazillus Riemer bei Todesfällen in Gänseherden als erste und wichtigste Bekämpfungsmaßnahme die Stallsperre der Gänse und die Isolierung der einzelnen Tiere oder, falls dies nicht angängig, möglichst kleiner Gruppen derselben anzuordnen sein.

XVI.

Die Bedeutung der Gazefenster für den Luftwechsel in den Ställen.

Von

Oberstabsveterinär **Ludewig**, Altona.

Zu den vornehmsten Zielen der Gesundheitspflege der Haustiere gehört es, diesen Lebensbedingungen zu bieten, die nicht nur deren Wohlbefinden, sondern auch höchste Leistungsfähigkeit ermöglichen. Die Mittel zur Erreichung dieser Ziele sind so mannigfaltig, daß es eines besonderen Studiums bedarf, um diese unter den verschiedenartigen Verhältnissen richtig anwenden und bei den wechselnden Leistungen der Haustiere zweckmäßig benutzen zu können.

Nicht Zweck dieser Zeilen soll es sein, auf die verschiedenen Mittel der Gesundheitspflege, auf spezielle Krankheitsursachen, auf Schutz- und Abwehrvorrichtungen des Tierkörpers, Immunität und Disposition, die verschiedenen mechanischen und physikalischen ätiologischen Momente der Störungen des Wohlbefindens einzugehen, sondern es soll nur ein Umstand gewürdigt werden, welcher die Versorgung der Haustiere mit Luft betrifft. Insonderheit werden hierbei die Verhältnisse berücksichtigt werden, welche auf unser Pferd zutreffen.

Es ist ja allgemein bekannt, daß gerade bei denjenigen Pferden, die am besten gehalten werden wie die Renn- und Soldatenpferde, häufig Krankheiten auftreten, die ihre Gebrauchsfähigkeit in erheblichem Grade für längere oder kurze Zeit aufheben oder doch sehr beeinträchtigen. Ich erinnere nur an den seuchenartigen Husten, der nicht selten in den Rennställen beobachtet werden kann, wo er mit Recht so gefürchtet wird, weil er die Erfolge langer und schwerer Arbeit raubt und die Zuchterfolge in hohem Grade nachteilig beeinflußt.

Wer kennt nicht die schweren dienstlichen Nachteile, die der eben erwähnte Husten auch beim Soldatenpferde herbeiführt, dessen vorzügliche Pflege und Haltung von Niemand bezweifelt wird. Und doch spielt hierbei die Luftversorgung oder richtiger die Lufterneue-

rung in den Ställen eine wichtige, vielleicht die wichtigste Rolle. Und zwar sowohl bezüglich der Entstehung als auch der Bekämpfung dieses seuchenartigen Katarrhs, der ja bekanntlich keine Todesfälle bedingt, sondern wegen der Störung in der Benutzung, beim Militär wegen der vorübergehenden Uebungsunfähigkeit der betreffenden Truppe so große Nachteile mit sich bringt.

Nicht viel anders verhält es sich mit der Brustseuche der Pferde. Es soll nicht etwa behauptet werden, daß diese Krankheit durch mangelhaften Luftwechsel in den Ställen entsteht. Wohl aber unterliegt es keinem Zweifel, daß der Ansteckungsstoff in warmen und dunstigen Ställen besonders günstige Bedingungen für seine Entwickelung und Fortzüchtung findet. Wenngleich trotz langer und mühsamer Arbeit das Wesen des Erregers dieser Infektionskrankheit noch nicht klargestellt ist, so werden doch für ihre Bekämpfung die in der Hygiene begründeten Gesichtspunkte geltend bleiben, die bei anderen Infektionskrankheiten als richtig erkannt sind. Denn wie bei anderen Infektionskrankheiten sehen wir auch bei der Brustseuche nach dem Ueberstehen derselben eine Immunität, während andererseits gewisse Umstände eine Disposition zu dieser Krankheit hervorrufen. Mit diesen beiden Eigenschaften hat sich die Gesundheitspflege bei der Brustseuche nicht nur immer beschäftigt, sondern sie bleiben auch jetzt noch dauernd Gegenstand der Forschung. Leider haben bisher alle Versuche, welche zur Aufgabe hatten, durch Schutzimpfungen Immunität herbeizuführen, ein befriedigendes Ergebnis nicht gezeitigt. Nun aber scheint es besonders bei der Brustseuche, daß nicht die äußeren Krankheitsursachen allein für die Entstehung der Krankheit ausschlaggebend sind, denn wir wissen, daß es schwer, vielleicht nur vom Zufall abhängig ist, ein der Infektion ausgesetztes Pferd willkürlich zur spezifischen Erkrankung zu bringen. Es müssen deshalb im Pferdekörper gewisse Schutzvorrichtungen gegeben und vorhanden sein. Eine besondere Aufgabe der Gesundheitspflege muß es nun sein, die dem Körper innewohnenden Abwehrvorrichtungen in ihrer Wirkung zu erhöhen, um die Pferde vor Erkrankungen zu schützen bzw. bei eingetretener Gesundheitsstörung einen schnellen und leichten Ablauf derselben herbeizuführen. Dies dürfte möglich und erreichbar sein durch Steigerung der Widerstandskraft gegen die äußeren Schädlichkeiten und dadurch bedingter Fähigkeit die etwa in den Körper eingedrungenen Infektionserreger abzutöten bzw. unschädlich zu machen. Diese natürlichen Waffen des Körpers können nun ungünstig und

günstig beeinflußt werden. Erfahrungsgemäß bilden ungünstige Umstände mangelhafte Ernährung, Anstrengung und Erkältung, günstige werden geschaffen durch naturgemäße Haltung, Abhärtung und der Leistungsfähigkeit entsprechende Arbeit.

Da wir nun gezwungen sind, die zur Arbeit bestimmten Pferde in Ställen zu halten und zu verpflegen, wird der Aufenthalt in denselben so gestaltet werden müssen, daß alle nachteiligen Folgen dieser nicht naturgemäßen Haltung möglichst abgeschwächt werden. Deshalb werden auch in den Ställen alle diejenigen Vorrichtungen getroffen, die Technik und Wissenschaft als zweckdienlich befunden haben, namentlich wird durch besondere Ventilationsanlagen auf Herbeiführung und Erhaltung einer frischen, gesunden Stallluft abgezielt, ohne daß die Stalltemperatur unter eine gewisse Grenze sinkt. Als letztere gilt gewöhnlich in Pferdeställen eine Temperatur von ca. 10° C. Es soll aber nicht unerwähnt bleiben, daß eine niedrigere Temperatur das Wohlbefinden der Pferde weniger beeinträchtigt als eine höhere, und daß die Pferde gesundheitlich am meisten leiden, wenn die Stallluft mit Wasserdampf nahezu gesättigt ist.

Man hört nun aber recht oft die Klage — nicht nur von militärischer, sondern besonders von landwirtschaftlicher Seite —, daß in den alten früher benutzten Ställen weniger Seuchen vorgekommen seien, als in den neuen, nach allen Regeln der Kunst erbauten Unterkunftsräumen. Zweifellos hat diese richtige Beobachtung ihren Grund teilweise in den veränderten Verkehrsverhältnissen, dem leichteren und häufigeren Wechsel des Viehstandes und dem durch die Eisenbahnverbindungen beschleunigten Verkehr und erleichterten Handel, durch den von weither Seuchen eingeschleppt werden können. Infolge der vorzüglichen Seuchen-Vorschriften spielt aber beim Militär dieser Umstand eine mehr oder weniger untergeordnete Rolle, obgleich durch Neuankäufe und besonders bei Einquartierung eine Aufnahme und Einschleppung von Ansteckungsstoffen nicht gerade zu den Seltenheiten gehört. Aber diese Momente kamen auch früher schon in Betracht und können nicht den Grund für die häufigeren Seuchenausbrüche in der neueren Zeit allein abgeben. Dieser liegt vielmehr in den heutigen massiven Ställen selbst, die architektonisch sehr schön doch vielfach zweckmäßiger hygienischer Einrichtungen entbehren oder solche Fehler im Bau, Baumaterial, Anlage der Mauern und Decken aufweisen, daß gut angelegte Vorrichtungen nicht zur Wirkung kommen können. Besonders bezieht sich dies auf die Vorkehrungen, die der Lufterneuerung dienen sollen.

Diese können vorzüglich in der Konstruktion sein und nicht funktionieren, weil sie willkürlich nicht in Betrieb gesetzt werden, oder weil sie für die gegebenen Verhältnisse nach keiner Richtung hin passen. Besonders bei den Ventilationsvorrichtungen bedingen oft kleine Mängel große Störungen und Fehler, weil Konstruktion und Material nicht nach einem Schema, sondern nach den gegebenen lokalen Verhältnissen gewählt werden müssen. Naturgemäß ist beim Architekten nicht diejenige Kenntnis der Hygiene vorauszusetzen, die beim Tierarzt gesucht werden muß, und es werden dann Anlagen geschaffen, die sich später als ungenügend erweisen, weil der Rat eines sachverständigen Hygienikers nicht eingeholt oder nicht befolgt wird. In anderen Veröffentlichungen habe ich hierauf bereits hingewiesen und der wünschenswerten Zusammenarbeit Erwähnung getan.

Die ergiebigste und bequemste Weise schlechte Luft aus den Ställen weg und gute frische Luft zuzuführen, geschieht durch die Fenster, die aber der Regel nach mehr geschlossen gehalten werden als der Stallluft und den Stallinsassen gut ist. Wirken nun auch die Lüftungseinrichtungen wenig oder gar nicht, so häufen sich übelriechende Gase und Feuchtigkeit dermaßen an, daß der Aufenthalt in einem solchen Stalle sich zu einer Qual für die Tiere gestaltet. Es treten nicht nur Schäden der Gesundheit durch mangelhafte und verhinderte Wärmeabgabe ein, sondern der ganze Körper wird verweichlicht und anfällig gegen jeden Luftzug und Abkühlung und disponiert zu Infektionskrankheiten. Die Ueberlegung, daß das dienende Personal nur schwer von der Fehlerhaftigkeit der beliebten Warmhaltung der Stallungen zu überzeugen ist und der Umstand, daß der Schaden die Besitzer und die die Verantwortung tragenden Personen trifft, deren Einsicht sich gegen die Folgen der angegebenen Mängel nicht verschließt, waren die Veranlassung, daß ich bereits vor 25 Jahren empfahl die üblen Folgen des willkürlichen Schließens der Fenster dadurch zu verhüten, daß dieselben durch feste Gazefenster ersetzt würden. Die beobachteten ausgezeichneten Erfolge in Rindviehställen legten es nahe, auch für Pferdeställe derartige Vorrichtungen dort zu empfehlen, wo nur ein mangelhafter Luftwechsel herbeizuführen ist. Es fehlte aber an einer wissenschaftlich begründeten Grundlage und an Versuchen, die über die Größe des Widerstandes Aufschluß gaben, welche der Luftzug durch Gazen verschiedener Maschenweite erfährt.

Durch die liebenswürdige Unterstützung des Herrn Oberstabsveterinär Troester und das dankenswerte Entgegenkommen des Herrn

Lautenschläger war es mir ermöglicht, einige Untersuchungen in dieser Richtung auszuführen, die zur Klärung dieser Frage beizutragen geeignet sind.

Die einfache Versuchsanordnung war folgende:

Ein Luftstrom von bestimmter Stärke — 5 m — wurde durch eine Röhre von 8 qcm lichter Oeffnung geleitet, in welche Gaze von verschiedener Maschenweite als einfaches oder doppeltes Sieb eingesetzt werden konnte. Vor und hinter den Gazeplättchen waren Uförmig gekrümmte Röhren eingesetzt, die bis zu einer gewissen Höhe mit gefärbtem Wasser gefüllt waren und dessen Niveauveränderung in dem Schenkel einen Schluß auf die ansaugende bzw. Druckwirkung des durchstreichenden Luftstroms zuließ. Die gewählten Gazen waren Siebgazen mit vier verschiedenen Drahtstärken und Maschenweiten.

Sieb	Drahtstärke	Maschenweite
1	1 mm	2 mm
2	0,66 mm	1 mm
3	0,44 mm	0,88 mm
4	0,1 mm	0,33 mm

In der lichten Oeffnung des Rohres von 8 qcm bot

Sieb	Maschen
1	81
2	256
3	576
4	5184

Die freie Oeffnung von 8 qcm entspricht einer quadratischen Oeffnung von 2,9 cm Seitenlänge.

Auf diese kommen bei Sieb 1 (weit) ca. 9 Drähte

" " 2 " 16 "
" " 3 " 24 "
" " 4 (eng) " 72 "

Versuch 1. Wurde nun der Luftstrom durch die offene Röhre geleitet, so übte derselbe auf das Manometer der Eingangsöffnung derartig saugend, daß das Wasser im langen Schenkel um 43 cm in die Höhe stieg, an der Ausgangsöffnung aber keine Veränderung eintrat, auch die Stromstärke zeigte keine Schwächung der Geschwindigkeit.

Versuch 2. Sieb 1. Eingangsöffnung, Druckabnahme im Eingangsmanometer 32 mm, Druckabnahme im Ausgangsmanometer 0 mm.

Versuch 3. Je 1 Sieb Nr. 1 an Eingangs- und Ausgangsöffnung, Druckabnahme im Eingangsmanometer 23 mm, Drucksteigerung im Ausgangsmanometer 8 mm.

Versuch 4. Je 1 Sieb Nr. 2 wie bei Versuch 3, Druckabnahme im Eingangsmanometer 21 mm, Drucksteigerung im Ausgangsmanometer 10 mm.

Versuch 5. 1 Sieb Nr. 3 an der Eingangsöffnung, Druckabnahme an dem Eingangsmanometer 30 mm, Drucksteigerung an dem Ausgangsmanometer 2 mm.

Versuch 6. 1 Sieb Nr. 3 an der Ausgangsöffnung, Druckabnahme an dem Eingangsmanometer 30 mm, Drucksteigerung an dem Ausgangsmanometer 8 mm.

Versuch 7. 1 Sieb Nr. 4 an der Eingangsöffnung, Druckabnahme an dem Eingangsmanometer 21 mm, Drucksteigerung an dem Ausgangsmanometer 0 mm.

Versuch 8. 1 Sieb Nr. 4 an der Ausgangsöffnung, Druckabnahme an dem Eingangsmanometer 23 mm, Drucksteigerung an dem Ausgangsmanometer 17 mm.

Versuch 9. Sieb Nr. 3 an der Eingangs- Sieb Nr. 1 an der Ausgangsöffnung, Druckabnahme an dem Eingangsmanometer 27 mm, Drucksteigerung an dem Ausgangsmanometer 15 mm.

Versuch 10. Sieb Nr. 1 an der Eingangs- Sieb Nr. 4 an der Ausgangsöffnung, Druckabnahme in dem Eingangsmanometer 12 mm, Drucksteigerung an dem Ausgangsmanometer 20 mm.

Versuch 11. Sieb Nr. 4 an der Eingangsöffnung, Sieb Nr. 3 an der Ausgangsöffnung, Druckabnahme an dem Eingangsmanometer 12 mm, Drucksteigerung an dem Ausgangsmanometer 12 mm.

Versuch 12. Sieb Nr. 3 an der Eingangsöffnung, Sieb Nr. 4 an der Ausgangsöffnung, Druckabnahme an dem Eingangsmanometer 13 mm, Drucksteigerung an dem Ausgangsmanometer 20 mm.

Bezüglich der Luftgeschwindigkeit wurde in den Versuchen 1 und 2 keine nennenswerte Abnahme derselben beobachtet. In den folgenden Versuchen verhielt sich die Luftgeschwindigkeit an der Ausgangsöffnung in folgender Weise:

Versuch 3 . . .	3 m	Versuch 8 . . .	3 m
„ 4 . . .	3—4 m	„ 9 . . .	3 m
„ 5 . . .	4 m	„ 10 . . .	2—3
„ 6 . . .	4 m	„ 11 . . .	2 m
„ 7 . . .	3—4 m	„ 12 . . .	1—2 m.

Es ergibt sich also, daß eine Verringerung der Geschwindigkeit des Luftstroms (5 m bedeutet Wind, 3 m der gewöhnliche Luftstrom, welcher für das Gefühl den Eindruck der Erfrischung macht) nicht einfach eine Funktion der Beschränkung der freien Oeffnung ist, denn Siebweite 4 läßt absolut die meiste freie Oeffnung, sondern bedingt wird durch Reibungswiderstände, die durch die Maschenweite und die Drahtstärke gegeben werden.

Für die Praxis dürfte aus den Versuchen zu folgern sein, daß Fenster aus Drahtgaze von etwa 0,6 mm Drahtstärke und einer Maschenweite 0,5—1,0 mm besonders dann auch bei lebhafter Luftbewegung eine erhebliche Abschwächung der Luftgeschwindigkeit und einen ergiebigen Luftwechsel herbeizuführen vermögen, wenn sie als Doppelfenster konstruiert, an der Windseite der Ställe angebracht sind. Eine wesentlich größere Maschenweite der Gazefenster aber wird notwendig sein (bis zu 5 mm) an den windabgelegenen Seiten um eine genügende Saugwirkung zu erzielen, wobei zu berücksichtigen bleibt, daß allmählich durch Staub eine Verkleinerung der Maschenweite eintritt. Es bedarf wohl kaum des Hinweises, daß eine derartige Anlage nicht schematisch ausgeführt werden darf, sondern ein großes Verständnis für hygienische Einrichtungen voraussetzt. Auch ist die Kenntnis solcher Verhältnisse notwendig, welche je nach Umständen eine kleinere oder größere Maschenweite oder die Benutzung anderer Ventilationsvorrichtungen wünschenswert machen oder angezeigt erscheinen lassen.

Wenn der Einrichtung der Ställe für unsere Haustiere eine noch größere, verständnisvollere Aufmerksamkeit geschenkt werden wird, und wenn besonders die Anlagen für Lufterneuerung und Luftwechsel den gegebenen örtlichen Verhältnissen entsprechend und nicht schematisch vorgesehen werden, sodaß den Tieren zu jeder Tages- und Jahreszeit frische, reine Luft zur Verfügung steht, und wenn endlich die Sympathie für Wärme auf die Stufe gebracht sein wird, die ihr zukommt, so werden für die Tiere so günstige Lebensbedingungen geboten, als dies überhaupt in Ställen möglich ist. Die Tiere werden sich dann gut und kräftig entwickeln und die Resistenzfähigkeit erwerben, die zur Erhaltung der Gesundheit und zum natürlichen Schutz gegen Seuchenkrankheiten notwendig ist.

XVII.

Aus der Abteilung für Tierhygiene des Kaiser Wilhelm Instituts für Landwirtschaft zu Bromberg.

Untersuchungen über die ostpreußische Beschälseuche und ihre Beziehungen zur algerischen Dourine.

Von

Prof. Dr. **H. Mießner**, Vorsteher der Abteilung und Dr. **K.-B. Immisch**, wissenschaftl. Hilfsarbeiter an d. Abteilung.

(Mit 6 Abbildungen im Text.)

Die Beschälseuche hat für Deutschland in neuerer Zeit dadurch an Interesse gewonnen, daß sie im Herbst des Jahres 1908 in den östlichen Provinzen erneut durch die Veterinärräte Lorenz (28) und Kleinpaul (24) festgestellt worden ist. Nach deren Ermittelungen soll, wie Fröhner (19) angibt, im Herbst 1906 eine beschälseuchekranke Stute von Rußland nach dem Kreise Lötzen in Ostpreußen importiert worden sein. Diese ist dann von einem Privathengst gedeckt worden, welcher wieder andere Stuten infizierte und endlich die Veranlassung dazu gab, daß auch vier königliche Hengste aus den Kreisen Johannisburg und Lyck im März 1908 an Beschälseuche erkrankten und diese Krankheit auf die in den genannten Bezirken gedeckten Stuten übertrugen.

A. Die ostpreußische Beschälseuche.

I. Untersuchungen im Seuchenbezirk.

Am 26. Oktober 1908 trafen in der Abteilung für Tierhygiene des Kaiser Wilhelm Instituts aus Johannisburg zur Untersuchung auf Trypanosomen zwei tote Mäuse ein, welche von Veterinärrat Kleinpaul bzw. seinem Assistenten Dr. Neumann mit Nasendejekt von beschälseuchekranken Stuten infiziert worden waren. Außer verschiedenen Kokken ließ sich bei diesen Tieren nichts nachweisen, insbesondere konnten Trypanosomen nicht ermittelt werden.

Mit dem Herzblut dieser Mäuse wurde ein Kaninchen, zwei Ratten und vier Mäuse infiziert, die sämtlich am Leben blieben.

Am gleichen Tage traf defibriniertes Blut von vier beschälseuchekranken Pferden der Besitzer Herrmann, Skowronek, Kozlowski und Morsa ein. Das Blut wurde sowohl im hängenden Tropfen als auch nach Giemsa gefärbt auf die Anwesenheit von Trypanosomen untersucht, jedoch stets ohne Erfolg. Mit dem Blute eines jeden Tieres wurden je ein Kaninchen intraperitoneal, zwei Ratten sowie eine Maus subkutan infiziert. Keines der Tiere wies jemals Trypanosomen auf.

Am 27. Oktober 1908 traf eine tote Maus in der tierhygienischen Abteilung ein, die ebenfalls mit Nasendejekt beschälseuchekranker Pferde infiziert worden war; auch bei ihr konnten Trypanosomen nicht nachgewiesen werden.

Am 9. November 1908 wurden einige beschälseuchekranke Stuten und zwei Hengste aus den Kreisen Johannisburg und Lyck an Ort und Stelle einer eingehenden Untersuchung unterzogen. Wir möchten nicht verfehlen, für die liebenswürdige Unterstützung der Herren Kleinpaul, Lorenz und Neumann unseren besten Dank zum Ausdruck zu bringen.

Zur Untersuchung gelangten folgende Tiere:

Stute 1,

dem Besitzer Kozlowski aus Osranken gehörig, ca. 4 Jahre alt.

Die Stute sollte häufig urinieren. Das abgemagerte Tier zeigte eine Rektaltemperatur von 38,4° C. Das Deckhaar war glanzlos. Geringer glasiger Ausfluß aus der Nase machte sich bemerkbar. Auf den Schleimhäuten beider Nasenöffnungen fanden sich mehrere, ungefähr pfennigstückgroße gelbe Schorfe. Die Gefäße der Nasenschleimhäute und Lidbindehäute waren ramiform injiziert. Die weitere Untersuchung der Augen führte nur zur Feststellung des Bestehens geringer Lichtscheu. Die Kehlgangslymphknoten waren rechterseits bis zur Größe einer Haselnuß geschwollen, aber nicht mit denen der anderen Seite verwachsen. Die normaliter schwarz pigmentierte Haut der Schamlippen und der unmittelbar benachbarten Schenkelpartieen zeigte mehrere pfennig- bis markstückgroße pigmentfreie Stellen. Die Labien waren stark geschwollen, weshalb der Scheidenspalt gering geöffnet war. Aus ihm flossen spärliche Mengen zähflüssigen, glasigen Schleimes. Die Schamlippen waren in unmittelbarer Nähe des Scheidenspaltes von zahlreichen gelben abhebbaren Blättchen bedeckt, die von Harnsedimenten herrührten, ein Befund, den auch die rosarote Scheidenschleimheit aufzuweisen hatte. Der Kitzler war etwa haselnußgroß. Nach mehrmaligem Herumführen stellten sich die Symptome der Kreuzlahmheit ein. Die Stute atmete schon nach 8 Minuten währender Bewegung im Trabe sehr angestrengt und unter lautem

brummenden Stöhnen. Bei der Auskultation waren pfeifende und schniebende Geräusche zu hören.

Eine sofort mit Scheidenschleim dieses Pferdes subkutan infizierte Maus blieb gesund, ebenso wie zwei von Dr. Neumann einige Tage vorher mit dem frisch entnommenen Blute dieser Stute an Ort und Stelle infizierte Mäuse. Des-

Fig. 1.

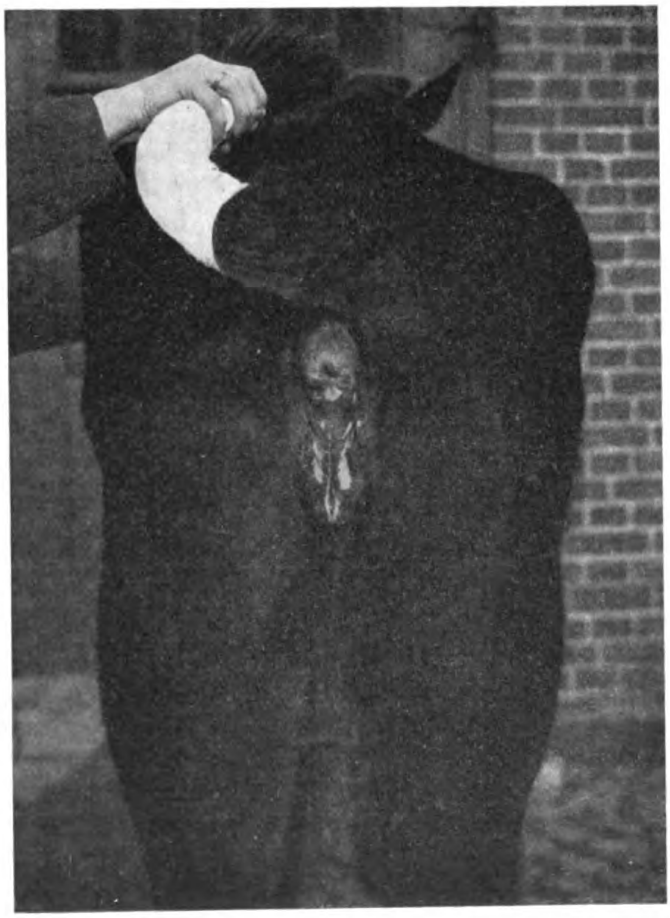

Scham der beschälseuchekranken Stute Morsa.

gleichen waren ein Kaninchen und zwei Ratten, welche mit 24 Stunden altem Blute dieses Tieres infiziert worden waren, nicht erkrankt.

Rappstute 2,

dem Besitzer Iwanowski aus Osranken gehörig, ca. 4 Jahre alt.

Dem Vorbericht des Besitzers zufolge war sie am 21. April 1908 gedeckt. Die Rektaltemperatur der sehr abgemagerten Stute betrug 38,0° C. Die Scham-

lippen wiesen pigmentlose Flecke auf, waren geschwollen und demzufolge war der Scheidenspalt leicht geöffnet.

Fuchsstute 3,

dem Besitzer Morsa aus Kotten gehörig, 10 Jahre alt.

Sie war am 1. Mai und 10. Juni 1908 von einem beschälseuchekranken Hengst gedeckt worden. Der Ausfluß aus der Scheide und die beginnende Abmagerung wurden 14 Tage nach dem zweiten Deckakt bemerkt. Rektaltemperatur 38,9° C. Das Euter war stark geschwollen, schmerzhaft und warm, trotzdem die Stute zwei Jahre lang nicht trächtig gewesen ist. Sowohl die Haut der Schamlippen als die des Afters wies (conf. Fig. 1) pigmentlose Flecke auf. Die Schamlippen waren verdickt und der Scheidenspalt war geöffnet. Die Schleimhaut der Scheide war mäßig geschwollen.

An Ort und Stelle wurde eine Maus, 24 Stunden später wurden ein Kaninchen und eine Ratte mit Scheidenschleim und mit Blut infiziert. Keines der Tiere erkrankte.

Braune Stute 4,

dem Besitzer Dzinziol aus Osranken gehörig, ca. 12 Jahre alt.

Sie war stark abgemagert. Die mit pigmentlosen Stellen bedeckten Schamlippen waren geschwollen, die Schamspalte war geöffnet. Beim Laufen schwankte die Stute.

Fuchsstute 5,

dem Besitzer Witte aus Rakowen gehörig.

Sie war gut genährt. In der rechten Sattellage befand sich ein Talerfleck. Die Scheidenschleimhaut war geschwollen. Es bestand ein eiterähnlicher Ausfluß aus der Scheide.

Eine mit Scheidenschleim sofort infizierte Maus starb nach drei Tagen interkurrent.

Fuchsstute 6,

desselben Besitzers.

Sie war gut genährt. Am Bauche bestand, vom Euter ausgehend, starke Schwellung.

Eine mit Scheidenschleim subkutan infizierte Maus blieb gesund.

Fuchshengst 7,

dem Besitzer Erdt aus Monken gehörig.

Das Tier, belgischer Abstammung, war am 7. Juni 1908 offensichtlich erkrankt und zeigte seit dem Juli 1908 vollständige Penislähmung. Bei dem sehr stark abgemagerten Hengst hing der ausgeschachtete Penis in Länge von $^1/_4$ m schlaff herunter. Durch das Schlagen des männlichen Gliedes gegen die Innenfläche der Schenkel beim Laufen hatten sich auf der Haut des Penis zahlreiche Wunden gebildet, die zum Teil mit Schorfen bedeckt waren.

Mit Blut dieses Tieres wurden an Ort und Stelle und an dem folgenden Tage je ein Kaninchen und eine Ratte infiziert, ohne daß die Tiere erkrankten.

Brauner Hengst 8,

demselben Besitzer gehörig.

Der Hengst, ebenfalls belgischer Abstammung, hatte am 8. Juli 1908 eine

Stute gedeckt, die am 28. Mai 1908 von einem beschälseuchekranken Hengst erfolglos gedeckt worden war. Am 7. Oktober 1908 wurden die ersten Krankheitserscheinungen, Quaddeln, Talerflecke und Schwellung des Schlauches, beobachtet.

Mit 24 Stunden altem Blut wurden ein Kaninchen und eine Ratte intraperitoneal infiziert, ohne zu erkranken.

Die beiden Hengste des Erdt-Monken sind in der Arbeit von Lorenz (28) und Kleinpaul (24) abgebildet.

Stute 9,

aus Sareiken.

Am 8. und 15. Juli 1908 sowie am 21. September 1908 war die Stute von einem beschälseuchekranken Hengst gedeckt worden. Die ersten Veränderungen wurden Mitte Oktober beobachtet. Zur Zeit der Untersuchung lag die Stute hilflos am Boden, sie war nicht imstande, sich zu erheben. Drei Tage später soll sie zugrunde gegangen sein.

Ein mit 24 Stunden altem Blute infiziertes Kaninchen bzw. eine Ratte erkrankten nicht.

II. Untersuchungen im Institut.

Mit je 20 ccm Mischblut der Pferde 1, 3, 7, 8 und 9 wurden etwa 24 Stunden nach der Entnahme in der Abteilung für Tierhygiene zu Bromberg ein Hund und ein Pferd subkutan infiziert. Außerdem wurden die an Ort und Stelle vom Blut und Scheidenschleim sämtlicher untersuchter Stuten bzw. vom Harnröhrensekret der beiden Hengste und von der Gewebsflüssigkeit der Talerflecke der Stute 5 angefertigten Ausstrichpräparate einer mikroskopischen Untersuchung unterworfen. Diese fiel mit Ausnahme der mit Scheidensekret beschickten Präparate der Stute Morsa negativ aus. In dem Scheidensekret dieses Tieres konnten vereinzelte Trypanosomen nachgewiesen werden, die mit Scheidenschleim dieser Stute an Ort und Stelle infizierte Maus zeigte jedoch keine Trypanosomen. Der Nachweis von Trypanosomen in dem Scheidensekret der Stute Morsa gab die Veranlassung dazu, daß die Abteilung dieses Tier ankaufte und am 1. Dezember 1908 in den Besitz der Fuchsstute gelangte.

1. Beschälseuchekranke Stute Morsa.

Am Tage der Einlieferung der Stute in die tierhygienische Abteilung konnten im Scheidenschleim keine Trypanosomen nachgewiesen werden. Ebensowenig gelang dies auch in den folgenden 16 Tagen, trotzdem der Scheidenschleim täglich und in mehreren Präparaten untersucht wurde. Die Temperatur des Tieres hielt sich dauernd auf normaler Höhe. Der Appetit war gut. Die Atmung war im Stande

der Ruhe normal. Die rechte Euterhälfte war stärker angeschwollen als die linke. Die Untersuchung des Blutes aus der Scheide und dem Euter verlief stets negativ.

Am 15. Dezember 1908 wurden zwei Hunde und zwei Kaninchen mit je 10 bzw. 1 ccm frisch aus dem Euter entnommenen Blutes subkutan infiziert. Auch diese Tiere blieben gesund und zeigten selbst nach ein Jahr langer Beobachtung nicht die geringsten Veränderungen, ebensowenig konnten in dem Blute derselben jemals Trypanosomen nachgewiesen werden.

Am 17. Dezember 1908 traten plötzlich wieder vereinzelte Trypanosomen im Scheidenschleim auf, die an den folgenden Tagen an Menge derart zunahmen, daß sie mit Leichtigkeit im hängenden Tropfen nachgewiesen werden konnten. Die Trypanosomen verschwanden jedoch nach einigen Tagen und ließen sich am 23. Dezember 1908 nicht mehr nachweisen. Am 19. Dezember 1908, dem Tage, an welchem die meisten Trypanosomen im Scheidenschleim vorhanden waren, die sich durch ihre lebhafte Beweglichkeit auszeichneten, wurde mit dem Scheidenschleim eine größere Anzahl von Tieren, sowie einige mit Blut infiziert. Das Material gewannen wir mit Hilfe eines Scheidenlöffels aus der Scheide; dieses wurde dann mit physiologischer Kochsalzlösung verdünnt und wenige Minuten nach der Entnahme sofort den betreffenden Tieren eingespritzt. Infiziert wurden a) mit Scheidenschleim: vier Kaninchen intraperitoneal, zwei Kaninchen subkutan, zwei Kaninchen intravaginal, zwei Ratten intraperitoneal, sechs Mäuse subkutan, ein Hund intraperitoneal, eine Hündin intravaginal, ein Hengst subkutan und intravenös, b) mit Blut: ein Kaninchen intraperitoneal, zwei Mäuse subkutan.

Sämtliche Tiere sind in kurzen Zwischenräumen auf Trypanosomen untersucht worden, ohne daß es bis heute gelungen wäre, bei ihnen solche nachzuweisen.

In der Folgezeit zeigte die Stute Morsa eine Zunahme der Schwellung am Euter und an der rechten Hintergliedmaße; diese dehnte sich zunächst auf die oberen, später aber auch auf die unteren Partien des rechten Hinterfußes aus, sodaß dieser an Umfang stark vermehrt war. Der Zustand der Stute verschlechterte sich, die Abmagerung nahm weiterhin zu, desgleichen auch die Kreuzschwäche. Am 21. Februar 1909 war die Stute nicht imstande, sich ohne Hilfe vom Lager zu erheben, die Folge davon war, daß sich das Tier seit dieser Zeit nicht mehr legte. Die Schwellung am Euter schritt bis zum Brustbein fort, war schmerzhaft und fühlte sich ziemlich fest an. Das Gewicht der Fuchsstute Morsa betrug:

am 14. 12. 1908 . . .	375 kg	am 4. 6. 1909 . . .	368 kg
„ 31. 12. 1908 . . .	360 „	„ 3. 7. 1909 . . .	396 „
„ 2. 2. 1909 . . .	334 „	„ 4. 8. 1909 . . .	413 „
„ 23. 2. 1909 . . .	335 „	„ 4. 9. 1909 . . .	420 „
„ 22. 3. 1909 . . .	350 „	„ 4. 10. 1909 . . .	430 „
„ 5. 4. 1909 . . .	348 „	„ 4. 11. 1909 . . .	420 „
„ 24. 4. 1909 . . .	370 „	„ 4. 12. 1909 . . .	416 „
„ 4. 5. 1909 . . .	370 „	„ 4. 1. 1910 . . .	409 „
„ 14. 5. 1909 . . .	370 „	„ 4. 2. 1910 . . .	392 „
		„ 14. 3. 1910 . . .	400 „

Die Untersuchung des Blutes aus den ödematösen Teilen ist stets negativ verlaufen.

Euterblut der Stute Morsa wurde am 1. März 1909 subkutan injiziert in Mengen von 80 ccm dem Versuchspferd 809, von je 20 ccm zwei Hunden, von denen der eine bereits am 15. September eine Injektion von Blut der Stute Morsa erhalten hatte. Ueber den weiteren Verlauf des Versuches mit Pferd 809 ist auf Seite 317 berichtet. Die in der Folgezeit sich zeigenden Veränderungen des Gesundheitszustandes der Stute Morsa sollen auf Seite 333 bei Besprechung der chemotherapeutischen Versuche Erwähnung finden.

Der eine zum ersten Male mit Euterblut infizierte Hund erkrankte nach 10 Monaten unter Lähmungserscheinungen und ging vier Tage darauf am 6. Januar 1910 zugrunde. Bei der Obduktion wurde eine Schwellung der Leber, Milz und Nieren beobachtet und ikterische Verfärbung der Organe.

Mit Blut von diesem Hunde, welches kurz vor dem Tode entnommen worden war, sind am 6. Januar 1910 fünf Mäuse infiziert worden. Von diesen Mäusen erkrankten drei nach 14 bzw. 23 Tagen und zeigten zahlreiche Trypanosomen im Blute. Auf diesen Fall, welcher deswegen besonders beachtenswert ist, weil die Uebertragung von Trypanosomen der Beschälseuche auf kleine Versuchstiere gelungen ist, kommen wir auf Seite 331 noch zurück.

2. Beschälseuchekranke Mutterstute.

Am 3. Februar 1909 trafen auf ministerielle Anordnung zwei beschälseuchekranke Stuten aus dem Kreise Lyck hierselbst ein. Das eine der Tiere, eine 7 Jahre alte, gut genährte Fuchsstute, ist am 29. Mai 1908 sowie am 28. und 29. Juni 1908 von dem beschälseuchekranken Königlichen Landbeschäler Ali (43) gedeckt worden. Die ersten Symptome der Seuche zeigten sich nach den brieflichen Mitteilungen von Lorenz an dieser Stute am 4. November 1908 in Schwellung und Rötung der Scheidenschleimhaut.

Bei der Ankunft hierselbst waren an dem Pferde außer einer geringgradigen einseitigen Fazialislähmung, infolge deren die Oberlippe nach rechts gezogen war, Veränderungen nicht zu bemerken. Das Pferd war sehr munter, hatte glänzendes Deckhaar, keine erhöhte Temperatur, gute Freßlust und nahm auch an Gewicht zu. Schamlippen und Scheide waren nicht geschwollen. Auf Grund einer diesbezüglichen Untersuchung schien die Stute im letzten Drittel der Trächtigkeitsperiode zu stehen. Mikroskopisch ließen sich bei den periodischen Untersuchungen niemals Trypanosomen nachweisen.

Zehn Mäuse wurden mit je 0,2 ccm defibriniertem Blut dieses Pferdes infiziert und blieben gesund.

Am 24. Mai 1909 wurde ein gut entwickeltes Stutfohlen geboren, das in der Folgezeit gleichmäßig an Gewicht zunahm. Die Fohlenstute selbst magerte im Laufe der Zeit nur unwesentlich ab. Außer der Fazialislähmung trat auch eine Lähmung des Nervus mentalis durch anfänglich geringgradiges, später aber stärkeres Herunterhängen der Unterlippe in Erscheinung, so daß eine Schließung

der Mundspalte unmöglich war. Die Stute mußte am 25. August 1909 infolge eines Bruches des Femurs getötet werden. Besondere pathologische Veränderungen konnten bei der Obduktion der Stute nicht ermittelt werden.

3. Beschälseuchekranke Rappstute.

Das zweite Tier, eine 4 Jahre alte Rappstute war am 28. Mai und 25. Juni 1908 gleichfalls von dem Hengst Ali gedeckt worden. Die Seuche wurde bei ihr am 30. Oktober 1908 festgestellt. Die Stute war damals mager, fraß schlecht, hatte eitrigen Nasenausfluß und ein schniebendes Atemgeräusch. Die Schamlippen und Scheidenschleimhaut waren geschwollen. Da durch die beiden ersten Deckakte eine Befruchtung nicht eintrat, so wurde die Stute am 8. Juli von einem Privathengst des Besitzers Erdt nochmals gedeckt. Der von dieser Stute angesteckte Hengst war typisch an Beschälseuche erkrankt und entspricht dem oben auf Seite 309 unter Nr. 8 beschriebenen.

Klinischer Befund. Die Stute war bei ihrer Aufnahme in die Institutsstallungen sehr abgemagert und hatte struppiges Deckhaar. Der Appetit war gut. Das gelegentlich der Anamnese erwähnte schniebende Atemgeräusch war stets in gleichem Maße vorhanden; selbst nach vorheriger Bewegung konnte keine wesentliche Vermehrung beobachtet werden. Aus den Nasenöffnungen ergoß sich eine geringe Menge eines ziemlich dünnflüssigen, schwach geblich gefärbten Sekretes, linkerseits war der Ausfluß etwas stärker. Die Oberlippe zeigte eine Verschiebung nach links, was auf eine einseitige Fazialislähmung hindeutete. Schwellungen von Lymphknoten, insbesondere der des Kehlganges, konnten nicht festgestellt werden. Die mit pigmentlosen Stellen bedeckten Schamlippen waren verdickt. Die Schamspalte stand offen. Die Schleimhaut der Scheide erschien gerötet und war leicht geschwollen. Bei Bewegung der Stute konnte ein unsicherer Gang beobachtet werden. Während der Gesundheitszustand der Stute vom Tage ihrer Einlieferung an bis zum 1. März keineswegs bedenklich erschien, zeigte sie an diesem Tage eine derartige Schwäche, daß sie kaum imstande war, sich stehend zu erhalten. Sie fiel in der Nacht vom 1. zum 2. März um. Mit Hilfe des Hängezeugs wurde sie einige Tage stehend erhalten. Da sich trotzdem der Zustand nicht besserte, so wurde die Stute am 5. März 1909 getötet (conf. Fig. 2).

Obduktionsbefund. Der Kadaver war stark abgemagert. Die äußere Besichtigung ergab außer einigen Defekten der Haut am Kopfe, an dem Jochbogen und der Angesichtsleiste, die mit blutigen Schorfen bedeckt waren, keine pathologischen Veränderungen; die Haut war an allen Stellen weich und konnte von ihrer Unterlage abgehoben werden. Irgendwelche dekubitalen Veränderungen bestanden nicht. Die Kornea war von Trübungen vollkommen frei. Die Lidbindehäute erschienen rosarot, ebenso die Schleimhaut der geschlossenen Mundhöhle. Die sichtbaren Schleimhäute der Nase waren ebenfalls rosarot gefärbt und mit einem schwach gelblichen Sekret bedeckt.

Die Serosa des Magendarmkanals war überall glatt und glänzend, in der Schleimhaut der Kardiadrüsenregion und des Anfangsteils des Zwölffingerdarms

saßen zahlreiche Gastrophiluslarven. Der Dünndarm enthielt über 180 Askariden von verschiedener Länge, die Schleimhaut war an einzelnen Stellen schwach gerötet. Die Nieren zeigten den Beginn einer trüben Schwellung. Die übrigen Organe der Bauchhöhle sowie die der Brusthöhle ließen weder äußerlich noch nach Anlegung von Schnittflächen irgendwelche pathologischen Prozesse erkennen. Die weiblichen Geschlechtsorgane wiesen außer einer geringen Rötung der Scheidenschleimhaut keine Veränderungen auf, insonderheit war die Schleimhaut der Gebärmutter ohne entzündliche Prozesse. Die Ovarien waren von Hühnereigröße, auf der Schnittfläche ziemlich derb und ließen verschiedene erbsen- bis

Fig. 2.



Beschälseuchekranke Rappstute.

haselnußgroße Höhlen erkennen, die mit einer klaren, wäßrigen Flüssigkeit angefüllt waren.

Bei der Exenteration des Gehirns ergaben sich keine Besonderheiten. Das Rückenmark erschien gleichfalls unverändert und ließ auf Querschnitten deutlich die dorsalen und ventralen Hörner erkennen. Am Endteil des Rückenmarkkanals, dort, wo das Rückenmark sich in eine Anzahl Teile spaltet (Cauda equina), fand sich eine klare, leicht gelblich gefärbte Flüssigkeit. Der Plexus brachialis und sacralis sowie die von ihnen ausgehenden größeren und kleineren Nervenäste lagen in eine gallertige, gelbe, durchsichtige Masse eingebettet. Dadurch waren die umgebenden Muskelmassen, die von roter Farbe und trockener Konsistenz waren, deutlich von dem nervösen Gewebe getrennt und selbst die feineren Nerven-

äste ließen sich bis zu den Enden der Extremitäten leicht verfolgen. Die über den größeren, oberflächlicheren Nervenstämmen befindliche Unterhaut war trocken.

Histologischer Befund. Am Gehirn konnten keine pathologischen Prozesse ermittelt werden.

Das Rückenmark zeigte ebenfalls keine Veränderungen.

Wesentlich verschieden hiervon waren die Befunde an den peripheren Nerven. Entsprechend den gallertigen die Nerven umgebenden Massen wies auch das mikroskopische Bild nicht jenen einheitlichen Bau auf, wie wir ihn bei Querschnitten durch normales Nervengewebe zu sehen gewohnt sind. Das den ganzen Nervenstrang umgebende Bindegewebe war aufgelockert. An Stelle der Fettzellen war die gallertige Masse getreten, zwischen der sich einzelne spärliche, zellarme Bindegewebsfaserstränge hinzogen. Das Perineurium zeigte eine Verdickung von wechselnder Stärke. An seiner dem Nerven zugekehrten Seite fanden sich bisweilen einzelne Rundzellen, zumeist aber waren auf dem Querschnitte halbmondförmig erscheinende freie Stellen vorhanden, in denen sich ebenfalls jene die Nervenzüge von außen umgebenden gallertigen Massen befunden hatten. Das beim normalen Nervengewebe nur in Form feinster Septen zu erkennende Endoneurium zeigte einen erheblichen Schwund und war durch die gallertigen Massen ersetzt worden. In analoger Weise waren auch die Nervenfasern selbst in wechselnder Zahl zum Schwinden gebracht. In der Umgebung der zu den Nerven führenden Gefäße machte sich eine kleinzellige Infiltration geltend.

Am Herzen waren eigenartige Veränderungen der Purkinèschen Fäden zu beobachten. Diese Fäden werden von Lungwitz (14) „als unter dem Endokard gelegene Fasern bezeichnet", die mit den Herzmuskelfasern zusammenhängen und von einer bindegewebigen, „elastische Fasern enthaltenden Scheide umgeben sind". Diese Fäden sind aus einer oder mehreren Reihen von polyedrischen Zellen zusammengesetzt, „die aus einer quergestreiften, Fibrillen enthaltenden Wandschicht und aus einer zentralen hellen Sarkoplasmazone bestehen". „Zwischen beiden befindet sich oft eine feingranulierte Protoplasmamasse mit einigen feinen, scheinbar unvollkommen entwickelten Fibrillen. Die helle zentrale Zone, welche in ihren Randpartien reich an Pigmentkörnchen sein kann, schließt die bläschenartigen Zellkerne ein, von denen in der Regel einer oder zwei, selten mehr (bis vier) mit einem oder zwei Kernkörperchen vorhanden sind. Kittstreifen bzw. Schaltstücke, wie bei den Herzmuskelfasern, sind zwischen den Zellen nicht vorhanden. Die Verbindung derselben untereinander besorgen die Fibrillen der peripheren Zone, welche von einer Zelle ohne Unterbrechung in die andere übergehen."

In unserem Falle liegen die Purkinèschen Zellen zu einem erheblichen Prozentsatz unter dem Endokard, doch fanden sich auch Stellen, wo die Purkinèschen Fäden vom Endokard durch Herzmuskelfaserzüge getrennt waren. In den weitaus meisten Fällen konnte man eine dunkle periphere und eine zentrale helle Zone deutlich unterscheiden, es wurden auch Zellen beobachtet, bei denen dieser Unterschied vollkommen verwischt war. Bei diesen gingen durch die zentralen Parteien zahlreiche fein granulierte Fäden in den verschiedensten Richtungen durcheinander. Kerne wurden meistens an den Purkinèschen Zellen vermißt.

Auf dem mikroskopischen Längsschnitt der Niere sah man neben gut erhaltenen und gefärbten Zellen und Zellkernen fleckweise Partien, in denen die Struktur der Nierensubstanz verschwommen erschien. Solche Stellen ließen sich in gleicher Weise an den gewundenen wie auch an den geraden Harnkanälchen beobachten. Die Kerne der Zellen waren daselbst schwach gefärbt, eventuell fehlten sie gänzlich. Die Grenzen zwischen den einzelnen Zellen waren verwischt. Das Protoplasma selbst wies feinste Körnelung auf. Einzelne Epithelien der Harnkanälchen waren von ihrer Unterlage losgelöst und wurden im Lumen der Harnkanälchen angetroffen.

Die Ovarien zeigten entsprechend dem makroskopischen Befunde zahlreiche hasel- bis walnußgroße Follikelzysten. Das Stroma ließ nicht eine gleichmäßig derbe bindegewebige Beschaffenheit erkennen, sondern das Bindegewebe war zu einzelnen Strängen angeordnet, die ein regelloses Geflechtwerk bildeten. Das Bindegewebe zeichnete sich durch einen außerordentlichen Reichtum an Kernen aus. Auch das die Follikelzysten umgebende Bindegewebe war vermehrt. An diese schloß sich die gut sichtbare Theca interna an. Auf diese folgten in sehr unregelmäßiger Anordnung Zellen von bindegewebigem Charakter, untermischt mit Zelltrümmern. Der Hohlraum der Zysten war mit einer feinkörnigen und fadigen Masse angefüllt. In dieser Masse fanden sich in geringer Zahl zellige Elemente eingelagert, insonderheit Bindegewebszellen, auch einige Zelltrümmer konnten ermittelt werden, die sich mit Eosin gut gefärbt hatten und sich hinsichtlich ihrer Größe und Form als Luteinzellen erwiesen.

Das Corpus cavernosum clitoridis zeigte bei schwacher Vergrößerung das diesem Organ charakteristische Maschen- bzw. Balkenwerk, das Hohlräume von verschiedener Form und Größe beherbergte. Bei starker Vergrößerung beobachtete man, daß das Balkengerüst sich nicht aus soliden bindegewebigen Strängen zusammensetzte, sondern durch Einlagerung von strukturlosen Massen sowie degenerierten Bindegewebszellen und Leuko- bzw. Lymphozyten aufgelockert erschien und ein netzförmiges Ansehen erhielt.

Die Epithelien der Labia pudendi waren entsprechend den fleckweise zu beobachtenden pigmentlosen Stellen frei von Pigmenteinlagerungen. An einzelnen Stellen enthielt die Keimschicht zwar kein Pigment, während dieses sich an den weiter oberflächenwärts gelegenen Epithelschichten mehr oder weniger deutlich zeigte, ein Beweis für den Beginn der Depigmentation.

Zu Lebzeiten der Stute wurden Blut und Scheidenschleim in zwei- bis dreitägigen Intervallen untersucht, ohne daß jemals die Ermittelung von Trypanosomen gelungen wäre.

Infektionsversuche. Mit der Gebärmutter und dem frisch exstirpierten Lendenmark des moribund getöteten Tieres wurden Uebertragungsversuche ausgeführt. Die genannten Teile wurden sofort nach dem Tode der Stute in einem Mörser zerrieben und mit physiologischer Kochsalzlösung zu einer Emulsion angerührt. Mit Gebärmutteremulsion wurden infiziert zwei Mäuse, zwei Ratten, zwei Kaninchen und ein Hund. Mit Lendenmark wurden infiziert zwei Mäuse, zwei Ratten, zwei Kaninchen und ein Hund. Ferner erhielt ein Esel 30 ccm Gebärmutteremulsion, 30 ccm Lendenmark und Lendenmarkflüssigkeit getrennt an beiden Seiten des Halses unter die Haut gespritzt. Keines der angeführten Versuchstiere ist

bisher erkrankt und bei keinem ließen sich in periodischen Untersuchungen zu irgendeiner Zeit Trypanosomen nachweisen. Außerdem wurden mit 10 ccm des noch zu Lebzeiten der Stute entnommenen Blutes infiziert: ein 8 Wochen alter Hund, welcher bis zum Abschluß der Untersuchungen gesund blieb und die Stute 809.

4. Künstlich infizierte Stute 809.

Dieses Tier erhielt am 2. März 1909 20 ccm Blut der vorstehenden beschäleseuchekranken Rappstute und 80 ccm Blut aus dem Euter der beschälseuchekranken Stute „Morsa". Hiernach wurden im Befinden

Fig. 3.



Künstlich infizierte Stute 809.

des Tieres in den folgenden drei Monaten irgendwelche Veränderungen nicht beobachtet. Dagegen machte sich im Monat Juni eine gewisse Müdigkeit beim Fahrdienst bemerkbar. Auch wurden zeitweise schwankende Bewegungen der Nachhand beobachtet.

Am 15. Juni traten plötzlich an der Unterfläche des Bauches in einer Ausbreitung von je 15 cm seitlich der Medianlinie verschiedene Anschwellungen auf, die weniger beetartig als hügelförmig erschienen. Am Vormittag des folgenden Tages zeigte sich auf der rechten Seite in der Mitte des ersten Drittels der Rippen, etwa zwei Handbreiten von dem Olekranon entfernt, ein Talerfleck, der nach Ab-

rasieren der Haut sich als beetartige Erhebung erwies. Am 19. Juni zeigte die Stute an den Vorderextremitäten eine ziemlich erhebliche Anschwellung, so daß das Kronen- sowie das Fesselgelenk nur undeutlich abgesetzt waren. Am 21. Juni war diese Schwellung wesentlich zurückgegangen, insonderheit am rechten Vorderfuß. Am Beginn des Monats Juli wies die Stute abermals einige, wenn auch geringere Anschwellungen auf, die bis zum 12. Juli verschwanden, bis auf eine Anschwellung an der linken Seite des Halses, ungefähr am Uebergang des oberen in das mittlere Drittel. Von Ende Juli machte sich eine fortschreitende Abmagerung geltend, so daß die Rippen der früher in sehr gutem Nährzustande befindlichen Stute deutlich hervortraten. In den ersten Tagen des Monats September konnten wir eine Lähmung der linken Hintergliedmaßen beobachten. Die Stute vermochte den Fuß nicht regelmäßig vorzuführen und schleifte mit der Zehenspitze beim Vorwärtsgehen auf dem Erdboden entlang. Infolge zunehmender Schwäche war schließlich das Pferd nicht mehr imstande sich zu erheben und verendete am 6. Oktober 1909 (conf. Fig. 3).

Bei der Obduktion ließen sich außer einer geringen gallertigen Durchtränkung des den Nervus ischiadicus umgebenden Gewebes Veränderungen nicht feststellen.

5. Beschälseuchekranke Stutbuchstute 119.

Am 2. Juni 1909 langte durch Vermittelung von Veterinärrat Lorenz in Lyck eine Fuchsstute Nr. 119 des Gutes Baitkowen an. Diese Stute war am 23. März 1908 von dem Hengst Trepow gedeckt worden und hatte sich laut schriftlicher Mitteilung von Lorenz vom 30. Mai 1909 bei den wiederholt vorgenommenen Untersuchungen stets frei von irgendwelchen verdächtigen Erscheinungen gezeigt. Am 25. April 1909 war sie sichtbar erkrankt, also erst am Ende des 13. Monats. Sie zeigte plötzlich die „schönsten“ Quaddeln und Talerflecke in größerer Anzahl auf den Brustwandungen, den Flanken, dem Rücken, am Halse und am Bauche. Dieselben waren zur Zeit der Feststellung der Krankheit fünfmarkstück- bis handgroß, rund, sichel-, nieren- oder ε-förmig. Außerdem bestand starke Schwellung der Kehlgangslymphknoten bis fast zur Größe eines Hühnereies, Konjunktivitis, Anschwellung der Vulva und sulzige Schwellung der Vaginalschleimhaut; Knoten und Geschwüre waren nicht vorhanden, ebenso bestand kein Scheidenausfluß. Die Talerflecke hatten während des Zeitraumes von 5 Wochen d. i. von der Feststellung der Krankheit bis zur Einlieferung in die Abteilung für Tierhygiene des Kaiser Wilhelm Instituts in abwechselnder Zahl bestanden, sie waren zum Teil verschwunden, zum Teil aber waren neue aufgetreten. Seit dem 1. Juni 1909 machte sich eine rechtsseitige Lähmung der Unterlippe bemerkbar.

Lorenz (28) konnte weder in dem Scheidensekret noch in der Quaddelflüssigkeit Trypanosomen nachweisen.

Der in der Abteilung für Tierhygiene bei Einlieferung der Stute aufgenommene Status praesens ergab folgende Einzelheiten:

Das Allgemeinbefinden der Stute war gut, wenngleich die Ausführung lokomotorischer Funktionen eine gewisse Abgeschlagenheit unzweifelhaft erkennen ließen. An dem Atmungs- und Verdauungsapparat waren Störungen irgendwelcher Art nicht wahrzunehmen. Die Scheidenschleimhaut war leicht geschwollen und hatte ein glasiges Aussehen. Die linksseitigen Kehlgangslymphknoten waren taubeneigroß. Die einzelnen Knoten waren fest miteinander verwachsen. Die darüberliegende Haut ließ sich nicht verschieben. Schmerzhaftigkeit bestand nicht. Die Oberfläche von Thorax und Abdomen zeigte mehrere Talerflecke, die nur wenige Millimeter über die übrige Oberfläche prominierten, wie sich nach Abrasieren der Haare ergab. Vor Vornahme dieser Manipulation waren die Talerflecke nicht durch ihr Prominieren zu erkennen, sondern durch das an dem Rande der Flecke gesträubte Haar.

Mit Material von Stute 119 wurden am 2. Juni 1909 10 Mäuse subkutan infiziert, welche nicht erkrankten.

Am 3. Juni 1909 wurden von der Stute Präparate von Blut und von Scheidenschleim angefertigt. Die Untersuchung des Blutes lieferte einen negativen Befund, hingegen fanden sich in dem Scheidenmaterial Trypanosomen, fünf an Zahl, vor. In der Folgezeit konnten weder in dem Scheidenschleim noch in der Flüssigkeit der Talerflecke Trypanosomen nachgewiesen werden.

Um festzustellen, ob etwa in den geschwollenen linken Submaxillarlymphknoten Trypanosomen vorhanden waren, wurde ein Teil dieses Organs exstirpiert und von seiner Schnittfläche sofort Ausstriche gemacht, und mit zerriebenen Teilen der Lymphknoten verschiedene Tiere infiziert. In keinem Falle gelang der Nachweis von Trypanosomen. Die Schnittfläche selbst hatte ein graues Aussehen und war ziemlich feucht. Bei der histologischen Untersuchung zeigten sich auffallend viele aus Lymphozyten bestehende herdförmige Zellanhäufungen (Keimzentren). Das perivaskuläre Gewebe enthielt an mehreren Stellen zahlreiche eosinophile Zellen, welches Phänomen mit für den zooparasitären Charakter der Beschälseuche sprechen dürfte.

In der Folgezeit verschlechterte sich das Befinden der Stute ständig. Infolgedessen haben wir zu Beginn des Jahres 1910 an ihr einen Heilversuch mit Arsenophenylglyzin angestellt, auf den wir bei den diesbezüglichen Versuchen näher eingehen werden.

6. Künstlich infiziertes Fohlen 164.

Die beschälseuchekranke Mutterstute hatte am 24. Mai 1909 ein gesundes und kräftiges Fohlen geboren (cf. Seite 312), welchem am 24. August 1909 10 ccm Blutaufschwemmung unter die Haut gespritzt wurde. Dieses Blut stammte aus der Scheide der beschälseuchekranken Stutbuchstute 119 und war durch Skarifikation der Scheiden-

schleimhaut gewonnen. Außerdem erhielt das Fohlen noch 1 ccm Scheidenschleim derselben Stute auf der linken Halsseite eingespritzt. Irgendeine Erhöhung der Körpertemperatur trat in der Folgezeit nicht ein, auch waren im sonstigen Befinden Veränderungen nicht zu beobachten. Trypanosomen wurden bis jetzt nicht nachgewiesen. Das Gewicht hat von 110 kg am 24. August 1909 auf 170 kg am 4. März 1910 zugenommen.

Vom 8. März 1910 an wurden dem Fohlen in 2tägigen Zwischenräumen im ganzen zehnmal Injektionen von dem Zentrifugat von je 200 ccm frisch entnommenen und defibrinierten Blutes der Stutbuchstute 119 eingespritzt. Das Ergebnis dieses Versuches steht noch aus.

7. Untersuchung eingesandter Organe und Präparate.

Auf Grund eines Ministerialerlasses wurde die Tötung der im Regierungsbezirk Allenstein an Beschälseuche erkrankten Pferde angeordnet und gleichzeitig die Einsendung von Scheidenschleimhaut-, Blut- und Rückenmarkausstrichen sowie von Teilen des Rückenmarkes an die Tierhygienische Abteilung verfügt. Die Untersuchung der bezeichneten Präparate geschah einmal zu dem Zweck, um festzustellen, ob bei den betreffenden Tieren Trypanosomen ermittelt werden konnten; sie sollten ferner Gelegenheit geben, eine größere Anzahl von Lendenmarkstücken verschiedener beschälseuchekranker Tiere einer genauen mikroskopischen und tierexperimentellen Prüfung zu unterziehen. Da mit der Beschälseuche in den meisten Fällen eine beiderseitige Lähmung der Nachhand verbunden war, so bestand die Möglichkeit, daß speziell im Lendenmark wesentliche Veränderungen durch die histologische Untersuchung sowie die Erreger der Beschälseuche zu finden waren. Außerdem lagen mehrere Untersuchungen Kerns vor, in welchen dieser Autor das Lendenmark beschälseuchekranker Tiere auf Kaninchen verimpft hatte und bei einer größeren Anzahl der Versuchstiere gleichfalls Lähmungserscheinungen der Nachhaud beobachten konnte.

Das Institut kam in den Besitz folgender Präparate: Eines Harn- und Geschlechtsapparates einer Stute, dreier Eierstöcke, der Hoden eines Hengstes, des Lendenmarkes von elf Pferden, ferner des Scheidenschleimes und Blutes von 26 Tieren auf Objektträgern frisch ausgestrichen.

Sämtliche Objektträgerpräparate wurden nach Giemsa gefärbt und einer eingehenden mikroskopischen Untersuchung unterzogen. In keinem Falle konnten Trypanosomen ermittelt werden.

Das Lendenmark wurde in einem sterilen Mörser zerrieben und mit physiologischer Kochsalzlösung zu einer Emulsion angerührt, welche Kaninchen und Mäuse teils subkutan teils intraperitoneal eingespritzt erhielten. Ferner wurden mit dem Lendenmark acht Kaninchen und sieben Mäuse und mit Hodengewebsaufschwemmung ein Kaninchen und zwei Mäuse geimpft. Einige der infizierten Tiere gingen interkurrent zugrunde, die übrigen blieben gesund und zeigten niemals Lähmungserscheinungen.

Die makroskopische Untersuchung ergab an dem eingesandten Harn- und Geschlechtsapparat einer Stute außer einer fleckigen Rötung auf der Uterus- und Scheidenschleimhaut, von denen erstere mit einem zähen, glasigen Schleim gleichmäßig überzogen war, und einer zystischen Entartung der Ovarien, wie sie bereits bei Schilderung des Obduktionsbefundes auf Seite 316 niedergelegt ist, keine weiteren pathologischen Befunde. Die eingesandten drei Eierstöcke wiesen ausnahmslos zystöse Degeneration auf. An den Hoden und am Rückenmark ließen sich Veränderungen nicht nachweisen.

III. Untersuchungen über den Erreger der ostpreußischen Beschälseuche.

Durch unsere eigenen Untersuchungen sowie die von Marek (35) in Ungarn, Watson (59) in Amerika, Lorenz (28) und Kleinpaul (24), Fröhner (19) und die von Zwick und Fischer (66) ist in vielen Fällen von Beschälseuche ein Trypanosom nachgewiesen worden. Diesem Umstande sowie den diesen Autoren gelungenen Uebertragungsversuchen zufolge ist dieses Trypanosom für die Beschälseuche als ätiologisches Moment erkannt worden. Der Nachweis des Erregers bereitet in vielen Fällen außerordentliche Schwierigkeiten. Damit hängt es zusammen, daß dieser den meisten Forschern erst nach längeren Untersuchungen gelang. Wir müssen demnach annehmen, daß das Trypanosom nur äußerst spärlich im Organismus der erkrankten Tiere vorkommt. Es findet sich am leichtesten in der serösen Flüssigkeit bzw. im Blute frisch entstandener Quaddeln und Schwellungen, ferner im Harnröhrensekret und Scheidenschleim sowie in dem Blute der skarifizierten Scheidenschleimhaut. Im peripheren Venenblute ist der mikroskopische Nachweis bisher nur in den seltensten Fällen gelungen. In den Organen, besonders im zentralen und peripheren Nervensystem sind die Trypanosomen der Beschälseuche nicht nachgewiesen worden.

Die Uebertragung auf Pferde gelingt mit demjenigen Material, in dem mikroskopisch die Erreger nachzuweisen sind; am meisten eignet sich hierzu die Flüssigkeit aus Quaddeln.

Kleinpaul (24) und Fröhner (19) berichten von Uebertragung der Trypanosomen der Beschälseuche auf je eine Maus, weitere Fortzüchtungsversuche sind aber von ihnen nicht angestellt.

Zwick und Fischer (66) ist die direkte Uebertragung auf Rind, Ziege, Hund und Kaninchen, nicht aber auf Huhn und Taube gelungen.

Wir selbst vermochten den Erreger vom Pferde nach Hundepassage auf Mäuse zu übertragen und in diesen Tieren fortzuzüchten. Weitere diesbezügliche Untersuchungen sind im Gange.

Die morphologischen Betrachtungen ergaben, daß die bei Fällen der ostpreußischen Beschälseuche in dem Scheidenschleim gefundenen Trypanosomen sowie die bei den Weiterzüchtungen in dem Blute der Maus beobachteten einen langgestreckten, spindelförmigen Zellkörper aufwiesen. Im gefärbten Präparat kann man an jedem Individuum zwei verschieden große Kerne, eine längs des Zelleibes hinlaufende undulierende Membran und eine mit dieser im Zusammenhang stehende Geißel erkennen.

Das Protoplasma erscheint bei Färbung nach Giemsa gleichmäßig mittelstark blau gefärbt, dem ein ganz zarter rötlicher Ton beigemischt ist.

Der Kern ist ungefähr in der Mitte gelegen, vielfach liegt er dem geißelfreien Ende etwas näher. In dieser Hinsicht unterscheidet sich das Trypanosom der Beschälseuche wesentlich von dem Trypanosoma Lewisi, bei dem der Kern im ersten Drittel, also verhältnismäßig nahe dem geißeltragenden Ende liegt, und ähnelt dem von Frank (15) bei einem in Stein-Wingert (Westerwald, Regierungsbezirk Wiesbaden) verendeten Rinde gefundenen und von Frosch (16) beschriebenen Trypanosom. Sein Umfang entspricht dem des Trypanosomes. Bei genauer Betrachtung sieht man, daß der Kern aus einzelnen verschieden großen Granula zusammengesetzt ist, die bei Färbung des Präparats nach Giemsa intensiv rot erscheinen.

Der zweite Kern, der sogenannte Blepharoblast, der um ein Vielfaches kleiner ist als der soeben besprochene, liegt nahe dem geißelfreien Ende. Er ist von rundlicher, zuweilen aber querovaler Form und entspricht hinsichtlich seiner Größe nicht immer der Stärke des geißelfreien Endes. Auch dieser zweite Kern zeichnet sich bei Giemsafärbung durch seine intensive rote Farbe aus.

Die längs des Zellkörpers verlaufende undulierende Membran, welche hinsichtlich ihrer Tinktionsfähigkeit mit dem Protoplasma identisch ist, ist zumeist gegenüber der der algerischen Dourinetrypanosomen von geringerer Höhe. Das auf der Höhe der Membran verlaufende Saumband sowie die daraus hervorgehende Geißel erscheinen zarter als die entsprechenden Teile bei der algerischen Dourine.

Bezüglich des Verhaltens gegenüber der Giemsafärbung scheinen gewisse Unterschiede zwischen unserem Trypanosom der Beschälseuche und demjenigen der algerischen Dourine zu bestehen. Hierbei sei darauf hingewiesen, daß wir bei diesen vergleichenden Untersuchungen stets Blutpräparate benutzten, die an demselben Tage hergestellt worden waren und von gleichzeitig infizierten Tieren stammten. Zur Färbung wurden die Präparate nebeneinander gleichlange in dieselbe Farbkuvette gelegt. Auf diese Weise gingen wir sicher, daß die festgestellten Differenzen nicht auf etwaige äußere Einflüsse zurückgeführt werden konnten und Kunstprodukte darstellten. Bei dieser gleichartigen Behandlung der Präparate konnten wir stets beobachten, daß die Trypanosomen der Beschälseuche den Farbstoff schlechter annahmen als diejenigen der Dourine. Während der Kern und Blepharoblast des algerischen Dourinetrypanosoms sich dunkelviolett färbten, wiesen die gleichen Teile des Beschälseucheerregers lebhaft rote Färbung auf.

B. Die algerische Dourine.

Weiterhin sind Untersuchungen an künstlich mit Dourinetrypanosomen infizierten Pferden angestellt worden, um den Verlauf dieser Krankheit näher zu studieren. Der zu den Versuchen benutzte Trypanosomenstamm ist uns von Herrn Prof. Schilling zu Berlin in liebenswürdiger Weise überlassen worden, wofür wir ihm an dieser Stelle unseren verbindlichsten Dank sagen. Um den Infektionsmodus möglichst nachzuahmen, wie er unter natürlichen Verhältnissen bei der Dourine bzw. Beschälseuche beobachtet wird, haben wir die Infektion bei der Versuchsstute Nr. 71 per vaginam ausgeführt und zwar wurde am 31. März 1909 bzw. 1. April 1909 Kochsalzaufschwemmung von Blut einer Dourinemaus in Mengen von $2^1/_2$ bzw. 5 ccm vermittelst einer Glaspipette mit vollkommen stumpfer Spitze in die Scheide gebracht. Die im Anschluß an beide Infektionen vorgenommenen Untersuchungen des Scheidenschleims verliefen trotz systematischer Durchmusterung unter Anwendung des Kreuztisches jederzeit ergebnislos. Im Blute jedoch konnten 8 Tage nach der In-

fektion mikroskopisch vereinzelte Trypanosomen nachgewiesen werden. In der folgenden einhunderttägigen Beobachtungszeit sind Scheidenschleim und Blut in Zwischenräumen von durchschnittlich zwei bis drei Tagen untersucht worden. Im Scheidenschleim vermochten wir niemals mikroskopisch Trypanosomen nachzuweisen, dagegen wurden im Blute in den meisten Fällen mikroskopisch Trypanosomen in mehr oder weniger großer Anzahl ermittelt. In den Fällen, wo mikroskopisch keine Trypanosomen gefunden wurden, haben wir ihre Anwesenheit stets in gleicher Weise wie Dausel (6), nämlich durch den Tierversuch an Mäusen feststellen können.

Irgendwelche Schwellung oder Rötung der Scheidenschleimhaut, vermehrter Scheidenausfluß, Schwellung der Schamlippen, Krötenflecke auf den letzteren sowie Talerflecke und Quaddeln wurden nicht beobachtet. Der Nährzustand der Stute verschlechterte sich allmählich, gleichzeitig stellte sich allgemeine Schwäche ein. Drei Monate nach der Infektion vermochte das Tier nicht mehr, sich selbständig zu erheben, es wurde dann noch kurze Zeit im Hängezeug lebend erhalten und am 19. Juli 1909 getötet.

Irgendwelche makroskopische Veränderungen außer den Zeichen vorgeschrittener Abmagerung waren bei dem Pferde nicht festzustellen, insbesondere lagen die Nervenstränge in dem trockenen Bindegewebe zwischen den Muskeln, sodaß von einer sulzigen Beschaffenheit desselben, wie wir sie bei der Beschälseuche zu beobachten gewohnt sind, nichts zu sehen war.

Es sind im ganzen zu verschiedenen Zeiten zehn Mäuse mit Blut des Pferdes infiziert worden. Die Mäuse starben in allen Fällen nach durchschnittlich 8 Tagen. Die ersten Trypanosomen wurden in der Regel am fünften Tage nach der Infektion ermittelt. Am 2. Juli 1909 sind mit je 10 ccm Blut ferner infiziert worden der Hund Nr. 808, welcher bereits am 2. März 1909 10 ccm Blut von der Stute „Morsa“ erhalten hatte, ferner Hund Nr. 854 und Hund Nr. 132, die noch nicht vorbehandelt waren. Hund Nr. 808 starb am 25. Juli 1909, Hnnd Nr. 854 am 20. August 1909, Hund Nr. 132 am 16. August 1909, also nach 3, 6 und 7 Wochen, an Trypanosomiasis.

Aus den Dourineversuchen geht einmal hervor, daß es gelingt, eine Stute nach Infektion durch die unverletzte Scheidenschleimhaut an Dourine krank zu machen. Erwähnt sei an dieser Stelle, daß Yakimoff und Schiller (65) Trypanosomeninfektionen durch den Verdauungsstraktus gelangen. Es ist dadurch der Weg

nachgeahmt, welchen der Infektionsstoff unter natürlichen Verhältnissen wählt, und ein experimenteller Beweis dafür erbracht, daß tatsächlich dieser Weg gangbar ist. Ferner zeigen die Versuche in Uebereinstimmung mit den Arbeiten von Schneider und Buffard (53) sowie von Marek (33), daß bei der Dourine der Nachweis von Trypanosomen, sei es mikroskopisch sei es durch den Tierversuch, an Mäusen und Hunden leicht gelingt.

Das für die Beschälseuche typische klinische Bild, Auftreten von Quaddeln und Krötenflecken sowie Schwellung der Geschlechtsteile haben wir nicht beobachtet, indes muß zugegeben werden, daß diese Veränderungen auch bei der Beschälseuche gelegentlich fehlen können. Beachtenswert ist aber, daß Hunde wie Pferde, welche bereits mit Beschälseuchematerial infiziert worden waren, nach Infektion mit Dourinematerial des Pferdes genau so schnell und schwer erkrankten, wie gleichzeitig infizierte, aber nicht mit Beschälseuchematerial vorbehandelte Tiere.

C. Chemotherapeutische Versuche.

I. Literatur.

Zur wirksamen Bekämpfung der Protozoenkrankheiten, insbesondere der Trypanosomiasen, wird allenthalben seit der Begründung der Chemotherapie durch Paul Ehrlich, insbesondere aber seit ungefähr vier Jahren, mit fieberhaftem Eifer nach neuen Mitteln geforscht.

Ehe wir auf die von uns angestellten therapeutischen Versuche mit Arsenophenylglyzin, dem zuletzt von Ehrlich (9, 10) in die Medizin eingeführten und wohl auch wirksamsten Präparate aus der großen Klasse der Trypanoziden, eingehen, wollen wir die mit den verschiedenen zur Bekämpfung von Trypanosomiasen empfohlenen Mitteln erzielten Resultate einer näheren Betrachtung unterziehen.

Zu den wirksamsten Präparaten gehören zweifellos die Arsenikalien. Das älteste Medikament dieser Gruppe ist die arsenige Säure, die zuerst von Lingard (27) an surrakranken Pferden mit Erfolg angewendet worden ist. In einer ausführlichen Arbeit stellten alsdann Laveran und Mesnil (21) an experimentell infizierten kleinen Versuchstieren den Heilwert der arsenigen Säure fest.

In dem Trypanrot, einem Farbstoff aus der Benzopurpurinreihe, fanden hiernach Ehrlich und Shiga (13) ein Mittel, mit dem ihnen durch eine einzige Injektion die dauernde Heilung von Mäusen gelang, die in ihrem Blute Trypanosomen des Mal de Caderas aufwiesen. Auch Schilling (52) hat durch wiederholte Injektion von Trypanrot die Caderasinfektion der Mäuse zu heilen vermocht. Die von Laveran und Mesnil (26) mit Trypanrot angestellten Heilversuche bei

Trypanosoma Lewisi ergaben keine therapeutischen Erfolge. In Hinsicht auf die prophylaktische Wirkung hat sich das Trypanrot sowohl auf Grund der Versuche von Ehrlich und Shiga (13) als auch der von Schilling (52) als ein wenig wirksames Mittel erwiesen. Die Versuche, mit Trypanrot dauernde Heilung zu erzielen, scheiterten insbesondere bei der Nagana daran, daß die Trypanosomen dieser Krankheit nicht mit Sicherheit abgetötet werden konnten, so daß immer mit Rezidiven und weiterhin mit der allmählichen Ausbildung von trypanrotfesten Stämmen gerechnet werden mußte.

Nach den Forschungen von Nicolle und Mesnil (44) haben sich auch blaue und violette Benzidinfarbstoffe wirksam gegen Trypanosomen erwiesen, zum Teil sogar wirksamer als Trypanrot. Gegenüber dem Trypanosoma Lewisi zeigen allerdings die besten Benzidinfarben den Beobachtungen von Mesnil (36) zufolge in gleicher Weise wie das Trypanrot nur mangelhafte Wirkung.

Auf eine neue Gruppe von Bekämpfungsmitteln der Trypanosomen, die Farbstoffe der Triphenylmethanreihe, hat in der Folgezeit Wendelstadt (61) hingewiesen, insofern, als er in dem Malachitgrün ein wenn auch nur geringgradig trypanozides Präparat entdeckte. Durch Franke (18) wurden in dieser Richtung weitere Untersuchungen vorgenommen.

Das von Ehrlich und Franke (12) alsdann aufgefundene Parafuchsin, welches gleichfalls den Farbstoffen der Triphenylmethanreihe angehört, hat sich als etwas wirksamer erwiesen gleich dem von Weber und Krause (60) als trypanozid ermittelten Fuchsin. Mit Parafuchsin gelingt nach Angabe von Roehl (47) selbst bei Verabreichung in den höchst ertragenen Dosen nur ganz ausnahmsweise die Heilung von Trypanosomiasen, ein Befund, der durch Marks (35) Bestätigung gefunden hat. Diesem gelang bei intrastomachaler Behandlung vier trypanosomenkranker Mäuse mittelst Magensonde (34) die dauernde Heilung nur eines Tieres. Während Roehl (47) bei Applikation per os durch Verfütterung von Parafuchsinkakes einige Tage vor der Infektion in der Regel eine prophylaktische Wirkung zu beobachten Gelegenheit hatte, ergaben die betreffenden Versuche von Marks (35) selbst bei intrastomachaler Anwendung sofort nach der Infektion und bei Konzentrationen von 1 : 200, der höchsten Dosis, keine positiven Resultate. Nicht unerwähnt darf an dieser Stelle ein eigenartiger Befund Brownings (2, 3) sein; dieser hat durch Behandlung von Trypanosomen in vitro mit Parafuchsin eine Mitigation erzielt, so daß die mit diesem Trypanosomenstamm infizierten Mäuse chronisch erkrankten.

Die von Marks (35) mit Fuchsin D. T. angestellten Versuche haben weder bei mehrmaliger Injektion kleinerer Mengen noch bei einmaliger Applikation der höchst erträglichen Dosis Heilung trypanosomenkranker Mäuse ergeben.

Noch nicht halb so giftig für den Organismus des Parasitenträgers als das Parafuchsin ist dessen Derivat, das von Benda durch Einführung von Halogenresten speziell des Chlors in das Parafuchsinmolekül erhaltene Tryparosan. Nach den Angaben von Roehl (47) und Marks (35) hat Tryparosan dauernde Heilung erzielt. Bei unmittelbar an die Infektion sich anschließender Behandlung mit Tryparosan sowohl intrastomachal als auch nach der Kakesmethode erwies sich den Berichten von Marks und den von Roehl zufolge dieses Chemikale auch als präventiv wirksam.

Die von Laveran und Mesnil (26) angestrebte Bekämpfung des Trypanosoma Lewisi mit arsenigsaurem Natron hat keine Erfolge gehabt.

Nach den Versuchen von Browning (2, 3) besitzt Paroxybenzilidenarsanilsäure eine ausgezeichnete Heilwirkung bei trypanosomenkranken Mäusen. Wendelstadt (61) hat keine dauernden Heilungen erzielen können, vielmehr machte sich bei Behandlung der Rezidive eine Gewöhnung der Parasiten an dieses Chemikale geltend.

Die ebenfalls von Wendelstadt (61) auf seine trypanozide Wirkung geprüfte Trioxybenzylidenarsanilsäure zeigte bei den Versuchen an Ratten nur eine lebensverlängernde Wirkung.

Mit Arsacetin, d. i. acetylparamidphenylarsinsaures Natron, haben die Forscher zwar keine Heilungen hervorzubringen vermocht, wohl aber hat es sich bei den diesbezüglichen Versuchen von Wendelstadt (61) präventiv wirksam erwiesen, allerdings unter der Voraussetzung, daß die Behandlung sofort nach der Infektion mit genügend hohen Dosen einsetzte. Waren diese zu gering, dann trat eine Verzögerung des Krankheitsverlaufes ein. Roehl (48) hat ähnliche Resultate erhalten; eine prophylaktische Wirkung bestand nicht.

Die nach Roehls (48) Angaben bei trypanosomenkranken Mäusen so ausgezeichnet wirksamen Harnstoffderivate der Phenylarsinsäure erwiesen sich prophylaktisch in der Therapie der Trypanosen ohne Erfolg, wie aus seinen Versuchen mit Methylharnstoffphenylarsinsäure hervorgeht.

Eine Reihe von Versuchen mit Arsanilat ergab für den von Roehl (48) verwendeten Naganastamm eine größere Beeinflussungsfähigkeit gegenüber dem von Browning (2, 3) zwei Jahre vorher benutzten. Beim Arsanilat besitzt man jedoch überhaupt keine Dosis, die mit Sicherheit heilt und für den Durchschnitt der Mäuse ungefährlich ist. Bei Kaninchen ist Arsanilat nur ausnahmsweise imstande, nach einer Injektion Heilung zu bewirken. Eine prophylaktische Wirkung kommt dem einfachen Arsanilat, wie aus den Arbeiten aller Untersucher und insbesondere aus den Versuchen von Uhlenhuth hervorgeht, nicht zu.

Das weiterhin von Roehl (48) untersuchte Trioxybenzylidenarsanilat hat bei trypanosomenkranken Mäusen nach mehrmaliger Injektion eine verhältnismäßig gute Heilwirkung gezeigt, weshalb es verwundert, daß es nicht einmal 24 Stunden lang Mäuse gegen eine Infektion zu schützen vermag.

Durch Thomas (55) wurde zunächst die heilende Wirkung des Atoxyls entdeckt. Nach der Auffindung der Konstitution desselben durch Ehrlich und Bertheim (11) wurde dieses Präparat insbesondere von Uhlenhuth (58) auf seine trypanozide Wirkung in weitgehendster Weise geprüft. Für Dourineratten haben die Versuche die Möglichkeit einer Dauerheilung ergeben, ein Befund, der mit dem Schillings (45) übereinstimmt. Dieser Forscher hat aber Naganainfektionen nicht mit Sicherheit zu heilen vermocht, nur bei einzelnen Ratten und Mäusen gelang durch Atoxyldosen, die nahe an die Dosis letalis gingen, die Heilung. Mesnil (36) berichtet über mangelnde Wirkung des Atoxyls gegenüber dem Trypanosoma Lewisi. Bei Kaninchen vermochte Uhlenhuth (57) einmal die klinischen Symptome der Dourine mehr oder weniger schnell zum Schwinden zu bringen, zum anderen aber auch die Parasiten selbst und zwar dauernd. Durch eine so zeitig als möglich einsetzende Präventivbehandlung mit Atoxyl selbst

schon in geringen Mengen hat Uhlenhuth (57) den Ausbruch der Dourine bei Kaninchen völlig verhindert. An Stelle von den üblichen intravenösen Applikationen hat dieser Autor Salbeneinreibungen an Kaninchen vorgenommen und trotz des Bestehens von tiefgreifenden Veränderungen Heilerfolge erzielt. Die Salbeneinreibung gestattet die Applikation besonders großer Atoxylmengen und bürgt infolge der langsamen Resorption für eine gleichmäßige protrahierte Wirkung während längerer Zeit. Die weiteren von Uhlenhuth und Woithe (58) an Pferden vorgenommenen Atoxylversuche haben zwar keine dauernde Heilung gezeitigt, vielmehr traten Rezidive auf; die sich an diese anschließende Behandlung führte zu einer Abnahme der Virulenz. Eine dauernde Heilung trat nicht ein, immerhin überlebte dieses Versuchspferd das Kontrollpferd, das bereits 4 Monate nach der Infektion starb, um 8 Monate, starb also erst ein Jahr nach der Infektion. Auch bei Hunden ist Uhlenhuth und Woithe (58) die Heilung der experimentellen Dourine mittels Atoxyls nicht gelungen.

Mit Atoxyl kombiniert mit Arsentrisulfid nach Laveran erzielte Schilling (52) bei einem Heilversuch an einem mit Nagana infizierten Hund ebenfalls nur ein negatives Resultat.

Durch eine weitere Kombination von Atoxyl mit Acidum arsenicosum haben Löffler und Rühs (29) gegenüber einem für Meerschweinchen hochpathogenen Trypanosomenstamm durch mehrfache Einverleibungen Heilungen erzielt. Die von Schilling (52) nach dieser Löffler-Rühsschen Methode an Meerschweinchen vorgenommenen Heilversuche haben wegen der geringen Virulenz des zu den Versuchen verwendeten Naganastammes für Meerschweinchen zu keinem einwandfreien und völlig aufklärenden Resultat geführt. Bei Versuchen an Ratten mit vollvirulentem Naganamaterial mit der Kombination von Atoxyl mit Acidum arsenicosum waren die Resultate außerordentlich variabel.

Das von Mesnil (36) zur Bekämpfung des Trypanosoma Lewisi erprobte Azetylatoxyl hat sich seinen Versuchsergebnissen zufolge als unwirksam erwiesen.

Nächst dem Atoxyl dürfte das erst seit kurzer Zeit in therapeutischer Anwendung befindliche Arsenophenylglyzin Ehrlichs das für eine wirksame Bekämpfung der Trypanosomiasen am meisten Gewähr bietende Mittel sein. Die glänzenden Ergebnisse der mit Arsenophenylglyzin angestellten Versuche haben Ehrlich (9, 10) zu der Schlußfolgerung geführt, daß „wir in dem Arsenophenylglyzin einen Stoff ausfindig gemacht haben, der im Tierversuche geradezu Ideales leistet, da es, genau genommen, gelingt, bei jedem Versuchstier und bei jeder verwandten Trypanosomenart mit einer einzigen Injektion Heilung herbeizuführen".

Dauerheilungen sind allen Forschern mit Arsenophenylglyzin gelungen.

Am eklatantesten dürften die bei trypanosomenkranken Mäusen erzielten Heilerfolge sein. Am ersten Tage nach der Infektion, also bei bereits manifester Blutinfektion gelang es Roehl (41) leicht die Mäuse mit einer einzigen Injektion dauernd zu heilen und zwar genügte hierfür schon der 5. bis 7. Teil der höchst ertragenen Dosis.

Am zweiten Tage nach der Infektion konnte Roehl (48) mit 1 ccm einer Lösung von 1 : 150 bis 1 : 250 von 19 Mäusen 18 dauernd heilen; bei der einen Maus muß es zweifelhaft bleiben, ob sie einer Vergiftung erlag, oder ob nicht die lebensrettende Intervention zu spät erfolgte.

Roehl (48) berichtet ferner noch, daß es gelang, schon schlaffe und sich kühl anfühlende Tiere „selbst durch Dosen von 1 : 600 wieder munter und vorübergehend parasitenfrei zu machen, sodaß sie erst dem später eintretenden Rezidiv erlagen". Durch Lösungen von 1 : 250 d. i. dem dritten Teil der vom gesunden Tier ertragenen Dosis konnte dieser Autor noch schwer kranke Tiere mit einem Schlage dauernd heilen.

Wesentliche Differenzen in den Versuchsergebnissen lieferten die an Ratten vorgenommenen Heilversuche mit Arsenophenylglyzin. Den günstigen Resultaten Roehls (48), der bei Ratten eine Dosis von 0,4 g pro kg Tier empfiehlt, und denen Schillings (52), der als Dosis efficax 1 mg pro 10 g Tier fand und mit Ausnahme von einer Ratte stets sichere Heilung erzielte, stehen die wenig ermutigenden von Breinl und Nierenstein (1) gegenüber. Von 20 Ratten, die teils mit der von Roehl angegebenen Dosis teils mit geringeren Mengen behandelt worden waren, starben alle bis auf eine an Vergiftung.

Bei Meerschweinchen ist, wie Roehl (48) berichtet, die Heilung mit einer Injektion von Arsenophenylglyzin zwar möglich, aber nicht sicher. Bei den von Breinl und Nierenstein mit Arsenophenylglyzin vorgenommenen Heilversuchen an Meerschweinchen, die teils mit Trypanosoma equinum teils mit Trypanosoma gambiense teils mit Trypanosoma Brucei infiziert waren, zeigte von fünf Tieren nur eins 22 Tage nach der Behandlung ein Rezidiv, das erst nach Verlauf von 11 weiteren Tagen mit 0,1 g Arsenophenylglyzin (Körpergewicht des Versuchstieres 495 g) behandelt wurde, aber am folgenden Tage schon an Vergiftung starb. Von den übrigen vier Tieren sind zwei noch am 240. Tage am Leben.

Bereits mit dem dritten bis vierten Teile der Dosis letalis des Arsenophenylglyzins vermochte Roehl (48) bei Kaninchen mit einer einmaligen Applikation Heilung zu erreichen, selbst der sechste Teil hat in der Regel, wenn auch nicht immer, heilende Wirkung gehabt. Wiederholte Injektionen kleiner Dosen von Arsenophenylglyzin bei Naganakaninchen haben Heilungen zur Folge gehabt. Rezidive nach ungenügenden Dosen von Arsenophenylglyzin oder anderen Arsenikalien konnte Roehl (48) mit einer einmaligen Injektion von Arsenophenylglyzin dauernd heilen, ebenso war es möglich Dourine- und Mal de Cadéraskaninchen mit einmaliger Injektion von Arsenophenylglyzin vor Rezidiven zu bewahren. Das den übrigen trypanoziden Agentien gegenüber sehr resistente Trypanosoma Lewisi gelang Wendelstadt (61) schon mit relativ kleinen Mengen von Arsenophenylglyzin (0,05 g pro kg Ratte) innerhalb 24 Stunden aus dem Blute zum Verschwinden zu bringen. Im gleichen Sinne berichtet Schilling (52).

Mesnil und Kerandel (37) haben Versuche mit Arsenophenylglyzin an Affen (Macacus rhesus) angestellt, die mit Trypanosoma gambiense infiziert worden waren. In Dosen von 10 cg pro kg Körpergewicht haben sie bei zwei Affen Heilung erzielt, während ein dritter nach Auftreten eines Rezidives erst nach Injektion von weiteren 12 cg pro kg Körpergewicht endgültig geheilt wurde. Breinl und Nierenstein (1) erzielten ebenfalls günstige Resultate an Affen, die mit Trypanosoma gambiense infiziert worden waren. Wendelstädt (61) hat von zwei naganakranken Affen den einen mit dem „Flaschenpräparat" des Arsenophenylglyzins durch zweimalige Injektion von je 0,015 g, den anderen mit dem Vakuumpräparat durch zwei Gaben von je 0,0025 g dauernd geheilt.

Die an Hunden vorgenommenen Heilversuche zeitigten bei allen Forschern günstige Resultate, jedoch vermochten Breinl und Nierenstein (1) nur in den Fällen, wo die Behandlung frühzeitig einsetzte, Rezidive zu verhindern. Bei Beginn der Behandlung in bereits vorgeschrittenem Stadium der Krankheit traten im Verlauf der Behandlung Rückfälle ein, doch erzielten die beiden Autoren durch wiederholte Injektionen von Arsenophenylglyzin Heilung, ausgenommen einen Fall, wo Exitus letalis durch Vergiftung eintrat.

Während Schilling (52) bei Anwendung von Arsenophenylglyzin an einem trypanosomenkranken Pferde schon am Tage darauf durch den Tierversuch im peripheren Blute das Fehlen von Trypanosomen feststellen konnte, starben bei den Versuchen von Breinl und Nierenstein (1) an vier Eseln und einem Pony zwei Esel, der eine nach Injektion von 0,1 g Arsenophenylglyzin pro kg Körpergewicht schon nach Verlauf von 5 Stunden, der andere am dreizehnten Tage nach einer intramuskulären Injektion in der Glutäalregion an einer jauchigen Gangrän dieser Muskeln, die beiden anderen Esel und der Pony zeigten trotz Einverleibung hoher Dosen von Arsenophenylglyzin Rezidive.

II. Eigene Arsenophenylglyzinversuche.

Wie aus den bisherigen Angaben in der Literatur hervorgeht, haben insbesondere verschiedene Arsenpräparate eine ausgezeichnete trypanozide Wirkung entfaltet, weshalb wir selbst in die Untersuchung eines derartigen Präparates eingetreten sind.

Da Herr Geheimrat Ehrlich uns in liebenswürdigster Weise das neueste von ihm untersuchte Präparat, das Arsenophenylglyzin, zur Verfügung stellte, so haben wir mit diesem Präparat eine größere Anzahl von Untersuchungen vorgenommen und zwar sind diese Untersuchungen teils an Tieren ausgeführt worden, welche mit Dourinetrypanosomen infiziert worden waren, teils an solchen, bei welchen wir zur Infektion den in neuerer Zeit von uns gezüchteten Beschälseuchestamm „Morsa“ verwendeten. Als Versuchstiere wurden weiße Mäuse, ferner Hunde und endlich Pferde benutzt.

Um zunächst zu ermitteln, ob das Arsenophenylglyzin irgend einen schädigenden Einfluß auf die mit dem Präparat behandelten Tiere ausübt, sind die zu Heilzwecken verwendeten Mengen verschiedentlich gesunden Tieren subkutan bzw. intravenös eingespritzt worden. Eine Veränderung im Gesundheitszustande der betreffenden Tiere hat sich hierbei nicht ergeben. Auch sind Zählungen der roten Blutkörperchen vorgenommen worden, ohne daß es gelang, einen Einfluß des Arsenophenylglyzins auf die Zahl der Blutkörperchen festzustellen.

1. Versuche mit Arsenophenylglyzin an mit Dourinestamm Schilling infizierten Tieren.

a) Mäuse.

Bei den Untersuchungen beschränkten wir uns nicht allein darauf, den Heileffekt des Präparates festzustellen, sondern wir suchten auch zu ermitteln, ob die Krankheit durch prophylaktische Impfungen verhütet werden kann. Es sind infolgedessen einmal Tiere mit Arsenophenylglyzin behandelt worden, bevor man sie mit Trypanosomen infizierte, dann gleichzeitig mit der Trypanosomeninfektion, endlich ein bis mehrere Tage hinterher. Auf diese Weise war es möglich, die Wirksamkeit des Arsenophenylglyzins bei verschiedener Anwendung zu studieren.

1. Prophylaktische Versuche mit Arsenophenylglyzin an Mäusen.

Arsenophenylglyzineinspritzung. Zahl der Tage vor der Infektion	Zahl der Mäuse	Zahl der erkrankten Mäuse	Wieviel Tage nach der Infektion erkrankt?
3 Tage	3	—	—
2 Tage	3	—	—
1 Tag	3	—	—
0 Tage	3	2	10 Tage

Aus der Tabelle ergibt sich, daß man eine Erkrankung an Trypanosomiasis zu verhüten imstande ist, wenn das Arsenophenylglyzin ein bis drei Tage vor der Infektion eingespritzt wird. Dagegen kann durch die Simultaneinspritzung von Trypanosomen und Arsenophenylglyzin nicht in allen Fällen einer Erkrankung an Trypanosomiasis vorgebeugt werden.

2. Präventivimpfung mit Arsenophenylglyzin.

Arsenophenylglyzineinspritzung. Zahl der Tage nach der Infektion	Zahl der Mäuse	Zahl der erkrankten Mäuse	Wieviel Tage nach der Infektion erkrankt?
2 Tage	3	2	10
3 Tage	3	1 interkurrent	—
4 Tage	5	2	15
Kontrolle	1	1	4

Aus der Tabelle erhellt, daß eine Arsenophenylglyzinbehandlung nach der Trypanosomeninfektion in den meisten Fällen eine Erkran-

kung an Trypanosomiasis nicht verhindern kann, wenn auch die Inkubationszeit dadurch wesentlich verlängert wird.

3. Mehrmalige Einspritzung von Arsenophenylglyzin.

Zahl der Arsenophenylglyzineinspritzungen	Zahl der Mäuse	Zahl der Tage nach der Infektion	Ist eine spätere Erkrankung eingetreten?
3	2	8 Tage 10 Tage 12 Tage	—
2	2	8 Tage 10 Tage	—
Kontrolle	1	10 Tage	gestorben

Die in der Tabelle zusammengestellten Versuche sind derart ausgeführt, daß die erste Arsenophenylglyzineinspritzung sofort nach dem ersten Auftreten der Trypanosomen vorgenommen wurde, und daß darauf in Zwischenräumen von zwei Tagen weitere Injektionen folgten. Die in dieser Weise behandelten Tiere sind nicht weiter erkrankt.

4. Heilversuche mit Arsenophenylglyzin.

Endlich haben wir an einer größeren Anzahl von Mäusen Heilversuche angestellt, indem wir das Arsenophenylglyzin zu einer Zeit einspritzten, zu welchem bereits eine größere Anzahl von Trypanosomen im Blute der Mäuse nachzuweisen waren.

Zahl der Mäuse	Zahl der trotz Arsenophenylglyzin gestorbenen Mäuse	Zahl der ersten Rezidive	Zahl der Tage nach der ersten Arsenophenylglyzineinspritzung	Zahl der zweiten Rezidive	Zahl der Tage nach der zweiten Arsenophenylglyzineinspritzung
15	3	4	1 nach 10 Tagen 2 nach 11 Tagen 1 nach 17 Tagen	1	24

Wie die Tabelle ergibt, sind von 15 Mäusen 3 trotz Einspritzung des Arsenophenylglyzins kurze Zeit hinterher gestorben. Bei diesen war offenbar die Infektion schon zu weit vorgeschritten, so daß die Arsenophenylglyzininjektion zu spät kam. Man konnte zwar das Verschwinden der Trypanosomen bei diesen Tieren noch feststellen, der durch die starke Invasion der Trypanosomen geschädigte Körper vermochte sich aber nicht mehr zu erholen. Von den übrigen 11 Tieren bekamen 4 Rezidive verschiedene Zeit nach der Behandlung und von diesen wieder 1 ein zweites Rezidiv.

b) Hunde.

Zwei Hunde wurden am 2. August 1909 mit Dourinetrypanosomen infiziert. Schon nach 8 Tagen ließen sich Trypanosomen im Blute nachweisen. Das Befinden der Tiere verschlechterte sich dann zusehends, sie wurden mager, sehr matt, fraßen schlecht, bei dem einen Hunde stellte sich in der vorderen Augenkammer ein trübes Exsudat ein. Am 27. August 1909 waren sehr viele Trypanosomen im Blute der Hunde nachzuweisen und das Befinden beider Tiere war schlecht. Dem Hunde mit dem Exsudat in der vorderen Augenkammer, bei dem sich mikroskopisch am meisten Trypanosomen nachweisen ließen, wurde 0,5 g Arsenophenylglyzin in die Vene gespritzt. Der nicht behandelte Hund verendete 8 Tage darauf an Trypanosomiasis, während der behandelte Hund sich besserte. Trypanosomen waren nicht zu ermitteln und konnten auch in den folgenden sieben Monaten nicht mehr gefunden werden, trotzdem periodisch Mäusen Blut dieses Hundes injiziert wurde. Das Exsudat in der Augenkammer trat nach einigen Monaten wieder auf, verschwand jedoch nach kurzer Dauer; aber auch zu dieser Zeit ließen sich Trypanosomen nicht nachweisen.

2. Arsenophenylglyzinversuche an beschälseuchekranken Tieren.

a) Mäuse.

Nachdem es geglückt war, nach Hundepassage die Trypanosomen aus der beschälseuchekranken Stute Morsa in Mäusen nachzuweisen, haben wir unsere Arsenophenylglyzinstudien auf Mäuse ausgedehnt, die mit diesen Trypanosomen infiziert worden waren. Unsere Untersuchungen beschränkten sich lediglich auf Heilversuche. Bis jetzt sind 20 mit Beschälseuchetrypanosomen mit Arsenophenylglyzin behandelt worden. Bei keinem dieser Mäuse sind bis zum Abschluß vorliegender Arbeit (etwa 2 Monate nach der Behandlung) Rezidive aufgetreten.

b) Beschälseuchekranke Pferde.

Das Befinden der am 1. Dezember 1908 in die tierhygienische Abteilung eingestellten Stute Morsa verschlechterte sich zusehends. Anfang Februar 1909 war die Stute nicht mehr imstande, sich allein vom Lager zu erheben und legte sich deswegen nicht mehr nieder. Die Schwellung am Euter dehnte sich nach vorn bis zum Schaufelknorpel aus (cfr. Fig. 4), das Gewicht nahm ständig ab (cfr. S. 311). Temperaturschwankungen waren nicht zu beobachten. Mitte Februar 1909 wurden der Stute 20 g Arsenophenylglyzin in die Vene gespritzt. Hiernach trat

noch keine wesentliche Besserung ein, es folgte infolgedessen Anfang März 1909 eine nochmalige Injektion von Arsenophenylglyzin. Auf diese zweite Einspritzung hin besserte sich das Befinden zusehends, die Schwellungen an der Unterbrust und am Euter nahmen allmählich ab, die Depigmentierungen auf den Schamlippen verschwanden (conf. Fig. 5) im Laufe der Zeit vollkommen ebensowie die Schwellung der Schamlippen. Der in Figur 5 an der Scham der Stute Morsa sicht-

Fig. 4.



Beschälseuchekranke Stute Morsa vor der Behandlung.

bare helle Fleck, der auf der rechten Labie nahe dem unteren Winkel sich befindet, ist eine Narbe, die von der operativen Entfernung eines Stückes Schamlippe zu histologischen Untersuchungen herrührt. Die Stute vermochte sich hinzulegen und ohne Hilfe aufzustehen. In der Folgezeit hielt die Besserung an. Die Stute, welche bei Einlieferung in das Institut nicht imstande war, wenige Minuten lang im Trabe herumzulaufen, hielt eine 20 Minuten lange Bewegung im Trabe aus, ohne hierbei mehr zu ermüden als gesunde Pferde. Sie wurde dauernd

zum Fahrdienst im Institut benutzt und dadurch nicht merkbar angestrengt. Die ursprüngliche Lähmung der Nachhand hatte sich verloren. Trypanosomen waren bei dem Tiere nicht nachzuweisen. Es hat zur Zeit das gute Befinden der Stute etwa ein Jahr lang gedauert, und wenn nicht unerwartet Rezidive eintreten sollten, so muß von einer Heilung gesprochen werden (conf. Figur 6). Da der Besserungs-

Fig. 5.

Scham der beschälseuchekranken Stute Morsa nach der Behandlung.

zustand unmittelbar der zweiten Arsenophenylglzininjektion folgte, so scheint die Annahme völlig berechtigt, daß die Besserung auf das Arsenophenylglyzin bezogen werden muß.

2. Fuchsstute 119.

Das Befinden der am 2. Juni 1909 eingelieferten typisch beschälseuchekranken Fuchsstute 119 aus Baitkowen verschlechterte sich im

Laufe des Winters zusehends. Im Monat Dezember legte sich das Tier nur selten hin, weil ihm vermutlich das Aufstehen Schwierigkeiten machte. Eine ständige Gewichtsabnahme von 470 kg im Monat Juni 1909 auf 438 kg im Monat Januar 1910 war zu beobachten. Am 6. Januar 1910 wurden dieser Stute 20 g Arsenophenylglyzin intravenös injiziert. Nach dieser Zeit erweckte es den Eindruck, als ob sich der Zustand besserte. Die Stute legte sich regelmäßiger hin, fraß besser und

Fig. 6.



Beschälseuchekranke Stute Morsa nach der Behandlung.

zeigte ein munteres Wesen. Die Zeit nach der Einspritzung ist noch zu kurz, um ein endgültiges Urteil zu fällen, ob das Arsenophenylglyzin in diesem Falle tatsächlich eine Besserung oder gar Heilung erzielt hat.

3. Fuchshengst.

Der am 21. Dezember 1908 mit Scheidenschleimaufschwemmung von Stute Morsa (conf. S. 311) subkutan und intravenös infizierte Fuchshengst 851 ging in der zweiten Hälfte des Jahres 1909 ständig im

Nährzustande zurück, sodaß sein Gewicht von 469 kg im Juni 1909 auf 293 im Dezember des gleichen Jahres gesunken war. Seit Mitte November fraß der Hengst schlecht und vermochte nur mit Unterstützung aufzustehen. Auch bei diesem Tiere schien nach intravenöser Applikation von 15 g Arsenophenylglyzin am Ende November 1909 eine wesentliche Besserung einzutreten. Ob dieselbe aber anhaltend ist, soll erst die Folgezeit lehren. Jedenfalls ließ sich im Monat Februar eine Gewichtszunahme von 284 auf 292 kg feststellen.

Aus den Versuchen ergibt sich, daß es mit Hilfe des Arsenophenylglyzins gelingt, stark mit Trypanosomen infizierte Mäuse zu heilen, sowie durch prophylaktische Behandlung mit dem Präparat eine Trypanosomiasis zu verhüten. Auch die Heilversuche an Hunden, welche noch im größeren Umfange fortgesetzt werden sollen, lassen deutlich die spezifische trypanozide Wirkung des Arsenophenylglyzins erkennen.

Was die Versuche an Pferden anbetrifft, so verfügen wir leider zur Zeit nur über einen positiven Heilversuch, während eine größere Anzahl von diesbezüglichen Untersuchungen noch nicht beendet ist. Es wird ohne weiteres zugegeben werden, daß gelegentlich spontane Heilungen von beschälseuchekranken Tieren beobachtet werden, die Erkrankung der Stute Morsa erschien aber so schwer, daß an eine Besserung kaum zu denken war. Der Umstand, daß diese im Anschluß an die Verabreichung von Arsenophenylglyzin eintrat, läßt es als berechtigt erscheinen, die vorläufige Heilung der Stute Morsa lediglich der Einwirkung des Arsenophenylglyzins zuzuschreiben.

Ob derartige Frfolge dauernd oder wenigstens in der Mehrzahl der Fälle beobachtet werden, darüber können natürlich erst größere Versuchsreihen ein endgültiges Urteil gestatten.

Auf die mit den Trypanosomen der ostpreußischen Beschälseuche angestellten Reagenzglasversuche zum Studium des Verhaltens derselben gegenüber dem Arsenophenylglyzin sowie den übrigen trypanoziden Agentien wird späterhin berichtet werden, da wir zur Zeit noch nicht über eine genügende Zahl von Versuchsreihen verfügen.

D. Agglutinationsversuche.

Zur Feststellung der Identität bzw. Nichtidentität der europäischen Beschälseuche und algerischen Dourine hatten wir versucht, die Agglutination zu verwenden, in der Annahme, daß es evtl. gelingen

könnte, durch spezifische Zusammenballungen einen Rückschluß auf die Art bzw. Herkunft der agglutinierten Trypanosomen zu machen.

Als Versuchsstämme benutzten wir einmal den Dourinestamm Schilling, ferner einen von Ehrlich überlassenen Tsetsestamm und endlich den aus unseren Mäusen gewonnenen Beschälseuchestamm. Zu verschiedenen Zeiten nach der Infektion wurde den Mäusen trypanosomenhaltiges Blut entnommen und dieses mit dem Serum von teils beschälseuche- teils dourinekranken teils gesunden Pferden zusammengebracht. Bei den Vorversuchen hatte sich ergeben, daß Serumverdünnungen von 1 : 10 die besten Resultate lieferten, weshalb wir bei unseren Untersuchungen ausschließlich diese Verdünnungen benutzten. Auch verwendeten wir ursprünglich neben der normalen Serumkontrolle eine Kontrolle, bei der die Trypanosomen mit physiologischer Kochsalzlösung verdünnt wurden. Es ergab sich aber sehr bald, daß die physiologische Kochsalzlösung häufig auf die Beweglichkeit der Parasiten einen hemmenden Einfluß ausübte. Neven (42) beobachtete, daß seine als Kontrolle dienenden Trypanosomen in physiologischer Kochsalzlösung in der Regel nach einer Stunde nicht mehr die ursprüngliche Beweglichkeit zeigten. Wir kamen infolgedessen bald von dieser Kontrolle ab und beschränkten uns lediglich auf die Kontrolle mit normalem Serum.

Bei unseren Versuchen mußten wir zwischen zwei vollkommen differenten Phänomenen unterscheiden: einmal erhielten wir regellose Zusammenklumpungen der Trypanosomen, das andere Mal aber regelmäßige stern- bzw. rosettenförmige Gebilde, bei denen alle daran beteiligten Trypanosomen in einem zentral gelegenen Punkte mit dem einen geißelfreien Ende zusammentrafen. Auch Laveran und Mesnil (26) sowie Düring (7) berichten über den Erhalt von Rosetten bei ihren Agglomerationsversuchen.

Vergleichende Betrachtungen ergaben, daß bei diesen letztgenannten Bildungen, die sich bei den Versuchen meist sehr schnell, man darf wohl sagen zusehends, etwa im Verlauf von 10 bis 15 Minuten, entwickelten, jedes einzelne beteiligte Trypanosom noch im Vollbesitze seiner lebhaften Beweglichkeit war. Bei den regellosen Zusammenklumpungen, die ganz allmählich zustande kamen, ließen sich an den Trypanosomen nur noch schwache Bewegungen erkennen und im Laufe der Zeit konnten wir aus unseren Versuchen schließen, daß nur die Bildung der sternförmigen Gebilde etwas Typisches darstellt. Jene regellosen Zusammenklumpungen erfolgten bei allen Versuchen,

bei denen die Trypanosomensternbildungen nicht eintraten, mit Abnahme der Beweglichkeit aller in dem betreffenden hängenden Tropfen befindlichen Trypanosomen und haben mithin nichts Charakteristisches. Tsetseparasiten mit Dourineserum ergab diese regellose Zusammenklumpung zumeist schon nach kurzer Zeit.

Nach Rabinowitsch und Kempner (46) zeigt das Trypanosomenserum in keiner Weise irgendwelche agglutinierenden oder entwicklungshemmenden Eigenschaften.

Die Versuche wurden in größerem Maßstabe ausgeführt und es war zuweilen eine gewisse Spezifität der Agglutination nicht zu verkennen. Wir konnten beispielsweise beobachten, daß das Serum unseres dourinekranken Pferdes lediglich auf Dourinetrypanosomen zusammenballend wirkte, ein Befund, der stets in prägnanter Weise zum Ausdruck kam, nicht aber auf Trypanosomen der Tsetse- oder Beschälseuche, ebenso wie wir zuweilen einen spezifischen Einfluß des Serums unserer beschälseuchekranken Tiere auf Beschälseuchetrypanosomen feststellten. Diese Resultate waren aber nicht konstant und wir konnten zuweilen selbst einen zusammenballenden Einfluß des Serums von beschälseuchekranken Pferden auf Tsetseparasiten beobachten. Wegen dieser Unbeständigkeit in den Resultaten gelangten wir zu der Ueberzeugung, daß es mit Hilfe der Agglutination nicht gelingt, einen Rückschluß auf die Herkunft der Trypanosomen zu machen. Es eignet sich mithin die Agglutination nicht zur Differenzierung der verschiedenen von uns verwendeten Trypanosomenarten.

E. Schlußbetrachtung.

Bei der Aehnlichkeit der europäischen Beschälseuche und der in Algerien zuerst beobachteten Dourine sowohl bezüglich der zu Lebzeiten auftretenden Veränderungen als auch in ätiologischer Hinsicht war es von Wichtigkeit, einer eingehenden Prüfung der Frage näherzutreten, ob diese Krankheiten tatsächlich identisch sind.

Der erste, welcher in Algerien eine Trypanosomiasis nachwies, war Chauvrat (4). Nach Ansicht von Raillet, der den Befund von Chauvrat (4) prüfte, lag in diesem Falle eine Krankheit vor, welche in Indien mit dem Namen Surra bezeichnet wird, und die sich vornehmlich durch intermittierendes Fieber, dauernd zunehmende Abmagerung und Schwellung der Glieder kennzeichnete, Diese Veränderungen sind von Chauvrat bei dem Pferde beobachtet worden, von welchem die ermittelten Trypanosomen herstammten. Vier Jahre später entdeckte dann Rouget (50) abermals Trypanosomen bei einem algerischen Hengste

in Constantine. Die Krankheit des betreffenden Tieres unterschied sich insofern von der Surra, als sie sich vornehmlich auf die Geschlechtsorgane beschränkte. Wie schon damals richtig erkannt war, kam die Uebertragung des Krankheitserregers von Tier zu Tier lediglich durch den Geschlechtsakt zustande und man bezeichnete die Krankheit als Dourine = unreine Begattung. Der Erreger wurde zu Ehren seines Entdeckers mit dem Namen Trypanosoma Rougeti belegt.

Ausführliche Untersuchungen über diese Krankheit haben dann Schneider und Buffard (53) gemacht. Diesen Forschern gelang bei der Dourine, welche mit Schwellung der Hoden, Lähmung des Penis, Auftreten von Quaddeln und Talerflecken verlaufen soll, stets der Nachweis von Trypanosomen. In den Fällen, in denen der mikroskopische Nachweis Schwierigkeiten bereitete, war es möglich, durch das Tierexperiment und zwar durch die Verimpfung von Blut auf Hunde, die Anwesenheit von Trypanosomen festzustellen. Die infizierten Hunde gingen ohne Ausnahme innerhalb ein bis zwei Monaten an Trypanosomiasis zugrunde.

Da bei der aus ihrem früheren Auftreten in Deutschland bekannten Beschälseuche ähnliche Veränderungen wie bei der Dourine ermittelt worden waren und diese Krankheit sich auch durch den Geschlechtsakt übertrug, so neigte man der Ansicht zu, daß die Beschälseuche durch das Trypanosoma equiperdum s. Rougeti erzeugt werde. Aber schon die ersten Untersuchungen, die man nach dem Bekanntwerden der Trypanosomenbefunde bei der algerischen Dourine anläßlich neuer Ausbrüche von Beschälseuche in Ungarn machte, ließen diese Anschauungen als zweifelhaft erscheinen. Marek (31, 32) sowohl wie Kern (23), die Gelegenheit hatten, eine größere Anzahl von beschälseuchekranken Pferden zu untersuchen, vermißten Trypanosomen und neigten daher der Ansicht zu, daß entweder die europäische Beschälseuche eine andere Krankheit sei, oder daß auch die Trypanosomenbefunde bei der Dourine in Algerien nur Zufallsergebnisse darstellten, die sich in keinem ätiologischen Zusammenhange mit dieser Krankheit befänden. Der eigenartige Umstand, daß Trypanosomen häufig bei algerischen Pferden gefunden wurden, die niemals zur Begattung zugelassen worden waren, bestärkte die beiden Autoren in ihrer Ansicht.

Nicht ohne Bedeutung für die von Rouget erhobenen Trypanosomenbefunde dürfte ferner die Feststellung einer Trypanosomiasis durch Edmond und Sergent (5) unter den Dromedaren sein, mit welchen der Verkehr auf der Karawanenstraße zwischen Constantine und dem Innern Nordafrikas (Biskra, Tugurt) aufrecht erhalten wurde. Ein mit diesen Trypanosomen infiziertes Pferd erkrankte unter den typischen Erscheinungen der Surra. Da Constantine den Ausgangspunkt der Karawane darstellt und gleichzeitig Sitz eines Gestütes ist, so war die Möglichkeit nicht von der Hand zu weisen, daß in dem Gestüt befindliche Pferde gelegentlich mit Trypanosomen der Surra infiziert wurden. Aus Constantine stammte aber auch der von Rouget im Jahre 1896 untersuchte und mit Trypanosomen behaftete Hengst.

Die Dourine ist außer in Afrika noch in Asien und in Amerika beobachtet worden. Speziell über das Auftreten in Amerika besitzen wir neuerdinds sehr schöne Arbeiten. In seiner Reisestudie widmet Ostertag (45) den in den Vereinigten Staaten erfolgten Seuchenausbrüchen einige Worte. Nach Rutherford

(51) war diese Krankheit im Jahre 1882 in den Staat Illinois durch einen französischen Hengst eingeführt und im Staate Kanada im Jahre 1904 zum ersten Male durch Burnett beobachtet worden. Higgins (20) gibt einige ausführliche Obduktionsberichte über dourinekranke Pferde. Er glaubt, da er im Blutserum von mit Trypanosoma gambiense (Schlafkrankheit) behafteten Menschen Toxine gefunden hat, auch auf solche die schweren durch das Trypanosoma equiperdum veranlaßten Schädigungen zurückführen zu müssen. Einen besonderen Anteil an der Erforschung der Krankheit hat Watson (59), da es ihm gelungen war, bei der amerikanischen Dourine Trypanosomen nachzuweisen. Er fand diese Parasiten stets nur in den oberflächlichen Schichten der Schleimhaut, niemals in tieferen Blutgefäßen. Watson empfiehlt, die Scheide mit 5 g Kochsalz und 5 g Kaliumzitrat gelöst in 1000 ccm Wasser auszuspülen und dann zu skarifizieren. Es gelang diesem Forscher teils mit Scheidenschleim, teils mit Blut (vornehmlich aus der Scheidenschleimhaut) mehrere Pferde zu infizieren. Eine Uebertragung auf Hunde, Ratten, Kaninchen, Mäuse blieb stets erfolglos. Einen angeblich positiven Uebertragungsversuch bei der Maus (conf. S. 44) deutete Watson nach einer brieflichen Mitteilung neuerdings dahin, daß es sich nicht um Trypanosoma equiperdum sondern um ein dem Trypanosoma Lewisi ähnliches Rattentrypanosom gehandelt habe. Watson hatte ferner die Liebenswürdigkeit, uns über seine neueren noch nicht veröffentlichten Arbeiten zu informieren. Hiernach ist ihm in der Folgezeit die Uebertragung auf Pferde ständig geglückt, während die gleichzeitige Impfung mit dem gleichen Material bei Hunden, Ratten, Mäusen, Kaninchen stets negativ verlief. Die Virulenz der Trypanosomen hatte durch diese Pferdepassagen offensichtlich zugenommen, so daß die Uebertragungen auf 2 bis 3 Monate alte Fohlen jetzt in kurzer Zeit den Tod dieser Tiere herbeiführte, während die im Jahre 1906/07 infizierten Tiere heute noch leben und sich bester Gesundheit erfreuen. Aber die kleinen Versuchstiere erscheinen auch diesen virulenteren Protozoen gegenüber genau so widerstandsfähig wie vorher.

Schneider und Buffard (54) fanden bei zwei Stuten Trypanosomen im Ohr- und Scheidenblut. Diese Tiere waren von dem Nationalhengst Lusignan gedeckt worden, der wegen Dourineverdachtes der Veterinärschule zu Toulouse übersandt und daselbst lange Zeit vergeblich auf Trypanosomen untersucht worden war. Ein mit 50 ccm Jugularisblut infizierter Hund wies am siebenten Tage Parasiten auf, welcher Befund durch Leclainche und Laveran bestätigt worden ist.

Weiterhin berichtet Kleinpaul (24), daß ihm die Uebertragung der Trypanosomen mit Hilfe von Scheidenschleim einer beschälseuchekranken Stute gelungen ist.

Miessner (39, 40) und Immisch (22) haben im Scheidenschleim zweier beschälseuchekranker Stuten Trypanosomen nachweisen können. Wie aus vorstehenden Untersuchungen hervorgeht, ist uns ferner die Uebertragung von Beschälseuchetrypanosomen nach Hundepassage auf die Maus geglückt.

Fröhner (19) hat zweimal im Blute bzw. in der Quaddelflüssigkeit von beschälseuchekranken Pferden Trypanosomen gesehen. Der Uebertragungsversuch mit Blut auf eine Maus ist insofern abweichend von den Forschungsergebnissen anderer, als bei dieser die Trypanosomen schon am dritten Tage im Blute auftraten und nur einmal nachgewiesen wurden.

Wie schwierig der Trypanosomennachweis ist, geht auch aus den umfangreichen Untersuchungen von Zwick und Fischer (66) im Kaiserlichen Gesundheitsamt hervor. Drei Monate lang wurden daselbst drei beschälseuchekranke Pferde auf das sorgfältigste vergeblich auf die Anwesenheit von Trypanosomen untersucht und Uebertragungsversuche ausgeführt. Im vierten Monat gelang es endlich in einer frischen Quaddel Trypanosomen zu ermitteln. In der Folgezeit ist den genannten Autoren als ersten geglückt, die Beschälseuchetrypanosomen auf kleine Versuchstiere und auf Rinder, Schafe, Ziegen, Pferde zu übertragen.

Aus den vorstehenden literarischen Zusammenstellungen ergibt sich, wie bereits bei Besprechung des Erregers der Beschälseuche auseinandergesetzt worden ist, daß es in neuerer Zeit in vielen Fällen von europäischer Beschälseuche gelungen ist Trypanosomen nachzuweisen, sodaß ein Zweifel über die ätiologische Bedeutung der genannten Protozoen nicht bestehen dürfte.

Schwieriger stellt sich dagegen die Frage, ob die algerische Dourine und die europäische bzw. die amerikanische Beschälseuche durch denselben Erreger erzeugt werden. Wie bereits an anderer Stelle betont worden ist, besteht eine Differenz zwischen beiden Krankheiten darin, daß der Nachweis von Trypanosomen bei der Dourine leicht, bei der Beschälseuche nur äußerst schwer gelingt. Auch gehen, wie von Marek (33) und uns nachgewiesen worden ist, an Beschälseuche erkrankte Tiere nach Einverleibung von Dourinetrypanosomen ebenso schnell an Trypanosomiasis zugrunde wie nicht beschälseuchekranke mit Dourinetrypanosomen infizierte Tiere. Man sollte wenigstens eine gewisse Verzögerung der Erkrankung und Verlängerung der Inkubationszeit beobachten, falls beide Erkrankungen auf den gleichen Erreger zu beziehen wären.

Was ferner den Erreger der algerischen Dourine anbetrifft, so ist zu berücksichtigen, daß er zuerst bei Pferden festgestellt wurde, die an Orten untergebracht worden waren, wo nachweislich auch die Surra herrschte (Constantine). Es lassen sich daher gewisse Zweifel nicht beheben, daß die bei den algerischen beschälseuchekranken Pferden als Erreger nachgewiesenen Trypanosomen zur Klasse der Surratrypanosomen gerechnet werden könnten. Damit würde in Einklang zu bringen sein, daß der Nachweis und die Uebertragung auf kleine Versuchstiere leicht gelang.

Unsere früher an anderer Stelle (22, 39) zum Ausdruck gebrachte Ansicht von der Nichtidentität der Dourine und Beschälseuche stützte sich zum Teil auf den Umstand, daß eine Uebertragung der europäischen und der amerikanischen Beschälseuche auf andere Tiere als

Pferde bisher trotz vielfacher dahin zielender Versuche nicht gelungen ist. Wenn auch die in neuerer Zeit sowohl Zwick und Fischer (66) als auch uns gelungenen Fortzüchtungsversuche noch keinen endgültigen Beweis für die ätiologische Gleichartigkeit beider Seuchen liefern, so ist doch dadurch zum mindesten ein Parallelismus beider Seuchen zu Tage getreten.

Wir geben ohne weiteres zu, daß die oben gemachten Einwände eine absolute Beweiskraft nicht besitzen, immerhin hielten wir uns für verpflichtet, unsere Bedenken zum Ausdruck zu bringen, weil heute vielfach die Ansicht vertreten ist, daß die Identität der europäischen bzw. amerikanischen Beschälseuche einerseits und der algerischen Dourine andererseits außer Frage steht.

Bevor man über die Unität bzw. den Dualismus der genannten Seuchen ein endgültiges Urteil auszusprechen wagt, bedarf es ausgedehnter vergleichender Untersuchungen mit den beiden Erregern. Die Möglichkeit zu diesen Untersuchungen war erst gegeben, als es durch neue Forschungen gelang, den Erreger der Beschälseuche im Körper kleiner Versuchstiere fortzuzüchten.

Literatur.

1. Breinl, A., und Nierenstein, M., Beitrag zur Kenntnis des Arsenophenylglyzins. Aus den Runcorn Research Laboratories der Liverpool School of Tropical Medicine.
2. Browning, Brit. med. journ. 16. Nov. 1907.
3. Derselbe, Journ. of path. and bact. 1908. Vol. XII. p. 166.
4. Chauvrat, Un cas d'anémie pernicieuse du cheval en Algérie, causée par un Trypanosome. Recueil de médecine vétérinaire. Vol. VII. 1896. p. 344.
5. Edmond et Sergent, Trypanosiase des dromadaires de l'Afrique du Nord. El. Debab. Annales de l'Institut Pasteur. Vol. XIX.
6. Dausel, F., Beitrag zur Kasuistik der „Dourine" (Beschälseuche). Zeitschr. f. Infektionskrankheiten, parasitäre Krankheiten und Hygiene der Haustiere. 5. Bd. 1908/09. S. 448.
7. Düring, Arthur, Studien über Agglomeration und Immunität bei Trypanosoma Lewisi. Inaug.-Diss. Bern. 1908.
8. Ehrlich, Berliner klinische Wochenschrift. 1907.
9. Derselbe, Bericht der Deutschen Chemischen Gesellschaft. 42. Jahrg. Heft 1.
10. Derselbe, Verhandlungen der Deutschen Dermatologischen Gesellschaft. 10. Kongreß. Juni 1908.
11. Ehrlich und Bertheim, Bericht der Deutschen Chemischen Gesellschaft. 1907. Bd. 40. S. 32.

12. Ehrlich und Franke, Berliner klinische Wochenschr. 1907. S. 233, 280, 310, 341.
13. Ehrlich und Shiga, Berliner klinische Wochenschr. 1904.
14. Ellenberger, W., Handbuch der vergleichenden mikroskopischen Anatomie der Haussäugetiere. Bd. 1. 1906. S. 75. Die Bewegungsorgane mit Einschluß der Grundsubstanzgewebe und des Muskelgewebes von M. Lungwitz.
15. Frank, G., Ueber den Befund von Trypanosomen bei einem in Stein-Wingert (Westerwald, Regierungsbezirk Wiesbaden) verendeten Rinde. Zeitschr. für Infektionskrankheiten, parasitäre Krankheiten und Hygiene der Haustiere. Bd. 5. 1908/09. S. 313.
16. Frosch, P., Aetiologische Ermittelungen über das Trypanosoma Frank. Zeitschrift für Infektionskrankheiten, parasitäre Krankheiten und Hygiene der Haustiere. Bd. 5. 1908/09. S. 316.
17. Frank, G., und Frosch, P., Ueber die Bedeutung des Befundes rinderpathogener Trypanosomen in Deutschland. Zeitschr. für Infektionskrankheiten, parasitäre Krankheiten und Hygiene der Haustiere. Bd. 5. 1908/09. S. 330.
18. Franke, Inaug.-Diss. 1905.
19. Fröhner, Untersuchungen über die Beschälseuche in Ostpreußen. Monatshefte für praktische Tierheilkunde. Bd. XX. 1909. 11/12. Heft. S. 385.
20. Higgins, Maladie du coït or Dourine. Department of agriculture. Ottawa. November 1907. p. 7.
21. Hutyra und Marek, Spezielle Pathologie und Therapie. 2. Aufl. 1909. Bd. 1.
22. Immisch, K.-B., Untersuchungen über die Beschälseuche der Pferde. Verhandlungen der Gesellschaft deutscher Naturforscher und Aerzte. 1909 und Deutsche tierärztliche Wochenschr. 1909. 17. Jahrg.
23. Kern, Studien über das Wesen der Beschälseuche. Zeitschr. für Tiermedizin. 1905. Bd. IX. S. 259.
24. Kleinpaul, Die Beschälseuche in den Kreisen Lyck und Johannisburg. Berliner tierärztliche Wochenschr. 1908.
25. Laveran und Mesnil, Annales de l'Institut Pasteur. 1902.
26. Dieselben, Trypanosomes et Trypanosomiases. Masson et Cie., Paris. 1904. p. 95.
27. Lingard, Report on Surra. Bombay. 1899.
28. Lorenz, Die Beschälseuche in den Kreisen Lyck und Johannisburg. Berliner tierärztl. Wochenschr. 1908. S. 915.
29. Löffler und Rühs, Die Heilung der experimentellen Nagana (Tsetsekrankheit). Deutsche medizin. Wochenschr. 1908. Nr. 1. S. 5.
30. Löwenstein, E., Zur Pathologie und Therapie der Mäusenagana. Zeitschr. für Hygiene und Infektionskrankheiten. Bd. 63. 1909.
31. Marek, Die Zuchtlähme der Pferde. Zeitschr. f. Tiermedizin. 1900. Bd. IV. S. 401.
32. Derselbe, Weitere Beiträge zur Kenntnis der Beschälseuche. Zeitschr. für Tiermedizin. Bd. 8. 1904. S. 11.
33. Derselbe, Untersuchungen über die Beschälseuche. Deutsche tierärztliche Wochenschr. 17. Jahrg. 1909. Nr. 9 und 10.
34. Marks, Fütterung von Mäusen mittelst Magensonde. The journ. of experim. Med. 1908. Nr. 1, und Arbeiten aus dem Kgl. Institut für experimentelle Therapie zu Frankfurt a. M. 1908. Heft 4.

35. Derselbe, Ueber intrastomachale Behandlung trypanosomeninfizierter Mäuse. Zeitschr. für Immunitätsforschung. Bd. 2. 1909. Heft 3.
36. Mesnil, Annales de l'Institut Pasteur. Oktober 1907. Bd. 21. S. 823.
37. Mesnil et Kerandel, Sur l'action préventive et curative de l'arsenophenylglycine dans les trypanosomiases expérimentales et en particulier dans les infections par T. gambiense. Extrait de Bulletin de la Société de Pathologie Exotique. Tome II. 1909. Nr. 7.
38. Mesnil und Rouget, Annales de l'Institut Pasteur. 1906.
39. Miessner, Die Beschälseuche. Berliner tierärztliche Wochenschr. 1909. S. 634.
40. Derselbe, Die Beschälseuche des Pferdes. Archiv für Schiffs- und Tropenhygiene. Bd. XIII. 1909. S. 132.
41. Monod, La dourine au dépôt de remonte de Constantine. Bulletin de la Société centrale de médecine vétérinaire. 1907. p. 448.
42. Neven, Ueber die Wirkungsweise der Arzneimittel bei Trypanosomiasis. Inaug.-Diss. Bern. 1909.
43. Nevermann, Zur Beschälseuche in Ostpreußen. Berl. tierärztl. Wochenschr. 1908. S. 884.
44. Nicolle und Mesnil, Annales de l'Institut Pasteur. T. 20. 1906. p. 417 und 513.
45. Ostertag, R., Das Veterinärwesen der Vereinigten Staaten von Nordamerika einschließlich des Vieh- und Schlachthofwesens, der Fleischverarbeitung, der Milchversorgung und Milchkontrolle. Reisestudie. Verlag von Richard Schoetz, Berlin 1906.
46. Rabinowitsch, Lydia, und Kempner, Walter, Ein Beitrag zur Kenntnis der Blutparasiten speziell der Rattentrypanosomen. Zeitschr. f. Hygiene und Infektionskrankh. 30. Bd. 1899. S. 251.
47. Roehl, W., Ueber Trypanosan. Zeitschr. f. Immunitätsforschung u. experim. Therapie. 1. Bd. 1908. Heft 1.
48. Derselbe, Heilversuche mit Arsenophenylglyzin bei Trypanosomiasis. Zeitschrift f. Immunitätsforschung u. experim. Therapie. Bd. 1. Teil 1. 1909.
49. Derselbe, Paraminophenylarsenoxyd contra Trypanotoxyl. Zeitschr. f. Immunitätsforschung u. experim. Therapie. 2. Bd. 1909.
50. Rouget, Contribution à l'étude du trypanosome des Mammifères. Annales de l'Institut Pasteur. 1896. p. 716.
51. Rutherford, Maladie du coït or Dourine. Department of agriculture Ottawa. November 1907. S. 1.
52. Schilling, Claus, Chemotherapeutische Versuche bei Trypanosomeninfektionen. Archiv f. Schiffs- u. Tropenhygiene. 13. Bd. 1908.
53. Schneider und Buffard, La dourine et son parasite. Recueil de médecine vétérinaire. 1900. Vol. VII. p. 81, 157, 220.
54. Dieselben, Unicité de la dourine. Annales de l'Institut Pasteur. 1905. Bd. 19. S. 715.
55. Thomas, Brit. med. journ. London. 1905. Vol. 50. S. 1140.
56. Uhlenhuth, Hübner und Woithe, Experimentelle Untersuchungen über Dourine mit besonderer Berücksichtigung der Atoxylbehandlung. Arbeiten aus dem Kaiserl. Gesundheitsamte. Berlin. 27. Bd. 1907. S. 256.

57. Uhlenhuth und Manteufel, Chemotherapeutische Versuche mit einigen neueren Atoxylpräparaten bei Spirochätenkrankheiten mit besonderer Berücksichtigung der experimentellen Syphilis. Zeitschr. f. Immunitätsforschung u. experim. Therapie. 1. Bd. 1. Heft. 1908.
58. Uhlenhuth und Woithe, Experimentelle Untersuchungen über Dourine mit besonderer Berücksichtigung der Atoxylbehandlung. Arbeiten a. d. Kaiserl. Gesundheitsamt. 1908. Bd. 29. Heft 2.
59. Watson, Report on a case of dourine with experimental inoculations and miscellaneous notes on its symptomatology and diagnoses. Department of agriculture. Ottawa. November 1907. S. 32.
60. Weber und Krause, Berl. klin. Wochenschr. 1907. Nr. 7.
61. Wendelstadt, Ueber Versuche mit neuen Arsenverbindungen gegen Trypanosomen bei Ratten und dabei beobachtete Erblindungen. Berl. klin. Wochenschr. 1908. No. 51.
62. Wrublewski, Ein Trypanosoma des Wisent von Bielowesch. Zentralbl. f. Bakteriologie, Parasitenkunde und Infektionskrankheiten. 48. Bd. 1909. Erste Abteilung. S. 162.
63. Yakimoff, W. L., Zur Atoxylbehandlung der experimentellen Dourine. Deutsche med. Wochenschr. 1907. No. 16. S. 641.
64. Yakimoff, W. L. und Kohl, Nina, Zur Infektionsmöglichkeit der Hühner mit Dourinetrypanosomen. Zentralbl. f. Bakteriol. u. Parasitenkd. 1908. 47. Bd. 1909. Erste Abt. S. 483.
65. Yakimoff, W. L. und Schiller, Nadeshda, Zur Trypanosomeninfektion durch die Schleimhaut des Verdauungstraktus. Zentralbl. f. Bakteriol., Parasitenkd. u. Infektionskrankh. 43. Bd. 1907. Heft 7.
66. Zwick und Fischer, Zur Aetiologie der Beschälseuche. Berl. tierärztl. Wochenschr. 1909. S. 683.

XVIII.

Ueber Tuberkulosepräzipitine.

Von

Prof. **F. Neufeld.**

R. Koch hat bei der Veröffentlichung seiner Untersuchungen über die Agglutination der Tuberkelbazillen[1]) gleichzeitig das Phänomen der spezifischen Präzipitation beschrieben, d. h. die Niederschlagsbildung, welche bei Zusatz des Serums immunisierter Tiere zu dem klaren Filtrat einer Tuberkelbazillenkultur eintritt. Er gibt an, daß hochwertige agglutinierende Sera in kurzer Zeit eine derartige Niederschlagsbildung hervorrufen, daß man jedoch dazu stärkerer Konzentrationen bedarf, als beim gleichen Serum zur Agglutination, weil offenbar das fällbare Material nur in geringer Menge in der Flüssigkeit enthalten sei. Dies entspricht ja auch dem, was zuerst von Kraus bei der Präzipitation in Filtraten anderer Bakterienkulturen (Typhus, Pest) beobachtet worden ist; die Präzipitation tritt langsamer wie die Agglutination und nur bei Zusatz stärkerer Serummengen ein. Die Präzipitation wurde von Koch in der wasserklaren Flüssigkeit beobachtet, die man erhält, wenn man Tuberkelbazillenkulturen, die auf dem eiweißfreien Nährboden von Proskauer und Beck gewachsen sind, durch Papier filtriert; die Reaktion war streng spezifisch, mit andern Sera trat sie nicht auf. Koch fügt hinzu: „Ob die fällbare Substanz in der klaren Nährflüssigkeit dieselbe ist, welche auch die Fällbarkeit der aus der Kultur hergestellten Präparate (d. h. der zur Agglutination benutzten Aufschwemmungen) bedingt, muß noch untersucht werden.“

Die von Koch mitgeteilte Beobachtung scheint etwas in Vergessenheit geraten zu sein; wenigstens wurde die spezifische Präzipi-

1) Deutsche mediz. Wochenschr. 1901. S. 832.

tation bei Tuberkulose von Bonome im Jahre 1907 als etwas Neues beschrieben und ganz kürzlich hat Finzi angegeben, daß die Reaktion weit besser als mit den von Bonome u. a. benutzten Bazillenextrakten mit der filtrierten Nährflüssigkeit, auf der Tuberkelbazillen gewachsen sind, gelingt, offenbar ohne Kenntnis davon zu haben, daß die Präzipitation gerade in dieser Form zuerst beschrieben worden ist.

Da nun die Präzipitationserscheinungen bei Tuberkulose gerade in jüngster Zeit besonderes Interesse gefunden haben, so möchte ich hier mit Genehmigung von Exzellenz Koch einige ältere Beobachtungen mitteilen, die ich im Jahre 1901 im Anschluß an die oben erwähnten Versuche Kochs gemacht habe. Zuvor seien jedoch einige Angaben aus der Literatur erwähnt.

Sobernheim[1]) hat im Anschluß an die Publikation Kochs Untersuchungen über die Agglutination der Tuberkelbazillen angestellt, er teilt dabei kurz mit, daß er mit einem Immunpferdeserum unter Verwendung von Alttuberkulin und Tuberkulol als Antigen noch bis zu Verdünnungen von 1 : 10000 auch eine Präzipitation erhielt, während normales Serum nur sehr schwache Wirkung hatte. Von großem Interesse ist seine Beobachtung, daß dieses Serum, das zugleich sehr stark agglutinierte, bei vielfach variierter Versuchsanordnung gar keine Komplementablenkung bewirkte, weder mit Tuberkelbazillen, noch mit Tuberkulin, noch mit keimfrei filtrierter Kulturflüssigkeit von älteren Tuberkelbazillenkulturen.

Bonome[2]) untersuchte die präzipitierende Wirkung des Serums von tuberkulösen Patienten und perlsüchtigen Rindern, sowie von künstlich infizierten Tieren (Meerschweinchen und Kaninchen) auf Extrakte von Tuberkelbazillen und von tuberkulösem Gewebe. Er empfahl die Präzipitation zur Diagnose der Rindertuberkulose zu verwerten, da er bei perlsüchtigen Rindern positive, bei normalen negative Ausschläge erhielt. Außerdem glaubt Bonome in der Präzipitation ein Mittel zur Unterscheidung des typus humanus und typus bovinus gefunden zu haben, indem die Sera ausschließlich oder doch vorwiegend mit Extrakten des homologen Typus reagieren sollen.

Kurz hingewiesen sei auch auf die Untersuchungen von Störk[3]) und von Porter[4]) über Präzipitationsreaktionen im Serum von Phthisikern, obwohl es zweifelhaft erscheint, inwieweit dabei spezifische antibakterielle Antikörper beteiligt sind. Danach entsteht bei Zusatz des Serums von Phthisikern zu Extrakten aus verriebenen Tuberkelbazillen häufig eine Präzipitation; Porter sah eine solche unter 381 tuberkulösen Patienten bei 68pCt., unter 301 Kontrollfällen nur bei 15pCt., fast stets aber trat eine Niederschlagsbildung auch dann auf, wenn das Serum einfach mit Karbolkochsalzlösung versetzt wurde anstatt mit dem klaren

1) Sobernheim, Vortrag in der mikrologischen Gesellschaft 1906. Zentralblatt f. Bakt. Ref. Bd. 38. S. 114.

2) Bonome, Zentralbl. f. Bakteriol. Orig. Bd. 43. S. 91. 1907.

3) Störk, Wiener klin. Woch. 1908. No. 9 u. 11. 1909. S. 325.

4) Porter, Journal of infect. diseases. VII. No. 1. p. 87. 1910.

Filtrat der in Karbolkochsalzlösung extrahierten Bazillen. Störk erhielt in etwa 60pCt. der untersuchten Fälle von Lungentuberkulose bei einfachem Verdünnen des Serums mit Karbolkochsalzlösung (im Verhältnis von 1 : 2) eine Ausflockung, während mit einem Aetherextrakt aus Tuberkelbazillen die Reaktion in 75pCt. eintrat. Außer bei Tuberkulose sah Störk diese Präzipitation noch bei Patienten mit akuten Infektionen, Diabetes, Tumoren.

Szaboky[1]) fand, daß das Blutserum tuberkulöser Menschen, Rinder und Kaninchen mit Extrakten aus tuberkulösen Organen und aus Tuberkelbazillen eine Präzipitation ergab, die mit normalen Kontrollsera ausblieb oder doch wenigstens erheblich schwächer ausfiel. Szaboky glaubt daher, das Auftreten einer stärkeren Präzipitation diagnostisch verwerten zu können; er bestätigt jedoch das häufige Vorkommen von Präzipitation mit Lipoidaufschwemmungen oder einfacher Karbolkochsalzlösung. Bei Verwendung von Extrakten aus humanem und bovinem Material fand Szaboky gewisse Unterschiede, die er aber nicht für durchgreifend hält.

Gute diagnostische Resultate erhielt in jüngster Zeit Finzi[2]) mit der Präzipitationsprobe bei Rindern; er versetzte 4 Teile Serum mit 1 Teil einer filtrierten Bouillonkultur von Tuberkelbazillen und sah nach 1—2stündigem Stehen bei 38° einen Niederschlag auftreten, sobald das Serum von natürlich erkrankten oder künstlich tuberkulös infizierten Rindern stammte, nicht aber mit dem Serum gesunder Rinder. Finzi empfiehlt, diese Reaktion neben der Ophthalmoreaktion zur Erkennung der Rindertuberkulose heranzuziehen.

Calmette u. Massol[3]) untersuchten das Serum eines Kalbes, das mit intravenösen Injektionen auf Glyzeringalle gezüchteter Perlsuchtbazilleu vorbehandelt war, auf Präzipitinwirkung mit verschiedenen Antigenen (Tuberkulin, Extrakt aus menschlichen und Rindertuberkelbazillen, sowie aus Thimotheebazillen), indem sie 2 Teile Serum mit 3 Teilen Tuberkulin mischten; sie fanden stets Niederschlagsbildung, die allerdings bei den letztgenannten säurefesten Stäbchen geringer war, als bei Tuberkelbazillen.

Calmette und Massol bestätigten dabei die interessante Beobachtung Sobernheims, daß bei diesen Präzipitationsvorgängen keine Komplementablenkung stattfindet. In weiteren Versuchen gelang es Calmette u. Massol[4]) durch intravenöse Injektionen von Pferden mit Bazillenextrakten Sera zu gewinnen, die sehr stark Komplement ablenkten, aber keine Präzipitation bewirkten. Damit stimmen auch die Versuche Porters mit menschlichen Sera überein, die keine Parallelität zwischen Präzipitation und Komplementablenkung ergaben; diejenigen Sera, welche die (allerdings, wie oben erwähnt, nicht spezifische) Präzipitation zeigten, lenkten nicht Komplement ab, während umgekehrt Sera, welche eine spezifische Komplementablenkung zeigten, nicht präzipitierten.

Dagegen zeigte das sehr stark komplementablenkende Serum der von Vallée[5])

1) Szaboky, Zeitschr. f. Tuberkulose. Bd. 14. H. 3. S. 169. 1909.

2) Finzi, C. r. soc. biol. 1910. No. 3. p. 127.

3) Calmette u. Massol, referiert Bull. Pasteur. 1909. S. 1070.

4) Dieselben, C. R. soc. biol. 1909, No. 32, S. 528 u. 1910, No. 2, S. 48.

5) Vallée, Ann. Pasteur, September 1909; Derselbe, C. r. soc. biol. Bd. 67. No. 36. S. 700. 1909.

mit lebenden, abgeschwächten Tuberkelbazillen immunisierten Pferde daneben auch eine beträchtliche Präzipitationswirkung; es ergab noch in der Verdünnung 1 : 40 mit 1 : 10 verdünntem Tuberkulin versetzt deutlichen Niederschlag.

Die Tatsache, daß in bestimmten Fällen die Präzipitin- und die Bordetsche Reaktion mit Tuberkuloseimmunserum ganz verschiedene Resultate zu ergeben scheinen, dürfte im Hinblick auf die neueren Diskussionen über die Identität oder Verschiedenheit der dabei beteiligten Antikörper von großem theoretischen Interesse sein und daher weitere Untersuchung verdienen.

Die im folgenden mitgeteilten Versuche sind im Gegensatz zu der Mehrzahl der soeben zitierten Beobachtungen mit stark agglutinierenden Sera von hoch immunisierten Tieren angestellt. Zunächst sei ein Beispiel für eine quantitative Bestimmung des Präzipitingehaltes eines Serums gegeben; für weitere Versuche ist wohl ein genaues quantitatives Arbeiten unerläßlich.

Nachdem durch Vorversuche festgestellt war, daß stark agglutinierende Sera mit dem Filtrat von Tuberkebazillenkulturen, die entweder auf Glyzerinbouillon oder auf den Nährböden von Proskauer und Beck gewachsen waren, zu gleichen Teilen versetzt, in kurzer Zeit einen spezifischen voluminösen Niederschlag ergaben, wurde mit dem Serum des Esels I, der zwei intravenöse Injektionen von lebenden Tuberkelbazillen erhalten hatte, der folgende quantitative Versuch ausgeführt.

Es wurden 3 Kulturen des menschlichen Tuberkulosestamms KK, die verschieden lange Zeit auf Proskauer-Beckscher Nährflüssigkeit gewachsen waren, durch Papier filtriert, das klare Filtrat mit $^1/_2$ proz. Karbol versetzt und alsdann das Serum in abgestuften Mengen zugefügt. Das Ergebnis, nach 48 stündigem Stehen bei 37° abgelesen, war folgendes:

Versuch 1.

Serum-verdünnung:	Filtrat		
	einer 28 täg. Kultur	einer 32 täg. Kultur	einer 50 täg. Kultur
1 : 25	starker Niederschlag	starker Niederschlag	feiner Niederschlag
1 : 50	desgl.	desgl.	desgl.
1 : 100	desgl.	desgl.	ganz schwache Trübg.
1 : 250	klar	klar	klar

Kontrolle mit Normalserum 1 : 10 klar.

Gleichzeitig wurde der gleiche Versuch mit denselben Filtraten ohne Karbolzusatz angestellt; hier entstanden etwas stärkere Nieder-

schläge, als in den karbolhaltigen Röhrchen, doch konnte eine quantitative Bestimmnng nicht vorgenommen werden, da die meisten Röhrchen bakterell verunreinigt waren. Danach scheint also der Karbolzusatz die Reaktion etwas abzuschwächen; hiermit stimmt ein Versuch überein, der 2 Tage später mit einem der 3 Filtrate ausgeführt wurde, nachdem dasselbe inzwischen mit Karbol versetzt im Eisschrank gestanden hatte. Die Präzipitation trat noch in den gleichen Verdünnungen ein, die Flocken waren jedoch viel feiner als beim vorigen Versuch.

Dasselbe Eselserum wurde ferner mit altem Tuberkulin, das mit Kochsalzlösung 5 fach verdünnt war, versetzt; auch hier erfolgte eine Präzipitation, jedoch nicht in so starken Verdünnungen, wie mit dem Filtrat.

Versuch 2.

Präzipitation des Serums von Esel I und Alttuberkulin (1:5 verdünnt).

Serumverdünnung:

1 : 1 (unverdünnt):	schnelle Präzipitation,
1 : 5	nach 24 Stunden dicker Niederschlag,
1 : 10	desgl.

Auch diese Reaktion wurde durch Karbolzusatz etwas gehemmt, wie das folgende Protokoll zeigt, bei dem gleichzeitig das etwas stärker wirksame Serum des ähnlich vorbehandelten Esels II benutzt wurde.

Versuch 3.

Präzipitation der Tuberkulinverdünnung 1 : 5 nach Zusatz von $^1/_2$proz. Karbol.

Serum-verdünnung	Serum Esel I	Serum Esel II
1 : 5	Niederschlag	Niederschlag
1 : 10	? ganz feine Körnchen	desgl.
1 : 25	—	—
1 : 50	—	—

Auch eines der im ersten Versuch benutzten Filtrate wurde mit Kochsalzlösung 1 : 5 verdünnt und dann mit spezifischem Serum versetzt; es zeigte sich, daß die verdünnte Flüssigkeit etwa ebenso stark präzipitiert wurde, wie die konzentrierte. Weitere Versuche mit stärker verdünntem Filtrat oder Tuberkulin, etwa in der bei der Titrierung präzipitierender Antieiweißsera üblichen Weise, wurden nicht angestellt.

Im Agglutinationsversuch nach der von Koch ausgebildeten Methode ergab das in den vorigen Versuchen benutzte Eselserum I mit der 1 : 10000 verdünnten Testfähigkeit folgenden Titer:

1 : 400 nach 24 Std. +,
1 : 600 „ 24 „ —, nach 48 Std. +.

Das Serum einer immunisierten Ziege (Ziege XII) zeigte bei Beobachtung nach 24 Stunden folgende Werte für Agglutination und Präzipitation.

Agglutination	Präzipitation
mit 1 : 10000 Testflüssigkeit:	mit dem Filtrat einer 13täg. Kultur:
1 : 1200 +	1 : 20 + +
1 : 1500 —	1 : 50 +
	1 : 100 —.

Dasselbe, sowie ein zweites Ziegenserum wurde in gleicher Weise mit dem Filtrat einer 16 tägigen Perlsuchtkultur geprüft; auch hier zeigte sich eine, wenn auch schwächere Präzipitation. Die verschiedene Stärke der Reaktion hängt aber vielleicht nur davon ab, daß die Quantität des reaktionsfähigen Materials in den Filtraten schwankt; auch bei verschiedenen Kulturen desselben Bazillenstammes ergaben sich oft beträchtliche quantitative Unterschiede der Präzipitation.

Der folgende Versuch betrifft hauptsächlich die Frage nach den Beziehungen zwischen der Agglutination und der Präzipitation bei Tuberkulose. Hierzu ist jedoch zu bemerken, daß die Agglutination in der von Koch angegebenen Ausführung, nämlich mit im Exsikkator getrockneten, sodann zu Pulver verriebenen und in Karbolkochsalzlösung aufgeschwemmten Tuberkelbazillen insofern bereits ein Mittelding zwischen Agglutination und Präzipitation darstellt, als die Bakterien dabei nicht mehr in der Form erhalten, sondern in eine Suspension von groben und feineren Bazillentrümmern verwandelt sind, wobei sicherlich auch Teile der Bakteriensubstanz in Lösung gehen. Nun zeigten aber einige vergleichende Versuche, daß die aus diesen verriebenen Bazillen erhaltene Kochsche „Testflüssigkeit“ beim Versetzen mit spezifischem Serum fast völlig dieselben Ausschläge, sowohl in bezug auf den Titer, als auch in bezug auf den zeitlichen Verlauf der Reaktion, ergab, wie eine Aufschwemmung von lebenden, in der Form erhaltenen Tuberkelbazillen, die durch Verreiben mit schwacher Lauge fein suspendiert worden waren. Hiernach darf man die mit der Testflüssigkeit (deren Herstellung weit einfacher ist als die einer

Agglutinationsflüssigkeit aus lebenden Tuberkelbazillen) erhaltenen Titer wohl als die Agglutinationstiter bezeichnen. Im übrigen nehmen wohl die meisten Autoren an, daß Präzipitation und Agglutination im Grunde auf den gleichen Vorgängen beruhen, und daß die dabei in Wirksamkeit tretenden Serumantistoffe identisch sind. Mit dieser Annahme stimmt auch das Ergebnis des folgenden Versuches überein; aus demselben geht wohl hervor, daß die bei der agglutination und Tuberkulose-Präzipitation beteiligten Antikörper mindestens zum großen Teil identisch sind.

Versuch vom 13. November 1901.

Versuch über die im Serum Ziege 23 (Agglutinationstiter, mit $\frac{1}{10000}$ Testflüssigkeit, nach 24 Stunden 1 : 800 stark +, 1 : 1000 schwach +) enthaltenen Agglutinine und Präzipitine.

Folgende 4 Röhrchen kommen auf 24 Stunden in den Brütschrank:

I. 0,4 Serum + 4,0 Testflüssigkeit (konzentriert $\frac{1}{1000}$)
II. 0,4 Serum + 4,0 klares Filtrat einer 16tägigen Kultur
III. 0,25 Serum + 5,0 Testflüssigkeit ($\frac{1}{1000}$)
IV. 0,25 Serum + 5,0 Filtrat

} Ueberall starker Niederschlag.

Dazu zwei Kontrollen ebenfalls 24 Stunden bei 38°:

Kontrolle a (0,4 Serum + 4,0 Karbolkochsalzlösung
Kontrolle b 0,35 Serum + 5,0 Karbolkochsalzlösung } kein Niederschlag.

Die entstandenen Niederschläge, die in den mit Testflüssigkeit versetzten Röhrchen massiger sind als in den Filtraten, werden abzentrifugiert, mit der überstehenden Flüssigkeit folgende Proben angestellt:

A) Ist bei 24stündiger Einwirkung des Serums alles reaktionsfähige Material in der Test- resp. Filtratflüssigkeit aufgebraucht worden?

Zu der überstehenden Flüssigkeit aller 4 Röhrchen wird frisches Serum im Verhältnis 1 : 10 zugesetzt. In allen tritt ein reichlicher Niederschlag auf; das fällbare Material ist also nirgends aufgebraucht.

B) Sind die Agglutinine und Präzipitine, die das Serum enthielt, bei dem Versuche ganz oder teilweise aufgebraucht worden?

1. Je 0,5 klarer Flüssigkeit aus den 4 Röhrchen sowie den beiden Kontrollen werden mit je 0,5 Filtratflüssigkeit einer Tuberkelbazillenkultur versetzt (Prüfung auf Vorhandensein des Präzipitins):

I. nach 24 Stunden — (nach 3 Tagen schwacher Niederschlag),
II. nach 24 Stunden +,
III. nach 24 Stunden — (nach 3 Tagen schwacher Niederschlag),
IV. nach 24 Stunden +.

Kontrolle a und b +.

Schlußfolgerung: Auch bei der Agglutination werden also die Präzipitine gebunden, bei obiger Versuchsanordnung sogar fast vollständig und jedenfalls in viel höherem Maße als bei der Präzipitation.

2. Prüfung der 6 Röhrchen auf Gehalt an Agglutinin:

a) mit $\frac{1}{1000}$ Testflüssigkeit geben II und IV schneller, I und III erheblich langsamer den Niederschlag,

b) mit $\frac{1}{10000}$ erhält man nach 24 Stunden folgende Werte:

I. 1 : 100 stark, III. 1 : 100 schwach,
II. 1 : 600, IV. 1 : 400.

Kontrolle a 1 : 800 stark, b 1 : 800 schwach.

Schlußfolgerung: Bei der Präzipitation werden ebenfalls die Agglutinine gebunden; bei den gewählten Versuchsbedingungen allerdings quantitativ weniger stark als bei der Agglutination.

Hiernach scheinen bei unseren Präzipitations- und Agglutinationsversuchen wenigstens zum größten Teil die gleichen Stoffe in Reaktion zu treten.

XIX.

Aus dem veterinär-pathologisch-anatomischen Institut d. Universität Gießen.

Ueber die durch Strongyliden bei Pferden verursachten Abweichungen und deren Beziehungen zur Rotzkrankheit.

Von

Prof. Dr. **Olt.**

Mit 5 Abbildungen auf Tafel IX—XI.

Die beim Pferde durch Strongyliden verursachten Schädigungen sind je nach ihrem Sitz und der Zahl der Parasiten sehr vielgestaltige. Eine besondere Beachtung haben sie in der Veterinärpathologie erst gefunden, nachdem von Bollinger (34) im Jahre 1870 die Beziehungen des Aneurysmas der vorderen Gekrösarterie zur Kolik des Pferdes geklärt worden waren. In jüngerer Zeit sind weitere Abweichungen als Folgezustände des Parasitismus der Strongylidenlarven erkannt worden, so die in den Lungen des Pferdes vorkommenden grauen durchscheinenden und verkalkten Knötchen, und eigenartige Knoten und Geschwüre im Darme. Alle diese fraglichen Produkte erheischen hinsichtlich ihrer Verwechselung mit Zuständen rotziger Natur ein hervorragendes Interesse in der Veterinärpathologie. Ferner darf man sich durch das Studium des in Rede stehenden Parasitismus mancherlei Aufklärung über noch dunkele Punkte hinsichtlich der Naturgeschichte der Strongyliden des Pferdes versprechen; harren doch noch verschiedene strittige Fragen über die Wanderung dieser Parasiten ihrer endgültigen Lösung. In mehrfacher Beziehung sind die Ansichten der Autoren auf dem durch das Thema berührten Gebiete so geteilte, daß das Ende der Diskussion hierüber noch nicht abzusehen ist.

Als Schüler unseres Altmeisters Schütz halte ich es für eine angenehme Pflicht, in dieser Festschrift einen Beitrag zu dem beregten Gegenstand zu liefern. Ich tue das eingedenk früherer gemeinsamer Arbeit auf diesem Gebiete und unter Beachtung der Tatsache, daß

kein zweiter Forscher sich für alle die Lehre vom Rotz berührenden Fragen stets so hervorragend interessiert hat wie Schütz. Wenn ich ferner sage, Schütz ist es, dem wir die Lehre vom Rotz verdanken, so spreche ich heute nur aus, was in objektiver Würdigung seiner Arbeiten sicherlich in der Geschichte einmal uneingeschränkt anerkannt werden wird.

Bevor ich jene den Produkten des Rotzes ähnlichen entozoischen Gebilde bespreche, halte ich es für angebracht, auf die Naturgeschichte der Strongyliden des Pferdes zurückzukommen.

Raillet (35) und Neumann (23) haben zuerst darauf hingewiesen, daß Strongylus armatus Rudolphi (Sclerostomum armatum Dujardin) im Darm des Pferdes in einer kleinen und einer großen Spielart auftreten. Später hat Pöppel Unterschiede im Nahrungsschlauch, im Geschlechtsapparat, im Gefäß- und Muskelsystem nachgewiesen, die große Art mit dem Namen Strongylus neglectus belegt und die kleinere Strongylus armatus genannt. Im Jahre 1900 wies Looß (25) eine dritte Strongylidenart im Pferdedarme nach, die er als Sclerostomum edentatum bezeichnete. In der Folge hat Sticker eine nähere Untersuchung der drei Arten vorgenommen und mit Rücksicht auf das beste mikroskopische Unterscheidungsmerkmal, die zahnähnlichen Gebilde am Boden der Mundkapsel, empfohlen, die fraglichen Würmer zu benennen als zahnlosen, zweizähnigen und vierzähnigen — Sclerostomum edentatum, Scl. bidentatum, Scl. quadridentatum —.

In folgendem gebe ich eine kurze Beschreibung nach Stickers (31) Angaben:

1. Sclerostomum edentatum Looß, zahnloser Palissadenwurm = Strongylus armatus Rud. part. = Palissadenwurm Goeze.

♂ 23—26 mm lang, 1,5 mm dick,

♀ 33—36 mm lang, 2 mm dick. Kommt im Grimm- und Blinddarm des Pferdes vor, hier der Schleimhaut anhaftend. Verirrt ist er in verschiedenen Körperregionen gefunden worden, z. B. in der Bauchhöhle, dem Hodensack, den Hoden, der Leber, der Subserosa der Bauchhöhle.

Der vordere Körperpol setzt sich durch einen Zirkelschnitt wie ein rundes Knöpfchen ab, welches frontal abgeflacht und eine von zahlreichen Lippenfransen umgebene Mundöffnung besitzt. Die Mundkapsel becherförmig mit weiter Oeffnung. Der Querschnitt der Dorsalrinne dreieckig mit umgebogener Spitze. Am Boden der Mundkapsel keine Erhebungen.

Der Oesophagus am unteren Ende birnförmig geschwollen. Exkretionsporus in der Nähe des Mundkapselrandes. Die Vulva 9—10 mm vom Schwanzende entfernt. Letzteres am After leicht eingezogen und mit stumpfer Spitze endend.

2. Sclerostomum bidentatum Sticker, zweizähniger Palissadenwurm = Sclerostomum vulgare Looß = Strongylus armatus Rud. part.

♂ 14—16 mm lang, 0,7 mm dick,

♀ 23—24 mm lang, 1 mm dick.

Larve in der Submukosa des Pferdedarmes und in Blutgefäßen (vordere Ge-

krösarterie); der geschlechtsreife Wurm haftet an der Schleimhaut des Blind- und Grimmdarmes.

Vorderer Körperpol abgeflacht und mit einer kreisrunden von zahlreichen Lippenfransen umgebenen Mundöffnung versehen. Mundkapsel kugelig mit weiter vorderer Oeffnung; dorsal etwas mehr gebogen als ventral; an ihrer Rückenwand eine vom Boden bis zum vorderen Rand aufsteigende Rinne, deren Querschnitt halbrund ist; an ihrem Grunde zwei buckelförmige Auftreibungen, sogenannte Zähne, und eine dreischlitzige Oeffnung, welche in den Schlund führt. Der Oesophagus am unteren Ende leicht birnenförmig geschwollen. Die Vulva ist 7 mm vom Schwanzende entfernt. Der Schwanz läuft allmählich spitz zu.

3. Sclerostomum quadridentatum Sticker, vierzähniger Palissadenwurm = Strongylus neglectus Pöppel = Strongylus armatus Rud. part. = Strongylus equinus Müll.

♂ 33—35 mm lang, 1,25 mm dick,

♀ 45 mm lang, 2,25 mm dick.

Auf der Schleimhaut des Grimmdarmes des Pferdes.

Der vordere Körperpol wenig abgeflacht mit einer kleinen kreisrunden, von zahlreichen Lippenfransen umgebenen Mundöffnung. Die Mundkapsel elipsoidisch, 1 mm lang, 0,65 mm breit; Dorsalrinne auf dem Querschnitt rundlich; am Boden der Kapsel 4 buckelförmige Erhebungen; die beiden ventralen scharf zugespitzt, 285 μ lang, 90 μ breit, die beiden dorsalen abgerundet, 340 μ lang, 115 μ breit. Der Oesophagus am unteren Ende nur wenig verbreitert. Die Vulva 14 mm vom Schwanzende entfernt. Letzteres am After leicht eingezogen und mit stumpfer Spitze endend.

Sticker (31) hat ferner noch die Unterscheidungsmerkmale hinsichtlich der Anordnung des Gefäßsystems und der Beschaffenheit der Bursa angegeben.

Besonderes Interesse erheischt das Schmarotzertum der Strongyliden im Blutgefäßsystem des Pferdes. Schon im Jahre 1691 hat Ruyisch (22) den Wurm des Aneurysmas beschrieben und Rudolphi (72) unterschied einen Strongylus armatus α major intestinalis und Str. β minor, aneurysmaticus. Später wurde letzterer als Entwickelungsform des ersteren angesehen. Sticker fand, daß das Aneurysma durch die Jugendform des Sclerostomum bidentatum verursacht wird. Diese Angabe kann ich bestätigen, und habe ich Vertreter der anderen beiden Arten in der Arteria ileo-coeco-colica noch nicht angetroffen.

Verschiedene Autoren haben über das Vorkommen von Strongyliden in der Bauchspeicheldrüse, in den Nieren, den Hoden, der Hodenscheidenhaut, in den Lungen und im Gehirn berichtet. Ich hatte Gelegenheit, ihn in zertrümmertem und durchblutetem Parenchym der Leber, der Hoden und zweimal unter der Serosa des Zwerchfells und der Bauchdecken in mehr als je 20 Exemplaren zu finden. In letzteren Fällen lag Strongylus edentatus vor; die Männchen waren 14 mm, die Weibchen 34 mm lang. Sie hatten fingerbreite, blutige Straßen hinter sich und waren von unregelmäßigen, hochroten, fleckigen Blutungen umgeben. Die darübergelegene Serosa war tauähnlich mit Fibrin beschlagen.

Sticker teilt mit, in der alten Gurltschen Sammlung seien mehrere Strongyliden aus der Scheidenhaut der Hoden eines Hengstes und mehrere zwischen Bauchhaut und Bauchmuskeln eines Pferdes aufgefunden,

die der zahnlosen Art des bewaffneten Palissadenwurmes angehören. In der Helminthensammlung des zoologischen Museums hatten sich Strongyliden aus der Lunge eines Pferdes und ebensolche aus der Bauchhöhle eines Fohlens gefunden, die gleichfalls als Sclerostomum edentatum erkannt wurden. Wahrscheinlich handelt es sich bei zwei von Kitt in der Bauchhöhle des Pferden gemachten Funden gleichfalls um diese Art. An verschiedenen Stellen waren Blutungen unter der Serosa durch 4—5 cm lange Strongyliden verursacht worden, wovon ein Exemplar unter der Nierenkapsel an einer blutig-sugillierten Stelle lag.

Nach diesen Beobachtungen will es erscheinen, als seien die im Parchenym von Organen und subserös oder in der Unterhaut gelegentlich vorkommenden Strongyliden der Art Sclerostomum edentatum zuzuzählen.

Das Auftreten von Würmern in der Darmwand des Pferdes hat zuerst Raillet beobachtet und nach ihm Kitt mit den Worten erwähnt: „Man findet die Parasiten auch in der Wand unter der Schleimhaut des Darmes, wo ihre Nester als flachhügelige, knotige Verdickungen von Hirse- bis Hanfkorn-, bis Nuß oder bis Mandelgröße sichtbar und fühlbar werden. Die Schleimhaut zieht über die Stelle weg; wenn man einschneidet, gewahrt man eine Höhlung mit trüb rötlichem, eitrig blutigem Inhalt, milchiger, weißlich oder schieferig gefärbter Wand. Der darinliegende Wurm ist eingerollt und nähert sich in Größe und Gestalt den geschlechtsreifen Exemplaren".

Im Jahre 1900 berichtete ich (12) näher über das Vorkommen der Strongyliden in der Darmwand und erwähnte, daß man bei sorgfältiger Prüfung der Blind- und Grimmdarmschleimhaut fast immer Würmer oder Residuen ihrer Lagerstätte bestätigen könne. In einem Falle waren ca. 150 Wurmknoten zu ermitteln. Jeder Knoten bestand aus einer bindegewebigen Kapsel und einer glattwandigen einfachen oder gefächerten Höhle, in der je eine Strongylidenlarve und ein graubrauner breiiger Pfropf saßen. Die Mehrzahl der Würmer hatte eine Länge von 12—18 mm, einige geschlechtsreife Exemplare maßen über 20 mm. Auch Wurmlager mit einer 1 mm weiten Oeffnung, die der Parasit bereits verlassen hatte, fanden sich vor. Ferner sah man bei straff angespannter Schleimhaut stippchenförmge Rötungen und soeben erkennbare Ringelchen von 1—3 mm Durchmesser. Mit der Nadel konnten an diesen Stellen 3—10 mm lange Wurmlarven herausgezogen werden, deren Länge 0,8—1,5 mm betrug. Bei 4 mm langen Männchen waren schon beide Spiculae und eine enge trichterförmige Bursa zu erkennen. Die Zahl dieser Wurmlarven war auf einige Hunderte zu schätzen.

Es steht fest, daß die in der Darmwand des Pferdes eingekapselten Strongyliden, abgesehen von Sclerostomum tetracanthum, das als 1—10 mm langer Wurm gleichfalls in der Darmwand gefunden wird, mit der im Aneurysma vorkommenden Art, Sclerostomum bidentatum identisch sind. Das hat Sticker festgestellt, meine Beobachtungen und die Hummel's (27) stimmen damit überein.

Es fragt sich nun, sind die zur Art Sclerostomum bidentatum gehörigen Würmer, welche in den Knoten der Darmwand gefunden werden, vom Aneurysma heruntergewandert, wie nach der Ansicht von Raillet (35 und 36), Leuckart (37) und anderen Autoren bisher angenommen wurde, oder sind sie von dem Darmlumen her nach der Submukosa vorgedrungen, um hier die Entwickelung bis zur Geschlechtsreife durchzumachen. Diese letzte Ansicht habe ich auf Grund histologischer Merkmale bei der Untersuchung der Wurmknoten vor 10 Jahren ausgesprochen, und weitere Beobachtungen bestärkten mich in meiner Annahme.

Sclerostomum tetracanthum sowohl wie Sclerostomum bidentatum liegen, wenn in der Darmwand parasitierend, in der Submukosa, unmittelbar unter der Muscularis mucosae. Solange die Schleimhaut über dem Wurmknoten erhalten ist, läßt sich ein mit unbewaffnetem Auge kaum sichtbarer Defekt nachweisen, der an mikroskopischen Schnitten durch die Muscularis mucosae als ein mit Detritusmassen und emigrierten Zellen verstopfter Kanal bis in das Wurmlager zu verfolgen ist. Aus diesem regelmäßigen Befunde ist auf eine Zuwanderung des Parasiten vom Darmlumen her zu folgern.

Die in der Blutbahn vorkommenden Strongylidenlarven halte ich auch heute noch für verirrte Exemplare, die vielleicht von den Darmarterien zum Teil den Weg zurück in den Darm finden können, für die Erhaltung der Art meines Erachtens aber nicht nennenswert inbetracht kommen. Sichere Beweise, daß diese Würmer Arterienwände perforieren und hierauf den Weg bis in das Darmlumen des Pferdes einschlagen, fehlen heute noch.

Hummel, der in jüngster Zeit in einer sehr schätzenswerten Abhandlung diese Frage berührte und viele Wurmknoten der Darmwand des Pferdes in Schnittserien zerlegt und eingehend untersucht hat, sagt: „Zweifellos spielt sich die Entwickelung des Sclerostomum bidentatum in einer sehr großen Anzahl von Fällen in der von Olt beschriebenen Weise ab, und geht auch eine große Zahl der in die Blutbahn eingedrungenen Larven in den verschiedensten Organen zugrunde."

Sticker hält streng an der früheren Auffassung fest und sagt über den in der Art. mesent. anterior parasitierenden Strongylus:

„Die Ueberwanderung der jungen Würmer aus dem Aneurysma in den Darm geht in folgender Weise vor sich: So lange die Larven in der Blutader verweilen, werden sie durch die geronnenen Fibrinmassen dort festgehalten. Nur ihr vorderes Ende, bisweilen auch das hintere, ragt ein wenig hervor und ist imstande, sich zu bewegen. Zu einer Ansaugung an die Wand der Blutader, nach Art der Geschlechtstiere an der Schleimhaut des Darmes, ist weder die Larve mit ihrer Mundrosette, noch der in der Larvenhaut sitzende Wurm befähigt. Wird die Larvenhaut zerrissen, so treibt die Blutwelle die Würmer willenlos nach den Endverzweigungen der Gekrösarterie. Hier verweilen sie in flachhügeligen, knotigen Verdickungen von Bohnen- bis Haselnuß- oder Mandelgröße und wachsen zu der Länge und Gestalt der Geschlechtstiere heran. Niemals habe ich in diesen Darmwandknoten Larven, sondern stets junge Würmer des Aneurysma gefunden. Aus der Darmwand gelangen die Würmer durch eine kraterförmige Oeffnung der Schleimhaut in das Lumen des Darmes, saugen sich fest, erlangen dort ihre vollständige Geschlechtsreife und begatten sich endlich, worauf der Kreislauf des Lebens von neuem beginnt."

Im Jahre 1890 hat Willach die Ansicht ausgesprochen: „Daß der Durchgang durch die Blutbahn notwendigerweise zur Entwickelung unserer Parasiten gehört, möchte ich aus dem Grunde verneinen, weil die geschlechtsreifen Exemplare in so großer Anzahl im Darme gefunden werden, daß sie unmöglich alle die Blutbahn passiert haben können, ohne viel gewaltigere Störungen hervorzurufen, als wir in der Regel zu sehen gewohnt sind." Diese Ansicht habe ich vollkommen geteilt, seit sie mir bekannt geworden ist. Bei Sektionen habe ich stets auf das Verhältnis der im Darm ermittelten Strongyliden zu den in der Arteria ileo-coeco-colica sitzenden geachtet. Wenn wir die Anzahl des im Darme vorkommenden Scl. bidentatum mit den im Aneurysma schmarotzenden Exemplaren vergleichen, muß auffallen, daß letztere in einer unverhältnismäßig geringen Zahl gegenüber den geschlechtsreifen im Zökum und Kolon vertreten sind. Wir können bei dem auffallend großen Zahlenunterschied nicht folgerichtig annehmen, daß alle geschlechtsreifen Exemplare einmal in der Gekrösarterie schmarotzt haben, auch wenn die Entwickelung des Wurmes im Blutgefäß wesentlich rascher ablaufen sollte, als die Zeit des Geschlechtslebens. Eine richtige Vorstellung über die Zahl der im Pferdedarm schmarotzenden Strongyliden gewinnt man nur, wenn Zökum und Kolon noch lebenswarm aufgeschnitten werden, da in diesem Falle die Würmer an der

Schleimhaut haften und nicht wie bei erkalteten Kadavern sich unter dem Darminhalt der Beachtung entziehen. Chabert fand auf einer zwei Hände großen Fläche mehr als 1000 Stück und schätzte die Gesamtmenge der im Darme vorhandenen Würmer auf mehr als eine Million. Allerdings ist nicht bekannt, in welchem Verhältnis Scl. bidentatum darunter vertreten war. Auf einer 20 qcm großen Schleimhautfläche sah ich in einem Fall 63 geschlechtsreife Strongyliden, auffallend war aber, daß in der Gekröswurzel nur 4 kleine Larven ermittelt werden konnten. Allenfalls kann nach dieser Sachlage angenommen werden, daß ein kleiner Teil der geschlechtsreifen Exemplare des Scl. bidentatum von den Arterien des Darmes heruntergewandert ist. Aber auch das trifft meines Erachtens wohl kaum zu.

Ungemein häufig finden sich am Gekröse des Blind- und Grimmdarmes, und nicht selten auch an den übrigen Darmteilen kleine reiserähnliche Gefäßverkalkungen oder grieskorn- bis pfefferkorngroße graue bis hellgelbe, kalkige Knötchen, die in einer straffen bindegewebigen Hülle liegen. Daß sie auf Emboli der vorderen Gekröswurzel zu beziehen sind, ist zweifellos. Denn in den entkalkten und mikrotomierten Gebilden findet man regelmäßig untergegangene Wurmlarven, und zwar in der Regel mehrere hintereinander. Aus diesem Befund geht hervor, daß Würmer des Aneurysmas in den peripheren Gefäßverzweigungen absterben und verkalken. Sicher werden auch viele Wurmlarven auf ähnliche Weise zugrunde gehen, ohne sich mit Kalkknoten zu umgeben. Die Menge etwa gleichzeitig mitgeschwemmter Gerinnsel und das Verhalten des verletzten Gefäßrohres werden entscheiden, ob später Reste des Embolus und Abweichungen an den Arterien sich bemerkbar machen oder nicht.

In all den fraglichen Kalkkörperchen habe ich niemals Wurmlarven vermißt, woraus ich folgere, daß sie an dem Orte, wo das Gefäß infolge seiner Enge ein weiteres Absteigen nicht zuläßt, liegen bleiben und die Arterienwand nicht zu durchbrechen vermögen. Allerdings handelte es sich hier mit sehr seltenen Ausnahmen um kleine Wurmlarven, die den Entwickelungsgrad der Häutung, welcher nach Sticker dem Verlassen des Aneurysma vorausgeht, noch nicht erreicht hatten. In größeren, erbsengroßen und umfangreicheren kalkig inkrustierten Knoten der Submukosa des Kolons fand ich aber auch solche Würmer, die verschrumpft und teilweise verkalkt waren und nach den Größenverhältnissen den ausgewachsenen Exemplaren des Aneurysma gleich-

kamen. Es ist mir allerdings nicht gelungen, an den Schnitten nachzuweisen, ob die definitive Wandkapsel schon gebildet war.

Nach Abzug aller in der gedachten Weise zugrundegegangener Wurmlarven müßten, die Richtigkeit der früheren Anschauung vorausgesetzt, noch soviele bis zum Stadium der Häutung gelangte Würmer übrigbleiben, um die Zahl der im Darm sich vorfindenden Repräsentanten der Art Scl. bidentatum zu liefern.

Wo sind diese durch die Arterien herabsteigenden Arten zu suchen? Am Gekrösansatz verzweigen sich die Darmarterien plötzlich in ein kleinkalibriges Gefäßnetz; hier finden wir auch fast ausschließlich die kalkigen Knoten mit den zentral gelegenen Würmern. Die Knoten mit den lebenden Würmern der Submukosa sind aber gleichmäßig über die ganze Oberfläche der Darmschleimhaut verteilt. Diese Tatsache läßt sich meines Erachtens nicht mit der Annahme einer Zuwanderung der Würmer durch die Darmarterien in Einklang bringen. Nur einen einzigen mir bekannten Fall muß ich als Ausnahme betrachten, er betrifft zahlreiche Wurmknoten in der Spitze des Blinddarmes, die sich auf einen verhältnismäßig kleinen Bezirk beschränkten; ich komme unten auf den Fall zurück.

Hummel (27) folgert auf Grund seiner Untersuchungen an fraglichen Wurmknoten des Pferdedarmes: „Die Sklerostomenlarven und geschlechtsreifen Individuen gelangen nicht nur vom Darme aus, sondern auch auf dem Wege der Gefäßbahn in den Dünn- und Dickdarm.“ Er nimmt sonach eine Mittelstellung zwischen der von Leuckart, Raillet (22), Sticker u. a. vertretenen Ansicht, wonach die Strongyliden (Scl. bidentatum) vom Blutgefäßsystem nach dem Darme gelangen, und meiner Auffassung, nach welcher die in Gefäßen vorkommenden Strongyliden als verirrte Exemplare anzusehen sind, die nur durch die Gunst des Zufalls den Weg zurück ins Darmlumen wieder finden. Die Beobachtung Hummels, daß in den feinen Gefäßverästelungen der Submukosa namentlich des Dünndarmes die Würmer sich festkeilen und in den periarteriellen nekrotischen Herden, aus denen pfefferkorngroße bis erbsengroße Knoten hervorgehen, völlig zugrundegehen, kann ich durchaus bestätigen.

Die Wurmknoten des Pferdedarmes hat Hummel nach ihrer Einrichtung in Gruppen gesondert. Einen besonders bemerkenswerten Befund teilte er über einen vollständig in eine Serie mikroskopischer Schnitte zerlegten Wurmknoten mit, der beweisend für die Zuwanderung

der Parasiten aus einer Arterie sein sollte. Ein Schnitt (Fig. 5) zeigt die Muskularis einer zerstörten Arterienwand inmitten von roten Blutkörperchen und Gerinnungsmassen. „Hier befand sich das große, mit weiten Ausbuchtungen versehene Wurmlager, in deren vorderster der Parasit sich noch vorfand, durch breite, mit starken Streifen roter Blutzellen durchsetzte Züge direkt mit dem Innern einer Arterie in Verbindung. Die allmähliche Thrombosierung und Einschmelzung der Arterienwand und die spätere Regeneration des Gefäßlumens konnte in einer Reihe von Schnitten genau verfolgt werden. Ein Zweifel daran, daß der vorliegende Wurm seinen Weg aus dieser Arterie in das Wurmlager hineingenommen hatte, war schlechterdings nicht möglich.“ Herr Hummel hatte die Liebenswürdigkeit, mir seine mikroskopischen Präparate zur Durchsicht zu überlassen, und kann ich mich seinen Folgerungen nicht anschließen. Im Bereiche der Blutung gewinnt man den Eindruck, als sei hier die Zerstörung des Blutgefäßes durch den in der Nähe gelegenen Wurm verursacht. Nun lehren aber die vielen Schnitte der Serie, daß sich die jüngsten Abweichungen auf die Blutung um das zerstörte Gefäß beziehen; denn die Blutkörperchen sind noch gut erhalten, während in weiterer Entfernung alter Detritus liegt. Vor allen Dingen aber findet sich im Bereiche der ältesten Abweichungen des Wurmlagers der Defekt in der Mukosa und Muscularis mucosae, der für die Zuwanderung des Wurmes vom Darmlumen her spricht. Bei dem weiteren Vordringen ist der Parasit mit der Adventitia des Arterienrohres zuerst in Berührung gekommen und der Gewebszerfall ging soweit, daß sich die Blutung angeschlossen hat. Ich will keineswegs behaupten, daß Hummel unter den vielen von ihm untersuchten Wurmknoten nicht auch solche ermittelt hat, die seine Folgerungen mit Recht stützen; die fragliche Serie lehrt aber, wie leicht Bilder entstehen, die zu Täuschungen führen.

An Arterien wie auch an Venen der Darmwand, welche durch den Parasitismus der Strongyliden in Mitleidenschaft gezogen werden, entstehen gar vielgestaltige Abweichungen. Die jüngsten Veränderungen treten in Form von zelligen an Eosinophilen reichen Exsudaten in den adventitiellen Gewebszügen auf. Bald lockern sich die glatten Muskelfasern der Media, ihre Kerne nehmen unregelmäßige Gestalt, z. B. wellige Schlängelungen an, und lösen sich zuletzt in Trümmer auf. In der Regel tritt eine ausgiebige Kontraktion des Gefäßes ohne Blutung ein. In dem Erweichungsherd des Wurmsitzes widerstehen

die Arterienwände ebenso wie bei anderen Einschmelzungen in lockerem Gewebe am längsten dem Zerfall. Ja manchmal sieht man dickwandige kontrahierte Arterien mitten in feinkörnigem Detritus des Wurmknotens noch liegen, wenn längst der Parasit seinen Weg nach dem Darmlumen gefunden hat. Beim Studium solcher Bilder habe ich nie ein sicheres Urteil gewinnen können, ob der Wurm durch die Arterie oder von der Glandularis her in die Submukosa ursprünglich eingewandert war, da die Schleimhaut in diesem Stadium sekundäre Abweichungen aufweist, die eine Folgerung nicht mehr oder nur ausnahmsweise zulassen.

Die zum Schlusse sich einstellende Regeneration im Bereiche des Wurmlagers vollzieht sich unter Ausstoßung des Pfropfes nach dem Darmlumen und einer epithelialen Ueberkleidung des Defektes. Diese entwickelt sich vom Rand des Geschwüres her und dringt schon in die Tiefe vor, ehe sich hier die oft kalkig inkrustierten Massen lockern. Im Grunde des Defektes bleibt eine geringe Menge Granulationsgewebe zurück, in das von der gebildeten Epitheldecke einzelne Drüsenschläuche vordringen, die nicht ganz die Länge der Liberkühnschen Drüsen erreichen und auch nicht das regelmäßige Anordnungsverhältnis aufweisen. Der Defekt in der Muscularis mucosae bleibt bestehen. Diese Abweichungen sind makroskopisch nicht sichtbar, bei histologischen Untersuchungen begegnet mancher gelegentlich Zuständen, die auf frühere Geschwüre schließen lassen und große Uebereinstimmung mit den vernarbten entozoischen Follikulargeschwüren (Strongylus dentatus) des Schweinedarmes aufweisen. Aus diesem Befund geht hervor, daß die zahlreichen Follikulargeschwüre der Darmschleimhaut und die Erkrankungen der Lymphdrüsen durch Wurmlarven verursacht worden sind. Diese waren von der Oberfläche der Schleimhaut eingedrungen und sind in der Tiefe der Geschwüre zugrunde gegangen. Ein Teil ist bis zu den Lymphdrüsen gewandert und dort abgestorben. Wie der Untergang der Wurmlarven zu erklären ist und welcher Art sie angehören, läßt sich nicht entscheiden.

Der Nachweis mehr oder weniger gut erhaltener Blutgefäße inmitten nekrotischer Herde beweist für sich allein nicht, daß die Parasiten durch die Darmarterien zugewandert sind und vorher im Aneurysma gesessen hatten. Im fraglichen Falle ist diese Art der Zufuhr als ausgeschlossen anzusehen.

Schipp (private Mitteilung) hat bei allen Obduktionen, die er an Pferden in Ostpreußen vornahm, der Beschaffenheit des Darmes besondere Aufmerksamkeit geschenkt und stets reichlich geschwürige Zustände und Knoten mit Strongyliden ermittelt, die ein vielgestaltiges Aussehen hatten. In einem Falle, der verdient mitgeteilt zu werden, hatte Schipp die Liebenswürdigkeit, mir Darmteile eines an Druse verendeten Fohlens zugehen zu lassen.

Bei der Obduktion fielen an der Serosa des ganzen Dünndarmes geldstückgroße, beetartige, erhabene, dunkelrote bis schwarze Flecken auf, ähnlich wie sie von der Serosa des Hüftdarmes bekannt sind. Nach der Eröffnung des Darmes zeigte sich, daß diese Flecken genau dem Sitze der Peyerschen Plaques entsprachen. Hier ragten pfefferkorn- bis erbsengroße graugelbe und dunkelbraune Pfröpfe über die Oberfläche, die aus einer krümeligen oder dickbreiigen Masse bestanden. Die Pfröpfe setzten sich mit dünnen Ausläufern bis zur Muskularis fort. Auffallend war, daß immer nur im Bereiche der Follikelanhäufungen diese Abweichung ihren Sitz hatte, vielfach lagen 6 bis 8 solcher Pfröpfe nebeneinander. Ein Teil derselben war mit Hinterlassung einer entsprechenden Vertiefung herausgefallen, andere saßen so locker, daß man sie leicht herausheben konnte. Auch im Kolon und Zökum beschränkten sich diese Knoten hauptsächlich auf die an lymphatischem Gewebe reichen Stellen; so war die Schleimhaut in der Spitze des Blinddarmes übersät mit Geschwüren, die den erwähnten Pfropf aufwiesen oder sich bereits gereinigt hatten. Neben 1—3 mm weiten, tiefgehenden Defekten mit höher geröteter Umgebung fielen glatte, senfkorn- bis erbsengroße, halbkugelige Vertiefungen auf, die als leicht abgeheilte Geschwüre alle Uebergänge bis zu den mit Pfröpfen ausgestatteten Zuständen verfolgen ließen.

Ferner fiel die Vergrößerung der mesenterialen Lymphdrüsen auf. An der Blinddarmspitze lagen sie in haselnuß- bis taubeneigroßen derben Knoten, die außen eine gefäßreiche Bindegewebsschicht und innen graues lymphatisches Gewebe aufwiesen. In diesem fielen auf dem Schnitt zahlreiche senfkorn- bis pfefferkorngroße, graugelbliche, trübe Erweichungsherde auf, die sich scharf gegen die durchscheinende Nachbarschaft abhoben.

Dieser Befund ist in verschiedener Hinsicht interessant; zufällig bei einem rotzkranken Pferde ermittelt, würde er zweifellos von gar manchem Obduzenten als Darmrotz gedeutet werden; sicherlich sind die Berichterstattungen über spontanen Darmrotz auch auf diese Weise zu erklären. Mit Rücksicht auf die Wichtigkeit dieser Frage erlaube ich mir das Ergebnis der histologischen Untersuchung in kurzen Zügen hier anzuführen.

Bei den Knoten in den Peyerschen Haufen wird der Pfropf von dem Geschwürsrande bis hinunter zur Muskularis von zellreichem Granulationsgewebe scharf begrenzt. Dieses ist mit zahlreichen Kapillaren und einem vielmaschigen, zarten Fibrillennetz ausgestattet, das sich nur nach kräftiger Säurefuchsinfärbung feststellen läßt und sich mit feinsten abgestorbenen Reiserchen hinein in den Pfropf fortsetzt. Im übrigen besteht der Pfropf aus einem feinkörnigen Detritus, dessen Gehalt an Kernfragmenten sich nur andeutungsweise färbt, während die ganze Grundsubstanz große Affinität zu Eosin hat. In der Nachbarschaft des Pfropfes liegen

scharenweise eosinophile Zellen. Verfolgt man den über das Niveau der Mukosa hervorragenden Pfropf nach der Tiefe, wo er sich konisch verjüngt, dann findet sich, daß er in einen dünnen nekrotischen Strang gleicher Zusammensetzung auf eine größere Strecke ausläuft und am Ende Sitz einer abgestorbenen Wurmlarve ist, die nicht ganz den Umfang einer Trichine hat. Der dünne Strang und das Wurmlager werden von radiär geordneten Fibroblasten, eosinophilen Zellen, basophilen Rundzellen und hier und da von Riesenzellen umlagert; von letzteren finden sich manchmal 20 und mehr. Die Masse des Pfropfes ist so plastisch, daß die Straße der Parasiten bei vielen Knoten als glattwandiger Kanal vom Sitze des Wurmes eine größere Strecke rückwärts verfolgt werden kann.

Bei einem Knoten liegt in dem strangförmigen Ausläufer des Pfropfes ein arterielles, bis auf die Media geschwundenes Blutgefäß, das schwach gefärbt ist und allseitig von Detritus umgeben wird. Die Schnittserie lehrt aber, daß der Strang oder sagen wir die Straße der Parasiten von außen her auf das Gefäß zuführt und eine kleine Strecke weiter von ihm wieder abbiegt. Sonach ist die Einwanderung des Wurmes nicht durch das nekrotische Blutgefäß erfolgt, sondern dieser ist an der betreffenden Stelle abgestorben, weil es von dem Wurmkanal tangiert wurde.

An den vergrößerten und auf dem Schnitt mit miliaren und pfefferkorngroßen Zerfallsherden ausgestatteten Lymphdrüsen fällt bei der histologischen Untersuchung eine starke Vaskularisation auf, die vom Hilus an sich wie das Gerüst der Lymphdrüsen bis zu den Follikeln der Rinde ausbreitet. Die Follikel sind hyperplastisch und reichlich von Kapillaren durchsetzt. Das periadenoide und subseröse Bindegewebe ist um den 5—8fachen Umfang normaler Verhältnisse verdickt. Die Zerfallsherde sitzen hauptsächlich im periadenoiden Bindegewebe, sie durchqueren aber auch lymphadenoides Gewebe und bestehen aus der gleichen Masse wie die Pfröpfe der oben beschriebenen Wurmknoten des Darmes. Sie lassen sich auf Schnittserien als vielfach gewundene Gänge deuten und sind Sitz der kleinen Rundwürmer, die übrigens in mehreren Exemplaren gefunden werden und gleichfalls abgestorben sind. Auch hier sind die Eosinophilen in der mit vielen Fibrillenzügen ausgestatteten Nachbarschaft massenhaft vertreten. Abgestorbene Blutgefäße werden hier mehrfach von den nekrotischen Zügen tangiert, ohne daß Anhaltspunkte für eine arterielle Zuwanderung der Parasiten zu ermitteln sind.

Sclerostomum bidentatum verursacht zwei ganz verschiedenartige gewebliche Abweichungen, je nach dem es im Blutgefäß oder frei im Gewebe sitzt. Im ersten Falle gesellt sich zur Thrombose stets Gewebsproliferation mit starker Verdickung der Intima und Media sowohl bei kleinen wie großen Arterien, während die extravaskuläre Ansiedelung des Wurmes zur Entstehung einer Zerfallshöhle führt, welche die bekannten Wandlungen bis zur Verkalkung ihres Inhalts oder zur Geschwürsbildung erfahren kann. Extravaskulär ist Sclerostomum bidentatum mit Sicherheit immer nur in den fraglichen Knoten des Darmes und an der Darmschleimhaut haftend gefunden worden. Wäre dieser Parasit imstande, sich durch Blutgefäße nach

außen zu bohren, dann müßte man ihn doch recht oft in der nahezu geschlechtsreifen Form außer in der Darmwand auch im Gekröse, in den Lymphdrüsen und retroperitoneal an anderen Stellen begegnen.

Manchmal findet man einen leeren oder schon fast vollständig zurückgebildeten Wurmknoten und in einiger Entfernung Oedem der Submukosa um ein nahezu geschlechtsreifes Sklerostomum. Die Schleimhaut ist über dem ödematösen Bezirk vollkommen intakt, und dürfte unter diesen Umständen der Parasit den Weg nach dem Darmlumen endgültig verfehlt haben. Würden alle Artgenossen durch die Arterien nach dem Darme heruntergespült und in die Nachbarschaft eindringen, dann müßte man doch wohl dergleichen Oedemen auf den Straßen, welche die Würmer noch in der Darmwand zurückzulegen hätten, recht oft begegnen. Die Beobachtung lehrt aber, daß fragliche Funde äußerst selten zu verzeichnen sind. Am Aneurysma verursacht Sclerostomum bidentatum keinerlei mechanische Gewebsläsionen, wenn es sich im Thrombus angesiedelt hat. In der Regel liegt der Parasit mit dem Kopfende zwischen dem Thrombus und der Intima, während das Schwanzende frei in das Gefäßlumen ragen kann. Mikroskopische Schnitte durch die Aneurysmawand weisen selbst an dem zartesten Granulationsgewebe keinerlei Zerstörungen auf. In Schnitten von Gewebsstückchen, die in Formolagargemisch eingebettet und wegen der Erhaltung des Fettes unter Anwendung nur schwacher Alkohollösungen mikrotomiert worden waren, ließ sich nach zweckentsprechender Färbung Fett in 4—20 μ großen Tröpfchen in den thrombotischen Massen, im Mundbecher und in dem Darmepithel der Würmer nachweisen. Auch die Zerfallprodukte emigrierter Zellen fanden sich neben Massen des Thrombus im Mundbecher, nicht aber fixe Gewebszellen. Der Wurm des Aneurysmas ist offenbar nicht imstande, mit dem dicken abgestutzten Kopfende, das den feinen Kranz von Fransen trägt, in die Wand eines Blutgefäßes einzudringen und nicht befähigt, Arterienwände zu perforieren; nur durch Zerfall an letzteren könnte die Möglichkeit für eine Auswanderung des Parasiten gegeben sein.

Nun ist aber bekannt, daß bei seiner Anwesenheit im Gefäßlumen ein Gewebszerfall nicht eintritt, sondern im Gegenteil, eine Endoarteriitis mit Thrombose und bindegewebiger Verdickung spielt sich ab. Je nach der Größe des Gefäßes gestalten sich die Zustände verschieden. Wir sehen da alle Uebergänge von den einfachsten skle-

rotischen Veränderungen bis zu der zur Verkalkung neigenden knötchenförmigen Gefäßverdickung und dem Aneurysma verminosum.

Histologisch läßt sich am Aneurysma Folgendes feststellen:

Die Verdickungen der Arterienwand erstrecken sich hauptsächlich auf die Media, sie sind aber manchmal auch in recht beträchtlichem Maße auf die Intima zu beziehen. Die genaue Grenze kann nur durch eine Färbung der elastischen Fasern ermittelt werden. In manchen Fällen, so bei der Erkrankung der Art. colica inferior, habe ich die stärksten geweblichen Wucherungen in der Intima, bis 2,5 mm gegenüber einer Dicke der Media von 1,7 mm gefunden. Die sehr dickwandigen Aneurysmen weisen die stärkste Gewebszunahme immer in der Media auf. Wir sehen hier zwischen auseinandergedrängten Zügen der glatten Muskulatur Fibroblastenanhäufungen, die sich dem Faserverlauf der Media anpassen. Je nach dem Alter der Zustände liegen neben den erwähnten Elementen lange feinwellige Fibrillenstränge, welche bei der Giesonfärbung in roter Farbe scharf zu den dicht anliegenden gelben und gradlinigen Muskelfaserzügen kontrastieren. Diese erfahren eine Abnahme ihrer Elemente, viele Muskelfasern weisen einen außergewöhnlich schmalen Protoplasmaleib auf, und deuten auch die Kerne solcher auf einen Untergang von Zellen hin. Mit dieser Aenderung der Textur, die übrigens auch das elastische Gewebe in Mitleidenschaft zieht, nimmt trotz der Dickenzunahme der Wand die Widerstandskraft gegen den Innendruck ab, daher stellt sich die aneurysmatische Erweiterung des erkrankten Rohres ein. In den inneren Lagen der Media bis hinein in die gewucherte Intima finden sich Nester und Straßen junger Fibroblasten und zahlreicher Lymphozyten neben eosinophilen Zellen.

Das junge Granulationsgewebe der Intima zeigt vielfach deutlich ausgeprägten radiären Verlauf der Gewebselemente, besonders der oft reichlich vorhandenen Kapillargefäße. Auf der mit Endothel überkleideten Oberfläche machen sich zwischen halbkugeligen Prominenzen enge Einziehungen mikroskopisch feiner Narbenretraktionen bemerkbar. Hier liegen fibrilläre Bindegewebszüge in dem einer solchen Einziehung entsprechenden Anordnungsverhältnis: Das fibrilläre Bindegewebe der Intima ist nicht so geregelt angeordnet wie das der Media und zeigt auch eine größere Mannigfaltigkeit hinsichtlich der Beschaffenheit seiner Bündel. Man sieht im Maschenwerk feine Reiserchen die jüngsten Granulationen durchziehen, nebenan rankt es in Bogen und Durchflechtungen, und besonders fallen an vielen Stellen

unmittelbar unter dem Endothel sehr zellarme Bezirke auf, die von dicken, an die kollagenen Gewebszüge des Kutiskörpers erinnernden Fibrillenbündeln belagert werden.

Da, wo die Intima mit Thromben beschlagen ist, begegnet man ganz allmählichen Uebergängen von lockeren, sehr zellreichen Granulationen in das Gerinnsel. Die emigrierten mononukleären Zellen, wovon ein kleiner Bruchteil auf eosinophile kommt, lassen sich in dichten Schwärmen bis hinein in die Gerinnungsmasse verfolgen. Hier gehen die Wanderzellen massenhaft zu Grunde und Kernfragmente neben den rotgefärbten Körnern der Eosinophilen häufen sich an, den Strongyliden einen Teil der Nahrung liefernd.

An den von Thromben freien Stellen trägt die Intima guterhaltenes Endothel, das stellenweise durch Vergrößerung der Kerne und eines mehr abgerundeten Protoplasmaleibes an epitheliale Auskleidungen erinnert.

Die Strongyli liegen im Thrombus, und stehen in der Regel mit der Intima in direkter Berührung, ohne jedoch in sie einzudringen. Oberflächendefekte mechanischen Ursprunges habe ich hier nicht finden können. Kleine in dem Granulationsgewebe ablaufende Blutungen sind nicht mit Gewebszertrümmerung vergesellschaftet. Die ausgetretenen Erythrozyten beschränken sich auf enge Bezirke und hinterlassen die verschiedenen Derivate bis zu den restierenden Narbenpigmenten, die der Intima jene bekannten schiefergrauen Flecken verleihen.

Gelegentlich findet man auch in mikroskopischen Schnitten die Kutikula, die der Wurm bei der Häutung zurückgelassen hat. Als gefaltetes, homogenes, in sich geschlossenes Band liegen die Schnitte der Kutikula im Thrombus und in den Nischen der Intimawucherungen, bisweilen von diesen vollkommen eingehüllt. Es fiel mir auf, daß diese Haut nicht eine Eosinophilie der nächsten Nachbarschaft unterhält, wie das bei den Würmern und selbst den kleinsten abgestorbenen Larven der Fall ist.

Die adventitiellen Wucherungen sind von anscheinend untergeordneter Bedeutung; sie bestehen hauptsächlich aus lockerem gefäßreichen Bindegewebe. Aber auch straffe fibrillenreiche Züge neben zelligen, an Eosinophilen reiche Infiltrate entwickeln sich nicht selten in erheblichem Maße. Meines Erachtens sind diese Abweichungen von großer Tragweite, da der Plexus coeliacus im Bereiche der vorderen Gekrösarterie seinen Sitz hat, und seine Nerven längs der Blutgefäße ihren weiteren Verlauf nach den verschiedenen Darmteilen nehmen.

Hier liegen im adventitiellen Bindegewebe der Darmarterien vasomotorische Nerven und solche die teils hemmend und teils verstärkend auf die Darmperistaltik einwirken. Die Darmwand hat zwar ihre eigenen Nerven, welche die Peristaltik unabhängig vom Zentralnervensystem unterhalten; daß aber der Plexus coeliacus eine hervorragende Rolle inbezug auf die Innervation der Darmgefäße und die Regulation der Darmperistaltik zukommt, steht außer Zweifel. Die hohe Bedeutung hinsichtlich der vasomotorischen Funktionen hat Popielski (82) durch Exstirpation des Plexus coeliacus bei zahlreichen Versuchen an Hunden dargetan. Ich möchte hier nur nachdrücklich hervorheben, daß der Plexus coeliacus durch das Aneurysma verminosum oft recht erheblich in Mitleidenschaft gezogen wird; er erfährt den Druck der Gefäßerweiterung, und die Nervenbahnen werden bei den adventitiellen Gewebswucherungen so umsponnen, daß Zustände, wie sie von der Perineuritis bekannt sind, zur Entwickelung kommen. Ueber die an den Nerven sich einstellenden Abweichungen werde ich bei späterer Gelegenheit berichten. Eine nähere Prüfung der Frage wird ergeben, daß die Kolikanfälle, denen manche Pferde so ungemein häufig ausgesetzt sind, ihre Erklärung in den Abweichungen an den Nerven des Plexus coeliacus finden. Bei keiner zweiten Tierart kommen so häufig Störungen in der Darmperistaltik vor, wie beim Pferde, und die geringsten Diätfehler führen bekanntlich bei manchen Tieren zu immer wiederkehrenden, eines Tages tödlich endenden Unterdrückungen der Darmtätigkeit. In den allermeisten Fällen dürften die Achsendrehungen des Darmes als die Folgen vorausgegangener Darmparese angesehen werden. Tritt durch Innervationsstörungen oder das Wälzen der Tiere Volvulus ein, und der erlahmte Darm kann nicht aus eigener Kraft die normale Lage wieder herstellen, dann folgt letaler Ausgang. Rechnet man die häufigen Todesarten durch Fäkalstase in der magenähnlichen Erweiterung hinzu, so muß man sich fragen, haben wir eine befriedigende Erklärung für die beim Pferde so ungemein oft beobachtete Darmparese? Was abgesehen von der anatomischen Disposition an Ursachen für Kolik angegeben wird, kommt doch auch bei anderen Tieren in Frage, wie: Ueberfütterung, verdorbenes Futter, Gährung des Magen- und Darminhalts, Erkältung, Aufnahme kalten Wassers, Hungern, Ermüdung usw. Zweifelsohne kommt noch ein Faktor für die häufigen Kolikanfälle des Pferdes in Frage, der noch nicht aufgeklärt ist.

Als v. Bollinger (34) die Beziehungen des Aneurysma verminosum zur Kolik des Pferdes geklärt hatte, wurde zunächst die Bedeutung der Thrombose in der Arteria ileo-coeco-colica überschätzt, und die Erfahrung hat gelehrt, daß tödliche Embolien von dieser Seite immerhin zu den Seltenheiten gehören. Für die Folge wird die Frage, welche Störungen das Aneurysma verminosum durch die Mitleidenschaft des Plexus coeliacus verursacht, zu klären sein. Die Lösung dieser Frage ist ungemein schwierig, da unsere Kenntnisse über die physiologische Bedeutung des Plexus coeliacus noch recht dürftige sind.

Von weiteren Abweichungen, die namentlich mit dem Parasitismus der Strongyliden zusammenhängen, erlaube ich mir noch Gefäßerkrankungen in der Wand des Magens und Darmes zu erwähnen. Ungemein häufig fielen mir an diesen Stellen kleine Arterien mit verdickter Media und Kalkkörnern unter dem Endothel der Intima auf. Manchmal war diese bei geschlossenem Gefäßlumen vollständig in Kalkschollen umgewandelt. Ob diese Gefäßerkrankungen durch Strongyliden verursacht werden, läßt sich nicht entscheiden, da Reste ihres Leibes und und auch thrombotische Massen nicht nachzuweisen sind. Es finden sich aber alle Uebergänge von diesen einfachen Gefäßerkrankungen bis zu jenen embolischen kugeligen oder geschlängelten, kalkigen Körperchen, die im Zentrum die Wurmlarve, ja manchmal mehrere solcher in kleinen Abständen hintereinander bergen. Die Parasiten sind längst abgestorben und nebst ihrer nächsten Umgebung verkalkt, sie haben aber ihre äußere Form so unverkennbar beibehalten, daß die Deutung bei zweckentsprechender technischer Bearbeitung der verkalkten Gefäßteile auf keinerlei Schwierigkeit stößt. Die bei verkalkten Knötchen und Gefäßen angewandte Technik ist am Schlusse der Abhandlung mitgeteilt.

Die Frage, wie die Strongyliden in die Arterien gelangen und wie die hauptsächliche Ansiedelung an der Arteria mesenterica anterior zu erklären ist, hat eine befriedigende Lösung kaum gefunden. Vielfach ist die Ansicht geäußert worden, die jungen Larven würden durch die Darmarterien heraufwandern. Das ist bei der Stromgeschwindigkeit des Blutes und dem Bau der Larven unmöglich. Auch kann nicht gut angenommen werden, daß sich die jungen Parasiten, auf Umwegen in den großen Kreislauf gelangt, auf der Intima größerer Arterien und besonders in der Art. mensent. anterior ablagern. Wie sollten sie plötzlich hier haften und sich der passiven Weiterbeförderung entziehen können?

Sticker gibt eine Erklärung, die auch ich auf Grund eigener Beobachtungen teile. Er sah ein Sklerostomum „auf dem Wege von der Bauchhöhle durch die Arterienwand hindurch nach dem Lumen des Gefäßes“ vordringen. „Der schon gehäutete Wurm war anscheinend auf diesem Wege Hindernissen begegnet, bestehend in derben Bindegewebswucherungen, welche andere vor ihm gewanderte Würmer verursacht hatten.“ Ferner fand Sticker (31) in der äußeren Schicht einer Aneurysmenwand, die in eine derbe Geschwulstmasse umgewandelt war, „vier erbsengroße Erweichungsherde. In einem derselben befand sich ein 15 cm langer, 1 mm dicker junger weiblicher Wurm von Sclerostomum bidentatum, dessen Kopf in einem vom Herde ausgehenden blind endigenden Gange steckte.“

Aehnliche Beobachtungen an viel kleineren Würmern hatte auch ich zu machen Gelegenheit, und will ich einen Befund anführen, der sich auf Abweichungen an der Arteria colica inferior bezieht. Das Gefäß ist 15 cm unterhalb des Ursprunges Sitz einer knochenharten haselnußgroßen Verdickung. Auf der einen Seite ist ein schmaler Saum des Arterienrohres mit der Schere noch ohne Widerstand zu spalten. Die Intima des ganzen Gefäßes ist frei von Abweichungen. Die knochenharte Partie der Arterie wird entkalkt, in Celloidin eingebettet und mikrotomiert. Die mikroskopische Untersuchung ergibt die Anwesenheit eines abgestorbenen strukturlosen Herdes der einseitig verdickten Arterienwand. Danach lag nicht Verknöcherung, sondern Verkalkung vor.

Der abgestorbene Teil zieht sich als dünner gewundener 0,7 bis 1,5 mm dicker Strang durch die Gefäßwand und fällt schon bei makroskopischer Besichtigung der mit Weigerts Eisenlack behandelten Schnitte durch dunkele Färbung auf. Der Rand des Stranges erscheint unter schwacher Vergrößerung achatähnlich von helleren und dunkleren Bändern umsäumt. Nach Anwendung der Elastinfärbung kann man elastische Fasern in mehr oder weniger gut erhaltener Form von der mit fibrillären Bindegewebszügen und Fibroblasten durchsetzten Media bis hinein in den Strang abgestorbenen Gewebes verfolgen. An verschiedenen Stellen fällt ein überall gleichweiter glattwandiger Kanal von 55 μ Quere auf, der auf senkrechtem Schnitt genau kreisrund erscheint und an seinem nahe der Intima gelegenen Ende einen in seinen äußeren Formen noch guterhaltenen, aber abgestorbenen Rundwurm birgt. Den Weg hatte dieser von der Adventitia her eingeschlagen. Eine kleine Strecke weiterer Wanderung

hätte ihn mit der Intima in Berührung gebracht, die sich dann wohl vor Ankunft des Wurmes im Gefäßlumen mit einem kleinen Thrombus bedeckt hätte, der zur Ansiedelung des Parasiten im Gefäßrohr genügen konnte.

Es ist denkbar, daß derjenige Teil der jüngsten Larven, welcher über die Grenzen der Darmwand vordringt, zwischen den serösen Blättern des Gekröses hauptsächlich im Verlaufe der Lymphbahnen weiterwandert. An der Gekröswurzel vereinigen sich die Straßen auf das enge Gebiet, wo neben anderen geweblichen Hindernissen die vielen Gefäßverzweigungen den meisten Parasiten den Weg verlegen. Auf der Strecke, wo die Arteria mesenterica anterior dicht nebeneinander die durchschnittlich 21 Aeste für das Jejunum abgibt, finden sich ja auch regelmäßig erhebliche Abweichungen an der Gefäßwand, wenn ein Aneurysma besteht.

Von allen Theorien hat diejenige, welche die Zuwanderung der Strongylidenlarven von der Adventitia durch die Media nach der Intima in den sich hier bildenden Thrombus annimmt, die größte Wahrscheinlichkeit für sich; es wäre aber verfrüht, wollte man die dürftigen Beobachtungen von Sticker und mir als zwingende Beweise für die Annahme eines solchen Vordringens des Sclerostomum aneurysmaticum (bidentatum) bewerten.

An dieser Stelle will ich noch eine durch Wurmknötchen gekennzeichnete Hauterkrankung erwähnen, die wohl ebenfalls durch die in Geweben untergehenden Wurmlarven verursacht wird und nach ihren klinischen Erscheinungen und dem Verlauf nichts gemein hat mit der von Rivolta zuerst erwähnten Dermatitis pruriginosa s. Dermatitis granulosa Laulanié, welchem Leiden bekanntlich Filaria haemorrhagica s. multipapillosa zugrunde liegt, welcher Wurm in einer Länge bis zu 6 und 7 cm gesehen worden ist (v. Rátz, Contamine und Drouilly).

In dem hier fraglichen Falle fand ich im Juni 1907 bei einem Pferde linsengroße derbe Knötchen der Haut, besonders am Halse und der Brust. Die Haare waren über den Knötchen etwas gesträubt. Nach dem Rasieren traten die Knötchen sehr auffallend und viel zahlreicher in die Erscheinung als vorher, da viele nur andeutungsweise zur Entwickelung gekommen waren und andere 2—3 mm prominierten. Auf handgroßer Fläche saßen 10—15 Stück, von denen das größte herausgeschnitten und mikrotomiert wurde. Nach 14 Tagen waren

alle Knötchen abgeschwollen und nur noch leichte Schuppenbildung bemerkbar geblieben.

Die mikroskopische Untersuchung hat folgendes ergeben: die Cutis vasculosa ist beetartig verdickt, zeigt starke Füllung der Kapillaren und in den Gewebsspalten eine Durchtränkung bis hinauf zwischen die letzten Reiserchen des kollagenen Bindegewebes zwischen den Haarfollikeln. Basal ist das Infiltrat eine kleine Strecke bis in die Cutis propria zu verfolgen. Die interepithelialen Lymphspalten im Stratum germinativum sind an den Follikeln und dem Oberflächenepithel leicht erweitert und hie und da Sitz eingedrungener Leukozyten. In der oberen Region der Cutis propria fällt der Querschnitt eines Rundwurmes auf, der wenig größer als eine Trichine ist und deutlich den Darm, Muskelzellen und einen Kutikularsaum erkennen läßt. Umgeben wird der Parasit von kollagenem Bindegewebe, dessen Züge auseinandergedrängt sind und in den Lücken neben mono- und polynukleären Zellen spärlich eosinophile Zellen und Zerfallsprodukte roter Blutkörperchen einschließen.

Drei Wochen später waren die Knötchen der Haut so spurlos zurückgebildet, daß weiteres zur Untersuchung geeignetes Material nicht mehr gewonnen werden konnte. Wahrscheinlich waren die Würmer abgestorben und resorbiert worden. Bei der im November vorgenommenen Obduktion ließen sich außer einigen grauen durchscheinenden und verkalkten entozoischen Knötchen in den Lungen Anhaltspunkte für die Wurminvasion nicht ermitteln.

Ein besonderes Interesse haben, abgesehen vom Aneurysma verminosum, die durch Entozoen verursachten Abweichungen erst erfahren, als auf die Verwechselungen mit rotzigen Zuständen nachdrücklich hingewiesen wurde. Neben den entozoischen Knötchen in den Lungen haben in jüngster Zeit Geschwüre des Darmes hinsichtlich der Rotzdiagnose eine größere Beachtung erfahren.

Die Italiener Boschetti, Benedetto, Vecchi (77) und andere Tierärzte wollen in mehreren Fällen spontanen Darmrotz beobachtet haben, hauptsächlich sollten sich in der mit Lymphfollikeln besetzten Schleimhaut des Blinddarmes, sowie in der Serosa Rotzknötchen mit käsigem Zentrum, auch manchmal verkalkte Knötchen finden lassen. Rotzgeschwüre sassen namentlich in der Spitze des Blinddarmes.

Hummel sagt m. E. sehr zutreffend: „Für die Unterscheidung der entozoischen Knoten des Darmes von denen des Rotzes können Schwierigkeiten dadurch erwachsen, daß die entozoischen Knoten fast bei keinem Pferde fehlen, andererseits reaktive Prozesse in der Darmwand hervorrufen, die denen bei der Rotzkrankheit unter Umständen ähnlich sehen können. Bei den Veränderungen verminösen Ursprungs kann eine reiche Ansammlung von Rundzellen und Leukozyten stattfinden, die Gefäße in der Umgebung können stärker gefüllt und der-

artig alteriert sein, daß es zum Austritt von serösem und sogar fibrinösem Materiale kommt. Schließlich kann der Parasit, namentlich ein solcher in jugendlichem Zustande derartig zerfallen, daß von seinem Körper keine Spuren mehr nachzuweisen sind und eine nekrotische Masse zurückbleibt. Es kann sogar zur Bildung kleinster Abszesse in oder in der Nähe solcher Wurmlager kommen, wie in einem Falle nachgewiesen werden konnte. Da nun vielfach ein solcher nekrotischer Herd nach der Oberfläche durchbricht, so kann eine solche Stelle den Eindruck eines mehr oder weniger kraterförmigen Geschwüres hervorrufen und leicht zu einer falschen Diagnose Veranlassung geben."

Alle diese Angaben vermag ich auf Grund eigener Beobachtungen mit der Ergänzung zu bestätigen, daß auch die Lymphdrüsen gelegentlich infolge von Entozoenansiedelungen anschwellen und Zerfallsherde aufweisen, die sich makroskopisch nicht in allen Fällen sofort von rotzigen unterscheiden lassen. In den weiteren Ausführungen erklärt Hummel die eosinophilen Zellen als ein Charakteristikum für Wurmknoten im Darme, ohne indes Rotzgeschwüre des Darmes, wie sie schon experimentell erzeugt worden sind, als Vergleichsobjekte herangezogen zu haben. Hummel „erscheint es zum mindesten zweifelhaft", daß es sich in dem einen Falle der von Schütz beschriebenen künstlich erzeugten Darmgeschwüre um Rotz gehandelt habe, ferner wäre noch nicht einwandsfrei bewiesen, „daß auch im zweiten Falle die beiden Knoten tatsächlich rotziger Natur gewesen sind." Die Zweifel stützen sich auf Analogieschlüsse, wobei die Frage der Eosinophilie entscheiden soll. In den fraglichen Geschwüren und Knoten fanden sich nämlich eosinophile Zellen.

Schütz und Angeloff haben bekanntlich betont, daß in den Lungenknoten verminösen Ursprunges stets eosinophile Zellen gefunden werden, die jedoch niemals in Rotzknoten der Lungen zugegen sind. Diese Angaben kann ich auf Grund früherer und jüngster Untersuchungen bestätigen, sie stehen auch im Einklang mit den Beobachtungen von Ebhardt (40). Hummel sagt nun von den eosinophilen Zellen „ebenso scheint das Vorhandensein derselben im Darme auf die Anwesenheit von Würmern einen Rückschluß zu gestatten. Daß die eosinophilen Zellen wirklich nur durch die Parasiten angelockt werden, bezeugt auch der Umstand, daß ich dieselben in Darmstückchen von gesunden Pferden, die frei von Parasiten waren, niemals gefunden habe, und daß sie auch in der Nähe von polypösen Wucherungen und autonomen Neubildungen, soweit ich zu beobachten Gelegenheit hatte,

nicht vorkommen. Man muß hiernach die eosinophilen Zellen als ein Charakteristikum der Wurmknoten im Darme ansehen."

Die hier angeführten Gründe vermag ich nicht als zwingende Beweise für die Folgerungen Hummels anzuerkennen, der ferner sagt: „Wenn man das von Schütz und Angeloff zuerst nachgewiesene Fehlen der eosinophilen Zellen bei rotzigen Lungenveränderungen des Pferdes auf den Darm überträgt, so muß man annehmen, daß auch in rotzigen Darmveränderungen diese Zellen nicht vorkommen."

Daß lokale Eosinophilie auch im Anschluß an saprophytische Infektionen vorkommt, ist durch die Untersuchungen von Joest und Ebhard dargetan. Joest fand lokale Eosinophilie zweimal in tuberkulösen Herden der Niere eines Schweines, in einem Falle von Enteritis chronica bovis pseudotuberculosae, in schwacher Form bei einem Spindelzellensarkom am Perikard eines Schafes, bei einer Mischgeschwulst von Adenokarzinom und Leiomyom vom Uterus des Rindes, bei einem Leberadenom vom Rinde, sowie in starker Form bei einem Karzinom der Milchdrüse des Rindes und den Metastasen in den Lungen und Nieren, ferner in mäßiger Stärke bei Elephantiasis des Ohres eines Schweines und einer Schrumpfniere eines Schweines. Ebhard ermittelte in mehreren Fällen von Tuberkulose und auch bei Schweinepest eine ausgesprochene Vermehrung der eosinophilen Zellen. In der Schilderung eines auf der Oberfläche zerklüfteten Schweinepestgeschwüres wird gesagt: „Am stärksten war die zellige Infiltration an der Grenze der inneren Muskelschicht und der abgestorbenen Submukosa. Es fanden sich polymorphkernige Leukozyten, eosinophile Zellen und Lymphozyten. Vereinzelt kamen auch epithelioide Zellen zu Gesicht. Zumeist hatten die eosinophilen Leukozyten das Uebergewicht."

Lehren die Untersuchungen von Schütz, Angeloff, Hummel, Fölger, Joest, Felber, Ebhard und vieler anderer Forscher, daß Eosinophilie zu charakteristischen Begleiterscheinungen zooparasitärer Erkrankungen gehört, so ist andererseits zu beachten, daß lokale Eosinophilie auch bei anderen Prozessen vorkommt, und gelegentlich durch bakterielle Infektionen angeregt wird. Nach meinen Beobachtungen stellt sich lokale Eosinophilie am Darme bei sehr verschiedenartigen Abweichungen ein, so abgesehen von den entozoischen Geschwüren bei Schweinepest in denjenigen Fällen, die durch Hyperplasie des lymphatischen Gewebes in der Nachbarschaft der Verschorfungen besonders ausgezeichnet sind und fast allgemein bei chro-

nischen Ulzerationen. In älteren tuberkulösen Darmgeschwüren des Rindes finden sich gleichfalls eosinophile Zellen, wenn oft auch in verschwindender Zahl gegenüber den vielen neutro- und basophilen Rundzellen. Bei einem Sarkom und einem Adenom im Darme des Rindes bzw. Pferdes und in einem ulzerierenden Karzinom, das seinen Sitz im Rektum eines Pferdes hatte, konnten ebenfalls eosinophile Zellen nachgewiesen werden.

Chronisch verlaufende Entzündungsprozesse mit Bindegewebswucherungen und Hyperplasie des lymphatischen Gewebes, — die Leukämie ausgeschlossen —, sind besonders am Darme durch die Anwesenheit eosinophiler Zellen ausgezeichnet.

Die häufige und bisweilen stark ausgeprägte Eosinophilie bei nicht entozoischen Ulzerationen des Darmes erklärt sich vielleicht aus der gleichzeitigen Gegenwart tierischer Parasiten im Darme und ihrer indirekten Einwirkung auf die Geschwürsflächen, da die Stoffwechselprodukte der Schmarotzer an diesen Stellen direkt in die Gewebe eindringen können.

Schütz hat auf Grund seiner Beobachtungen an Trichinen in den Muskeln und des Studiums der Eosinophilie bei entozoischen Knötchen der Lungen des Pferdes im Sinne Ehrlichs (80) gefolgert „daß besonders tierische Parasiten (Helminthen) auf eosinophile Leukozyten chemotaktisch wirkende Stoffe bilden", und alle Forscher, die sich früher und in der Folge mit dieser Frage befaßt haben, kamen zu gleichem Ergebnis. Daß diese chemotaktisch wirkenden Stoffe bei Anwesenheit von Askariden, Strongyliden oder Tänien im Darminhalte vorkommen und einen Einfluß auf geschwürige Zustände der Darmschleimhaut entfalten, ist zum mindesten wahrscheinlich, steht doch auch fest, daß Eosinophilie des Blutes bei Helminthiasis vorkommt, die nicht anders als durch Resorption spezifischer von den Parasiten abgeschiedener Stoffe erklärt wird. Vielleicht kommen beim Darme auch noch andere Faktoren, wie histologische Verhältnisse, z. B. das reichlich vorhandene lymphatische Gewebe inbetracht. Der Einfluß der Inhaltsmassen auf Ulcera des Darmes ist aber in jedem Fall gegeben und abhängig von der Zusammensetzung der Kontenta. Es ist mir auch vielfach aufgefallen, daß die Eosinophilie bei Wurmlagern mit ziemlich intakter Glandularis nicht so stark ausgeprägt ist, wie bei zerstörter Decke. Noch lange nach der Auswanderung der Strongyliden besteht starke Eosinophilie in den Wurmnestern des Pferdedarmes, besonders wenn der Pfropf teilweise verkalkt ist und nicht vollständig von der Glandularis bedeckt wird; ja ich habe an solch alten Wurmnestern die Eosinophilen manchmal in einer Reichhaltigkeit gesehen, wie in keinem anderen Falle.

Auch in der Nachbarschaft abgestorbener Entozoen pflegt die lokale Eosinophilie, wie leicht erklärlich, lange anzuhalten. Solche Befunde weisen mit zahlreichen kalkig inkrustierten Pfröpfen ausgestattete Darmgeschwüre auf, die ich nach und nach gesammelt habe, und bis in das Jahr 1901 zurückverfolgen kann. Die eosinophilen Zellen und die Pfröpfe, welchen sich Zerfallsprodukte dieser Zellen beige-

mischt hatten, haben die intensiv rote Farbe so gut konserviert, daß die Schnitte heute noch wie frisch angefertigte aussehen.

Die Entscheidung, ob in dem Pfropf, nachdem der Parasit ausgewandert ist, seine auf die Eosinophilen chemotaktisch wirkenden Stoffe noch lange zurückgeblieben sind oder die analoge Wirkung von Bestandteilen des Darminhaltes ausgeht, lasse ich dahingestellt. Für die erste Annahme sprechen Befunde, die ich auf der von Onkosphären des Cysticercus tenuicollis erzeugten Straße zu machen Gelegenheit hatte. Dieser Parasit legt unter der Leberkapsel des Kalbes manchmal Strecken von 10 cm und mehr zurück. Ein Strang nekrotischen Gewebes mit körnigem und scholligem Detritus, umgeben von zelligen Infiltraten der Nachbarschaft markiert bekanntlich die Straße des Parasiten, der an dem sich verjüngenden Ende sitzt, wo sich gleichzeitig Hyperämie des angrenzenden Gewebes ausprägt. Hier ist die Zahl der Eosinophilen geringer als an dem Anfangsteil des Ganges, ein Beweis, daß nach der Abwanderung der Zystizerken das Zuströmen der Eosinophilen angehalten hat, und der Befund lehrt, daß die Leiber untergehender säurephiler Zellen wesentlich zur Anreicherung des sich mit Eosin intensiv rot färbenden Detritus beitragen. Analog gestalten sich auch die Vorgänge bei Wanderungen der Onkosphären des Echinokokkus in der Pferdeleber. Wenn später die Umwandelung der auf der Straße liegenden Detritusmassen in ein kalkiges Reiserchen erfolgt ist, finden sich noch längere Zeit in den peripheren Spalten der bindegewebigen Kapsel neben mononukleären Lymphozyten Eosinophile nesterweise, in Zügen und hier und da einzeln. Bei ganz alten kalkigen Gebilden dieser Art fehlen sie.

Auch bei den Wanderungen der Distomeen außerhalb der Gallengänge spielen sich bei der Schafleber anloge Vorgänge lokaler Eosinophilie ab. Hinzu kommen hier noch regelmäßig Riesenzellen und Plasmazellen, welche die nekrotischen Massen oft wie ein dichter Mantel neben mono- und polynukleären Leukozyten umlagern.

Eosinophilie des Blutes und lokale Ansammlungen von Eosinophilen ist bei vielgestaltigen parasitären Leiden festgestellt worden. Brown (42) fand bei der Trichinose Eosinophilie des Blutes und der Stellen stärkster Muskeldegeneration, und Osler (43) und Gordonier bestätigten diese Angaben. Schleip verzeichnete gleichen Befund in 56 von 60 Fällen, und Gwyn (46) berechnete in einem Falle die Eosinophilie auf 56,9 pCt. Anchylostomum duodenale verursacht nach Cabot (47), Bloch (48), Patzelt (49) und von Linstow (50) Eosinophilie und Grünberger (51) fand bei einem Anchylostomapatienten haufenweise Eosinophilen in Schleimflocken des Stuhles. Bückler (52) und Limmasset (53) stellten Eosinophilie des Blutes beim Menschen fest, die Träger von Askariden, Oxyuris vermicularis, Taenia solium und Taenia saginata waren, Schaumann (54) beim Parasitismus des Bothriocephalus latus und von Linstow bei Hunden, welche die Taenia coenurus bewirteten. Dobbertin (50) fand bei Hunden mit der Taenia marginata eine Abnahme der basophilen und Zunahme der eosinophilen Zellen. Bei Gegenwart von Strongyliden im Magen und Darme des Rindes ermittelte Blunschy in den benachbarten zelligen Infiltraten der Wurmsitze Eosinophilen, deren Menge mit dem Umfange der Zerfallsvorgänge wuchs. Nach Billet (57 und 58) rufen auch Amoeba coli und Filaria medinensis beim Menschen Eosinophilie des Blutes hervor. Ferner fanden Billet und Fayet (59) analoge Begleiterschei-

nungen bei Gegenwart der Filaria reticulata im Aufhängeband der Köte des Pferdes. Aehnliche Beobachtungen sind über Filaria loa beim Menschen durch Billet (60), Wurtz und Clerc (61) und über Filaria Bankrofti durch von Linstow und Bilharzia haematobia durch Kautzky-Bey (62) und Coles gemacht worden.

Im Jahre 1898 habe ich auf das Vorkommen eosinophiler Zellen in den durch Strongylus paradoxus bei Schweinelungen verursachten entozoischen Knötchen hingewiesen, die „in nächster Umgebung der Parasiten liegen".

Lokale Eosinophilie ist ferner als Begleiterscheinung verschiedenartiger Entozoeninvasionen gesehen worden, von Schütz (41) bei der Trichinose, von Dévé (63) bei Echinokokken des Rindes und Schafes (Einspritzungen von Echinokokkenflüssigkeit erzeugte bei Kaninchen Eosinophilie des Blutes), von Schütz (41) und Angeloff (28) in den entozoischen Knötchen der Lungen des Pferdes, von Fölger (64) bei der Myositis sarcosporidica, der Distomatose und in der Leber des Schweines als Folge der Einwanderung von Cysticercus tenuicollis. Joest und Felber (38) ermittelten lokale Eosinophilie der Leber bei Echinokokken, Cysticercustenuicollis, Distomen, ferner bei der Hepatitis interstitialis chronica multiplex des Schweines und Strongylose der Rehlunge. Alle nicht durch Parasiten an der Leber entstandenen Abweichungen waren frei von lokaler Eosinophilie. Ebhard (40) stellte lokale Eosinophilie fest bei Echinokokken und frischer Einwanderung des Cysticercus tenuicollis in der Leber des Schweines, bei der Distomatose des Schafes, in den durch Spiroptera megastoma und Strongylus armatus am Digestionsapparat des Pferdes verursachten Abweichungen, ferner in den entozoischen Follikulargeschwüren des Darmes des Schweines, in den entozoischen Knötchen der Lungen des Pferdes und Schafes (Strongylus capillaris) und bei Strongylose der Lungen des Rehes in 2 von 5 Fällen.

Nach dem ich in knapper literarischer Uebersicht der lokalen Eosinophilie gedacht habe, komme ich zur Frage der Eosinophilie jener Darmgeschwüre und Knoten zurück, die Schütz bei drei Pferden nach dem Verfüttern hochvirulenter Rotzbazillenkulturen ermittelt hat. Die am Darme über lokale Eosinophilie gemachten Beobachtungen bei Abweichungen nicht entozoischer Natur kommen hier besonders in betracht.

In dieser Frage muß zunächst von Fall zu Fall entschieden werden, da die bisher gesammelten Tatsachen noch zu dürftige sind, um weitgehende Analogieschlüsse zuzulassen. Daß Eosinophilie die entozoischen Knötchen von jenen rotziger Natur unterscheidet, darf auf Grund der von Schütz und Angeloff ermittelten Ergebnisse, die Eberth und ich bestätigen konnten, als sicher angenommen werden. Daraus läßt sich aber noch keineswegs mit Hummel folgern, geschwürige Zustände am Darme seien nichtrotzige, wenn sich Eeosinophilie an ihnen eingestellt habe.

Wer nicht aus eigener Anschauung kennt, mit welcher Sorgfalt und Prüfung aller Faktoren Schütz an den 5 Pferden im Jahre 1897

die Fütterungsversuche mit Rotzkulturen anstellte, mag die Annahme Hummels teilen, für mich besteht nicht der geringste Zweifel, daß tatsächlich eine rotzige Infektion der Darmschleimhaut vergesellschaftet mit Eosinophilie vorgelegen hat. Welch große Menge von Rotzbazillenkulturen erforderlich sind, um Geschwüre der Darmschleimhaut zu erzeugen, haben die Versuche gezeigt. In drei Fällen sind den Pferden die Bazillen von 22 und 24, bzw. 40 hochvirulenten Kulturen in den Magen gebracht worden, worauf nur einige wenige erbsengroße, grauweiße, auf der Höhe hellrote Knoten entstanden, wovon einer mit einer hanfkorngroßen Vertiefung ausgestattet war, die graugelbe Zerfallsmassen enthielt. Alle Abweichungen waren frische, und keine erinnerte makroskopisch an Wurmknoten. Sämtliche Knoten und Geschwüre sind damals eingebettet und in ihrem ganzen Umfange mikrotomiert worden. In keiner der Abweichungen waren Würmer oder Andeutungen solcher nachzuweisen. Ich war damals mit der technischen Bearbeitung des Materials betraut und entsinne mich noch genau, daß in Schnitten aller Knoten und Geschwüre Stäbchen von den morphologischen Eigenschaften des Rotzbazillus lagen, und zwar auch in der Tiefe der noch nicht ulzerierten Knoten der Mukosa. Schütz hat das nicht besonders in seiner Arbeit erwähnt.

Einige der damals angefertigten Schnitte befinden sich in meinem Besitze, und hatte ich Gelegenheit, sie Herrn Hummel vorzulegen, der mir unumwunden erklärte, daß er entsprechende Bilder bei seinen umfangreichen Untersuchungen an entozoischen Wurmknoten und Geschwüren des Darmes niemals gesehen habe.

Da Herr Geheimrat Schütz mir gestattete, auf die Histologie fraglicher Abweichungen an der Schleimhaut seiner Versuchspferde zurückzukommen, verfehle ich nicht, die Unterschiedsmerkmale gegenüber den durch Entozoen verursachten Darmerkrankungen besonders hervorzuheben.

1. Die erbsengroßen Knoten in der Mukosa kennzeichnen sich durch starke Füllung der Kapillaren, Degenerationsvorgänge an den Epithelien der Grandularis und zellige Infiltrate im ganzen Bereiche der Anschwellung.

Die tubulösen Drüsen sind durch interglanduläre Exsudation auseinandergedrängt, und zwischen den Epithelien wie auch im Drüsenlumen liegen mono- und polynukleäre Leukozyten. Die Epithelien verschiedener Drüsenschläuche haben sich basal gelockert und aus ihren Verbänden gelöst. Im Bereiche der zelligen Dissoziation sind an den Epithelkernen eigenartige Degenerationsformen abgelaufen in Gestalt unregelmäßiger Verzerrungen mit der Bildung kleiner spitzer Fortsätze, die teils in Köpfchen enden oder mit anderen bizarren Gebilden zusammengesintert

sind. Es ist also hier das Bild der Chromatotexis — Unna —, das Schütz vom Rotzknötchen zuerst geschildert hat, in besonders prägnanter Weise abgelaufen.

Die interglandulären Leukozytenanhäufungen sind mit Zelltrümmern ausgestattet, deren Kernreste in Form stark tingibler Körner angehäuft sind, wie das vom Rotz bekannt ist.

Die Fibrillenzüge der Submukosa sind in ihrer Struktur verwischt, so daß man den Eindruck einer Verquellung dieser Teile bekommt. In den tieferen Schichten der Submukosa sind die Gewebe besser erhalten.

Eosinophile Zellen finden sich vereinzelt in der Glandularis, nur spärlich in Spalten der Muscularis mucosae und reichlicher, stellenweise sogar in straßenähnlichen Ansammlungen zwischen den Bindegewebszügen der Submukosa, nirgends aber in einer Reichhaltigkeit wie bei Wurmknoten.

Die ganzen Abweichungen machen den Eindruck ganz frischer Exsudation, die noch nicht zur geweblichen Einschmelzung geführt hat, aber die Anzeichen des Beginnes einer solchen unverkennbar in der Glandularis aufweist.

2. Die Darmgeschwüre der fraglichen Versuchspferde zeigen histologisch unter sich vollkommene Uebereinstimmung. Ein ziemlich scharfrandiger glandulärer Defekt reicht bis zur Muscularis mucosae, die bis unter die gleichfalls verdickten Geschwürsränder eine Quellung erfahren hat.

Die Drüsen in den seitlichen Begrenzungen der Geschwüre sind in der Auflösung begriffen oder haften nur noch in Resten an den benachbarten. Hier haben sich die Epithelien in ganzen Komplexen von der Membrana propria losgestoßen, und charakterisiert sich der Zerfall der Epithelkerne in noch prägnanteren Formen als bei den oben beschriebenen Knoten. Auch die zellige Exsudation und der Leukozytenzerfall haben hier höhere Grade erreicht, so daß die Struktur der Glandularis vielfach bis auf Reste der Drüsenschläuche verwischt ist. In der nächsten Umgebung nimmt das zellige Infiltrat ab und die Hyperämie zu, weiter in der Nachbarschaft kommt intaktes Gewebe.

Der Geschwürsgrund ist mit gut erhaltenen polynukleären Zellen neben Zelltrümmern und mononukleären Leukozyten ausgestattet, von denen ein kleiner Teil einen gewissen Grad der Eosinophilie aufweist. Typische Eosinophilen liegen in Gewebsspalten der Submukosa hauptsächlich bei kleinen Blutgefäßen, sie sind aber an keiner Stelle in Anhäufungen wie bei entozoischen Geschwüren des Darmes zu finden. In einem arteriellen Gefäß mit zellreichem Thrombus liegen sehr vereinzelt eosinophile Zellen an der Intima und in der Adventitia.

Besonders charakteristisch erweisen sich Lymphgefäße, die mit wohlerhaltenen Lymphozyten so dicht gefüllt sind, daß für andere Elemente kein Raum bleibt. In Schräg- und Querschnitten heben sie sich unmittelbar unter der Muscularis mucosae scharfbegrenzt gegen die viel zellärmere mit Flüssigkeit durchtränkte Nachbarschaft ab. In diesen Lymphgefäßen finden sich eosinophile Zellen nur sehr spärlich, hier und da liegt eine solche der endothelialen Auskleidung an.

Bilder der geschilderten Art, hauptsächlich die an den Lymphgefäßen auffallenden Abweichungen kommen bei entozoischen Knoten und Geschwüren des Darmes nicht vor. Auch ist die Eosinophilie bei letzteren stets in einem viel stärkeren Grade ausgeprägt. Hier

finden sie sich in dichten Schwärmen und ununterbrochenen Straßen besonders stark um den Parasiten, aber auch auf weite Strecken lassen sie sich vom ganzen Bereiche des Defektes bis hinein in die sonst intakte Nachbarschaft verfolgen. Auch die von Unna (81) als Chromatotexis bezeichnete Kerndegeneration an den Epithelien der Glandularis und den Trümmern zerfallener zelliger Exsudate wird bei den entozoischen Erkrankungen des Pferdedarmes nicht beobachtet.

Die charakteristischen histologischen Merkmale entozoischer Geschwüre lassen sich kurz dahin zusammenfassen:

Die Wurmlager sind von Unsummen eosinophiler Zellen umgeben, man begegnet ihnen in Scharen und Nestern innerhalb der Submukosa bis hinein in das interglanduläre Gewebe, und vereinzelt sitzen sie zwischen Epithelien der Drüsenschläuche sowie frei im Lumen dieser. Auch an alten Strongylidenknoten ist die Glandularis verhältnismäßig gut über dem Wurmfortsatz erhalten. Ist die Perforation durch die Schleimhaut erfolgt, so sieht man an den Geschwürsrändern hauptsächlich Hyperplasie des lymphatischen Gewebes ausgeprägt. Durch Fibroblastenwucherung und geringfügige zellige Infiltrate geht ein kleiner Teil von Drüsenschläuchen zugrunde, doch überwiegt die Regeneration schon vor vollständiger Beseitigung der Zerfallsmassen, welche durch Granulation in der Tiefe und Retraktion des Geschwürsrandes aus dem Wurmlager in das Darmlumen geschoben werden. Die Kernreste des Detritus nehmen im Gegensatz zu rotzigen Zerfallsprodukten Chromatinfarben nur in geringem Maße auf, dagegen werden Plasmafarben, besonders Eosin energisch absorbiert. Die Zerfallserscheinungen an den Zellkernen gleichen nicht denen des Rotzes, die Kerne gehen auch zum Teile in Trümmer, die allergrößte Zahl färbt sich aber schon schwach, wenn die äußere Form noch vollkommen erhalten ist. Auch die bei den Rotzgeschwüren beobachtete Rundzellenanschoppung in den Lymphgefäßen der Submukosa werden bei entozoischen Ulzerationen niemals gesehen. Die Zustände lassen nicht auf stürmische Entwickelung schließen und Dissoziation der Epithelien in der Glandularis mit den typischen Bildern der Kernschmelze fehlen vollständig.

Die Zahl der rotzigen Stellen in der Schleimhaut fraglicher Versuchspferde war eine verschwindend geringe im Verhältnis zu den vielen erkrankten mesenterialen Lymphdrüsen. Es ist daher anzunehmen, daß Rotzbazillen vom Darme aus bis zu den Lymphdrüsen vordringen können, ohne Abweichungen an der Schleimhaut zu hinterlassen. Das lehren auch Versuche

und die Ergebnisse anderer Autoren stehen damit im Einklang, nur mit dem Unterschiede, daß Schütz experimentell vom Magen und Darme aus Lungenrotz in keinem Fall ohne primäre Erkrankung an Gekröslymphdrüsen erzeugen konnte. Hier haben sich die Gekröslymphdrüsen gegen Rotzbazillen genau so verhalten, wie das für alle übrigen Lymphdrüsen des Körpers ohne Ausnahme der Fall ist.

Bei dem einen Versuchspferd, dem 14 Tage hindurch je der zehnte Teil einer Oese Rotzbazillen gegeben worden war, fand sich neben metastatischem Lungenrotz, nur eine rotzige Lymphdrüse auf der Außenfläche des Pylorus vom Magen, aber sie war doch da.

Die Möglichkeit der experimentellen Erzeugung des Lungenrotzes vom Digestionsapparat aus wurde von den verschiedenen Verteidigern des primären Lungenrotzes aufgegriffen, nach deren Ansicht Rotzbazillen durch die Aufnahme per os Gelegenheit finden sollen, vom Darme aus ohne Hinterlassung irgend welcher Abweichungen an der Schleimhaut oder den mesenterialen Lymphdrüsen in die Lungen zu gelangen und hier die Infektion einzuleiten. Diese Ansicht ist von Nocard zuerst ausgesprochen worden; ihre Richtigkeit würde voraussetzen, daß vielfach Knötchenrotz der Lungen ohne jegliche Abweichungen an anderen Körperteilen vorkommt. Dem widersprechen aber die von Virchow und Schütz bei der Nachprüfung solcher Fälle gemachten Erfahrungen. Diese Frage soll unten eingehender behandelt werden.

Schütz hat von jeher betont, daß ihm noch kein Fall primären Lungenrotzes zu Gesicht gekommen ist. Die Erfahrung lehrt, daß die ersten Abweichungen an den Lungen stets in Form von Knötchen auftreten, die im allgemeinen gleichmäßig auf das Gewebe verteilt sind und nicht von den Endbronchien ausgehen, sondern ihren Sitz im Lungengewebe haben. Alle unter solchem Bilde einsetzenden Krankheitsprozesse sind metastatischer Natur, seien sie auf Rotzbazillen, Tuberkelbazillen, Kokken, irgend welche andere Krankheitserreger oder auf autonome Nachbildungen zu beziehen [1]).

---

1) In der Veterinärliteratur werden metastatische Prozesse fast durchweg in inkorrekter Weise als „embolische" bezeichnet. Schritt für Schritt begegnet man Angaben über „embolischen Rotz", „embolische Tuberkulose" usw. Nach diesen Bezeichnungen müssten in allen solchen Fällen die Emboli Träger von Rotzbazillen, bzw. Tuberkelbazillen usw. gewesen sein und an jeweiligen Stellen ein Blutgefäß verstopft haben. Solche Ereignisse kommen zwar vor, aber doch sehr

Für die anatomische Diagnose ist diese Tatsache von allergrößter Wichtigkeit, da ihre korrekte Beachtung vor Irrtümern schützt. Als das Malleïn zur Anwendung kam und von verschiedenen Seiten als unfehlbares Mittel zum Nachweis des Rotzes gepriesen wurde, und viele Obduzenten sich mit dem Nachweis einiger Knötchen in den Lungen begnügten, um die Diagnose als gesichert zu betrachten, hat es sich gezeigt, wohin es führt, wenn die sorgfältige anatomische Beurteilung des ganzen Falles und die Erfahrungen mühseliger Forschungen außer acht gelassen werden.

Die Frage, ob Rotzknötchen überhaupt verkalken, ist vielfach in der Literatur aufgeworfen und verschieden beantwortet worden. Wenn nur verkalkte Knötchen in den Lungen des Pferdes vorliegen, sind sie sicher nicht rotziger Natur, da bei Rotz immer wieder jüngere Nachschübe entstehen, und daher nach einem Zeitbestande, die Verkalkung voraussetzt, auf alle Fälle Rotzknötchen bis zu den jüngsten Stadien vertreten sind. Trotz dieses sicheren Ausweges, der bei der Beurteilung verkalkter Knötchen gegeben ist, erscheint die Entscheidung obiger Frage wichtig genug, um eingehend geprüft zu werden. Bei einer großen Anzahl rotziger Lungen habe ich immer wieder Knötchen mikrotomiert und daraufhin untersucht. Verkalkte Knötchen wurden stets als zufällige entozoische erkannt. Ich vertrat daher die Ansicht, Rotzknötchen würden nicht verkalken. Vor drei Jahren hatte ich jedoch Gelegenheit, Teile der Lungen eines nach dem Obduktionsergebnis und auf Grund bakteriologischer Untersuchung als zweifellos rotzig erkannten Pferdes für wissenschaftliche Zwecke zu verwerten. Neben Knötchen, die makroskopisch und mikroskopisch für Rotz typisch waren, fanden sich ältere mit leicht verkalktem Zentrum. Man konnte sie gerade noch mit dem Messer spalten. Die Kapsel bestand aus grauem Bindegewebe, war aber nicht so geschichtet wie

selten. Bazillen für sich allein figurieren nicht als Emboli, da ihre Leiber bei der Zirkulation unmöglich Gefäßlumina plötzlich verstopfen können. Verschleppt durch die Blutbahn verursachen pathogene Bakterien nach Ansiedlung in Geweben Metastasen, wobei es für die Bezeichnung gleichgültig ist, ob die Prozesse von Blutgefäßwänden, Kapillaren oder anderen Stellen ausgehen. Die Embolie (ἐμβάλλειν hineinwerfen) ob mit oder ohne Infektion zeitigt auch ganz andere Zustände als Metastasen, da sie unmittelbar nach der plötzlichen Entstehung mehr oder weniger schwere Zirkulationsstörungen für das betroffene Gebiet zu Folge hat.

bei den kalkigen Knötchen entozoischen Ursprunges. Die Entscheidung über ihre Natur konnte nur durch die histologische Untersuchung getroffen werden, da auch eine Inokulation entozoischer Knötchen aus rotziger Lunge beim Versuchstier unter Umständen Impfrotz ergeben kann. Unversehrt eingebetteten Knötchen war nicht anzusehen, ob sie zentral verkalkt waren oder nicht. Ich bettete daher eine größere Zahl in Zelloidin ein. Beim Schneiden fiel es sofort auf, wenn die Klinge die Zone des Kalkherdes berührte. Der erste Schnitt wurde nun auf die Kalkkörner im Mikroskop geprüft. Diese lagen zu kleinen teils dunklen, teils stark lichtbrechenden scholligen Massen im Zentrum des Herdes und schwanden auf Säurezusatz unter Gasbildung. Den noch nicht in Schnitte zerlegten größeren Teil des Knötchens brachte ich so wie er in der Zelloidinmasse lag und noch mit dem Block anhaftend 5 Stunden in konzentrierte Lösung schwefliger Säure und hierauf 10 Stunden in fließendes Wasser. Die weitere Bearbeitung auf dem Mikrotom zeigte, daß aller Kalk gelöst war.[1])

Sämtliche Schnitte sind in ununterbrochener Serie aufgeklebt und nach verschiedenen Methoden gefärbt worden. Die mikroskopische Besichtigung hat bei einer größeren Anzahl von solchen Knötchen ergeben, daß keinerlei Wurmlarven zugegen waren. Ich bemerke ausdrücklich, daß bei Anwendung dieser Technik in entozoischen Knötchen mit absoluter Sicherheit unverkennbare Einschlüsse eines Rundwurmes zu finden sind, während die Einbettung in Paraffin weniger zuverlässig ist, da hierbei gerade das spröde Wurmlager den meisten Artefakten ausgesetzt ist.

Auch die Histologie entschied bei den Knötchen für die rotzige Natur. Der Befund war folgender:

Die zentrale Partie besteht aus feinkörnigen Massen, die Hämatoxylin, Weigertschen Eisenlack und andere kernfärbende Mittel so intensiv aufnehmen, wie das von den Zerfallsprodukten der Rotzknötchen allgemein bekannt ist. Die ganze Fläche wird durch schmale hellere, die ursprünglichen Alveolarsepten andeutende Züge in Felder gegliedert, welch letztere den Schnitten durch die ge-

1) Diesen Vorzug nachträglicher Entkalkung eines bereits eingebetteten Objektes gewährt nur die Zelloidineinbettung. Auch aktinomykotisches und tuberkulöses Gewebe, sowie jedes andere in gewissen Stadien mit Kalksalzen ausgestattetes Objekt ist vorteilhaft nach dieser Methode zu behandeln. Da man nicht in allen Fällen durch direkte Besichtigung voraussehen kann, ob eine Entkalkung geboten ist, läßt sich die Entscheidung über deren Vornahme nachträglich beim Mikrotomieren noch treffen.

füllten Alveolarlumina entsprechen. Die bindegewebige, bereits aus reichlich entwickelten Fibrillenzügen bestehende Kapsel grenzt sich ziemlich scharf gegen das nekrotische Zentrum ab. Die Peripherie der Kapsel wird allmählich zellreicher, ärmer an fibrillärem Gewebe und geht in Lungengewebe mit zunächst verdickten Alveolarsepten über. In den Spalten des peripheren Kapselgebietes lagern mononukleäre basophile Lymphozyten und Fibroblasten. Eosinophile Zellen sind nicht zugegen.

Der feinere Bau stimmt sonach mit dem alter Rotzknötchen genau überein.

Zur Sicherung der Deutung wurde noch eine weitere Untersuchung vorgenommen, die Färbung auf elastische Fasern. Schon länger ist mir bekannt, daß letztere ihre Tingibilität in Rotzknötchen lange bewahren, so daß sie auch im Zentrum derselben zu veranschaulichen sind. Ja an den mit Resorzinfuchsin behandelten Rotzknötchen kann man das ganze Gerüst der elastischen Fasern hauptsächlich auch durch die bindegewebige Kapsel, an welcher doch sonst jede Andeutung des ursprünglichen Lungengewebes geschwunden ist, ausgezeichnet verfolgen. Ueberall wo ursprünglich Alveolarsepten lagen, finden sich die Züge elastischer Fasern, so daß man das ganze Anordnungsverhältnis der längst durch Bindegewebswucherung verstrichenen Alveolen rekonstruieren kann. Das ganze Gerüst der elastischen Fasern ist in den zentral leicht verkalkten Knötchen in ununterbrochenem Zusammenhang erhalten geblieben; ein Befund, der in vielen Fällen beweist, ob eine Abweichung an alveolärem oder anderem Gewebe abgelaufen ist[1]).

---

1) Auch an alten Rotzknötchen läßt sich durch die Elastinfärbung nachweisen, ob das Knötchen das Produkt einer miliaren Hepatisation (Schütz) oder einer Vasculitis und Perivasculitis malleosa (Hutyra) ist. Wie lange vollständig außer Funktion gesetzte elastische Fasern ihre morphologische Beschaffenheit behalten, beweisen nachstehende Fälle.

Bei einem dreijährigen Rinde fand sich in der Bauchhöhle hinter dem Zwerchfellschlitz ein kugeliger, 15 cm dicker Lungenlappen mit oben verschlossenem schleimhaltigen Bronchus. Dieser Lappen war infolge seiner abnormen Lage und und Beschaffenheit im fötalen Zustande geblieben. Das elastische und alles übrige Gewebe unterschieden sich nicht von dem anderer fötaler gutentwickelter Lungen.

In den Lungen des Hundes finden sich gelegentlich grieskorn bis senfkorngroße, harte Knötchen. Entkalkt und mikrotomiert erweisen sie sich als Knochenkörperchen, die sich aus dünnen lamellösen Schichten und typischen Knochenzellen ohne jegliche Kanälchen oder Markräume aufbauen und drusenähnlich wie Botryomycesrasen mit halbkugeligen Vorsprüngen ausgestattet sind. Durch die Färbung mit Resorcin-Fuchsin fand ich, daß elastische Fasern die Knochenkörperchen genau im Anordnungsverhältnis der Alveolarsepten durchziehen, woraus hervorgeht, daß diese Körperchen ihre Entwicklung vom alveolären Gewebe

An jungen entozoischen Knötchen läßt sich gleichfalls elastisches Gewebe des ursprünglichen Mutterbodens nachweisen, aber Unterscheidungsmerkmale gegenüber den Rotzknötchen können auch in dieser Beziehung ermittelt werden. Hierbei kommen jedoch verschiedene Verhältnisse je nach dem Alter und dem Mutterboden, aus dem das Knötchen hervorgegangen ist, in betracht. In dieser Hinsicht sind zu unterscheiden:

a) Die grauen durchscheinenden, von Schütz zuerst geschilderten Knötchen der Pferdelungen.

Sie sind aus Lungenparenchym infolge des durch die Wurmlarve unterhaltenen chronischen Reizes entstanden und haben eine auffallende Uebereinstimmung mit lymphatischem Gewebe. Im Zentrum liegt um den Wurm ein körniger, aus zerfallenen Zellen hervorgegangener Detritus, der von Leukozyten, besonders eosinophilen Zellen umlagert wird. Die ursprünglichen Alveolarsepten verbreitern sich nach und nach etwas infolge Vermehrung von Bindegewebszellen und Kapillargefäßen, so daß ein mit der peripher sich bildenden dünnen bindegewebigen Kapsel in innigem Zusammenhang stehendes Gerüst das Knötchen durchzieht. Die das Parenchym der letzteren repräsentierenden Zellen sind aus lymphatischem Gewebe, das in spärlichen Zellen ursprünglich zugegen war, hervorgegangen. Dieser Vorgang lymphatischer Hyperplasie läßt sich übrigens nach Wurminvasionen in den Lungen verschiedener Tiere verfolgen, so z. B. um Strongylus paradoxus beim Schweine [Olt (67)]. Hier nimmt die Hyperplasie des normal schon reichlich vorhandenen lymphatischen Gewebes wesentlich größere Dimensionen an als in den Pferdelungen.

Behandelt man die grauen durchscheinenden Knötchen mit Resorzinfuchsin, dann lassen sich die elastischen Fasern der ursprünglichen Alveolarsepten ausgezeichnet nachweisen; nur in dem zentralen Teile, wo der Wurm seinen Sitz hat, sind sie in einem kleinen Bezirk zerstört. Die histologische Untersuchung der Knötchen setzt das serienweise Zerlegen in Schnitte voraus. Hierbei entzieht sich aber auch leicht der Wurm der Beobachtung, da sein Lager unter der Klinge oft in Trümmer geht, besonders wenn Paraffin zur Einbettung benutzt wird. Zelloidin ist daher vorzuziehen. Da man nicht voraus-

durch Metaplasie des Bindegewebes genommen haben, wobei sich die elastischen Fasern vollkommen passiv verhielten und keinerlei Einbuße in ihren morphologischen Eigenschaften erfahren haben.

sehen kann, ob das Wurmlager schon von Kalksalzen durchsetzt ist, empfiehlt sich eine der Einbettung vorausgehende sechs- bis zehnstündige Behandlung mit schwefliger Säure, die hierauf in fließendem Wasser ausgewaschen wird.

Alle die in der Literatur angegebenen Untersuchungen grauer durchscheinender oder verkalkter Knötchen, wobei Bazillen vom morphologischen Aussehen der Erreger des Rotzes gesehen worden sind, ohne daß diese Krankheit durch Verimpfen erzeugt werden konnte, beweisen nichts für die rotzige Natur fraglicher Gebilde.

Denn zum Nachweis der Rotzbazillen gehört mehr als die Ermittelung der morphologischen Eigenschaften, da verschiedene Bakterienarten das Aussehen der Rotzbazillen besitzen.

Im Jahre 1903 habe ich abgeschabte Teile der Nasenschleimhaut eines Deckhengstes, der an Rotz erinnernde Geschwüre in der Nasenschleimhaut aufwies, auf Meerschweinchen übertragen und in der Impftasche nach einigen Tagen vorwiegend Bakterien gefunden, die morphologisch mit dem Rotzbazillus übereinstimmten; sie wuchsen auf Nähragar allerdings auffallend üppig und waren rein gezüchtet nicht pathogen. Die weitere Untersuchung ergab, daß die Abweichungen an der Nasenschleimhaut tuberkulöser Herkunft waren. (Der Fall ist von Gerspach (68) bearbeitet worden).

b) Kalkige Knötchen, die aus durchscheinenden entozoischen hervorgegangen sind.

In vielen Fällen ist es möglich, an den bis auf die äußere fibröse Hülle verkalkten Knötchen noch festzustellen, ob sie aus embolischen oder den grauen durchscheinenden hervorgegangen sind. Sie werden nach gründlicher Entkalkung in Zelloidin eingebettet, mikrotomiert und teils auf elastische Fasern, teils nach den sonst üblichen Methoden gefärbt. Im mikroskopischen Bilde sieht man eine pfropfähnliche, körnige Masse scharf gegen die Kapsel abgegrenzt. Der Pfropf ist aber nicht selten so gefeldert, daß die ursprünglichen Alveolarsepten angedeutet sind, ähnlich wie das bei alten Rotzknötchen der Lungen der Fall ist. Um die längst abgestorbene Wurmlarve fehlt das Gepräge früherer alveolärer Einrichtung des Mutterbodens, aus dem das Knötchen hervorgegangen ist. Manchmal sind nur noch auf einer Seite des abgestorbenen Bezirkes Andeutungen der fraglichen Struktur zu erkennen. Auffallend ist aber, wie lange elastische Fasern in den steinharten Gebilden nachgewiesen werden können. Diese Fasern sind

bei gleichzeitiger Anwesenheit des Wurmes der sicherste Beweis, daß sich das Kalkknötchen in alveolärem Gewebe entwickelt hat und aus einem grauen, durchscheinenden Knötchen hervorgegangen ist. Von diesem lassen sich auch alle Stadien bis zu den vollkommen versteinerten verfolgen.

Die durchscheinende Beschaffenheit kann offenbar lange beibehalten werden, da oft der Wurm im Zentrum längst abgestorben und verkalkt ist, wenn der periphere Teil des Knötchens noch seine glasige Beschaffenheit besitzt. Diese Möglichkeit ist gegeben, weil hier nicht zelliges Exsudat, sondern fixe Zellen des lymphatischen Gewebes die Alveolen füllen. Nach und nach gehen aber auch diese durch die vom Zentrum her vorschreitende Verkalkung zugrunde.

Das Endprodukt des Vorgangs sind die miliaren bis pfefferkorngroßen, kugeligen, oft aber auch unregelmäßig gestalteten, eckigen mit scharfen Kanten versehenen hellgrauen, enukleierbaren kalkigen Knötchen, deren fibröse Kapsel ziemlich dünn und nur wenig geschichtet ist.

c) Die embolischen fibrösen Knötchen der Pferdelungen.

Diese liegen ebenfalls subpleural oder in der Tiefe des Lungenparenchyms als kugelige bis pfefferkorn- und umfangreichere hellgraue und weiße Gebilde, die aus straffem Bindegewebe bestehen und im Zentrum einen stecknadelkopfgroßen Pfropf mit der Wurmlarve enthalten. In diesem übrigens durch massenhafte Anwesenheit eosinophiler Zeller ausgezeichneten Stadium findet man die Knötchen nur selten. Offenbar spielt sich an ihnen die Verkalkung viel rascher ab als bei den grauen, durchscheinenden Knötchen.

Für die embolische Natur ist die Gewebsstruktur, wie ich bereits früher dargetan habe, beweisend. Die dicke, sphärisch geschichtete fibröse Kapsel steht in unmittelbarem Zusammenhang mit einem kleinen obliterierten Blutgefäß, das manchmal noch fibrinhaltige, mit Granulationsgewebe durchzogene Thromben aufweist, wenn das angrenzende Knötchen bereits zentral verkalkt ist. Die Schnittserie beweist, daß der Pfropf des Wurmlagers in ununterbrochener Verbindung mit der thrombotischen Masse des herantretenden Gefäßes steht.

Ein weiterer Beweis für die embolische Natur kann durch die Färbung auf elastische Fasern erbracht werden, die ergibt, daß hier das Strukturverhältnis elastischer Elemente so wie in Blutgefäßwänden vorliegt.

d) Die embolischen verkalkten Knötchen

gehen aus den eben geschilderten durch Inkrustation mit Kalksalzen hervor und besitzen deren Form und lamellöse Kapselschichtung. Schliffe, die sich von solchen Knötchen anfertigen lassen, (die Technik des Schleifens solcher Knötchen habe ich im Archiv f. wissensch. u. prakt. Tierheilkunde, Bd. 21 mitgeteilt), zeigen auch sphärische Anordnung der Kalkmassen und im Zentrum einen strukturlosen körnigen, ebenfalls verkalkten Pfropf, der bei gutem Gelingen des Schliffes Teile eines glattwandigen Kanales von der Form eines geringelten oder geschlängelten Rundwurmes erkennen läßt. An entkalkten und in Zelloidin eingebetteten Knötchen lassen sich absolut beweiskräftige Strukturverhältnisse ermitteln, die für den entozoischen Charakter der Knötchen sprechen und genau wie die sub c beschriebenen den Zusammenhang mit einem kleinen obliterierten Blutgefäß erkennen lassen. Figur 3 und 4 veranschaulichen solche Knötchen, die vor der Entkalkung steinhart und von weißer Hülle umgeben waren. (Ueber die Natur dieser Knötchen habe ich schon im Jahre 1894 in Greifswald im Verein pommerscher Tierärzte berichtet.)

Die Ansicht, daß in den Lungen des Pferdes Knötchen embolischen Ursprunges vorkommen, haben Csokor (5) im Jahre 1880 und Kitt (6) im Jahre 1891 geäußert. Dieser sagt, der Mangel an Knorpel in und an den Knötchen und die Lage neben den Bronchien spräche dafür, daß die Knötchen verstopfte Gefäße seien, deren Wandung die Bindegewebskapsel herstellen helfe. Kitt vertritt aber an einer anderen Stelle in der im Jahre 1906 erschienenen Auflage der pathologischen Anatomie der Haustiere die Ansicht, die Frage, ob kalkig gewordene Knötchen in der Lunge der Rotzkrankheit angehören bzw. abgeheilten Knötchenrotz (Malleosis inveterata chalicotica) repräsentieren, könne trotz der vielen autoritativen Aussprüche, welche auf „Nein“ lauten, noch nicht als abgeschlossen betrachtet werden.

Hinsichtlich der Frage, ob Rotz abheilt oder nicht, sind die Ansichten geteilt. Es sei mir gestattet, zunächst auf die von Nocard vertretene Auffassung zurückzukommen.

Nocard hat sich auf dem VIII. internationalen Kongreß für Hygiene und Demographie zu Budapest dahin ausgesprochen: „Wenn bei einer Malleininjektion typische Reaktion eingetreten ist, dann findet man stets rotzige Veränderungen in den Lungen, welche aber nicht immer auffällig zu sein brauchen, sondern oft nur aus einigen kleinen durchscheinenden Knötchen bestehen.“ Nocard hielt diese Knötchen für abgeheilte rotzige, und folgert das aus ihrem Vorkommen

bei Pferden, die nach mehreren Malleineinspritzungen zu reagieren aufgehört haben. Der Lungenrotz sollte durch den Aufenthalt in freier Luft, und weil die Tiere keine Arbeit zu leisten hatten, abgeheilt sein. Später hat Nocard (18) eine andere Deutung gegeben. Er sagt: „Tötet man die gesund erscheinenden, auf Mallein reagierenden Pferde eines Stalles, so findet man in ihren Lungen Knötchen, von denen viele durchscheinend sind, also die Merkmale frischen Rotzes erkennen lassen; bei manchen Pferden findet man nur eine geringe Anzahl dieser Knötchen; ja noch mehr, wenn diese zuerst getöteten, rotzigen Pferde eines solchen Stalles schon längere Zeit krank waren, dann findet man diese Knötchen auch bei einer gewissen Anzahl von Pferden, die auf die Einspritzung von Mallein nicht reagiert hatten. Wenn man diese Knötchen Meerschweinchen oder Eseln einimpft, so bleiben letztere in der Regel gesund, und wenn man diese Knötchen auf Nährböden aussät, die für die Entwickelung der Rotzbazillen geeignet sind, so bleiben die Nährböden in der Regel steril."

Nocard gibt für dieses inkonstante Verhalten eine Erklärung dahin: „Die Knötchen können nur durchscheinend sein, wenn die Zellen, die um die Rotzbazillen liegen, leben, wenn sie in dem Kampfe mit den Bazillen nicht unterliegen; in diesem Falle behält das Knötchen lange Zeit sein durchscheinendes Aussehen. Später wird das Knötchen fibrös und schließlich verliert es seine Durchsichtigkeit, indem es sich nach Art einer Narbe mehr und mehr zusammenzieht. Wenn aber die Zellen in dem Kampfe mit den Bazillen unterliegen, so sterben die Zellen ab und verkäsen. Die abgestorbenen Zellen bilden im Zentrum des Knötchens einen weißen Punkt, der an Umfang in dem Maße wächst, als neue Rotzbazillen in den abgestorbenen Zellmassen entstehen. Hierdurch erklärt es sich, daß die Impfung und Aussaat der durchscheinenden Knötchen in der Regel kein positives Resultat ergibt, und daß Pferde, die mit derartigen Knötchen in den Lungen behaftet sind, auf Mallein nicht mehr reagieren, wenn die Bazillen, die in den Knötchen liegen, abgestorben sind."

Diese Ansicht hat gar manche Anhänger gefunden; sie ist aber de facto eine irrige, wie sich an der Hand der Schilderung, die Nocard (18) über die Beschaffenheit und Histogenese der in Frage stehenden Knötchen gibt, nachweisen läßt. Er sagt: „Das Aussehen des Rotzknötchens wechselt mit dem Alter desselben. Die frischen Rotzknötchen sind gelblich, grau oder rötlich, fast durchsichtig, leicht zu zerdrücken, homogen, d. h. ohne zentrale Erweichung und ohne Veränderung in der Umgebung."

Die in dem letzten Satz gegebene Schilderung paßt nur auf die grauen durchscheinenden entozoischen Knötchen, keinesfalls aber auf rotzige. Wer die durch intravenöse Injektion von Rotzbazillen hervorgerufenen Knötchen und solche anderer frischer Rotzfälle genau makroskopisch und mikroskopisch studiert hat, wird das zugeben. Nocard fährt fort: „Man kann das Rotzknötchen für ein frisches Fleischwärzchen halten, denn es hat dieselbe Konsistenz und Durchsichtigkeit (Das trifft doch ebenfalls nur für die entozoischen Knötchen — Schütz — zu. Der Verf.), denselben Bau und besteht aus einer Anzahl weißer Blutkörperchen. Später bemerkt man im Zentrum der Knötchen einen weißen, trüben Punkt, in welchem die Zellen abgestorben und käsig geworden sind."

Diese letzte Schilderung paßt auf pneumonische Rotzknötchen, bei denen die

rote Hepatisationszone bereits in Granulationsgewebe umgewandelt ist. Auch die folgenden Sätze sprechen für Beobachtungen an älteren Rotzknötchen: „Der trübe Punkt im Zentrum des Knötchens vergrößert sich allmählich, und in demselben Maße nimmt die Dicke der noch durchscheinenden peripherischen Schicht des Knötchens ab. Der Rest dieser Schicht wird später fibrös."

Nocard hat, wie aus der Schilderung hervorgeht, graue durchscheinende entozoische Knötchen mit Jugendstadien der Rotzknötchen verwechselt, und kam daher zur Ansicht, die Zellen könnten im Kampfe mit den Bazillen siegen, „in welchem Falle das Knötchen lange Zeit sein durchscheinendes Aussehen behält." Auf diesem Irrtum basiert weiter die Folgerung, Rotz könne bei guter Haltung der Pferde in frischer Luft abheilen.

Ein einwandsfreier wissenschaftlicher Beweis von abgeheiltem Rotz ist bis heute noch für keinen einzigen Fall erbracht worden. Kein Zweiter hat so viele rotzige Pferde untersucht wie Schütz. Käme gelegentlich Heilung dieser Krankheit vor, dann wären ihm doch Fälle mit Anzeichen der Heilung sicher nicht entgangen. In seinen Belehrungen über die Rotzkrankheit wird stets das verschiedene Alter der rotzigen Zustände, insbesondere das der Rotzknötchen in den Lungen betont. Mir war Gelegenheit gegeben, gemeinschaftlich mit Schütz eine große Zahl amtlich eingesandter Teile rotziger oder rotzverdächtiger Pferde zu untersuchen. Hierbei wurden an rotzigen Lungen niemals junge Rotzknötchen vermißt. Waren nur Knötchen vorhanden, die den angeblich abgeheilten entsprechen, dann gab die jedesmalige histologische Untersuchung Aufschluß über die wahre Natur; es fand sich hierbei regelmäßig die Wurmlarve, auch alle meine inzwischen bei jeweiligen Gelegenheiten immer wieder vorgenommenen diesbezüglichen Prüfungen stimmten mit diesem Ergebnis überein.

Ginge Rotz der Lungen gelegentlich in Heilung über, dann müßten doch auch Fälle vorkommen, in denen neben ganz alten, von Entozoen freien Knötchen junge Rotzknötchen gänzlich fehlen.

Die Behauptung Semmers (15), in Südrußland komme gutartiger heilbarer Rotz unter Pferden häufig vor, ist meines Wissens in keinem Falle auf Grund bakteriologischer und gleichzeitig histologischer Untersuchungen gestützt worden. Man wird sich schwerlich der Anschauung hingeben können, die Pferde möchten sich in dortiger Gegend anders gegen Rotz verhalten als in Deutschland.

Von einer Ziege ist mir ein Fall bekannt, der als geheilter Impfrotz der Lungen gedeutet werden könnte; hier kommt aber ein Tier

in Frage, das spontan überhaupt nicht an Rotz erkrankt. Dem 3 Jahre alten Tiere hatte ich die Aufschwemmung einer Oese von einem Pferde gezüchteter Rotzbazillenkultur unter die Haut der Bauchdecke gespritzt. Zwei mit gleichem Material geimpfte Meerschweinchen sind an Rotz verendet. Die Ziege zeigte nach der Impfung keinerlei Störungen des Allgemeinbefindens. Am zweiten Tage war die linke Kniefaltendrüse um das Doppelte und am folgenden Tage um das Dreifache verdickt. Nach 14 Tagen war die Schwellung nahezu und bald darauf fast vollständig geschwunden.

Obduktionsergebnis 11 Wochen nach der Impfung:

Die Lungen sind nach der Herausnahme gut retrahiert, rosarot, elastisch und wegsam für Luft. Im Parenchym sitzen gleichmäßig auf die Lappen verteilt 60 bis 80 pfefferkorn- bis erbsengroße derbe Knoten, die aus einer mörtelartigen mit Kalksalzen spärlich durchsetzten graugelben, trockenen Masse bestehen und von einer bindegewebigen, 1 bis 2 mm dicken Kapsel umgeben werden. Merkmale, woraus auf untergegangene tierische Parasiten gefolgert werden könnte, sind auch durch die mikroskopische Untersuchung nicht zu ermitteln und Aussaaten auf Nährsubstrate bleiben steril. Die linke Kniefaltenlymphdrüse ist nur wenig hyperplastisch. An allen übrigen Körperteilen finden sich keinerlei Abweichungen, die mit einer Rotzinfektion in Zusammenhang gebracht werden könnten.

Daß in diesem Falle die Knoten in den Lungen auf abgeheilte metastatische Rotzknoten zu beziehen waren, ist nicht erwiesen, aber rücksichtlich des ferneren Umstandes, daß solche oder ähnliche Knoten von den Lungen der Ziege nicht bekannt sind, wahrscheinlich.

Eine weitere Frage kommt noch in Betracht: Können beim Pferde, wenn auch die Krankheit nicht zum Stillstand kommt, einzelne Herde abheilen?

Diese Frage ist entschieden zu bejahen. Jede auf Oberflächen sitzende, mit Epithel überkleidete Rotznarbe, in deren Bereich sich weder Gewebszerfall noch Exsudationsvorgänge abspielen, kann als abgeheilter Herd betrachtet werden; ebenso ist jedes alte von fibröser Kapsel umgebenes, im Innern vollständig zerfallenes Rotzknötchen zu beurteilen, wenn alle Entzündungsprozesse und reaktiven Reizerscheinungen zum Stillstand gekommen sind. Eine vollkommen abgeheilte Rotznarbe der Haut veranschaulicht Figur 2; sie sass in der Nachbarschaft verschiedenalteriger Ulzerationen.

Das wichtigste Merkmal für die anatomische Diagnose bietet die Tatsache, daß abgeheilte rotzige Herde für sich allein niemals einwandsfrei nachgewiesen worden sind.

Primäre Rotzherde gewinnen in der Regel örtliche Ausbreitung, der je nach dem Sitz, der Menge und Virulenz der Bazillen engere oder weitere Grenzen gezogen sind. Hierzu kommt das Fortschreiten der Prozesse durch die Lymphbahnen zu den nächstgelegenen Lymphdrüsen und die Verschleppung der Bazillen durch die Blutbahn, die Metastasenbildung.

Durch Fütterungsversuche an Pferden hat Schütz dargetan, daß Rotzbazillen vom Darme aus eine rotzige Erkrankung an mesenterialen Lymphdrüsen verursachen und metastatischen Lungenrotz im Gefolge haben. Nocard, Hutyra u. a. erzeugten durch Fütterungsversuche mit Rotzbazillen Lungenrotz und führen Fälle an, in denen rotzige mesenteriale Lymphdrüsen nicht gefunden wurden. Wie die Widersprüche zu erklären sind, läßt sich nicht entscheiden; die Versuche wurden allerdings nicht nach einheitlichem Modus und größtenteils so angestellt, daß der Lungenrotz auch durch Eindringen der Bazillen von der Rachenhöhle her bei einigen Versuchen entstanden sein kann.

Hutyra fand in den Lungen seiner mit Rotzbazillenkultur gefütterten Versuchspferde zweierlei Knötchen; größere graurote mit granulierter Schnittfläche und feinem weißlichen oder gelblichen im Zentrum neben ganz kleinen, „teils glasig durchscheinenden, grauen, kugeligen, teils bei sonst ähnlicher Beschaffenheit nur im Zentrum oder auch durchwegs weißlichen, übrigens aber ebenfalls den miliaren Tuberkeln ganz ähnlichen Gebilden. Während außerdem die ersten vom lufthaltigen Lungengewebe undeutlich begrenzt erschienen, hoben sich die letzteren von dem Lungengewebe scharf ab oder waren sie nur von einem sehr schmalen grauroten Hof umgeben.“ Mikroskopisch wurden die Knötchen der ersten Gruppe als die bekannten Hepatisationsherde erkannt; intraalveolär lag zelliges Exsudat.

Von der Gruppe der „grauen, durchscheinenden Knötchen“ hat Hutyra unter Beigabe von Abbildungen eine genaue histologische Schilderung gegeben. Hiernach hatten diese Knötchen ihren Sitz im interlobulären und im peribronchialen Bindegewebe und waren von Blutgefäßen ausgegangen. Zellige Thrombose und perivaskuläre zellige Infiltrate werden geschildert und ähnliche Zustände von den Lungen der Meerschweinchen angeführt. Die geschilderten Abweichungen sind mir aus histologischen Studien bekannt. Bei einem bereits rotzigen Pferde, dem ich 5 Tage vor der Tötung Rotzbazillen in die Vena jugularis gespritzt hatte, fand ich dergleichen rotzige Zustände an kleinen

Blutgefäßen der Lungen besonders reichlich. Die von Hutyra gebrachten histologischen Schilderungen und Abbildungen muß ich als rotzigen Zuständen entsprechende anerkennen. Anderseits verfehle ich aber nicht zu erwähnen, daß ich solche histologischen Bilder in der Regel nur von Knötchen oder miliaren Herden mit frischer Entzündungsröte oder rotem Hofe gewinnen konnte; ausnahmsweise gelang es mir an seltenen grauen Knötchen den gleichen Ursprung festzustellen. Diese waren aber sehr wesentlich verschieden von den entozoischen grauen, durchscheinenden Knötchen — Schütz. Die rotzigen grauen Knötchen sind nicht so durchscheinend und glasig wie letztere, dabei etwas durchfeuchtet und nicht scharf gegen vollkommen intaktes Lungengewebe abgegrenzt. Ein Vergleich der Abbildungen, die Schütz und Hutyra von den Knötchen beider Arten gegeben haben, weist auch auf sehr auffallende histologische Unterschiede hin. Die grauen Knötchen, welche Nocard mit einem Fleischwärzchen verglichen hat, hatten ihren Sitz im alveolären Gewebe und sind nicht mit denen Hutyras identisch.

Hutyra hat an einer Figur den Uebertritt rotziger Exsudationsprozesse von einem kleinen Blutgefäß der Lungen auf alveoläres Gewebe veranschaulicht. Aus solchen Vorgängen können, wie ich an älteren Zuständen ermittelt habe, Rotzknötchen entstehen, denen man makroskopisch und auch bei gewöhnlicher Färbung, z. B. mit Hämatoxylin und Kontrastfarben mikroskopisch nicht ansieht, daß der Ausgang von einem Blutgefäß erfolgte, da von letzterem keine Spur zu erkennen ist. Behandelt man aber solche Schnitte einer größeren Anzahl von Rotzknötchen mit Resorzinfuchsin zur Färbung der elastischen Fasern, dann werden einzelne Präparate ermittelt, bei denen sich neben dem elastischen Gerüst der untergegangenen Alveolarsepten in einem sonst strukturlosen Bezirk des körnigen Detritus die wohlerhaltenen elastischen Fasern eines kleinen Blutgefäßes so deutlich abheben, daß selbst ein Rückschluß auf die Größe und den Verlauf des Gefäßes zulässig ist. In dieser Hinsicht verhält sich das elastische Gewebe der Haut ganz anders; dieses löst sich, wie ich unten ausführen werde, bei rotzigen Exsudationsprozessen ungemein sehnell auf und ermöglicht demgemäß die rasche Einschmelzung des Kutiskörpers.

Wenn in dem Streite um die Natur der grauen Knötchen stets so klare histologische Schilderungen und so instruktive Abbildungen geliefert worden wären, wie sie Schütz und Hutyra brachten,

dann hätten manche Mißverständnisse und Irrtümer vermieden werden können.

Besondere Beachtung verdient, daß Hutyra neben seinen histologisch eingehend geschilderten grauen Knötchen, die aus einer Perivasculitis malleosa hervorgegangen sind, eine zweite Art von Rotzknötchen erwähnt, die den miliaren Hepatisationen Schütz' entspricht. Diese Knötchen werden bei Lungenrotz nie vermißt, sie überwiegen stets an Zahl, finden sich in verschiedenen Altersstadien und bieten charakteristische Merkmale für die makroskopische Diagnostik. Dagegen sprechen Funde, in denen nur graue, durchscheinende Knötchen oder auch noch kalkige in den Lungen ermittelt werden, nicht für Rotz.

Neuerdings publizierte Lothes (69) Beobachtungen, die er bei zwei Rotzepidemien in Köln gemacht hat. Er weist auf die im 18. Jahrhundert von französischen Autoren vertretene Ansicht der Infektion vom Verdauungstraktus hin, die in neuerer Zeit durch Nocard und die Anhänger seiner Lehren in modernem Gewande wieder aufgetaucht ist. Lothes richtete bei den Obduktionen rotziger Pferde sein Hauptaugenmerk auf den Verdauungsapparat, „dabei fiel es auf, daß der Darm nur vereinzelt und die Gekröslymphdrüsen sogar nur in einem einzigen von den zahlreichen Fällen rotzkrank befunden wurden.“ Auf einige in seiner vorläufigen Mitteilung berührte Fragen möchte ich schon jetzt eingehen.

Zunächst vertritt Lothes die Meinung, die Praxis habe sich viel zu viel mit Fragen beschäftigt, die für sie von untergeordneter Bedeutung wären und fährt fort: „Ich erwähne in dieser Hinsicht nur den Streit um den primären Lungenrotz. Durch den Streit um diese Rotzform, dessen Umfang auch in keinem Verhältnis zu der nicht wegzuleugnenden wissenschaftlichen Bedeutung dieser Frage steht, wurden die Tierärzte veranlaßt, bei den Rotzobduktionen ihr Augenmerk fast ausschließlich auf die Atmungsorgane zu richten und an anderen, für die Pathogenese des Rotzes nicht minder wichtigen Organen achtlos vorüberzugehen.“

Das ist eine Verkennung der Tatsachen. Gerade weil die Tierärzte vielfach glaubten, lediglich auf Grund zweifelhafter Befunde an den Lungen Rotz diagnostizieren zu können und hauptsächlich von ihnen die Ansicht vertreten wurde, es gäbe einen primären Lungenrotz, sah sich Schütz genötigt, immer wieder zu betonen, daß der Knötchenrotz der Lungen ein sekundärer, metastatischer sei, und außer

den Lungen auch regelmäßig andere Körperteile erkrankt sein müßten. Auf Grund einer Verfügung des Königl. Preuß. Landwirtschaftsministers wurden in der Zeit vom 24. Februar bis 10. Oktober 1892 die Lungen von 127 Pferden, bei denen primärer Lungenrotz diagnostiziert worden war, nach Berlin zur Nachprüfung durch Virchow und Schütz eingesandt. Von den Lungen haben sich 92 als rotzig und 35 als nichtrotzig erwiesen. Die Lehren, welche sich aus den fraglichen Untersuchungen ergeben haben, sind von Schütz (5) in einer Abhandlung niedergelegt worden, in welcher am Schlusse betont wird, „daß der Nachweis des rotzigen Ursprungs der einfach entzündlichen Veränderungen nur geführt werden kann durch die Geschichte des Falles. Man muß ihrer Entstehung nachgehen und aus anderen Tatsachen, die sich an demselben Kadaver vorfinden, aus dem Vorhandensein von Rotzgeschwüren, Narben usw. die Beweise beibringen, daß sie als Erscheinungen der Rotzkrankheit anzusehen sind. Diese Entscheidung ist aber nur nach Kenntnisnahme des ganzen Befundes möglich, und je vollständiger die Obduktionen ausgeführt und je sorgfältiger alle Organe geprüft werden, um so schneller wird man das Sachverhältnis kennen."

Befremden muß es ferner, wie Lothes die Versuchsanordnung bei der Fütterung mit Rotzbazillen bewertet.

Nocard gab die Rotzbazillenkulturen zwischen Brot und Rübenschnitten an Pferde, Maultiere und Esel und verabreichte dann Wasser, um einer Infektion der oberen Teile des Verdauungstraktus vorzubeugen. Schütz hatte die Bazillen nach einem besonderen Verfahren in eigroße leichtverdauliche Gelatinepillen so eingeschlossen, daß beim Eingeben derselben Rotzbazillen nicht in Berührung mit der Schleimhaut der Maul- und Rachenhöhle des Pferdes kommen konnten, und der Weg, den die Bazillen bei einer Infektion einschlagen würden, ganz genau bekannt sein mußte. Dazu sagt aber Lothes: „Die sämtlichen Versuche litten insofern an einer gewissen Einseitigkeit, als sie in erster Linie wieder der Klärung der vorhin beleuchteten Frage nach dem primären Lungenrotz galten." Entschieden wird hier der Wert exakter wissenschaftlicher Versuchsanordnung verkannt. Ich entsinne mich noch sehr genau der den Schützschen Versuchen vorausgegangenen Beratungen über die technische Durchführung der Experimente, wobei ganz besonders darauf Bedacht gelegt wurde, die Rotzbazillen so in den Magen zu bringen, daß das Versuchsergebnis durch Nebenfaktoren nicht gestört werden könne; denn darüber

konnte nicht der geringste Zweifel gehegt werden, daß gleichzeitig auch an den Tonsillen und der Pharyngealschleimhaut, oder auch an noch ganz anderen Stellen wie an den Lippen, der Nase usw. eine Infektion einsetzen müsse, sofern die Rotzbazillen teilweise in der Maulhöhle abgelagert werden würden. Schütz (4) hat auch in seiner Abhandlung „Zur Lehre vom Rotz“ erwähnt (S. 18), daß bei der von Nocard gewählten Versuchsanordnung die Rotzbazillen, zwischen den Zähnen oder in den zahlreichen Vertiefungen liegen bleiben, welche in der Schleimhaut der oberen Abschnitte des Digestionsapparates nachzuweisen sind, und sagt weiter: Ich will nur an die Tonsillen und die pharyngealen Follikeln erinnern, in denen fremde Körper häufig gefunden werden.

Aus Nocards Versuchsergebnissen ging ja auch hervor, und Schütz hat später darauf hingewiesen, daß „bei fast allen“ Versuchstieren der Schlundkopf usw. rotzig erkrankt war; ja Nocard hat selbst eingeräumt, daß bei fast allen Versuchspferden nach einer bestimmten Zeit Anschwellungen der Lymphdrüsen beobachtet werden konnten, welche bei der Obduktion als rotzig befunden wurden. Ferner ist ein Versuch unter den fünf von Schütz angestellten unabsichtlich so ausgefallen, wie die Experimente Nocards. Eine Pille von zwei verabreichten wurde auf dem Zungengrunde zerdrückt, so daß die Rotzbazillen mit der Maul- und Rachenhöhle des Pferdes in Berührung kamen. Trotzdem das Tier hierauf getränkt wurde, stellten sich Ulcera am Pharynx und einer aryepiglottischen Falte neben den Abweichungen in der Bauch- und Brusthöhle ein.

Welchen hervorragenden Wert die von Schütz angestellten Fütterungsversuche mit Rotzbazillen haben, geht aus seiner Besprechung der Ergebnisse hervor, welche auf die damals schwebenden Streitfragen gerichtet waren. Ich werde aber an der Hand der von Schütz mitgeteilten Versuchsergebnisse dartun, daß die Experimente auch für Fragen, wie sie neuerdings durch Lothes aufgeworfen wurden, zwingende Beweise liefern.

Kurzer Auszug aus den Mitteilungen über die von Schütz mit Rotzbazillen angestellten Fütterungsversuche:

Versuch I. 18—20 Jahre alter Wallach erhält per os die Bazillen von 22 hochvirulenten Kulturen so, daß die Rotzbazillen mit der Maul- und Rachenhöhle nicht in Berührung kommen. Nach 14 Tagen Tötung.

Befund: Ueber einem Peyerschen Haufen ein erbsengroßer, ziemlich derber, grauweißer, abgeflachter Knoten, welcher auf der Höhe hellrot ist. In der Schleimhaut des Grimmdarmes zwei erbsengroße Knoten; der eine hat eine hanfkorngroße, kraterförmige, unebene Vertiefung, welche eine graugelbe Zerfallsmasse enthält. Sämtliche Gekröslymphdrüsen bedeutend vergrößert, vielfach wallnuß- bis hühnereigroß. Am Blind- und Grimmdarm stellen die Lymphdrüsen dicke, knotige, 4 cm breite und 2 cm dicke Stränge dar, deren Zwischengewebe mit einer bernsteingelben Flüssigkeit getränkt ist. Auf dem Durchschnitt graugelbe, trübe, trockene, ca. erbsengroße Zerfallsherde. Lymphdrüsen der Gekröswurzeln hühnereigroß; hier noch keine Zerfallsherde. — In der Leber zahlreiche grieskorngroße, grauweiße Knötchen. Außerdem einige größere, zentral erweichte Knoten. — Unter der Milzkapsel zentral zerfallene Knötchen, Leisten-, Scham-, Darmbein- und Kreuzbeinlymphdrüsen geschwollen und durchfeuchtet.

In den Lungen Knötchen, die nach der Schilderung als Rotzmetastasen zu deuten sind. Die bronchialen und mediastinalen Lymphdrüsen geschwollen und durchfeuchtet. „Die Schleimhaut der Nase, des Schlund- und Kehlkopfes, der Luftröhre und Bronchien ist nicht verändert.“

Die bakteriologische und histologische Untersuchung haben ergeben, daß die erwähnten Abweichungen rotziger Natur waren.

Versuch II. 12 Jahre alter Wallach erhält wie bei Versuch I in einer Pille eingeschlossen die Rotzbazillen von 24 Kulturen. Nach 14 Tagen Tötung.

Befund: Die Abweichungen stimmen im Wesen mit denen des Versuches I überein. Auch in diesem Falle waren „die Schleimhaut der Nase, des Schlund- und Kehlkopfes, der Luftröhre und Bronchien normal.“

Die bakteriologischen und die histologischen Untersuchungen haben das Gleiche wie bei Versuch I ergeben.

Versuch III. 14 Jahre alte Stute erhält in zwei Pillen die Rotzbazillen von 40 Kulturen. Eine Pille platzt auf dem Zungengrunde beim Hineinschieben, so daß Rotzbazillen mit der Maul- und Rachenschleimhaut in Berührung kommen. Das Pferd nimmt hierauf eine größere Menge angebotenen Wassers auf. Nach 14 Tagen Tötung.

Befund: Die Abweichungen am Darme und den Gekrösdrüsen und der Leber nicht so stark wie bei Versuch I und II, aber von gleichem Charakter. Milz intakt, an den Lungen Zustände wie bei Versuch I und II.

In der Schleimhaut des Schlundkopfes acht linsengroße Geschwüre mit wallartigen Rändern, am linken Kehldeckel-Gießkannenbande ein ähnliches Geschwür. Lymphdrüsen im Kehlgang und hinter dem Schlundkopf bohnen- bis haselnußgroß, feucht und von stecknadelkopfgroßen, graugelben Herden durchsetzt.

Die bakteriologischen und die histologischen Untersuchungen haben ergeben, daß die Abweichungen rotziger Natur waren.

Die Schleimhaut des Kehlkopfes und der Luftröhre blaß. Ueber die Beschaffenheit der Nasenschleimhaut ist nichts mitgeteilt, ich weiß aber, daß trotz sorgfältiger Untersuchung an ihr Abweichungen nicht ermittelt werden konnten.

Versuch IV. 20 Jahre alter Wallach erhält per os den zehnten Teil einer Oese voll der aus Lymphdrüsen des Versuchspferdes No. 1 gezüchteten und auf

ihre Virulenz geprüften Rotzbazillen, die sorgfältig so von Gelatinemasse umgossen worden waren, daß sie im Zentrum einer hühnereigroßen Pille lagen. Tötung nach 27 Tagen.

Befund: Magen, Darm, Milz und Gekrösdrüsen zeigen keine Veränderungen. In der Leber verkalkte, in der Peripherie geschichtete Knötchen. Unter dem Ueberzug der rechten Lunge zwei hanfkorngroße, gelbe Knötchen, deren Zentrum verkalkt ist, und welche von einer zarten bindegewebigen und an der Innenfläche glatten Kapsel umgeben sind. Unter dem Ueberzug der linken Lunge drei hanfkorngroße graue, durchscheinende Knötchen, welche scharf begrenzt und von gesundem Lungengewebe umschlossen sind. In diesen Knötchen wurde durch die histologische Untersuchung je ein Rundwurm ermittelt. Alle Abweichungen waren nicht rotziger Natur.

Ueber die Beschaffenheit der Schleimhaut der Nase und der übrigen Luftwege ist nichts mitgeteilt, ich weiß aber, daß diese Teile intakt waren.

Versuch V. Eine 18—20 Jahre alte Stute erhält vom 17.—30. August täglich den zehnten Teil einer Oese voll Rotzbazillen in der Form wie bei Versuch IV. Tötung nach 55 Tagen.

Befund: Magen- und Darmschleimhaut intakt. Außen am Pylorus eine wallnußgroße, erkrankte Lymphdrüse. Im Innern derselben drei erbsengroße Herde mit grauer Zerfallsmasse. Die übrigen Teile des Knotens sind weiß und derb. Am Zwölffingerdarm ein haselnußgroßer Lymphdrüsenknoten von ähnlicher Beschaffenheit. Im Mastdarmgekröse ein hühnereigroßes Lymphdrüsenpaket; in den einzelnen Knoten zahlreiche stecknadelkopfgroße, gelbe Zerfallsherde. Am Zwerchfell fünf beetartige Erhebungen, welche 1 cm dick sind und deren Zentrum aus einer graugelben Erweichungsmasse besteht.

In der Leber und Milz Knötchen und Knoten vom Aussehen der rotzigen. In den Lungen 14 stecknadelkopfgroße bis erbsengroße Knötchen, welche im Zentrum graugelb und trüb, in der Peripherie grauweiß und von einem roten Hof umgeben sind. Außerdem in den Lungen vier graue durchscheinende, scharfbegrenzte Knötchen.

Letztere wurden mikrotomiert und ließen im Inneren einen Rundwurm nachweisen. Die übrigen Abweichungen rotziger Herkunft.

In allen übrigen Organen sind trotz der genauesten Untersuchung keine Veränderungen festzustellen.

Bei der Dosierung der Rotzbazillen in den Versuchen IV und V ist eine Oese voll mit 10 g Kartoffelbrei innig zerrieben und 1 g der Mischung abgewogen worden. Ich darf ergänzend hinzufügen, daß in mikroskopischen Ausstrichen dieses Kartoffelbreies die Rotzbazillen mit Leichtigkeit und in Mengen festzustellen waren, wie ich sie in rotzigen Dejekten niemals nachzuweisen vermochte. Der zehnte Teil einer Oese bedeutet eine so große Bazillenmenge, wie sie bei Spontaninfektionen niemals in Betracht kommen kann.

Die auf den Streit um den Wert des Malleins bezüglichen Angaben habe ich hier nicht wiederholt; es galt mir nur diejenigen Tatsachen zu erwähnen, welche von Bedeutung sind für die Beantwortung der Frage:

Was beweisen sonst noch die von Schütz angestellten Fütterungsversuche mit Rotzbazillen hinsichtlich der von Lothes vertretenen Anschaungen über die Pathogenese des Rotzes?

Bei einem Falle hatten die Rotzbazillen, der zehnte Teil einer Oese, nicht ausgereicht, vom Magen oder Darme aus eine Infektion einzuleiten. Das Pferd war vollkommen gesund geblieben, trotzdem es hochvirulente Rotzbazillen in einer so großen Menge aufgenommen hatte, wie sie unter natürlichen Verhältnissen sicher niemals in Frage kommt. Ein Pferd, das 14 Tage hintereinander solche Bazillenmengen erhalten hatte, war allerdings rotzkrank geworden.

Alle vom Darme aus infizierten Pferde waren mit Rotz der mesenterialen Lymphdrüsen behaftet. Drei Pferde, denen die großen Mengen von Rotzbazillen in den Magen gebracht worden waren, wiesen primären Darmrotz in Form weniger Geschwüre der Mukosa auf.

Metastasen fanden sich in allen vier Fällen in den Lungen — sekundärer Lungenrotz —, in der Leber und dreimal in der Milz. Einmal war infolge des Platzens der Pille primärer Rotz des Pharynx und der zugehörigen Lymphdrüsen eingetreten.

In keinem der Fälle erkrankte die Schleimhaut der Nase, des Kehlkopfes oder der Bronchien, trotzdem doch jedesmal, wenn die Infektion haftete, auch Metastasen in den Lungen und an anderen Organen nachzuweisen waren.

Da auch die Milz dreimal mit Rotzmetastasen ausgestattet war, sonach Rotzbazillen auch in den großen Kreislauf gelangt sein mußten, wird Herr Lothes doch wohl einräumen, daß der mit Blutzufluß so reichlich versorgten Nasenschleimhaut sicher Gelegenheit zur sekundären Infektion gegeben war. Dabei ist zu bedenken, daß in drei Fällen die Bazillen von 22, 24, bzw. 40 Kulturen verfüttert worden waren. Die schweren rotzigen Zustände an den Lungen haben ferner stets durch Abgabe von Rotzbazillen an die Blutbahn die Nase in hohem Grade gefährdet, aber der metastatische Nasenrotz, für den das Pferd nach Lothes ganz besonders disponiert sein soll, ist ausgeblieben, trotzdem ein Pferd erst 55 Tage nach dem Beginne des Versuches getötet wurde.

Die Erfahrung lehrt, daß spontaner Rotz der Lungen, der in Knötchenform nach den pathologisch-anatomischen Merkmalen als ein metastatischer Prozess angesehen werden muß, in der Regel mit Nasen-

rotz vergesellschaftet ist, und zwar auch bei ganz jungen Rotzfällen. Mit dieser Tatsache und den Versuchsergebnissen, denen, wie wir unten finden werden, sich noch andere anreihen lassen, steht die von Lothes vertretene Anschauung in Widerspruch. Die Annahme, eine Verletzung der Schleimhaut müsse der Spontaninfektion vorausgehen, und deshalb gehöre primärer spontaner Nasenrotz des Pferdes „zweifelsohne zu seltenen Ereignissen" beruht auf willkürlicher Annahme. Die Infektion mit zerstäubter Kultur erfolgt doch auch ohne verletzte Schleimhaut, und ein von Hutyra angestellter Versuch beweist, daß die Infektion an der Nase auch dann eintritt, wenn in der Trachea Rotzbazillenkultur zerstäubt wird. Hierbei wird doch sicher nicht der entstehende Luftwirbel „die schützende Schleimschicht zerstört" haben.

Lothes hat auf die Tuberkulose der Nasenschleimhaut exemplifiziert, die bei tuberkulösen Pferden oft als sekundäre Begleiterscheinung zur Beobachtung kommt. Derartige Fälle habe ich wiederholt genauer untersucht, und Gerspach (68) hat einen solchen unter meiner Leitung histologisch bearbeitet. Als Gegensatz zu frischen rotzigen Zuständen ist hervorgehoben worden, daß die Tuberkeln in der Tiefe der Nasenschleimhaut zur Entwickelung kommen, hier allmählich eine Vermehrung bis zu beetartigen subepithelialen Wucherungen erfahren, welche den Geschwüren vorausgehen (Fig. 5).

Im Gegensatz hierzu ist mir bei ganz frischem Nasenrotz stets der kaum sichtbare Oberflächendefekt aufgefallen, und niemals habe ich an solchen Stellen Knötchen bei erhaltener Epitheldecke so tief in der Schleimhaut sitzen sehen, wie das bei altem Nasenrotz der Fall ist; ja an den soeben beginnenden Defekten sieht man noch gar keine Knötchen, und nur geeignete Beleuchtung verrät die Stellen, an denen die mallöse Ulzeration einsetzt. Solche Bilder sprechen unter Berücksichtigung der Geschichte des Falles nicht für metastatischen Ursprung der Abweichungen.

Das Ergebnis des Versuches II, wobei die Pille beim Einschieben in die Rachenhöhle platzte und Rotzbazillen mit dieser in Berührung kamen, hat die von Schütz gehegte Befürchtung eine Infektion von den Tonsillen oder dem Pharynx bestätigt und gezeigt, daß die von Nocard gewählte Versuchsanordnung als exakte Beweisführung für Lungeninfektion vom Darme her nicht genügt, auch wenn nach der Fütterung mit Kultur den Tieren hinterher Wasser gereicht wird.

Ferner haben die fraglichen Versuche gelehrt, daß die Rotzbazillen vom Darme nicht direkt in die Lungen gelangen, auch wenn sich

rotzige Zustände an der Schleimhaut nicht einstellen; sondern es zeigte sich, daß Rotz der Gekrösdrüsen den Metastasen vorausgeht. Das entspricht auch allen sonstigen Tatsachen, die über die Pathogenese des Rotzes bisher bekannt waren, und hätte es auffallen müssen, wenn sich die mesenterialen Lymphdrüsen anders verhalten würden, als alle übrigen des Körpers. Sonach ist auch der experimentelle Fütterungsrotz der Lungen ein sekundärer.

Diese Versuche litten durchaus nicht an einer gewissen Einseitigkeit, wie Lothes meint, im Gegenteil, sie enthalten überraschend viele wertvolle Ergebnisse, die übrigens noch gar nicht alle besprochen sind. Zur Zeit, als die Experimente angestellt wurden, standen andere Fragen im Vordergrunde, so der Streit um den Wert des Malleins, um den Charakter der grauen durchscheinenden Knötchen und um die von Vielen noch heute vertretene Annahme eines primären Lungenrotzes, denen die Besprechung der Versuchsergebnisse galt.

Lothes verallgemeinert die Schlüsse, welche er aus seinen in Köln vorgenommenen Obduktionen gezogen hat, dahin: „Es ist anzunehmen, daß entgegen der bisher vorherrschenden Ansicht der Eintritt des Rotzgiftes in den Körper beim Pferde gewöhnlich vom Verdauungstraktus und zwar häufig bereits vom unteren Teile der Rachenhöhle stattfindet.

Daß gelegentlich einmal die Rotzinfektion von den Tonsillen und der Pharyngealschleimhaut ausgeht, wird kein Kenner des Rotzbazillus bestreiten. Verabreichung von Rotzbazillenkulturen per os nach dem von Nocard, Hutyra und anderen gewählten Modus sind dafür ja auch beweisend. Daß diese Experimente den natürlichen Gefahren einer Infektion durch die Maulhöhle gleichwertige sind, wird wohl niemand ernstlich behaupten wollen, das hat auch Lothes nicht uneingeschränkt getan.

Nun lehrt aber die Erfahrung, daß höchst selten die Geschichte eines Rotzfalles, ich denke hier in erster Linie an das Obduktionsergebnis, für eine Infektion von der Rachenhöhle spricht. Ein geschulter Obduzent gibt sich doch über jede Lymphdrüsenerkrankung Rechenschaft und fragt nach den Zuständen in ihrem Wurzelgebiet. Wenn Lothes von einseitiger Berücksichtigung des Respirationsapparates bei Rotzobduktionen spricht, dann will er damit doch wohl sicherlich nicht sagen, daß auch Virchow und Schütz beim Studium der Rotzkrankheit befangen vorgegangen sind.

Die Belehrung über den Rotz, welche besonders auf den Respi-

rationsapparat verweist, basiert doch auf dem Ergebnis der Forschung dieser Männer und nicht auf vorgefaßter Meinung.

In keinem Institut der Welt ist soviel Rotz untersucht worden wie in dem pathologischen Institut der tierärztlichen Hochschule in Berlin, und kein Unbefangener wird annehmen, daß bei der Prüfung des Riesenmateriales, das aus den Provinzen nach Berlin gesandt worden ist, und bei den vielen Rotzobduktionen, die dort zur Ausführung kamen, Virchow und Schütz die von Lothes allgemein behaupteten Tatsachen könnten entgangen sein, wenn sie zuträfen.

Den Tonsillen habe ich von jeher bei verschiedenen Infektionskrankheiten ein besonderes Augenmerk geschenkt, das geht auch aus Arbeiten, die von mir oder unter meiner Leitung angefertigt wurden, hervor. Es war mir aber bisher nicht möglich, die Tonsillen als Eingangspforten für Rotz zu ermitteln, trotzdem ich im pathologischen Institute in Berlin an einer großen Zahl von Fällen und auch später auf die genaue Untersuchung der Halsorgane stets bedacht war.

Auch habe ich seit 1892 mit besonderer Vorliebe den Magen und Darm des Pferdes auf Geschwüre und deren Ursprung geprüft und entsprechendes Material methodisch gesammelt. Die Suche nach spontanen Rotzgeschwüren blieb erfolglos und zwar auch bei Sektionen rotziger Pferde. Mit Herrn Professor Dr. Peter in Hamburg, damaligem Repetitor der Dieckerhoffschen Klinik, den ich auch als Kenner der italienischen Literatur persönlich hochschätzte, habe ich mich wiederholt über die Frage des von Italienern diagnostizierten Darmrotzes unterhalten, es ist mir aber bei Obduktionen in keinem Falle möglich gewesen, die Richtigkeit fraglicher Behauptungen zu bestätigen.

Wahrscheinlich sind die Angaben über spontanen primären Rotz des Darmes und der Gekrösdrüsen auf die von Kitt (7), mir (12) und später von Sticker (30) und Hummel (27) beschriebenen Geschwüre zu beziehen, denen bekanntlich ursächlich Strongyliden zugrunde liegen.

Hutyra sagt in den Schlußfolgerungen zu seinen Versuchen: „Der Nasenrotz pflegt sich ebenso wie der Hautrotz als sekundärer Prozeß der primären Erkrankung innerer Organe und insbesondere der Lungen anzuschließen.“ Seine Versuchsergebnisse sind meines Erachtens hierfür keinesfalls beweisend. Denn bei acht Pferden (Versuche 6—13), denen Rotzbazillenkulturen per os auf verschiedene Weise beigebracht worden waren, sind jedesmal Metastasen in den

Lungen und rotzige Erkrankungen an Lymphdrüsen beobachtet worden, ohne daß auch nur einmal rotzige Prozesse an der Nase hinzugekommen waren.

Dagegen entstand primärer Nasenrotz in zwei Fällen nach der Inhalation von Bouillonkultur (Versuch 1 und 2) und in einem weiteren Falle (Versuch 5) durch Zerstäuben von Rotzbazillenkultur in der Trachea. Wenn in den zwei weiteren Fällen (Versuch 3 und 4) virulenter Nasenausfluß, der einmal bei Tageslicht und das andere Mal im Dunkeln getrocknet worden war, nach dem Zerstäuben die Infektion der Nasenschleimhaut nicht herbeiführte, dann kann daraus noch nicht der weitgehende Schluß, die Nasenschleimhaut sei für Primärrotz wenig disponiert, gezogen werden, zumal die übrigen Versuche hiermit im Widerspruch stehen. Daß den Bazillen in eingetrocknetem Schleim der Kontakt mit der Nasenschleimhaut ganz besonders erschwert wird, ist zweifellos, selbst nach dem Verquellen bildet Schleim noch eine schützende Hülle um Mikroorganismen, die sehr wohl eine Infektion verhindern kann. Feuchter, rotzbazillenhaltiger Nasenausfluß wird sicher bei der Aspiration viel gefährlicher sein, als das verwandte Impfmaterial. Solche Gefahren bestehen bekanntlich für Pferde, die mit rotzkranken in Berührung kommen, und wenn sich auch nur in einem Bruchteil der Uebertragungsgelegenheiten die Bazillen auf der Nasenschleimhaut der angepusteten Pferde vermehren, ist genügend Gelegenheit für die Ausbreitung der Seuche gegeben.

Analog wie die Nasenschleimhaut hat sich die äußere Haut bei den 13 Versuchen Hutyras verhalten. Dreimal waren Geschwüre an den Lippen entstanden, die offenbar als primäre Erkrankungen zu deuten sind, denn in dem einen Falle wurde Kultur unter der Maske zerstäubt (Versuch 2), und bei den anderen Versuchen ist die Kultur per os mit Trinkwasser, bzw. in Pillenform beigebracht worden.

Auch bei drei nach besonderen Vorsichtsmaßregeln mit Rotzkultur gefütterten Pferden, die Hummel erwähnt, sind Metastasen in den Lungen entstanden, ohne daß Nasen- und Hautrotz hinzugekommen war.

Mac Faydean verfütterte Rotzbazillen in Rüben an vier Pferde und erzeugte Rotz des Darmes, der Milz, der Lungen und einmal der Nasenschleimhaut. Bei der Versuchsanordnung läßt sich nicht entscheiden, ob die Nase sekundär oder primär infiziert wurde.

Bonome hat bei fünf Pferden Fütterungsversuche mit Rotz-

bazillenkulturen angestellt. Ein Pferd, das viele Monate beobachtet wurde und wiederholt große Kulturmengen erhalten hatte, war sehr erklärlicherweise auch an Rotz der Nase und der Haut erkrankt.

Von einem zweiten Pferde, das zuerst eine auf 48—50° erwärmte Agarkultur, drei Monate später zehn und eine Woche darauf acht Agarkulturen erhalten hatte, wird im Obduktionsbefund nichts über Nasen- und Hautrotz erwähnt. Das Pferd wurde erst 13 Monate nach Beginn des Versuchs getötet und hatte in beiden Lungen mehrere hühnereigroße, bakteriologisch als rotzig erkannte Knoten. Auch bei drei weiteren Fütterungsversuchen waren die 14, 24 bzw. 19 Tage später getöteten Pferde frei von Nasen- und Hautrotz, trotzdem rotzige Abweichungen am Darme, den mesenterialen Lymphdrüsen und den Lungen vorlagen.

Fast allgemein wird die Ansicht vertreten, einer kutanen Infektion der Haut müsse eine Wunde oder mindestens eine Epithelverletzung vorausgehen. Die Richtigkeit dieser Voraussetzung würde allerdings für die Wahrscheinlichkeit höchst seltenen primären Hautrotzes sprechen. Die absolute Voraussetzung einer Hautwunde oder eines Epitheldefektes für das Zustandekommen des primären Hautrotzes ist aber keinesfalls bewiesen. Es ist sehr wohl denkbar, daß der Rotzbazillus auch bei intakter Haut eine Infektion einleiten kann, wenn er sich in Haarfollikeln angesiedelt hat.

Babes (78) gelang es, durch Einreiben von Rotzkultur an intakter Haut eine Infektion zu erzielen. Andere behaupten, hierbei müsse eine Epithelschädigung vorgelegen haben oder dazugekommen sein. Die vom Menschen bekannten Infektionen sind mit wenigen Ausnahmen von der Haut ausgegangen. Aus eigener Anschauung kenne ich einen Fall, der an intakter Haut in der Nähe des Fußgelenkes eingesetzt hat und tödlich endete. Der Patient hatte bei der Sektion Halbschuhe getragen und wahrscheinlich die Strümpfe mit infektiösem Material besudelt.

In dem zweiten Falle hatte ich mir gelegentlich der von Schütz angestellten Fütterungsversuche eine rotzige Infektion auf dem rechten Handrücken an unverletzter Haut zugezogen. Beim Eingeben der mit Rotzkultur gefüllten Pille, die auf dem Zungenrücken des Pferdes platzte (Versuch III), waren die Bazillen mit meiner Hand in Berührung gekommen. Sofort wurde eine vermeintlich gründliche Desinfektion mit Sublimatlösung 1 pM. vorgenommen. Zum Schlusse tauchte ich die Hand noch in 5prozentiges Phenolwasser. Ich achtete

dabei besonders auf Wunden und hätte bei Gegenwart der geringsten Verletzung das durch Schmerzempfindung merken müssen, als ich die starke Phenollösung anwandte. Am 4. Tage nach der Berührung mit den Rotzbazillen machte sich auf dem Handrücken eine Papel bemerkbar, die, wie an ausgeschabten Massen mikroskopisch nachweisbar, zweifellos durch Rotzbazillen verursacht worden war. An einer Stelle des Gesichtsfeldes lagen fünf Stäbchen, die morphologisch vollkommen mit Rotzbazillen übereinstimmten, und auch von Schütz als solche angesprochen wurden. Andere Mikroorganismen waren in der Papel nicht zugegen.

Da das erkrankte Hautstück sofort herausgeätzt und chirurgische Behandlung eingeleitet wurde, konnte noch schlimmeren Folgen vorgebeugt werden. Offenbar hatten sich Rotzbazillen in einem Haartrichter der Einwirkung der Desinfektionsmittel entzogen und das erste Stadium der Infektion herbeigeführt.

Daß gelegentlich auch beim Pferde, welches für Rotz doch viel empfänglicher ist als der Mensch, solche Ereignisse mit primärem Hautrotz im Gefolge, eintreten, dürfte nicht zu bezweifeln sein.

Vielfach wird betont, Nocard (83) sei es nicht gelungen, durch Einreibung von Rotzbazillenkultur eine Infektion der Haut herbeizuführen. Nun ist aber die Frage aufzuwerfen, ob der Versuch den natürlichen Verhältnissen Rechnung getragen hat. Das muß verneint werden, denn die Bazillen wurden mit Paraffinsalbe gemischt und mit diesem nicht wasserlöslichen Mittel 3 Eseln und bei 5 Meerschweinchen aufgetragen; von letzteren gingen 2 Stück ein.

Ein besseres mechanisches Schutzmittel gegen die Infektion hätte wohl kaum gewählt werden können. Bekanntlich verwendet man die Paraffinsalbe auch zum Einfetten der Hände bei der Vornahme gefährlicher Obduktionen, da dieses Deckmittel Keime einhüllt und so unschädlich macht. Wasser und Gewebssäfte machen die in der Paraffinsalbe eingeschlossenen Bazillen nicht flott, ja selbst die oszillierenden Bewegungen der Pilze hören, wie der Versuch unter dem Mikroskop beweist, schon sofort auf, wenn sie auch auch nur in Paraffinum liquidum suspendiert sind.

Befinden sich dagegen die Pilze in wässerigen und wasserlöslichen Medien, in Nasensekret, Exsudaten oder in Kulturflüssigkeit, dann ist für sie die Möglichkeit des Eindringens in die Tiefe der Haartrichter gegeben, wo sie vielleicht ebenso wie andere dort vorkommende patho-

gene Pilze (Kokken) bereits eine Vermehrung erfahren und ihre Gifte den Weg für ein weiteres Vordringen vorbereiten.

Es ist eine altbekannte Erfahrung, daß nach Schweißausbruch die kutane Infektion leichter haftet als sonst. Neben Verquellungen und Lockerungen im Stratum corneum spielt wohl die Kapillarattraktion beim Entstehen und Eintrocknen des Schweißes noch eine besondere Rolle. Durch diesen Vorgang werden die Bazillen in die feinsten Spalten und in die Tiefe der Haarfollikel getragen, wo sie durch die gleichzeitigen oszillierenden Bewegungen in die mikroskopisch feinsten Nischen vordringen. Gelingt einem einzigen Stäbchen der Kontakt mit den interepithelialen Lymphspalten, dann sind hinreichende Bedingungen für die Infektion gegeben.

Wenn experimentell über die Frage, ob primärer Hautrotz spontan leicht entstehen kann, entschieden werden soll, dann müssen die Versuche den natürlichen Verhältnissen angepaßt werden. Das Kontagium ist bei Pferden in wasserlöslicher Form auf die Haut zu bringen, sei es Nasendejekt, Rotzeiter oder Kultur. Die Versuchstiere müßten, wie Pferde allgemein, mit dem Putzgeschirr bearbeitet werden, und zwar auch an den mit Kontagium beschickten Stellen, und wären so zu bewegen, daß Schweißausbruch wie bei der Arbeit unter natürlichen Verhältnissen eintritt.

Die von der Oberfläche der Haut ausgehende Infektion setzt mit einer Erkrankung des Haarbalges — Folliculitis malleosa — ein. Eine Gruppe von Haarfollikeln unterliegt einem Exsudationsprozeß, der durch die Cutis vasculosa (Papillarkörper) unterhalten wird. Der starken Hyperämie und Bildung einer Papel folgt rasch der Austritt hauptsächlich mono- aber auch polynukleärer Leukozyten in die Gewebsspalten der Cutis vasculosa. Die kollagenen Bindegewebszüge verlieren ihre Tingibilität und lösen sich spurlos auf. Fast ebenso rasch schwindet auch das Gerüst elastischer Fasern. An den mit Resorzinfuchsin behandelten Schnitten fällt eine scharfe Grenze zwischen den noch erhaltenen elastischen Fasern der benachbarten Bezirke und den eingeschmolzenen Partien auf, wo manchmal nur noch Tröpfchen und Bruchstücke der untergegangenen elastischen Fasern zu ermitteln sind. Hier und da sitzen an den in den Rotzherd hineinragenden Fasern kleine kugelige Anschwellungen. Die Epithelschicht kann sich pustelähnlich durch Lockerung über dem Exsudat abheben, oder, was die Regel ist, sie bleibt in Verbindung mit der nun abgestorbenen Follikelgruppe, die im Zusammenhang mit einem kleinen Bezirk der

Kutis durch eitrige Dissektion losgestoßen wird. Auf diese Weise entsteht ein rotziger Furunkel (Figur 1).

Die beiden Ausgänge epidermoidaler Infektion gestalten sich im Bilde verschieden. Pustelbildung mit raschem Verluste der Decke und nachfolgender Ausbreitung des lentikulären Ulkus in die Fläche und die Tiefe entwickelt sich meist nur an schwachbehaarten Stellen, z. B. an den Lippen.

Da, wo Hautpartien sich gegenseitig reiben, kann die Folliculitis malleosa in größerer Ausbreitung mit Verlust der ganzen Epidermis und Haarbälge auftreten, so daß der Papillarkörper in hochroter erodierter Fläche freiliegt. Eine solche Stelle sah ich z. B. am Ellenbogen, wo sich bei der Bewegung Hautfalten gegenseitig gerieben hatten.

Die Dissektion bei der Entwicklung des rotzigen Furunkels geht in geringem Grade über die Grenzen des Bodens der Follikel hinaus, so daß dem ausfallenden Hautstückchen etwas Kutisgewebe anhaftet. Bei der makroskopischen Betrachtung sieht man an der betroffenen Stelle eine Gruppe von Haaren in unregelmäßiger Stellung und das sequestrierte Hautstückchen vom Rande teilweise losgestoßen, so daß etwas Exsudat aus dem feinen Spalt dringt; an anderen Stellen ist das abgestorbene Gewebsstück in der Tiefe abgehoben und eine Stelle am Rande hält es noch einigermaßen fest, so daß es mit der Pinzette leicht losgezogen werden kann. Das entstandene Geschwür ist zunächst scharfrandig und mit gelbem Exsudat bedeckt.

In der Folge gestaltet sich der Zustand verschieden, je nachdem die Ulzeration oder die Regenerationsbestrebung überwiegt. Das Geschwür wird durch weiteren Gewebszerfall in der Tiefe und am Rande entweder größer, oder was häufiger der Fall ist, Granulationsgewebe füllt in wenigen Tagen den Defekt aus und wuchert meist über das Niveau der Haut, immerzu Material für anhaltenden Zerfall liefernd.

Vielfach geht aus dem Granulationsgewebe dieses malleösen Geschwüres eine mit schützender Epidermis überkleidete Narbe hervor, die eine scharfrandige Einziehung annimmt und unmittelbar an guterhaltene Haarfollikel grenzt.

Solcher Ausgang bedeutet definitive Heilung des rotzigen Furunkels, und wäre theoretisch in diesem Sinne eine Heilung des lokalen Hautrotzes denkbar. Die Erfahrung lehrt aber, daß mit diesem Vorgang die Infektion nicht erloschen ist; neue Herde in der Nachbarschaft entstehen, und geben mikroskopische Schnitte Aufschluß über die weitere Ausbreitung der Prozesse. Vom Boden der Haarfollikel werden

die Rotzbazillen auf Straßen fortgetragen, die sich durch zellige Infiltrate in auffallender Weise markieren und die ersten Stadien des Kutisrotzes darstellen. Es sind die Spalträume, wo sich die kollagenen Gewebsbündel in verschiedenen Lagen spitzwinkelig kreuzen. Hier durchschrägen neben Arterien und Venen herziehend die Lymphgefäße den Kutiskörper. In diesem Gefäßgebiete liegen nach allen Richtungen vom Rotzgeschwür ausgehend Züge zelliger Infiltrate aus hauptsächlich mononukleären Leukozyten bestehend. Die adventitiellen Gefäßscheiden sind besonders mit emigrierten Zellen überladen, die Lymphgefäße erweitert und in der Wand gleichfalls mit zelligen Infiltraten ausgestattet. Hier und da schließt sich der lokalen Leukozytose Gewebszerfall der Lymphgefäße an. Chromatinreicher körniger Detritus des Exsudates mit zelliger Thrombose der Blutgefäße folgen, und ein kleiner Erweichungsherd im Kutiskörper ist da[1]). Die starke Hyperämie der Nachbarschaft mit dem zelligflüssigen Exsudat in den vielen Gewebsspalten verleiht dem angeschwollenen Bezirk die derbe Konsistenz des kutanen Rotzknotens.

Die kleinen Erweichungsherde konfluieren bald mit benachbarten, wobei sich die oben geschilderte Einschmelzung des kollagenen Bindegewebes und der elastischen Fasern wiederholt, und ein Durchbruch nach der Oberfläche mit Hinterlassung eines sinuösen Geschwüres erfolgt. Letzteres verhält sich ähnlich wie das furunkulöse nur mit dem Unterschiede, daß bei endgiltiger Vernarbung die Nachbarschaft eine beträchtliche schwielige Verdickung erfährt.

Bei den Einschmelzungen bleibt die Form der Talgdrüsen gut erhalten, im Zusammenhang mit den Haarfollikeln werden sie über der unterminierten Stelle losgestoßen. Die Schweißdrüsen sind anfangs von zelligem Exsudat umgeben, die Epithelien degenerieren und zerfallen in Gesellschaft mit eingedrungenen Leukozyten zu dem bekannten chromatinreichen Detritus.

Multiplizität der kutanen Rotzknoten in enger begrenztem Bezirk verleiht nach den Perforationen der Haut gelegentlich das Aussehen siebartiger Durchlochungen, denen sich verschiedenartig gestaltete Geschwüre und Haarausfall mit all den erwähnten Begleiterscheinungen hinzugesellen.

---

1) Die von den Alten hierfür gebrauchte Bezeichnung Wurm oder Wurmknoten der Haut dürfte endgiltig aufgegeben werden, zumal auch durch Würmer erzeugte, also wirkliche Wurmknoten in der Haut des Pferdes vorkommen, die mit Rotz nichts gemein haben.

Von der Cutis propria schreitet der Prozeß auf den vielen kleinen Lymphbahnen weiter in die großen Stromgebiete der Unterhaut. Was zunächst entsteht, ist streng genommen nicht mehr Hautrotz, sondern eine Lymphangitis und Perilymphangitis malleosa; sie kann aus primärem Hautrotz hervorgehen oder auch metastatisch entstehen und schreitet unter steter Gefährdung der Haut längs des Laufes der betroffenen Lymphgefäße weiter.

Bei den größeren Lymphgefäßen setzen rotzige Eiterungen in der Regel an den seitlichen Spalten gefalteter Wandpartien ein. Vielleicht sind das aus rein mechanischen Umständen Prädilektionsstellen für die Ansiedelung der Bazillen. Hier geht das Endothel zu Grunde, die Wand wird mit Leukozyten überschwemmt, so daß bald die Gewebsstruktur verdeckt ist. Die Einschmelzung erfolgt in der Regel von innen her und breitet sich von der erodierten Nische über die ganze Innenfläche eines kleinen Gefäßabschnittes aus, worauf sich Eiter anschoppt. Der eiterigen Aussackung des Lymphgefäßes gesellt sich Eiterung in der Umgebung hinzu. Mit dem nun folgenden Untergang der Gefäßwand vollzieht sich die Konfluenz zu einem kleinen Abszeß, in dessen Nachbarschaft Granulationsgewebe und schließlich Narbengewebe entsteht, das den Eiterherd abkapselt, wenn sich das Exsudat nicht durch Deckeneinschmelzung Abfluß nach außen verschafft.

Den von Lymphgefäßen ausgehenden Eiterungen gesellen sich immer neue in etagenartiger Anordnung zu. Sie sind vielfach umschrieben knotenförmig, so daß die bekannten rosenkranzähnlichen Anschwellungen oder strangartige Verdickungen längs der Lymphbahnen zur Entwickelung kommen.

Der Durchbruch dieser subkutan gelegenen Knoten vollzieht sich mit Hinterlassung sinuöser Geschwüre, die durch eine enge Oeffnung ein Exsudat wie Gemisch aus Leinöl und Rahm entleeren. Der kesselartig weite Grund verengert sich in wenigen Tagen durch Granulationsgewebe, das über das Hautniveau hervorwuchert, wenn nicht ausnahmsweise die Ulzeration überwiegt. Vielfach konkurrieren beide Prozesse derart, daß immer wieder Gewebszerfall an den rotzigen Granulationen einsetzt. Hierbei stellen sich in der Nachbarschaft starke Schwielenbildung und neue Durchbrüche der Eiterungen ein, die sich nun durch chronischen Charakter auszeichnen — Chronischer Hautrotz —. Konfluenz der Ulzera, wucherndes Granulationsgewebe, Narben und Haarausfall verleihen den betroffenen Hautbezirken ein vielgestaltiges Bild.

In der Nachbarschaft der Geschwüre besteht starke Proliferation der Epidermis, die Zellen im Stratum corneum verhornen nur mangelhaft und die Zellkerne bleiben andeutungsweise erhalten — Parakeratose —. Die hierbei entstehenden Borken verkleben durch Exsudate mit den Haaren, so dass allenthalben Krusten die Geschwüre und ihre Umgebung bedecken.

Die auffallend rasche Entstehung und die ebenso schnelle Einschmelzung der Knoten bei gleichzeitiger Affektion der Lymphgefäße und der regionären Lymphdrüsen gehören zu den charakteristischen Erscheinungen des Hautrotzes.

Als diffuser Hautrotz sind die seltener beobachteten erysipelatösen Erkrankungen bezeichnet worden [Schindelka (84)], welche mit Phlegmone der Unterhaut und angrenzender Teile, z. B. der Muskulatur und des intermuskulären Bindegewebes vergesellschaftet sind. Der Verlauf ist ein akuter und führt unter stürmischen Eiterungen in kurzer Zeit zu ausgedehnten geweblichen Zerstörungen. Unterminierung und Gangrän der Haut geht in der Regel tiefgehenden und umfangreichen Ulzerationen voraus.

Metastatischer Hautrotz kann in der Unterhaut oder der Kutis einsetzen und sich rückläufig auf die Haarfollikel fortsetzen oder auch gleich hier wie primärer Hautrotz beginnen. Hierüber entscheidet der Ort, an welchem die Rotzbazillen seitens der Blutbahn abgelagert worden sind. Es ist daher in konkreten Fällen sehr schwierig zu entscheiden, ob primärer oder sekundärer Hautrotz vorliegt, wenn nicht die Geschichte des Falles, in erster Linie der pathologisch anatomische Befund in seiner Gesamtheit hinreichende Anhaltspunkte hierfür gibt.

Technik.

Die mikroskopische Bearbeitung verkalkter Knötchen der Lungen, des Darmes und ähnlicher kalkhaltiger Gebilde erfordert eine vorausgegangene Lösung der Calziumsalze. Vorzügliche Dienste leistet schwefelige Säure, da sie erst nach mehrtägiger Einwirkung die Tinktion der Zellkerne und Gewebe störend beeinflußt. Nach der Fixierung bringe ich die Objekte unter dichten Verschluß in konzentrierte Lösung schwefeliger Säure. Steinharte Kalkknötchen von der Größe eines Pfefferkornes sind nach zwei Tagen entkalkt. Wurmknoten des Darmes mit kalkhaltigen Pfröpfen verbleiben auf 3 bis 5 Stunden in der Säure. Die Objekte werden hierauf 12 Stunden in fließendem Wasser belassen, alsdann in Zelloidin eingebettet und mikrotomiert. Paraffin empfiehlt sich für die an fibrillärem Bindegewebe reichen Knötchen nicht, auch wird hierbei der nekrotische Kern so spröde, daß die Schnitte leicht Risse annehmen und krümeln. Die Zelloidinschnitte klebe

ich nach dem von mir in Vorschlag gebrachten Verfahren auf. (Deutsche Tierärzt. Wochenschr. 1906. No. 33.)

Hinsichtlich einiger Verbesserungen der Methode erlaube ich mir folgendes mitzuteilen:

Als Klebemittel wird 10proz. Gelatinelösung benutzt, die durch Phenolzusatz gegen Fäulnis zu schützen ist. 8 Teile Gelatine werden in 72 Teilen destillierten Wassers gelöst, durch Kochen mit beigemischtem Eiweiß geklärt und filtriert. Dem Filtrat sind 20 Teile einer 5proz. wässerigen Phenollösung zuzusetzen. Die Masse wird mit destilliertem Wasser auf 100 Teile ergänzt, erhitzt und in ein gegen Staub zu schützendes verschließbares Gefäß auf Vorrat filtriert. Die zum Kleben nötigen Mengen werden mit der Messerspitze herausgeholt und auf dieser, nicht auf dem Objektträger, erwärmt und über letzteren gestrichen. Mit der Fingerbeere verteilt man die flüssige Gelatine, hierauf wird alle überflüssige Klebemasse durch Ueberstreichen mit dem Daumenballen abgestreift. Die Gelatine darf nur in äußerst dünner Schicht den Objektträger bedecken und trocknet sofort.

Die Zelloidinschnitte werden aus 50 bis 70proz. oder beliebig stärkerem Alkohol aufgelegt und mit Leinewand, nicht mit Fließpapier, von Alkohol durch Tupfen befreit und so angedrückt, daß sie glatt und trocken ausgebreitet sind. Ohne Zeitverlust werden 2 bis 3 Tropfen 10proz. Formollösung (4 Aqu. dest. + 1 Formalin) auf die Schnitte gebracht, die durch rasches Andrücken eines leeren Objektträgers und Beschwerung in ihrer Lage zu halten sind. Nach 10 bis 20 Minuten werden die beiden Objektträger in ein Standgefäß mit 10proz. Formollösung gebracht, wo die Schnitte eine Stunde oder beliebig länger verweilen. Sie haften jetzt der Unterlage an und kann nun mit dem Färben begonnen werden.

Erläuterung der Abbildungen auf Tafel IX–XI.

Figur 1. Rotziger Furunkel. a = intakte Epidermis. b = Epidermis im Zusammenhang mit dem Papillarkörper und einem kleinen Teile der obersten Kutisschicht bis auf schmale Brücken durch eitrige Dissektion losgestoßen. c = Granulationsgewebe aus der Demarkationszone. d = Granulationsgewebe unterhalb der Demarkationszone. e = zellig infiltriertes Kutisgewebe. f = Reste zerstörter kollagener Bindegewebszüge. g = Talgdrüse. h = Schweißdrüse.

Figur 2. Narbe eines abgeheilten rotzigen Furunkels. a = Papillarkörper in der Randzone der kesselartig vertieften Narbe, die auf dem Schnitt makroskopisch noch zu sehen ist. b = intakte Epidermis am Rande der Narbe, in der Tiefe ist sie abgeflacht. c, c = Narbengewebe reich an Fibroblasten, deren Züge sich nach verschiedenen Richtungen kreuzen. d, d = Haarfollikel in nächster Nähe der Narbe. e = Kutisgewebe mit Fibroblasten zwischen den kollagenen Faserzügen. Leukozyten sind nicht mehr zugegen. f = Schweißdrüse in unmittelbarer Nähe der Narbe. g = Arrector pili. h = Talgdrüse an Narbengewebe grenzend.

Figur 3. Zentrum eines entozoischen verkalkten Knötchens. Peripher sind Teile der verdickten Wand eines Blutgefäßes zu sehen, die kalkig

inkrustiert waren. In dem zentralen dunklen Pfropf liegt ein geschlängelter Rundwurm. Durch Schrumpfung hat sich zwischen dem glattwandigen Kanal und dem Wurm ein schmaler Spalt gebildet. Oben rechts ist ein Körperende der Parasiten auf dem Querschnitt zu sehen. Retusche ist vermieden worden.

Figur 4. Subpleural gelegenes entozoisches Knötchen, das bis auf die bindegewebige Kapsel verkalkt war. In dem größeren dunklen Feld liegt eingeringelt ein Rundwurm, der an 5 Stellen durchschnitten ist. Die schwarzen Bezirke sind aus dem Lumen eines Blutgefäßes hervorgegangen, dessen geschlängelte Fortsetzung links und rechts in der Serosa auf Querschnitten zu sehen ist. Die helle Begrenzung der schwarzen Felder entspricht der verdickten Gefäßwand, die nebst Pfropf verkalkt war.

Figur 5. Septum nasale eines Pferdes mit tuberkulöser Schleimhaut. a = subepitheliale tuberkulöse Wucherungen. b = angenagter Geschwürsrand. c = strahlige tuberkulöse Narben. d = warzenähnliches derbes tuberkulöses Granulationsgewebe, das mit graubraunen Borken bedeckt war.

Literatur.

1. Schütz, Zur pathologischen Anatomie des Rotzes. Archiv f. wissenschaftl. u. praktische Tierheilkunde. Bd. 20. 1894. S. 444 u. 468.
2. Derselbe, Die grauen durchscheinenden Knötchen in den Pferdelungen. Ebenda. Bd. 21. 1898. S. 338.
3. Derelbe, Malleinversuche. Ebenda. Bd. 20. 1894.
4. Derselbe, Zur Lehre vom Rotze. Ebenda. Bd. 24. 1898.
5. Derselbe, Zur pathologischen Anatomie des Rotzes. Ebenda. Bd. 22. 1894.
6. Kitt, Die kalkig-fibrösen Knötchen der Leber und Lunge des Pferdes und die Unterscheidung von Rotzknoten. Monatshefte f. praktische Tierheilkunde. Bd. 2. 1891.
7. Derselbe, Pathologische Anatomie der Haustiere. 1906. S. 269.
8. Dieckerhoff, Spezielle Pathologie und Therapie.
9. Olt, Zur Aetiologie der kalkig-fibrösen Knötchen in der Lunge des Pferdes. Zeitschr. f. Fleisch- u. Milchhygiene. 1894. Heft 9.
10. Derselbe, Die kalkig-fibrösen Knötchen in den Lungen und der Leber des Pferdes. Archiv f. wissenschaftl. u. prakt. Tierheilkde. Bd. 21. 1895. S. 352.
11. Derselbe, Beitrag zur Frage der Echinokokkenkrankheit bei Haustieren. Zeitschr. f. Fleisch- u. Milchhygiene. 4. Jahrg. Heft 7. S. 131.
12. Derselbe, Die Wanderungen des Strongylus armatus und Folgen seines Schmarotzertums. Deutsche tierärztl. Wochenschr. 1900. No. 43.
13. Willach, Sclerostomum armatum, ein Beitrag zur Entwickelungsgeschichte der Nematoden. Saarbrücken 1890.
14. Babes, Die Bekämpfung der Rotzkrankheit des Pferdes. Zeitschr. f. Hygiene u. Infektionskrankheiten. Bd. 39. S. 217.

15. Semmer, Ueber gutartige, heilbare Formen des Rotzes. Zeitschr. f. Tiermedizin. Bd. 20. 1899. S. 54.
16. Rapport sur les expériences faites à Montoir pour établir la valeur diagnostique de la malleïne au point de vue de la révélation de la morve. Paris, 31. Octobre 1892.
17. Nocard, La malleïne. Rapport présenté au congrès international d'hygiène de Budapest 1894.
18. Derselbe, Sur les tubercules translucides du poumon des cheveux morveux. Extrait du Bulletin de la société centrale de médecine vétérinaire de France. Séance du 12. mars 1896.
19. Hutyra, Untersuchungen über die Pathogenese der Rotzkrankheit. Zeitschr. f. Tiermedizin. Bd. 11. 1907.
20. Johne, Ebenda.
21. Pflug, Zur pathologischen Zootomie des Lungenrotzes der Pferde.
22. Raillet, A., Sur les migrations des Sclérostomes du cheval. Archives vétérinaires. 1880. p. 445.
23. Neumann, Traité des maladies parasitaires. Paris 1892.
24. Breton und Chencan, Post mortem-Diagnose des Rotzes. Rec. de méd. vét. T. LXXXII. § 81. Zitiert nach Jahresberichten für Veterinärmedizin. 1905. S. 48.
25. Loos, A., Die Sklerostomen der Pferde und Esel in Aegypten. Zentralblatt f. Bakt., Parasitenkunde u. Infektionskrankheiten. 1900.
26. Coreman, Spez. Pathologie und Therapie der Haustiere. Hutyra u. Marek.
27. Hummel, Vergleichende Untersuchungen über die im Darme der Pferde vorkommenden Knoten und geschwürigen Veränderungen. Inaug.-Dissertation. Gießen 1908.
28. Angeloff, Die grauen durchscheinenden Knötchen in den Lungen des Pferdes und ihre Beziehung zu der Rotzkrankheit. Inaug.-Diss. Gießen 1907.
29. Lubarsch, Arbeiten aus der pathologisch-anat. Abteilung des Kgl. hygienischen Instituts in Posen. Wiesbaden 1901.
30. Sticker, A., Der Aufenthalt von Sclerostomum armatum in der Wand des Dickdarmes. Deutsche tierärztl. Wochenschr. 9. Jahrg. No. 25.
31. Derselbe, Die drei Arten des bewaffneten Palissadenwurmes. Ebenda. 9. Jahrg. No. 33.
32. Derselbe, Untersuchungen über den Bau und die Lebensgeschichte des Sclerostomum armatum. Archiv f. wissenschaftliche u. prakt. Tierheilkunde. 1901. Bd. 27. H. 3 u. 4.
33. Faller, Ueber Totalinkrustation der Pferdeleber. Inaug.-Diss. Gießen 1902.
34. Bollinger, Die Kolik der Pferde. München 1870.
35. Raillet, Traité de Zool. Médicale. Paris 1895.
36. Derselbe, Sur les migrations des Sclérostomes du cheval. Archives vétérinaires. 1880.
37. Leuckart, Parasiten des Menschen. Bd. I u. II.
38. Joest und W. Felber, Ueber lokale Eosinophilie in der Leber der Haustiere. Zeitschr. f. Infektionskrankheiten, parasitäre Krankheiten u. Hygiene der Haustiere. Bd. 4. H. 5 u. 6. 1908.

39. Joest, Zur Frage der lokalen Eosinophilie bei zooparasitären Organerkrankungen. Deutsche Tierärztl. Wochenschr. 17. Jahrg. No. 24.
40. Ebhardt, Untersuchungen über das Vorkommen und die Bedeutung lokaler Eosinophilie bei tierisch-parasitären Organerkrankungen unter gleichzeitiger Berücksichtigung einiger infektiöser Organleiden. Dissert. Bern 1908.
41. Schütz, Bemerkungen zu der Arbeit „über die grauen durchscheinenden Knötchen in den Pferdelungen und ihre Beziehung zu der Rotzkrankheit". Archiv f. wissenschaftl. u. prakt. Tierheilkunde.
42. Brown, Studies of trichinosis with especial reference to the increase of the eosinophilic cells in the blood and muscle, the origin of these cells and their diagnostic importance. The journal of experiment med. Vol. III. No. 3. 1898.
43. Osler, The clinical feature of trichinosis. American journal of the med. 1899. sc. March.
44. Schleip, Die Homberger Trichinenepidemie und die für Trichinosis pathognonomische Eosinophilie. Deutsches Archiv f. klin. Med. 1905. Bd. 85. S. 286.
45. Stäubli, Klinische und experimentelle Untersuchungen über Trichinosis und Eosinophilie im allgemeinen. Ebenda. 1905. Bd. 85. S. 286.
46. v. Normann, Ein 5. Fall von Trichinosis mit Vermehrung der eosinophilen Zellen. Zentralbl. f. Bakteriol., Parasitenkde. u. Infektionskrankheiten. 1899. Bd. 25. S. 749.
47. Cabot, A., Guide of clinical examination of the blood. III. Aufl. 1898. Longmans Green a. Co.
48. Bloch, Zur Kenntnis der Eosinophilie. Deutsche med. Wochenschr. 1903. S. 511.
49. Patzelt, Ein Beitrag zum Studium der Anchylostomafrage. Prager med. Wochenschr. 1904. No. 26.
50. v. Linstow, Die durch tierische Parasiten erzeugten toxischen Stoffe. VIII. Internationaler Thierärztl. Kongreß in Budapest 1905. III. Sektion. Thema 10.
51. Grünberger, Beitrag zum Studium der Anchylostomiasis. Wiener med. Wochenschr. 1903. Bd. 52.
52. Bückler, Ueber den Zusammenhang der Vermehrung der Leukozyten im Blute mit dem Vorkommen der Charcot-Leydenschen Krystalle in den Fäces des Wurmkranken. Münchener med. Wochenschr. 1894. Bd. II u. III.
53. Limmasset, Essai sur l'éosinophilie dans le parasitisme vermineux chez l'homme. Thèse. Lyon 1894.
54. Schaumann, Zur Kenntnis der sog. Bothriocephalenanämie. Berlin 1904.
55. Blunschy, Untersuchungen über die Veränderungen der Schleimhaut bei der Magen- und Darmstrongylose des Rindes. Inaug.-Diss. Zürich 1906.
56. Dobbertin, Ueber das Verhalten der weißen Blutkörperchen beim Hunde unter besonderer Berücksichtigung der Bandwurm- und Trichinenkrankheit. Diss. Leipzig 1907.
57. Billet, Eosinophilie dans la dysenterie amébienne. Comptes rendus de la société de biologie. 1905. LXIII. p. 874.
58. Derselbe, Eosinophilie dans un cas de filariose.
59. Billet et Fayet, Revue vétér. 1907. No. 10 u. 11.

60. Billet, Filaria loa avec oedèmes intermitt. hémomicrofilaires et éosinophilie accentuée. Compt. rend. de la société de biologie. T. LX. No. 24. 1906.
61. Wurtz und Clerc, Nouvelle observation de Filaria loa ect. Arch. exper. méd. anatom. pathol. 1. Sér. T. XVII. 1906.
62. Kantzky-Bey, Blutuntersuchungen bei der Bilharziakrankheit. Zeitschr. f. klin. Medizin. 1904. II. H. 3 u. 4.
63. Dévé, L'éosinophilie locale des cystes hydatiques. Compt. rend. de la société de biol. 1905. II. p. 49.
64. Fölger, Ueber lokale Eosinophilie (Gewebseosinophilie) bei zooparasitären Leiden. Zeitschr. f. Infektionskrankheiten, parasitäre Krankheiten etc. Bd. IV. H. 1 u. 2.
65. Gordonier, Medical News. 1900.
66. Coles, The blood in cases affected with filarious and bilharzia haematobia. British med. Journal. 1902. 10. May.
67. Olt, Strongylus paradoxus in den Lungen des Schweines. Deutsche tierärztl. Wochenschr. 1898. No. 9.
68. Gerspach, Tuberkulose eines Pferdes mit rotzähnlichen Geschwüren der Nasenschleimhaut. Inaug.-Diss. Gießen 1905.
69. Lothes, Zur Pathogenese und Diagnose der Rotzkrankheit. Berliner tierärztliche Wochenschr. 1909. No. 33.
70. Mas Fadyean, The journal of comp. Pathology and Therapeutics. 1904. Bd. XVIII. p. 295.
71. Bonome, Pathogenesi e trasmissibilità della morva chinsa. Padova 1905.
72. Rudolphi, Carl Asmund, Entozoorum Synopis.
73. Rivolta, Il Medico veterinario. 1868. p. 300.
74. Laulanie, Revue vésérinaire. 1884. p. 166.
75. v. Rátz, Veterinarius. 1898.
76. Constanine und Drouilly, Rec. de méd. vét. 1878.
77. Vecchi, Sulla morva della puntata del ceco. Torino 1896 (zit. nnch Kitt).
78. Babes, Archives de méd. expériment. et d'Anatomie-pathol. 1891. p. 617.
79. Csokor, Zur Differentialdiagnose der Rotzknoten in den Lungen des Pferdes. Oesterr. Vierteljahrsschr. f. Tierheilkunde. 1880. S. 41.
80. Ehrlich, P., Farbenanalytische Untersuchungen zur Histogenese und Klinik des Blutes. Berlin 1891.
81. Unna, Histopathologie der Häutkrankheiten. Berlin 1904. S. 549.
82. Popielski, Zur Physiologie des Plexus iliacus. Archiv f. Anatomie u. Physiologie. 1903. S. 338.
83. Nocard, Bulletin de la Société centrale de médicine vétérin. 1890. p. 322.
84. Schindelka, Hautkrankheiten. 1903. S. 309.

XX.

Institut d'Anatomie pathologique à l'École nationale vétérinaire d'Alfort.

Pseudo-tuberculose vermineuse du rein, chez le cheval.

Par

Prof. **M. Gabriel Petit.**

(Avec 4 figures à tables XII et XIII.)

J'ai eu l'occasion d'étudier, avec mes collaborateurs MM. H. Henry et R. Germain, chef de travaux à l'Ecole d'Alfort, un rein de cheval offrant de très curieuses lésions de pseudo-tuberculose, que nous n'avions jusqu'à présent jamais observées. Il provenait d'un cheval de quatorze ans, mort d'urémie. L'autre rein, que nous n'avons pas vu, car la pièce nous fut offerte, devait présenter des lésions identiques, quoique moins accusées sans doute, puisqu'elles n'ont pas attiré l'attention au moment de l'autopsie.

A l'oeil nu, ces lésions, parfaitement évidentes pour l'organe qui nous occupe, consistent en son hypertrophie et en l'existence de marbrures blanchâtres ressemblant à des foyers de nécrose et presque exclusivement réparties dans la zone corticale, sous la capsule modérément adhérente et peu épaissie. Elle affectent une disposition nodulaire assez particulière (fig. 1), qui ne s'observe pas dans les néphrites banales et fréquentes.

En les examinant à la loupe (fig. 2), on constate qu'elles sont systématiquement orientées, ce qui permet de soupçonner qu'elles ont pour point de départ les artérioles dichotomiquement ramifiées de la corticalité.

L'examen histologique démontre qu'il s'agit d'une agglomération de tubercules, semblables à celui de la fig. 3. Ils sont fort riches en cellules géantes, et, à moins d'être coupés tangentiellement, offrent tous en leur centre une artériole à lumière généralement comblée par l'endartérite oblitérante. Les artérioles du rein constituent donc

le point de départ de ces formations nodulaires, ce qui permet de supposer, d'affirmer même que l'agent provocateur a été apporté par le sang.

En examinant à un fort grossissement la zone centrale, dégénérée, des pseudo-tubercules, on découvre, en pleines parois artérielles, de petits tronçons difficilement colorables et assez énigmatiques, qui correspondent à la coupe de Vers. Du moment que ces vers, qui ne sont que des larves, sont logés dans l'endartère et la mésartère, il a fallu qu'apportés par le sang, ils perforent, de dédans en déhors, ces deux tuniques, fait extrêmement intéressant et qui n'avait pas été décrit, du moins à notre connaissance. L'irritation intense provoquée par leur présence s'est traduite par la formation des pseudo-tubercules.

Il est très difficile de déterminer exactement la nature de ces parasites. S'agit-il d'embryons de Strongles, de Sclérostomes, de Filaires?

Nous avons réussi à les isoler, par dissociation, en raclant légèrement, avec un scalpel, la surface de nos fragments conservés dans le formol. Colorés en brun par l'iode et examinés dans l'eau, ils se montrent comme autant des petites larves fusiformes de Nématodes, mésurant 280 μ de long ou 15 μ de large des leur plus grande épaisseur. Le corps est tronqué en avant par l'orifice buccal; en arrière, il s'effile en une pointe fine souvent retroussée. La cuticule est striée en travers. La bouche est formée de trois petites lèvres nodulaires; le long vestibule pharyngien est régulièrement cylindrique, l'oesophage a deux bulbes accusés, réunis par un long col intercalaire. Le bulbe oesophagien postérieur est muni intérieurement d'un appareil en Y bien visible. L'ensemble du vestibule pharyngien et de l'oesophage mesure 90 μ, c'est à dire le $^1/_3$ environ de la lonqueur du Ver.

L'intestin, chargé de granulations, occupe à peu près le reste du corps; il se prolonge par un court rectum chitineux qui s'ouvre à l'anus, situé à environ 40 μ de la pointe caudale.

Sur la ligne médiane ventrale, un peu en arrière du milieu du corps, nous avons observé un orifice transversal bordé de deux lèvres légèrement saillantes, et qui ne peut être qu'une vulve. A son niveau, se trouvait une esquisse génitale femelle, assez développée pour qu'on puisse parfois y reconnaître une anse antérieure et une anse postérieure. Dans une préparation, nous avons même observé, au voisinage de la vulve, un corps ovoïde, long de 15 μ, que nous considérons comme un oeuf en voie de formation.

La présence d'un organe génital chez des larves si jeunes est un fait biologique d'un extrême intérêt, qu'aucun observateur, pensons-nous, n'avait jusqu'à présent signalé! C'est l'indice d'une multiplication rapide des larves pour elles-mêmes, qui nous donne peut être l'explication du groupement en grand nombre de ces larves les unes contre les autres, dans l'intérieur des tubercules?

Les Sclérostomes sont si fréquemment erratiques chez le Cheval que la première idée qui vient à l'esprit est que nos larves pourraient bien se rapporter à ces parasites.

Cependant, il ne nous paraît pas probable qu'il s'agisse de Sclérostomes, ni de tout autre Strongilidae. En effet, le premier bulbe oesophagien de nos parasites est bien développé et très nettement limité en arrière, tandis que les embryons de Strongylidés ont leur bulbe plus atténué et se prolongeant progressivement avec le col intercalaire.

L'oesophage de nos larves est identique à celui des larves de Rhabditis vrais; est c'est plutôt de ce côté qui nous serions tentés de faire pencher nos conclusions sur l'identité du parasite.

Il faut espérer que de nouveaux travaux mettront au point cette intéressante question, à la connaissance de laquelle la présente note n'apporte qu'une première contribution.

Figures à table XII et XIII.

Fig. 1. Caractères macroscopiques. Les lésions blanchâtres, nodulaires, confluentes, siègent dans la zone corticale, du rein, qu'elles détruisent profondément.

Fig. 2. Vue à la loupe des pseudo-tubercules vermineux (Préparation microscopique colorée et dessinée par transparence). On voit ici, en outre de la localisation des lésions dans la couche corticale, leur systématisation par rapport aux artérioles rénales dichotomiques, qui en représentent le point de départ. Entre les pseudo-tubercules, des bandes étroites de sclérose. Dans la zone médullaire, quelques rares nodules. Sur la limite des deux zones corticale et médullaire, la section d'artérioles assez importantes, montrant leur lumière béante. Enfin, tout à fait en bas, la section de vaisseaux plus gros, appartenant à la substance médullaire, dans un point voisin du hile. La capsule fibreuse du rein n'est pas sensiblement épaissie à la surface des lésions qui la refoulent légèrement.

Fig. 3. Détails de structure d'un pseudo-tubercule vermineux à un grossissement de 165 diamètres. Au centre, lumière oblitérée d'une artériole. Autour de cette lumière, une zone claire, dégénérée, résultant de l'action nécrosante directe des parasites. On voit, à la limite de cette zone, les tronçons de ces derniers. Autour de cette zone parasitaire et dégénérative, une zone franchement réactionelle, caractérisée par une multitude de petites cellules, ainsi que par un grand nombre de cellules géantes inflammatoires. Dans certains points du pseudo-tubercule peuvent se découvrir des fibres musculaires lisses, appartenant à la tunique moyenne de l'artériole. Enfin, une organisation fibreuse périphérique termine l'architecture du tubercule sans aller toutefois, au moins à ce stade, jusqu'à la constitution d'une coque résistante, comme dans la plupart des pseudo-tubercules parasitaires du cheval.

Fig. 4. Une larve isolée par dissociation et dessinée à un grossissement de 300 diamètres (longeur réelle 280 μ, largeur 15 μ). En haut, l'extrémité antérieure, avec l'orifice buccal; en bas, l'extrémité postérieure, effilée. Le tube digestif se devine. L'anus se voit à peu de distance de l'extrémité caudale. On observe même, à gauche et au $^1/_3$ inférieur, une vulve avec, à son voisinage, un oeuf, semble-t-il, en voie de formation.

XXI.

Aus dem pathologischen Institut der Kgl. Tierärztl. Hochschule zu Berlin.

Die Ausführung der Komplementablenkungsreaktion bei Brustseuche.

Von

Dr. **Willy Pfeiler**,
wissenschaftlichem Hilfsarbeiter am Institut.

Im 1. Heft des 6. Bandes der Zeitschrift für Infektionskrankheiten der Haustiere haben Hempel und ich (1) über Komplementablenkungsversuche mit dem Diplococcus pleuropneumoniae Schütz und der Pasteurella equina Lignières berichtet. Bei der von uns gewählten Versuchsanordnung (fallende Mengen Serum, konstante Mengen der Antigene und des Komplements — konstante Mengen der Antigene und der Sera und fallende Mengen des Komplements — konstante Menge der Antigene, fallende Menge der Sera und des Komplements) war es nicht gelungen zu ermitteln, ob die Schützschen Streptokokken oder die Pasteurella equina Beziehungen zur Brustseuche der Pferde hätten oder nicht.

Diese Versuche sind von mir später fortgesetzt worden, indem ich die von Schütz und Schubert (2) für die Ermittelung der Rotzkrankheit ausgearbeitete Modifikation des Komplementablenkungsverfahrens zur Anwendung brachte (3). Das Wesen dieser Modifikation besteht darin, daß Schütz und Schubert nach dem Vorgange von Ehrlich, Sachs und Neißer (4), Bauer (5) und anderen zunächst die kleinste Menge Komplement, die eine vollständige Lösung der roten Blutkörperchen bei doppelter hämolytischer Ambozeptordosis herbeiführt, durch einen Vorversuch ermitteln und die so gefundene Komplementmenge dann auch tatsächlich für die Ausführung des Komplementablenkungsversuches benutzen. Bekanntlich haben Sachs und Neißer, sowie Bauer und die übrigen Autoren diese letzte Konsequenz aus ihren Feststellungen nicht gezogen und nach Er-

mittelung der minimalen komplettlösenden Dosis das anderthalb- bis zweifache Multiplum für die Ausführung des eigentlichen Komplementablenkungsversuches benutzt.

Aber auch bei Verwendung dieser Modifikation war es mir nicht gelungen, positive Versuchsergebnisse mit dem Serum brustseuchekranker Tiere zu erzielen. Es gelang mir jedoch zu zeigen, daß bei Benützung des Serums von mit Pasteurella equina immunisierten Pferden und Pasteurella-Antigen regelmäßig Ablenkung des Komplements eintrat. So lenkte beispielsweise die am 10. Tage nach der Infektion entnommene Serumprobe eines Pferdes (0,1 ccm) vollständig ab. Ich habe diese Feststellung benützt, um darzutun, daß die Pasteurella equina nicht, wie Lignières (6) und andere Forscher behauptet haben, der Erreger der Brustseuche ist. Denn wäre sie das ursächliche Agens der Brustseuche, so müßten bei dem hohen Fieber, mit dem die Brustseuche einzusetzen pflegt, Antikörper gegen dieses Bakterium, insbesondere komplementablenkende Substanzen, auftreten. Da nun an den zahlreichen von mir untersuchten Seris brustseuchekranker Pferde niemals das Phänomen der Komplementablenkung zu beobachten war, so habe ich mit Rücksicht auf den positiven Ausfall des Versuches bei künstlich infizierten Pferden diese Tatsache als den indirekten Beweis dafür angesehen, daß die Pasteurella equina für die Entstehung der Brustseuche ohne Belang ist.

Da meine Versuche auch bei Anwendung der Schütz-Schubertschen Modifikation des Komplementablenkungsverfahrens für die Brustseuchestreptokokken negativ ausgefallen waren, so konnte als letzter Grund für das Versagen der Reaktion nur noch die unzweckmäßige Beschaffenheit der Antigene in Frage kommen. Meine ersten Extrakte waren nach den Angaben von Wassermann und seinen Schülern durch einfaches Extrahieren mit physiologischer Kochsalzlösung hergestellt worden. Bei den späteren Versuchen benutzte ich alkoholische, Glyzerin-, Chloroform- und bei 60° digerierte Streptokokken-Schüttelextrakte, streptokokkentoxinhaltige Bouillon und Vollbakterien. Im allgemeinen aber erwiesen sich diese Antigene nicht wirksamer als die Kochsalzschüttelextrakte. Insbesondere zeigte sich hierbei, daß es nicht genügt, wenn ein Antigen an sich hemmt und eine der hemmenden Dosis naheliegende, allein nicht mehr hemmende Antigenkonzentration für den Ablenkungsversuch verwandt wird. Wichtig für die Herstellung eines ge-

eigneten Antigens ist, daß in ihm der Anteil enthalten ist, der im Tierkörper die Bildung der komplementablenkenden Substanzen hervorruft.

Es ist mir nun nach zahlreichen Versuchen gelungen, ein solches Antigen zu gewinnen, dessen Herstellungsweise ich hiermit bekannt gebe. Gut bewachsene Bouillon- oder Serumbouillonkulturen werden durch Zentrifugieren geklärt und die überstehende Nährflüssigkeit abgehebert. Der Rest der Nährflüssigkeit wird durch Fließpapier abgesaugt und der Bodensatz mit soviel destilliertem Wasser übergossen, daß die noch zwischen den Bakterienleibern befindliche Nährbouillon für den Salzgehalt der Aufschwemmungsflüssigkeit nicht mehr in Frage kommt. Nach dem Gesetz vom osmotischen Druck geben die Bakterien bei dieser Art der Behandlung einen Teil der in ihrem Leibe befindlichen Salze an das sie umgebende salzfreie destillierte Wasser ab, bezw. sie selbst nehmen Wasser auf, sie quellen. Bei diesem Vorgange, der als Plasmolyse bezeichnet worden ist, wird die Leibessubstanz der Bakterien so stark geschädigt, daß sie gewöhnlich nicht mehr lebensfähig sind. Nachdem die Bakterien so „plasmolysiert" worden sind, werden sie 3 Tage, in destilliertem Wasser aufgeschwemmt, bei 37 ° C. im Brutschrank „digeriert" und dann noch einen Tag bei 60 ° C. gehalten. Hierauf werden die Bakterien abzentrifugiert.

Das auf diese Weise gewonnene Schüttelextrakt zeichnet sich vor den nach dem gewöhnlichen Modus hergestellten dadurch aus, daß es selbst nach stundenlangem Zentrifugieren nicht klar wird. Mithin muß in ihm eine große Anzahl wasserlöslicher Substanzen des Bakterienkörpers enthalten sein, die bei der gewöhnlichen Extraktionsweise mit physiologischer Kochsalzlösung, Alkohol, Glyzerin, Chloroform usw. nicht in Lösung gehen.

Es ist vorteilhaft, wenn die Extrakte, ehe sie austitriert und verwandt werden, längere Zeit (bis zu 10 Tagen) auf Eis stehen. Ihre ablenkende Kraft ist dann eine viel ausgesprochenere und gleichmäßigere, eine Erscheinung die wir auch von anderen Extrakten, z. B. denen der Rotzbazillen, kennen. Während bei einem Rotzablenkungsversuch die Prüfungsröhrchen unbeschadet des Ausfalles der Reaktion die Nacht über im Brutschrank verweilen können, empfiehlt es sich, bei den Komplementablenkungsversuchen mit Streptokokkenantigen, die Versuchsreihen 2 Stunden, nachdem der hämolytische Ambozeptor zugesetzt ist, aus dem Brutschrank zu entfernen und das Absetzen

der roten Blutkörperchen sich im Eisschrank vollziehen zu lassen. Dies ist deshalb angezeigt, weil an einzelnen Seris brustseuchekranker Pferde bei längerem Verweilen im Brutschrank noch nachträglich Hämolyse eintreten kann. Außerdem sei bemerkt, daß die Versuche unter Verwendung der minimalen komplettlösenden Komplementmenge ausgeführt worden sind.

Die Titration der Extrakte nehme ich neuerdings so vor, daß ich gleiche Mengen (0,2 ccm) eines Immunserums (Pferd Nr. 19) mit je 1 ccm der Extraktverdünnungen von 1 : 1, 1 : 2 usw. zur Bindung bringe. Zur Kontrolle wird die gleiche und die doppelte Serummenge allein und die einzelnen Extraktverdünnungen ohne Serumzusatz auf ihre hemmenden Eigenschaften geprüft. Hierbei zeigt sich, daß die Extrakte allein in konzentrierter Form und auch in Verdünnungen von 1 : 1, 1 : 2 und 1 : 3 gewöhnlich noch hemmen. Bei

Tabelle 1.

Serum-	Menge	Extrakt	Komplement	Hämolytisch. Ambozeptor	Rote Blutkörperchen	Prüfungsröhrchen	Serum oder Extrakt allein
d. Immunpferdes Nr. 19 vom 2. 7. 1909	0,2	1 ccm konz.	0,02	0,002	0,05	Vollständ. Hemmung	—
	0,2	—	0,02	0,002	0,05	—	Lösung
	0,4	—	0,02	0,002	0,05	—	Fast vollst. Lösung
	—	1 ccm konz.	0,02	0,002	0,05	—	Vollständ. Hemmung
do.	0,2	1 : 2	0,02	0,002	0,05	do.	—
	—	1 : 2	0,02	0,002	0,05	—	Fast vollst. Hemmung
do.	0,2	1 : 3	0,02	0,002	0,05	do.	—
	—	1 : 3	0,02	0,002	0,05	—	Lösung
do.	0,2	1 : 4	0,02	0,002	0,05	do.	—
	—	1 : 4	0,02	0,002	0,05	—	do.
do.	0,2	1 : 5	0,02	0,002	0,05	do.	—
	—	1 : 5	0,02	0,002	0,05	—	do.
do.	0,2	1 : 6	0,02	0,002	0,05	do.	—
	—	1 : 6	0,02	0,002	0,05	—	do.
do.	0,2	1 : 8	0,02	0,002	0,05	do.	—
	—	1 : 8	0,02	0,002	0,05	—	do.
do.	0,2	1 : 10	0,02	0,002	0,05	do.	—
	—	1 : 10	0,02	0,002	0,05	—	do.
do.	0,2	1 : 20	0,02	0,002	0,05	Mittelst. Hemmung	—
	—	1 : 20	0,02	0,002	0,05	—	do.
do.	0,2	1 : 30	0,02	0,002	0,05	Lösung.	—
	—	1 : 30	0,02	0,002	0,05	—	do.

einer Verdünnung der Extrakte von 1 : 4 an war dies jedoch nicht mehr der Fall. Eine Ablenkung des Komplements war bei gleichzeitiger Verwendung des Immunserums des Pferdes Nr. 19 bei einigen Extrakten noch bei einer Antigenverdünnung von 1 : 20 festzustellen. Es empfiehlt sich jedoch, die Extrakte möglichst in konzentrierterer Form anzuwenden und zwar in der Konzentration, die der an sich, d. h. ohne Serumzusatz, gerade nicht mehr hemmenden Dosis entspricht oder ihr nahe liegt: das heißt Verdünnungen des Extraktes von 1 : 3—1 : 6. Ueber den Ausfall eines solchen Extrakttitrationsversuches gibt vorstehende Tabelle (1) Aufschluß.

Aus der Prüfung des Extraktes ergibt sich, daß es in konzentrierter Form und in einer Verdünnung von 1 : 2 nicht brauchbar ist für die Ausführung von Komplementablenkungsversuchen. Bei einer Verdünnung des Extraktes von 1 : 3 tritt Lösung ein, bei Zusatz von 0,2 ccm des Immunserums von Pferd No. 19 vollständige Hemmung. Da das Serum dieses Pferdes allein bei 0,2 ccm Lösung, bei 0,4 ccm fast vollständige Lösung zeigt, ist die ermittelte Extraktdosis von 1 : 3, ebenso wie die ihr naheliegenden bis 1 : 6 für die Ausführung der Komplementablenkung geeignet.

Um die Spezifität der ermittelten Reaktion zu prüfen, werden nun das Serum des Immunpferdes No. 19 in fallenden Mengen und gleichzeitig die Sera zweier Pferde, die unter Rotzansteckungsverdacht standen und zur Zeit der Blutentnahme fieberfrei gewesen waren, zur Kontrolle untersucht (s. Tab. 2).

Durch den Ausfall dieses Versuches ist die Spezifität der Reaktion erwiesen. Bei 0,01 ccm Serum des Immunpferdes No. 19 ist die Hemmung eine schwache, bei 0,02 ccm wird sie mittelstark, um bei 0,05 fast vollständig und bei 0,1 ccm vollständig zu sein. Bei 0,2 ccm Serum ohne Extraktzusatz ist Lösung eingetreten, bei 0,4 ccm Serum allein nur ganz schwache Hemmung, die auf die große Quantität des Serums zurückzuführen ist und füglich vernachlässigt werden kann. Da bei Verwendung der gleichen Serummengen zweier rotzansteckungsverdächtiger, nicht fiebernder Pferde immer Lösung zu verzeichnen ist und die angewandten Extraktmengen an sich nicht hemmend wirken, ist die Möglichkeit der Ausführung eines Komplementablenkungsversuches mit Streptokokkenantigen und Streptokokkenimmunserum dargetan.

Es galt nun nachzuweisen, ob die bei Verwendung eines

Tabelle 2.

Serum-	Menge	Extrakt	Komplement	Hämolytisch. Ambozeptor	Rote Blutkörperchen	Prüfungsröhrchen	Kontrollen: Serum ohne Extrakt
des Immunpferdes Nr. 19 vom 2. 7. 1909	0,01	1 : 6	0,03	0,002	0,05	Schwache Hemmung	Lösung
	0,02	1 : 6	0,03	0,002	0,05	Mittelst. Hemmung	do.
	0,05	1 : 6	0,03	0,002	0,05	Fast vollst. Hemmung	do.
	0,1	1 : 6	0,03	0,002	0,05	Vollständ. Hemmung	do.
	0,2	1 : 6	0,03	0,002	0,05	do.	do.
	0,4	—	0,03	0,002	0,05	—	Ganz schwache Hemmung
des rotzansteckungsverdächtigen Pferdes Mispel Nr. 7	0,01	1 : 6	0,03	0,002	0,05	Lösung	Lösung
	0,02	1 : 6	0,03	0,002	0,05	do.	do.
	0,05	1 : 6	0,03	0,002	0,05	do.	do.
	0,1	1 : 6	0,03	0,002	0,05	do.	do.
	0,2	1 : 6	0,03	0,002	0,05	do.	do.
	0,4	—	0,03	0,002	0,05	—	do.
des rotzansteckungsverdächtigen Pferdes Mispel Nr. 8	0,02	1 : 6	0,03	0,002	0,05	do.	do.
	0,05	1 : 6	0,03	0,002	0,05	do.	do.
	0,1	1 : 6	0,03	0,002	0,05	do.	do.
	0,2	1 : 6	0,03	0,002	0,05	do.	do.
	0,4	—	0,03	0,002	0,05	—	Schwache Hemmung
	—	1 : 6	0,03	0,002	0,05	—	Lösung
	—	1 : 3	0,03	0,002	0,05	—	do.
	—	—	0,03	0,002	0,05	—	do.
	—	—	0,03	—	0,05	—	Vollständ. Hemmung
	—	—	—	0,002	0,05	—	do.
	—	—	—	0,002	0,05	—	do.

Immunserums aufgetretene Reaktion sich auch an den Seren von an Brustseuche erkrankten Pferden zeigen würde. Zu dem Zweck sind die Sera einer größeren Zahl von Pferden, die in die Berliner medizinische Klinik mit der Diagnose Brustseuche eingestellt waren, untersucht worden. Die Tiere befanden sich zur Zeit der Blutentnahme meist auf der Höhe der Krankheit oder in der Rekonvaleszenz. Zur Kontrolle wurden die Sera von einigen an anderen fieberhaften Krankheiten leidenden Pferden (Petechialfieber, Druse und Influenza) sowie eine große Anzahl von Pferden des in Stolp i. Pomm. stehenden Husarenregiments No. 5, sowie von sechs Pferden eines Berliner Bestandes (Mispel), deren Sera zum Zweck der Blutuntersuchung für die Diagnose der Rotzkrankheit eingeschickt waren, mitgeprüft. Die Husarenpferde waren ebenso wie die sechs Pferde des Berliner Bestandes zur Zeit der Blutentnahme fieberfrei, also voraussichtlich nicht an Brustseuche erkrankt. Außerdem ist

noch das Untersuchungsergebnis des Serums mehrerer gegen die Streptokokken der Druse immunisierter Fohlen, eines gegen die Pasteurella equina immunisierten Pferdes, einer Höchster Antistreptokokkenserumprobe und des Römerschen Pneumokokkenserums mitgeteilt. In der nebenstehenden Tabelle ist nur der Ablenkungswert bei 0,1 und 0,2 ccm Serum vermerkt worden. Diejenigen Sera, welche noch bei Verwendung von weniger als 0,1 ccm ablenkend wirkten, sind weiterhin austitriert worden. Das Ergebnis dieser Titration ist in der Tabelle 4 verzeichnet. Bemerkt sei noch, daß die Tabellen nur eine summarische Wiedergabe vieler und annähernd gleichmäßig ausgefallener Versuche darstellen. Eine Reproduktion sämtlicher Versuchsprotokolle mußte der Raumersparnis wegen unterbleiben.

Das Studium dieser Tabellen zeigt, daß bei Verwendung von 0,2 ccm Serum brustseuchekranker Pferde eine Ablenkung des Komplements in Form mittelstarker bis vollständiger Hemmung eintritt. Wenn die Hemmung nicht bei allen Pferden eine vollständige ist, so dürfte als Erklärung hierfür sich der Umstand heranziehen lassen, daß die Blutentnahmen nicht immer am Ende der Erkrankung erfolgen konnten. Die Antikörperbildung ist bei diesen Pferden zur Zeit der Blutentnahme noch nicht vollendet gewesen. War den Patienten das Blut längere Zeit nach der Entfieberung entnommen worden, so zeigte das Serum auch vollständig ablenkende Eigenschaften (vergl. die Sera Gleinitz, Hintze, X-Brustseuche überstanden). Das Serum der beiden Petechialfieberpferde und von vier natürlich an Druse erkrankten Pferden sowie eines gegen Drusestreptokokken immunisierten Fohlens lenkte nicht ab. Anders verhielt sich das Blut der gegen die Drusestreptokokken immunisierten Fohlen 2, 3 und 5. Bei Fohlen 2 war eine schwache Hemmung bei 0,2 ccm zu verzeichnen, die vielleicht unberücksichtigt bleiben darf. Das Serum des Fohlens 5 aber ergab die gleiche Reaktion wie das eines Brustseuchepferdes. Diese an sich auffallende Erscheinung ist im Sinne einer Verwandtschaftsreaktion erklärlich (das Fohlen war monatelang mit Drusestreptokokken behandelt worden!). Die Hemmung bei Serum von Fohlen 3 ist eine sogenannte nicht spezifische. Sie tritt auch ohne Zusatz von Extrakt auf. Ich habe auf diese Erscheinung schon an anderer Stelle aufmerksam gemacht und sie mit dem großen Gehalt der Antisera und der Sera einzelner hochfieberhaft erkrankter Pferde an Immunkörpern erklärt. Ihre Menge bewirkt bei Verwendung der kleinsten lösenden Dosis von

Tabelle 3.

Serum-	Menge	Extrakt	Komplement	Hämolytisch. Ambozeptor	Rote Blutkörperchen	Prüfungsröhrchen	Kontrollen: Serum ohne Extrakt
des Immunpferdes Nr. 19	0,1	1 : 5	0,03	0,0025	0,05	Vollständ. Hemmung	—
	0,2	1 : 5	0,03	0,0025	0,05	do.	Lösung
des Brustseuchepferdes Johne	0,1	1 : 5	0,03	0,0025	0,05	Mittelst. Hemmung	—
	0,2	1 : 5	0,03	0,0025	0,05	Starke Hemmung	do.
des Brustseuchepferdes Stocken	0,1	1 : 5	0,03	0,0025	0,05	Mittelst. Hemmung	—
	0,2	1 : 5	0,03	0,0025	0,05	Fast vollst. Hemmung	do.
des Brustseuchepferdes Reins	0,1	1 : 5	0,03	0,0025	0,05	Mittelst. Hemmung	—
	0,2	1 : 5	0,03	0,0025	0,05	Fast vollst. Hemmung	do.
des Brustseuchepferdes Andersen	0,1	1 : 5	0,03	0,0025	0,05	Sehr starke Hemmung	—
	0,2	1 : 5	0,03	0,0025	0,05	Fast vollst. Hemmung	do.
des Brustseuchepferdes Ziedrich	0,1	1 : 5	0,03	0,0025	0,05	Schwache Hemmung	—
	0,2	1 : 5	0,03	0,0025	0,05	Mittelst. Hemmung	do.
des Brustseuchepferdes Schultze	0,1	1 : 5	0,03	0,0025	0,05	Starke Hemmung	—
	0,2	1 : 5	0,03	0,0025	0,05	Sehr starke Hemmung	do.
des Brustseuchepferdes Gleinitz	0,1	1 : 5	0,03	0,0025	0,05	Vollständ. Hemmung	—
	0,2	1 : 5	0,03	0,0025	0,05	do.	do.
des Brustseuchepferdes Klette	0,1	1 : 5	0,03	0,0025	0,05	Starke Hemmung	—
	0,2	1 : 5	0,03	0,0025	0,05	Sehr starke Hemmung	do.
des Brustseuchepferdes Kramsta	0,1	1 : 5	0,03	0,0025	0,05	Schwache Hemmung	—
	0,2	1 : 5	0,03	0,0025	0,05	Mittelst. Hemmung	do.
des Brustseuchepferdes Steinbrück	0,1	1 : 5	0,03	0,0025	0,05	Lösung	—
	0,2	1 : 5	0,03	0,0025	0,05	Mittelst. Hemmung	do.
des Brustseuchepferdes Landsberg	0,1	1 : 5	0,03	0,0025	0,05	Sehr starke Hemmung	—
	0,2	1 : 5	0,03	0,0025	0,05	Vollständ. Hemmung	do.
des Brustseuchepferdes Hintze	0,1	1 : 5	0,03	0,0025	0,05	do.	—
	0,2	1 : 5	0,03	0,0025	0,05	do.	do.
d. Brustseuchepferdes X. Brustseuche überstanden	0,1	1 : 5	0,03	0,0025	0,05	do.	—
	0,2	1 : 5	0,03	0,0025	0,05	do.	do.
des Petechialfieberpferdes Behren	0,1	1 : 5	0,03	0,0025	0,05	Lösung	—
	0,2	1 : 5	0,03	0,0025	0,05	do.	do.
do. Rotzverdacht	0,1	1 : 5	0,03	0,0025	0,05	do.	—
	0,2	1 : 5	0,03	0,0025	0,05	do.	do.
des Drusepferdes Cyliax	0,1	1 : 5	0,03	0,0025	0,05	do.	—
	0,2	1 : 5	0,03	0,0025	0,05	do.	do.
des Drusepferdes Rubinger	0,1	1 : 5	0,03	0,0025	0,05	do.	—
	0,2	1 : 5	0,03	0,0025	0,05	do.	do.
des Drusepferdes Gutzeit	0,1	1 : 5	0,03	0,0025	0,05	do.	—
	0,2	1 : 5	0,03	0,0025	0,05	do.	do.

Serum-	Menge	Extrakt	Komplement	Hämolytisch. Ambozeptor	Rote Blutkörperchen	Prüfungsröhrchen	Kontrollen: Serum ohne Extrakt
des Drusepferdes Schmidt	0,1	1 : 5	0,03	0,0025	0,05	Lösung	—
	0,2	1 : 5	0,03	0,0025	0,05	do.	Lösung
Druseimmuntier Fohlen 2	0,1	1 : 5	0,03	0,0025	0,05	do.	—
	0,2	1 : 5	0,03	0,0025	0,05	Schwache Hemmung	do.
Druseimmuntier Fohlen 3	0,1	1 : 5	0,03	0,0025	0,05	Fast vollst. Hemmung	—
	0,2	1 : 5	0,03	0,0025	0,05	do.	Fast vollst. Hemmung
Druseimmuntier Fohlen 4	0,1	1 : 5	0,03	0,0025	0,05	Lösung	—
	0,2	1 : 5	0,03	0,0025	0,05	do.	Lösung
Druseimmuntier Fohlen 5	0,1	1 : 5	0,03	0,0025	0,05	Starke Hemmung	—
	0,2	1 : 5	0,03	0,0025	0,05	Fast vollst. Hemmung	do.
des Influenzapferdes Hans	0,1	1 : 5	0,03	0,0025	0,05	Schwache Hemmung	—
	0,2	1 : 5	0,03	0,0025	0,05	Mittelst. Hemmung	do.
des Influenzapferdes Pfiffig	0,1	1 : 5	0,03	0,0025	0,05	Schwache Hemmung	—
	0,2	1 : 5	0,03	0,0025	0,05	Mittelst. Hemmung	do.
des Influenzapferdes Weber	0,1	1 : 5	0,03	0,0025	0,05	Mittelst. Hemmung	—
	0,2	1 : 5	0,03	0,0025	0,05	Starke Hemmung	do.
des Influenzapferdes Schimmel	0,1	1 : 5	0,03	0,0025	0,05	Fast vollst. Hemmung	—
	0,2	1 : 5	0,03	0,0025	0,05	Vollständ. Hemmung	Vollständ. Hemmung
des Pasteurella-Immunpferdes Nr. 25	0,1	1 : 5	0,03	0,0025	0,05	Fast vollst. Hemmung	—
	0,2	1 : 5	0,03	0,0025	0,05	Vollständ. Hemmung	Lösung
Höchster Antistreptokokkenserum	0,1	1 : 5	0,03	0,0025	0,05	Schwache Hemmung	—
	0,2	1 : 5	0,03	0,0025	0,05	Mittelst. Hemmung	do.
Römersches Pneumokokkenserum	0,1	1 : 5	0,03	0,0025	0,05	Vollständ. Hemmung	—
	0,2	1 : 5	0,03	0,0025	0,05	do.	do.
d. Pferdes Hus.-Rgt. V Nr. 2	0,1	1 : 5	0,03	0,0025	0,05	Lösung	—
	0,2	1 : 5	0,03	0,0025	0,05	do.	do.
do. Nr. 3	0,1	1 : 5	0,03	0,0025	0,05	do.	—
	0,2	1 : 5	0,03	0,0025	0,05	do.	do.
do. Nr. 4	0,1	1 : 5	0,03	0,0025	0,05	do.	—
	0,2	1 : 5	0,03	0,0025	0,05	do.	do.
do. Nr. 5	0,1	1 : 5	0,03	0,0025	0,05	do.	—
	0,2	1 : 5	0,03	0,0025	0,05	do.	do.
do. Nr. 6	0,1	1 : 5	0,03	0,0025	0,05	do.	—
	0,2	1 : 5	0,03	0,0025	0,05	do.	do.
do. Nr. 7	0,1	1 : 5	0,03	0,0025	0,05	do.	—
	0,2	1 : 5	0,03	0,0025	0,05	do.	do.
do. Nr. 9	0,1	1 : 5	0,03	0,0025	0,05	do.	—
	0,2	1 : 5	0,03	0,0025	0,05	do.	do.
do. Nr. 13	0,1	1 : 5	0,03	0,0025	0,05	do.	—
	0,2	1 : 5	0,03	0,0025	0,05	do.	do.

Serum-	Menge	Extrakt	Komplement	Hämolytisch. Ambozeptor	Rote Blutkörperchen	Prüfungsröhrchen	Kontrollen: Serum ohne Extrakt
d. Pferdes Hus.-Rgt. V Nr. 14	0,1	1 : 5	0,03	0,0025	0,05	Lösung	—
	0,2	1 : 5	0,03	0,0025	0,05	do.	Lösung
do. Nr. 15	0,1	1 : 5	0,03	0,0025	0,05	do.	—
	0,2	1 : 5	0,03	0,0025	0,05	do.	do.
do. Nr. 16	0,1	1 : 5	0,03	0,0025	0,05	Vollständ. Hemmung	—
	0,2	1 : 5	0,03	0,0025	0,05	do.	do.
do. Nr. 17	0,1	1 : 5	0,03	0,0025	0,05	Schwache Hemmung	—
	0,2	1 : 5	0,03	0,0025	0,05	Mittelst. Hemmung	do.
do. Nr. 18	0,1	1 : 5	0,03	0,0025	0,05	Lösung	—
	0,2	1 : 5	0,03	0,0025	0,05	do.	do.
do. Nr. 19	0,1	1 : 5	0,03	0,0025	0,05	do.	—
	0,2	1 : 5	0,03	0,0025	0,05	do.	do.
do. Nr. 20	0,1	1 : 5	0,03	0,0025	0,05	do.	—
	0,2	1 : 5	0,03	0,0025	0,05	do.	do.
d. Pferdes Mispel Nr. 4	0,1	1 : 5	0,03	0,0025	0,05	do.	—
	0,2	1 : 5	0,03	0,0025	0,05	do.	do.
do. Nr. 5	0,1	1 : 5	0,03	0,0025	0,05	do.	—
	0,2	1 : 5	0,03	0,0025	0,05	do.	do.
do. Nr. 6	0,1	1 : 5	0,03	0,0025	0,05	do.	—
	0,2	1 : 5	0,03	0,0025	0,05	do.	do.
do. Nr. 7	0,1	1 . 5	0,03	0,0025	0,05	do.	—
	0,2	1 : 5	0,03	0,0025	0,05	do.	do.
do. Nr. 8	0,1	1 : 5	0,03	0,0025	0,05	do.	—
	0,2	1 : 5	0,03	0,0025	0,05	do.	do.
do. Nr. 10	0,1	1 : 5	0,03	0,0025	0,05	do.	—
	0,2	1 : 5	0,03	0,0025	0,05	do.	do.
	—	1 : 5	0,03	0,0025	0,05	—	do.
	—	1 : 2,5	0,03	0,0025	0,05	—	do.
	—	—	0,03	0,0025	0,05	—	do.
	—	—	0,03	—	0,05	—	Vollständ. Hemmung
	—	—	—	0,0025	0,05	—	do.
	—	—	—	—	0,05	—	do.

Komplement auch ohne Gegenwart von Antigen die vollständige Absorption des Komplements, so daß eine Hämolyse nachträglich nicht eintreten kann (3, S. 126). Ebenso ist als nicht spezifische Reaktion die Hemmung am Serum des Influenzapferdes Schimmel aufzufassen. Die Sera der übrigen drei Influenzapferde lenken gleichfalls ab, das des Pferdes Weber sogar ziemlich stark. Dieses Tier war gleichzeitig an Lungenentzündung erkrankt. Sehr auffällig er-

scheint zunächst der Befund am Serum des Pasteurella-Immunpferdes No. 25. Dieses Tier ist lange Zeit mit Reinkulturen der Pasteurella equina behandelt worden, es hat aber außerdem zu verschiedenen Zeiten Injektionen von Serum brustseuchekranker Pferde erhalten. Dazu kommt, daß das Tier im Januar des Jahres 1909 für einen Infektionsversuch mit den Streptokokken der Brustseuche gedient hatte, nachdem es im November 1908 an Druse erkrankt war. Es hat während des Jahres 1909 unausgesetzt neben dem Brustseuche-streptokokken-Immunpferd No. 19 gestanden und so fortwährend Gelegenheit zur Aufnahme dieser Bakterien gehabt. Auf diese Weise wird das Vorhandensein der komplementablenkenden Substanzen bei diesem Pferde erklärlich. Die Reaktion am Höchster Antistreptokokkenserum ist gleichfalls im Sinne einer Verwandtschaftsreaktion zu deuten, ebenso die am Römerschen Antipneumokokkenserum. Auffällig ist, daß dieses um soviel stärker ablenkend wirkte als das Höchster Antistreptokokkenserum (siehe Tabelle 4). Die zur Kontrolle

Tabelle 4.

Serum-	Menge	Extrakt	Komplement	Hämolytisch. Ambozeptor	Rote Blutkörperchen	Prüfungsröhrchen	Kontrollen: Serum ohne Extrakt
des Brustseuche-pferdes Gleinitz	0,01	1 : 5	0,03	0,002	0,05	Schwache Hemmung	Lösung
	0,02	1 : 5	0,03	0,002	0,05	Starke Hemmung	do.
	0,05	1 : 5	0,03	0,002	0,05	Fast vollst. Hemmung	do.
	0,1	1 : 5	0,03	0,002	0,05	Vollständ. Hemmung	do.
des Brustseuche-pferdes Hintze	0,01	1 : 5	0,03	0,002	0,05	Schwache Hemmung	do.
	0,02	1 : 5	0,03	0,002	0,05	do.	do.
	0,05	1 : 5	0,03	0,002	0,05	Starke Hemmung	do.
	0,1	1 : 5	0,03	0,002	0,05	Vollständ. Hemmung	do.
des Pasteurella-Immunpferdes Nr. 25	0,01	1 : 5	0,03	0,002	0,05	Lösung	do.
	0,02	1 : 5	0,03	0,002	0,05	Schwache Hemmung	do.
	0,05	1 : 5	0,03	0,002	0,05	Mittelst. Hemmung	do.
	0,1	1 : 5	0,03	0,002	0,05	Fast vollst. Hemmung	do.
Römerscbes Anti-pneumokokkenserum	0,01	1 : 5	0,03	0,002	0,05	Schwache Hemmung	do.
	0,02	1 : 5	0,03	0,002	0,05	Mittelst. Hemmung	do.
	0,05	1 : 5	0,03	0,002	0,05	Fast vollst. Hemmung	do.
	0,1	1 : 5	0,03	0,002	0,05	Vollständ. Hemmung	do.
	—	1 : 5	0,03	0,002	0,05	—	do.
	—	1 : 2,5	0,03	0,002	0,05	—	do.
	—	—	0,03	0,002	0,05	—	do.
	—	—	0,03	—	0,05	—	Vollständ. Hemmung
	—	—	—	0,002	0,05	—	do.
	—	—	—	—	0,05	—	do.

untersuchten, rotzansteckungsverdächtigen Pferde des Husarenregiments No. 5 in Stolp und des Bestandes Mispel-Berlin zeigen bis auf zwei Fälle keine Ablenkung, sie stützen infolge ihres negativen Ausfalles das Ergebnis der Versuche bei den brustseuchekranken Pferden. Wenn am Serum des Pferdes 17 bei 0,2 ccm eine mittelstarke, bei Pferd 16 bei 0,1 ccm vollständige Hemmung zu verzeichnen ist, so dürfte dies auf eine frühere Erkrankung der Pferde an Brustseuche oder eine Streptokokkeninfektion zurückzuführen sein. Auffällig ist eine solche Erscheinung nicht. Leider war ich nicht in der Lage, in Erfahrung zu bringen, ob diese Pferde vor einiger Zeit tatsächlich an Brustseuche erkrankt waren.

Aus den Aufzeichnungen in Tabelle 4 geht hervor, daß die in Tabelle 3 verzeichneten Ablenkungen spezifischer Natur sind. Denn die Hemmungen nehmen bei Verwendung steigender Mengen der Sera zu.

Durch die vorstehend mitgeteilten Versuche ist dargetan, daß es unter Benutzung der nach meinen Angaben hergestellten Extrakte gelingt, die Komplementablenkungsreaktion auch für den Diplostreptococcus pleuropneumoniae Schütz auszuführen. Es fragt sich nun, welche Schlußfolgerungen wir aus einer solchen Feststellung zu ziehen berechtigt sind.

Zunächst scheint es mir wichtig, daß die allgemeine Frage, ob es überhaupt gelingt, den Komplementablenkungsversuch bei Streptokokkenerkrankungen für die Diagnose zu verwenden, im Prinzip gelöst ist. Dies kann insofern von Bedeutung werden, als wir bislang kein geeignetes sicheres Verfahren zur Wertbemessung von Streptokokken-Antiseris haben. Vielleicht läßt sich, ähnlich der Wertbemessung der Meningokokkensera, die Komplementablenkungsmethode auch für Streptokokkensera verwenden. Mir selbst fehlen hierüber die nötigen Erfahrungen, da ich praktische Versuche mit den von mir an einem Pferde hergestellten Brustseuchestreptokokkenimmunserum nicht habe anstellen können.

Des weiteren geht aus meinen Versuchen hervor, daß in den auf die angegebene Weise hergestellten Extrakten Substanzen vorhanden sind, die in engster Beziehung zu den im Verlaufe der Brustseuche-erkrankung gebildeten Antikörpern stehen. Die Wahrscheinlichkeit liegt nahe, daß die auf diese Weise extrahierten Stoffe infolge der erwiesenen nahen Beziehungen zu Antikörpern des Immunserums sich auch für die Immunisierung besser eignen werden als auf die gewöhnliche Weise hergestellte Extrakte oder vielleicht auch die Bakterien

selbst. Die von mir angestellten Serumprüfungsversuche an kleinen Versuchstieren bestätigen diese Vermutung.

Die spezielle und bedeutende Frage, ob wir berechtigt sind, den positiven Ausfall der Komplementablenkungsversuche mit den Brustseuchestreptokokken im modernen Sinne aufzufassen, wage ich auf Grund der vorliegenden Versuche allein nicht zu beantworten. Denn einwandfrei ist mit dem Gelingen der Komplementablenkungsreaktion die ätiologische Bedeutung der als Antigen verwandten Bakterien nicht bewiesen. Es kann hier mit nur zu großer Berechtigung der Einwurf gemacht werden, daß auch eine sekundär angesiedelte Bakterie zur Bildung von Substanzen im Blutserum Veranlassung geben kann, die dann mittels der Komplementablenkungsmethode nachzuweisen sind.

Nun ist aber der Beweis, daß die Brustseuchestreptokokken nicht die Erreger der Krankheit seien, bisher nicht erbracht worden. Vieles aber spricht dafür, daß sie es sind, die unter besonderen Bedingungen die Krankheit erzeugen. Hat doch die Anwendung sämtlicher in der Bakteriologie üblichen Untersuchungsmethoden zu keiner anderen Feststellung als der der Schützschen Streptokokken und einiger anderer zweifellos sekundär angesiedelter Bakterien geführt. Ich glaubte, gleichfalls unter Anwendung des Komplementablenkungsverfahrens, etwas über das Wesen des Erregers ermitteln zu können, indem ich Extrakte aus Organen wie frisch hepatisierten oder nekrotischen Lungenteilen, Pleurabelag usw. herstellte und diese mit dem Serum brustseuchekranker Pferde zur Bindung brachte. Diese Versuche sind negativ ausgefallen. Dies spricht nicht dafür, daß etwa ein ultravisibles, uns bisher verborgen gebliebenes Virus die Ursache der Krankheit ist.

Mit Rücksicht auf das Ergebnis der von mir früher mitgeteilten Infektionsversuche und anderer serologischer Feststellungen (7), über die ich demnächst in der Zeitschrift für Infektionskrankheiten usw. der Haustiere eingehend berichten werde, möchte ich die bei meinen Komplementablenkungsversuchen gemachten Feststellungen als eine weitere Stütze ansehen für die Behauptung, die Brustseuchestreptokokken seien die ursächlichen Erreger der ansteckenden Lungenbrustfellentzündung der Pferde. Daß die Komplementablenkungsversuche allein nicht ausreichend sind, dies zu beweisen, habe ich betont.

Literatur.

1) Hempel, J., und W. Pfeiler, Ueber Komplementbindungsversuche mit dem Diplococcus pleuropneumoniae Schütz und der Pasteurella equina Lignières. Zeitschr. f. Infektionskrankh. usw. d. Haustiere. 1909. Bd. 6. H. 1. S. 28—38.
2) Schütz, J. W. und B. Schubert, Die Ermittelung der Rotzkrankheit mit Hilfe der Komplementablenkungsmethode. Arch. f. wissenschaftl. u. prakt. Tierheilk. 1909. Bd. 35. H. 1—2. S. 44—82.
3) Pfeiler, W., Weitere Komplementbindungsversuche mit dem Diplococcus pleuropneumoniae Schütz usw. Zeitschr. f. Infektionskrankh. usw. d. Haustiere. 1909. Bd. 6. H. 2. S. 117—136.
4) Ehrlich, P., Neißer, M. und H. Sachs, Untersuchungen über das Verfahren von M. Neißer und H. Sachs zur forensischen Unterscheidung von Menschen- und Tierblut. Abdruck aus d. klin. Jahrbuch. Jena bei Gust. Fischer. 1908. S. 28—49.
5) Bauer, J., Ueber die Spezifität der biologischen Eiweißdifferenzierung. Arb. aus d. kgl. Inst. f. experim. Therapie z. Frankfurt a. M. 1907. H. 3. S. 71—82. Gustav Fischer, Jena.
6) Lignières, Etiologie de la fièvre typhoïde du cheval. Bulletin de la Soc. centr. de médec. vétérin. 1897. Vol. 15. p. 437—449.
7) Pfeiler, W., Infektionsversuche mit dem Diplococcus pleuropneumoniae Schütz und der Pasteurella equina Lignières an Pferden usw. Zeitschr. f. Infektionskrankh. usw. der Haustiere. 1908. Bd. 4. S. 250—264.

XXII.

Aus dem pathologischen Institute der Tierärztlichen Hochschule zu Berlin.
Vorstand: Geheimer Regierungsrat Professor Dr. Schütz.

Die pathologische Anatomie der Kolik des Pferdes.

Von

F. Pilwat,

Kreistierarzt und ehemaligem Assistenten am Institute.

(Mit 3 Abbildungen im Text.)

Die nachstehende Arbeit gründet sich auf Beobachtungen, die an dem Sektionsmaterial des Pathologischen Instituts während eines Zeitraums von drei Jahren, vom 1. April 1903 bis 31. März 1906, gesammelt worden sind.

Geschichtliches.

Die Kolik gehört zu den am längsten bekannten Pferdekrankheiten; sie wird bereits von den tierärztlichen Schriftstellern des Altertums, Columella, Eumelus, Vegetius, Apsyrtus und Hierokles genau beschrieben. In der tierärztlichen Literatur des Mittelalters findet sich bei Jordanus Ruffus eine ziemlich ausführliche Abhandlung über die Kolik. Mit dem Aufblühen der tierärztlichen Wissenschaft, besonders seit Gründung der tierärztlichen Lehranstalten, ist die Zahl der tierärztlichen Autoren, die ihre Erfahrungen und Beobachtungen über die Kolik des Pferdes in der Literatur niedergelegt haben, eine so große geworden, daß es den Rahmen dieser Abhandlung bei weitem übersteigen würde, wenn alle Arbeiten über diese Krankheit des Pferdes aufgezählt werden sollten. Alle Lehrbücher der speziellen Pathologie und Therapie der Haustiere, namentlich diejenigen von Dieterichs, Haubner, Veith, Hering, Röll, Spinola, Friedberger und Fröhner, Dieckerhoff, Hutyra und Marek haben das klinische Bild der Kolik eingehend besprochen. Auch über die der Krankheit zu Grunde liegenden patho-

logisch-anatomischen Veränderungen an den Organen der Bauchhöhle finden sich bei den genannten Autoren kurze Angaben. Eine eingehendere Bearbeitung hat die pathologische Anatomie der Kolik von Ullrich (Magazin für die gesamte Tierheilkunde, Band 16), von Bruckmüller (Vierteljahrsschrift für wissenschaftliche Veterinärmedizin, Band 2), Friedberger und insbesondere von Bollinger (Die Kolik der Pferde und das Wurmaneurysma der Eingeweidearterien, München 1870) erfahren. Ferner hat Kitt in seinem Lehrbuche der pathologischen Anatomie der Haustiere die anatomischen Veränderungen an den Organen der Bauchhöhle des Pferdes beschrieben und dadurch gleichfalls Beiträge zur pathologischen Anatomie der Kolik geliefert.

Leider sind ausführliche Obduktionsberichte in der Literatur nur spärlich mitgeteilt worden, so daß ein bestimmtes Urteil über die anatomischen Veränderungen, die den Tod der Tiere herbeigeführt haben, nicht immer mit Sicherheit ausgesprochen werden kann.

Wesen und Begriff.

Mit dem Namen Kolik hat man seit alters her die Schmerzempfindung eines Tieres bezeichnet, die durch Erkrankung der in der Bauchhöhle gelegenen Organe bedingt wird. Mithin ist die „Kolik“ nur ein Symptom, aber allerdings ein besonders auffallendes Symptom einer Gruppe von Krankheiten. Da nun in der Bauchhöhle des Pferdes zahlreiche Organe ihre Lage haben, an denen die verschiedenartigsten schmerzhaften Krankheitsprozesse auftreten können, so erscheint es zunächst wunderbar, daß alle jene Krankheiten unter der Bezeichnung „Kolik“ zusammengefaßt worden sind. Diese eigenartige Erscheinung erklärt sich nur durch eine gewisse Verlegenheit, nämlich dadurch, daß die Hilfsmittel der klinischen Diagnostik in der Regel nicht ausreichen, um die einzelnen zur Gruppe der Kolik gehörenden Krankheiten mit Sicherheit von einander trennen zu können. Dieckerhoff (Lehrbuch der speziellen Pathologie und Therapie, 2. Auflage, S. 889) sagt: „Die Pathologie der Kolik gestaltet sich bei Pferden so kompliziert, daß die sichere und vollständige Differenzierung der Krankheitsgruppe für die praktische Diagnostik nicht erreichbar ist.“ Auch in den neuesten Veröffentlichungen aus der medizinischen Klinik der Berliner Tierärztlichen Hochschule (Nitzschke, Monatshefte für praktische Tierheilkunde, Band 16) heißt es, daß die Spezialdiagnose der einzelnen Kolikarten ein sehr schwieriges

Problem sei, und daß durch die Sektion vielfach erst eine genauere Aufklärung zu erreichen ist.“ Hutyra und Marek haben allerdings in ihrem jüngst in deutscher Sprache erschienenen Lehrbuche der speziellen Pathologie und Therapie der Haustiere den Versuch gemacht, den Begriff der Kolik fallen zu lassen, und diese Krankheitsgruppe in die einzelnen Krankheiten aufzulösen. Ob dieser Versuch gelungen ist, kann natürlich von dieser Stelle aus nicht entschieden werden. In jedem Falle befindet sich die pathologische Anatomie bei der Differenzierung der Kolik den klinischen Methoden gegenüber im Vorteil, weil die Organe der Bauchhöhle der anatomischen Untersuchung viel leichter zugänglich sind, und die Krankheiten dieser Organe der Regel nach offensichtliche Veränderungen zurücklassen. Daher wird auch das Obduktionsbild des an der Kolik gestorbenen Pferdes für die praktischen Tierärzte stets eine Quelle der Belehrung sein; man wird den anatomischen Befund mit den zu Lebzeiten des Pferdes beobachteten Krankheitserscheinungen vergleichen, seine Diagnose kontrollieren, vielleicht stillschweigend korrigieren und nicht unwesentliche Schlüsse daraus für die Therapie dieser Krankheit ziehen. Namentlich aber für die Beurteilung gerichtlicher Fälle gibt die pathologische Anatomie die wichtigsten Anhaltspunkte.

Schon seit langer Zeit findet sich in der Literatur die Einteilung in eine symptomatische oder falsche und eine wahre Kolik. Die symptomatische Kolik wird bei mehreren Infektions- und Intoxikationskrankheiten, z. B. beim Milzbrande, dem Pferdetyphus, der Bleivergiftung und anderen Krankheiten beobachtet. Diese Krankheiten zeigen jedoch noch andere Erscheinungen, so daß ihre Erkennung in der Regel keine Schwierigkeiten bietet und sind demnach aus der großen Gruppe der „Kolik“ leicht auszuscheiden. Die falsche Kolik soll durch Krankheitsprozesse in den Organen der Bauch- und Beckenhöhle mit Ausnahme des Magens und Darms hervorgerufen werden. Dieckerhoff (Spezielle Pathologie und Therapie, 2. Auflage) glaubt, daß mit Sicherheit nur die entzündlichen Prozesse am Bauchfelle eine sogenannte falsche Kolik erzeugen können, und nennt diese Kolik daher die „Bauchfellkolik“. Berücksichtigt man, daß primäre Bauchfellentzündungen des Pferdes sehr selten sind, so dürfte diese Kolik ein großes praktisches Interesse nicht besitzen. Die sekundären Entzündungen des Bauchfells sind beim Pferde allerdings ziemlich häufig; sie gehen aber der Regel nach aus primären Krankheiten des Magens und Darmes hervor und müssen daher als Komplikationen derselben

betrachtet werden. Alle selbständigen Krankheiten des Magens und Darms sind von den Autoren als wahre Kolik bezeichnet worden. Diese Erkrankungen haben für die praktische Tierheilkunde die allergrößte Wichtigkeit, da ihnen fast die Hälfte aller Pferde zum Opfer fällt. Bollinger (Die Kolik der Pferde und das Wurmaneurysma der Eingeweidearterien, München 1870) gibt an, daß unter 100 innerlich kranken Pferden 40 an Kolik leiden, daß unter 100 Fällen von Kolik 13 tödlich endigen, und daß unter 100 umgestandenen Pferden 40 an Kolik gelitten haben. Gestützt auf obige Statistik konnte Bollinger mit Recht sagen, daß es weder unter den epizootischen noch unter den sporadischen Krankheiten des Pferdes eine Krankheit gibt, die nur annähernd ähnliche Opfer fordert, wie die sogenannte Kolik.

In der nachstehenden Abhandlung sind nur die Fälle von primärer Erkrankung des Magens und Darms, die in einem dreijährigen Zeitraume, vom 1. April 1903 bis 31. März 1906, im Pathologischen Institute der Berliner tierärztlichen Hochschule zur Obduktion gekommen sind, berücksichtigt worden.

In dem genannten Zeitraume wurden im Pathologischen Institute 837 Pferde seziert. Darunter befanden sich 428 = 51,14 pCt. aller in den Kliniken der Berliner Hochschule gestorbenen Pferde, die an selbständigen Krankheiten des Magens und Darms gelitten hatten, also während des Lebens Kolikerscheinungen gezeigt hatten. Die bei diesen Sektionen ermittelten Krankheiten lassen sich in folgende Gruppen zerlegen.

I. Primäre Magen-Darmentzündung.

Bei 29 Pferden = 6,78 pCt. aller an Kolik gestorbenen Pferde wurde als Todesursache eine primäre Entzündung der Schleimhaut des Magens und Darmes gefunden, die alle Formen vom einfachen Katarrh bis zur schwersten Diphtherie oder zur Gangrän zeigte. Die Lehrbücher der speziellen Pathologie und Therapie beschreiben diese Erkrankungen teils als akute Magendarmkatarrhe, teils als einfache, toxische und infektiöse oder mykotische Magendarmentzündungen. Bevor auf die pathologisch-anatomischen Veränderungen dieser Magendarmaffektionen näher eingegangen werden soll, mag es gestattet sein, die Obduktionsbefunde mehrerer an den genannten Prozessen zugrunde gegangener Pferde mitzuteilen.

1. Braune Stute, Stern, Druckflecke in der Sattellage, linke Vorderkrone und Ballen, linke Hinterfessel, Krone und Ballen weiß, ca. 15 Jahre alt.

Gestorben und obduziert am 14. 3. 1906.

Der Kadaver befindet sich in gutem Nährzustande. In der Unterhaut, über dem Euter, in der Umgebung der Gelenke und unter dem Bauchfelle liegt dickes weißlich-graues, mit einem Stich ins Gelbliche schimmernde Fettgewebe, das auf dem Durchschnitte einen lappigen Bau erkennen läßt. Die Körpermuskeln zeigen Totenstarre und erscheinen auf dem Durchschnitte graubraunrot, etwas trocken und trübe. Die Unterhaut ist in der Gegend des Brustbeins und in der vorderen und mittleren Bauchgegend dick, gelblich-grau, gallertartig und auf dem Durchschnitte feucht.

Der Bauch ist etwas eingefallen. Im freien Raume der Bauchhöhle kein fremder Inhalt. Das den Darm und die Bauchwände überziehende Bauchfell ist blaßgrau, zart und durchscheinend, seine Oberfläche glatt und mattglänzend. An der Lage des Darms findet sich keine Abweichung. Der Zwölffinger-, Leer- und Hüftdarm sind mäßig zusammengezogen und enthalten etwas gelblich-graubraune, trübe, mehlsuppenartige Flüssigkeit. Die Schleimhaut der Dünndarmabteilungen liegt in Längs- und Querfalten, die auf ihrer Höhe gerötet sind. Sonst erscheint diese Schleimhaut grau, trübe, etwas dick, aufgelockert und auf dem Durchschnitt feucht. Der Blinddarm enthält mehrere Liter graubraune flüssige, der Grimmdarm flüssige bis dünnbreiige Massen. Im Mastdarme wenig breiiger grünlich-brauner Kot. Die Schleimhaut des Blind-, Grimm- und Mastdarms ist in großer Ausdehnung diffus gerötet, etwas dick, aufgelockert und auf dem Durchschnitte feucht. Im Magen finden sich 3 Liter bräunliche dünnbreiige bis flüssige Inhaltsmassen, die einen schwach-säuerlichen Geruch besitzen. Der Magen ist klein und etwas zusammengezogen; die Schleimhaut der Pförtnerhälfte bildet zahlreiche, der Mehrzahl nach in der Längsrichtung verlaufende Falten, deren Gipfel diffus gerötet und mit zahlreichen braunroten Flecken besetzt sind. Gegen den Pförtner hin liegt auf der Oberfläche der Schleimhaut ein grauer, zäher, glasig durchscheinender Belag, der sich schwer von der Schleimhaut abspülen läßt. In der linken Magenhälfte ist die Schleimhaut grauweiß, an der Oberfläche glatt und läßt keine Abweichungen erkennen.

Die im Gekröse des Darmes liegenden Lymphdrüsenpakete sind bis bohnengroß, sehen außen grau bis rötlich-grau aus, besitzen eine etwas weiche Beschaffenheit und erscheinen auf dem Durchschnitte graurot und feucht. Die Milz mißt 48 cm in der Länge, 26 cm in der größten Breite und 3,5 cm in der mittleren Dicke; das Gewicht derselben beträgt 2300 g. Oberfläche der Milz glatt und graublau; Konsistenz weich. Auf dem Durchschnitte ist das Balkengewebe in der Milz nicht sichtbar. Die Pulpa hat an Masse erheblich zugenommen, ist dunkelrot und fast flüssig, sodaß die Schnittfläche der Milz dadurch ein glattes und feuchtglänzendes Aussehen erhält. Die Leber wiegt 8000 g; ihre Ränder sind abgerundet. Auf der Zwerchfellsfläche, besonders des rechten Leberlappens, sitzen zahlreiche grauweiße bindegewebige Zotten; sonst ist die Oberfläche der Leberkapsel glatt. Konsistenz der Leber etwas brüchig. Ueber die Schnittfläche der Leber fließt viel dunkelrotes Blut. Das Lebergewebe erscheint auf dem Durchschnitte rötlich-graubraun mit einem Stich ins Gelbliche und ist trübe. Zeichnung der Leberläppchen ziemlich gut erkennbar. Die einzelnen Läppchen sind hirsekorn- bis reiskorngroß, in der Mitte dunkelrot, am Rande in breiter Zone gelblichgrau. Die bindegewebigen

Kapseln der Nieren sind dünn und reißen leicht beim Abziehen. Die Nieren sehen außen rötlich-grau aus und zeigen an ihrer Oberfläche mehrere Risse, die beim Abtrennen der Kapseln in dem brüchigen Rindengewebe entstanden sind. Linke Niere 19 cm lang, 17 cm breit und 5,3 cm dick, rechte Niere 18,5 cm lang, 19 cm breit und 6 cm dick. Die Rindenschicht besitzt auf dem Durchschnitte eine Breite von 2 cm, sieht rötlich-grau aus, ist trübe, etwas trocken und von zahlreichen, breiten, grauen, radiär verlaufenden Streifen durchzogen. Marksubstanz gestreift und graurot, an der Grenze der Rinde in breiter Zone dunkelrot. Beim Streichen mit dem Messerrücken von der Rinde gegen die Papille hin entleert sich aus den großen Sammelröhren eine gelblich-graue, trübe rahmartige Flüssigkeit.

Das Zwerchfell steht im 7. Zwischenrippenraume. Die Brustfellsäcke sind leer. Das Brustfell ist blaßgrau, zart und durchscheinend, seine Oberfläche glatt und mattglänzend. Unter den Blättern der Brusthaut liegen zahlreiche dunkelrote bis schwarzrote Punkte und Flecke. Die Lungen liegen frei in den Brustfellsäcken, haben sich von den Rippenwänden zurückgezogen und sind klein. Das Gewebe beider Lungen ist weich, elastisch und knistert beim Durchschneiden. Im Herzbeutel 50 ccm einer rötlichen wässerigen Flüssigkeit. Die Oberfläche der sich berührenden Herzbeutelblätter ist glatt und glänzend. Unter dem inneren Blatte des Herzbeutels finden sich zahlreiche fleckenförmige Blutungen. Der Umfang des Herzens beträgt an der Herzbasis 62 cm. Rechte Kammer 18 cm hoch, stark gewölbt und mit dunkelrotem geronnenen und flüssigen Blute prall gefüllt. Die linke Kammer ist 19 cm hoch, mehr abgeflacht und enthält neben etwas flüssigem Blute kleinere dunkelrote und speckhäutige Gerinnsel. Seitenwand des rechten Ventrikels 1,9 cm, die des linken 3,5 cm dick. Durch die beiderseitigen Atrio-Ventrikularöffnungen läßt sich die länglich zusammengelegte Hand bequem hindurchführen. Die Herzklappen und die Innenhaut des Herzens sind zart. Unter dem wandständigen Endokard, besonders des linken Ventrikels, liegen auf der Höhe der Papillarmuskeln große flächenförmige Blutungen. Die Herzmuskulatur erscheint auf dem Durchschnitt graurot, fleckweise gelblich-grau, trocken und trübe; ihre Konsistenz ist brüchig. Die venösen Gefäßnetze der Schleimhaut des Kehlkopfes und der Luftröhre sind stark gefüllt; daneben liegen in dieser Schleimhaut mehrere punkt- und fleckenförmige Blutungen. Die Schleimhaut der Rachenhöhle, der Kehldeckel-Gießkannenbänder und des Zungengrundes erscheint mehr gleichmäßig bläulich-rot. Die harte Hirnhaut ist grau und durchscheinend. Die venösen Gefäße der weichen Hirnhaut sind stark gefüllt. An der Hirnsubstanz bestehen keine nachweisbaren Veränderungen. Die Hüft-Blind-Grimmdarmarterie ist 4 cm lang und spindelförmig erweitert. Die Wände des erweiterten Gefäßes sind 2—3 mm dick, an der Innenfläche rauh und mit rötlich-grauen, ziemlich trockenen Gerinnseln bedeckt, die der Gefäßwand fest anhaften. Unter den Auflagerungen ist die Gefäßinnenhaut fetzig und fehlt teilweise ganz. Die Abgangsstellen aller aus dem Stamm der vorderen Gekrösarterie und aus der Hüft-Blind-Grimmdarmarterie entspringenden Arterien sind unverändert. Die Darmarterien sind wegsam; Pfröpfe fehlen in ihnen.

Pathologisch-anatomische Diagnose: Einfache katarrhalische Entzündung der Drüsenschleimhaut des Magens und der Schleimhaut des gesamten Darmes. Akute Schwellung der Gekröslymphdrüsen und der Milz. Trübe Schwel-

lung und Fettinfiltration der Leber. Trübe Schwellung der Körpermuskeln. Schwere trübe Schwellung und beginnende Fettmetamorphose des Herzmuskels. Katarrhalische Nierenentzündung. Blutungen unter dem Brustfelle, unter dem inneren Blatte des Herzbeutels und unter der Herzinnenhaut. Erweiterung und wandständige Thrombose der Hüft-Blind-Grimmdarmarterie.

2. Fuchswallach, durchgehende Blässe, vier Füße weiß, 7—8 Jahre alt. Gestorben und obduziert am 13. 1. 1906.

Der Kadaver ist gut genährt; in der Unterhaut, in der Umgebung des Schlauches, der Gelenke und unter dem Bauchfelle liegt ziemlich dickes, grauweißes, lappiges Fettgewebe. Die Körpermuskeln sind noch warm und zeigen erst am Kopfe und Halse beginnende Totenstarre. Auf dem Durchschnitte erscheinen die Muskeln graurot und trübe. Gefäße der Unterhaut stark gefüllt.

Der Bauch ist aufgetrieben. Im freien Raume der Bauchhöhle kein fremder Inhalt. An der Lage des Darms zeigt sich keine Abweichung. Der Blind- und Grimmdarm sind lang und weit und hauptsächlich durch Gase stark ausgedehnt. Die Blätter des Bauchfells sind zart und durchscheinend, an der Oberfläche mattglänzend. Der Leerdarm sieht außen bläulich-grau aus, ist in seinem vorderen Abschnitte etwas zusammengezogen und enthält hier wenig gelbrote dickschleimige Flüssigkeit. Gegen den Hüftdarm hin nimmt der flüssige Inhalt, der hier mit festen Bestandteilen vermischt ist, erheblich an Menge zu; auch enthält dieser Darmteil Gase. Die Schleimhaut des vorderen Leerdarmabschnittes und des Zwölffingerdarmes ist gleichmäßig dunkelrot, etwas dick und locker. Im hinteren Teile des Leerdarmes und im Hüftdarme erscheint die Schleimhaut nur auf der Höhe der Längs- und Ringfalten stark gerötet, sonst grau-rot und trübe. Auf der Oberfläche der einzelnen Dünndarmabschnitte findet sich stellenweise in großer Ausdehnung ein grauer, etwas durchscheinender, zäher, schwer abspülbarer Belag. Im Blind- und Grimmdarme viel Gas und bräunlicher flüssiger bis dünnbreiiger Inhalt in reichlicher Menge. Die rechte obere Lage und die magenähnliche Erweiterung des Grimmdarmes sowie der Mastdarm sind fast leer. Schleimhaut des Blind-, Grimm- und Mastdarmes auf der Höhe der Bandstreifen und Ringfalten gerötet, sonst grünlichgrau, etwas dick und trübe. Der Magen enthält etwas Gas und 15 Liter flüssige, mit breiigen Bestandteilen vermischte graugrüne Massen. Die mit Drüsen besetzte Schleimhaut der rechten Magenhälfte ist fleckig und streifig gerötet, in der Gegend der Fundusdrüsen dick, trübe und grob gekörnt. Auf der Höhe zahlreicher Schleimhautläppchen finden sich punkt- und fleckenförmige schwarzrote Blutungen. Gegen den Pförtner hin wird die Oberfläche der Schleimhaut mehr glatt. Die im Gekröse liegenden Lymphdrüsenpakete sind über bohnengroß, auf dem Durchschnitte rötlichgrau und saftreich. Die Milz wiegt 7500 g; sie mißt 78 cm in der Länge, 33 cm in der größten Breite und 5 cm in der mittleren Dicke. Die Oberfläche der Milz erscheint dunkelblau und flach gekörnt. Unter der stark gespannten und dünnen Milzkapsel liegen zahlreiche, etwa linsengroße, schwarzblaue Hügel dicht nebeneinander. Konsistenz der Milz weich. Auf dem Durchschnitte ist das Balkengewebe nicht sichtbar. Die schwarzrote, sehr reichliche Pulpa ist fast flüssig und quillt in Form von dicklichen Tropfen über die Schnittfläche hervor, letztere erscheint feucht und stark glänzend. Das Gewicht der Leber beträgt $10^1/_2$ kg. Die Leber ist außen glatt, mattglänzend, besitzt abgerundete Ränder und sieht rötlich-

graugelb aus. Das Lebergewebe ist trübe, brüchig und blutreich. Schnittfläche der Leber gelblich-graurot und fettig glänzend. Die Zeichnung der Leberläppchen ist ziemlich gut sichtbar. Die einzelnen Läppchen haben etwa die Größe eines Reiskorns, sind in der Mitte gelblich-rot, am Rande in breiter Zone graugelb. Die fibrösen Kapseln lassen sich leicht von den Nieren abtrennen. Linke Niere 19 cm lang, 16 cm breit und 5 cm dick, rechte Niere 18 cm lang, 18 cm breit und 5,3 cm dick. Beide Nieren besitzen eine glatte, mattglänzende Oberfläche, sehen außen rötlich-grau aus und sind etwas brüchig. Die Rindenschicht zeigt auf dem Durchschnitte eine Breite von 2—3 cm, ist grau bis rötlich-grau, trocken, trübe und stellenweise von grauen, radiär verlaufenden Streifen durchzogen. Marksubstanz dunkelgraurot und gestreift, an der Grenze der Rinde dunkelrot.

Die Brustfellsäcke sind leer. Das Brustfell ist blaßgrau, zart und durchscheinend, an der Oberfläche glatt und mattglänzend. Die Lungen liegen frei in den Brustfellsäcken, sind retrahiert, sehen bläulich-rot aus und knistern beim Hinüberstreichen. An den scharfen Rändern beider Lungen sitzen einzelne weißlichgraue bindegewebige Fäden. Ueber die Schnittfläche der Lungen fließt etwas dunkelrotes Blut. Im Herzbeutel ein Eßlöffel voll einer gelbroten klaren Flüssigkeit. Die Oberfläche der sich berührenden Herzbeutelblätter ist glatt und glänzend. Der Umfang des Herzens beträgt an der Herzbasis 63 cm. Die rechte Kammer ist 17 cm hoch und mit dunkelrotem flüssigen und geronnenen Blute prall gefüllt; ihre Seitenwand ist 1,9 cm dick. Linke Kammer 19 cm hoch, fast leer und zusammengezogen; diese Kammer enthält kleine dunkelrote und speckhäutige Gerinnsel; ihre Seitenwand ist 3,5 cm dick. Durch die zwischen den Vor- und Herzkammern gelegenen Oeffnungen läßt sich eine länglich zusammengelegte Hand bequem hindurchführen. Herzklappen und Innenhaut des Herzens zart. Unter dem wandständigen Endokard, hauptsächlich des linken Ventrikels, liegen größere strich- und fleckenförmige Blutungen. Die Herzmuskulatur ist auf dem Durchschnitte graurot, trocken und trübe; ihre Konsistenz brüchig. Das Gewicht des leeren Herzens beträgt 6 kg. In der Schleimhaut des Kehlkopfes und der Luftröhre liegen stark gefüllte venöse Netze. Die Schleimhaut des Zungengrundes, der vorderen Fläche des Kehldeckels, der Kehldeckelgießkannenbänder und der Rachenhöhle ist bläulich-rot. Die Hüft-Blind-Grimmdarmarterie ist 4,2 cm lang und zylindrisch erweitert; ihre Wände sind 2 bis 4 mm dick, an der Innenfläche bis auf mehrere in der Längsrichtung verlaufende strichförmige Narben glatt. Wandständige Gerinnsel fehlen. Die Darmarterien sind wegsam und ohne Veränderungen. Am Gehirne und an den Häuten desselben lassen sich gleichfalls keine Abweichungen feststellen.

Pathologisch-anatomische Diagnose: Allgemeine akute katarrhalische Magen-Darmentzündung mit hauptsächlicher Lokalisation im Zwölffinger- und Leerdarme. Tympanitis des Blind- und Grimmdarmes. Hochgradige akute Milzschwellung. Trübe Schwellung, Fettinfiltration und geringgradige Gelbsucht der Leber. Trübe Schwellung der Nieren, der Körpermuskeln und des Herzens. Blutungen unter der Innenhaut des Herzens. Erweiterung der Hüft-Blind-Grimmdarmarterie.

3. Rappstute mit Flocke.

Gestorben und obduziert am 28. 7. 1907.

Der Kadaver befindet sich in der Rückenlage und ist schlecht genährt. In der

Unterhaut, über dem Euter, in der Umgebung der Gelenke und unter dem Bauchfelle liegt etwas rötlich-gelbes Fettgewebe von schleimiger Beschaffenheit. Gefäße der Unterhaut gefüllt. Die Körpermuskeln sind schlecht entwickelt, zeigen Totenstarre, sehen außen und auf dem Durchschnitte braunrot und etwas feucht aus.

Der Bauch ist stark aufgetrieben. Im freien Raume der Bauchhöhle findet sich ein Liter einer bräunlich-roten wässerigen Flüssigkeit. Die Oberfläche des Bauchfells ist mit zahlreichen grauweißen bindegewebigen Zotten besetzt; sonst ist das Bauchfell zart und schwach durchscheinend. Die Zwerchfellskrümmungen und die linken Lagen des sehr langen und weiten Grimmdarms sind zum Teil durch eine große Oeffnung des Zwerchfells in den linken Brustfellsack hineingetreten. Die Beckenkrümmung des Grimmdarms befindet sich in der linken Leistengegend. Der Blind- und Leerdarm liegen mehr auf der rechten Seite der Bauchhöhle, die Schlingen des kleinen Kolons in der linken Leisten- und Flankengegend. Alle sichtbaren Darmteile sind durch Gas beträchtlich ausgedehnt. Unter dem serösen Ueberzuge besonders des Blind- und Grimmdarms finden sich zahlreiche dunkelrote Punkte, Flecke und Striche. Die Mehrzahl der Leerdarmschlingen sieht außen bläulichgrau aus. Der Inhalt des Leerdarms besteht aus etwas bräunlicher, trüber schleimiger Flüssigkeit und Gas. Die Schleimhaut des Zwölffinger-, Leer- und Hüftdarms ist in großer Ausdehnung stark diffus gerötet, etwas dick, trübe und aufgelockert. Auf der Höhe der Schleimhautfalten liegen schwarzrote Punkte und Flecke. Im Blind- und Grimmdarme viel Gas und dünnbreiige, grünlichgraue Massen in mittlerer Menge. Der Mastdarm enthält nur sehr wenig breiigen Kot. Schleimhaut des Blind-, Grimm- und Mastdarms fleckweise, besonders auf der Höhe der Falten gerötet, sonst grünlichgrau und etwas trübe. Die mesenterialen Lymphdrüsenknoten sind etwa erbsengroß, rötlichgrau, etwas weich und auf dem Durchschnitte feucht. Der Magen enthält außer Gas 10 Liter dünnbreiige bis flüssige bräunlich-grüne Massen, die einen säuerlichen Geruch besitzen. Die Schleimhaut der linken Magenhälfte ist rötlichgrau, ihre Oberfläche glatt. Der gefranzte Rand dieser Schleimhaut ist zwischen den Schenkeln der hufeisenförmigen Muskelschleife mit zahlreichen bis erbsengroßen grauen Warzen besetzt. Die Schleimhaut der drüsentragenden rechten Magenhälfte erscheint in der Gegend der Fundusdrüsen dunkelblaurot, trübe, etwas dick und gallertartig, ihre Oberfläche fast glatt. Gegen den Pförtner hin zeigt die Schleimhaut fleckige und streifige Rötung. Die Milz mißt 48 cm in der Länge, 25 cm in der größten Breite und 4 cm in der mittleren Dicke. Oberfläche der Milz glatt und graublau; Konsistenz weich. Das Balkengewebe ist auf dem Durchschnitte der Milz nicht deutlich sichtbar. Pulpa sehr reichlich, dunkelrot und über die Schnittfläche hervorquellend. Das Gewicht der Leber beträgt 3600 g. Außen sieht die Leber braunrot aus; auf der Zwerchfellsfläche ist die Leberkapsel mit zahlreichen grauweißen bindegewebigen Zotten besetzt, au mehreren Stellen plattenförmig verdickt, grauweiß und undurchsichtig. Das Lebergewebe besitzt eine derbe Konsistenz und ist sehr blutreich. Auf dem Durchschnitte ist die Läppchenzeichnung in der Leber ziemlich deutlich sichtbar. Die einzelnen Läppchen sind etwa hirsekorngroß, in der Mitte braunrot, am Rande in schmaler Zone graubraun. Die Nierenkapseln lassen sich leicht von den Nieren abtrennen. Linke Niere 15 cm lang, 12 cm breit und 3,8 cm dick, rechte Niere 14 cm lang, 14 cm breit und 4,2 cm dick. Die Nieren sehen rotbraun aus und fühlen sich derb an. Oberfläche beider Nieren glatt und mattglänzend.

Die Rindenschicht ist auf dem Durchschnitte 1,5 cm breit, rötlichbraun und schwach durchscheinend. Die Knäuel sind in der Rinde als rote Pünktchen erkennbar. Marksubstanz graurot und streifig, an der Grenze der Rindenschicht dunkelrot.

In der muskulösen Rippen- und Lendenpartie der linken Zwerchfellshälfte findet sich ein fast vertikal verlaufender 43 cm langer Riß, dessen Ränder an einzelnen Stellen etwas zackig, sonst glatt, scharf, blaß und frei von Blutgerinnseln sind. Die Brustfellsäcke enthalten etwa ein Liter einer rötlichen wässerigen Flüssigkeit. Die Brustfellblätter sind zart und durchscheinend, ihre Oberfläche ist glatt und glänzend. Unter dem Rippen- und Lungenfelle liegen stellenweise dunkelrote Punkte und Flecke. Die Lungen liegen frei in den Brustfellsäcken, sind klein, retrahiert, sehen in ihren oberen Teilen bläulichrot aus und knistern schwach beim Durchschneiden. Ueber die glatte Durchschnittsfläche fließt besonders in den oberen Teilen beider Lungenkörper viel dunkelrothes Blut. Im Herzbeutel 200 ccm einer gelbroten klaren wässerigen Flüssigkeit. Die Oberfläche der sich berührenden Herzbeutelblätter ist glatt und glänzend. In den Herzfurchen liegt wenig gelbliches gallertartiges Fettgewebe. Der Umfang des Herzens beträgt an der Herzbasis 56 cm. Die rechte Herzkammer ist 15, die linke 17 cm hoch. Seitenwand des rechten Ventrikels 1,5, die des linken 3 cm dick. Die rechte Herzhälfte ist mit flüssigem und geronnenem Blute ziemlich stark gefüllt. In den linken Herzhöhlen finden sich kleinere dunkelrote und speckhäutige Gerinnsel. Durch die zwischen den Vor- und Herzkammern gelegenen Oeffnungen läßt sich eine länglich zusammengelegte Hand bequem hindurchführen. Die am Ostium aorticum stehenden halbmondförmigen Klappen sind in ihren Randteilen dick, grauweiß und undurchsichtig. Das wandständige Blatt der Herzinnenhaut, besonders der linken Herzhälfte, ist fleckweise schwielenartig verdickt. Unter der Herzinnenhaut finden sich auf der Höhe der Papillarmuskeln große flächenförmige Blutungen. Die Herzmuskulatur erscheint auf dem Durchschnitte braunrot und etwas trübe. Die Schleimhaut des Zungengrundes, der Rachenhöhle, der vorderen Fläche des Kehldeckels und der Kehldeckelgießkannenbänder ist bläulichrot und etwas dick. In der Schleimhaut des Kehlkopfes und der Luftröhre liegen gefüllte Venennetze. Der Kehldeckel besizt eine kahnförmige Gestalt. Die retropharyngealen und submaxillaren Lymphdrüsenknoten sind linsen- bis erbsengroß gegen einander verschiebbar und auf dem Durchschnitte rötlichgrau. Stellenweise sind in dem Drüsengewebe schwarze Partikelchen eingelagert. Die Hüft-Blind-Grimmdarmarterie ist 4 cm lang und gleichmäßig zylindrisch erweitert; ihre Wände sind 2—3 mm dick, an der Innenfläche rauh und mit mehreren erbsen- bis bohnengroßen, etwas platten rötlichgrauen Gerinnseln bedeckt, die der Gefäßwand ziemlich fest anhalten. In der Tiefe der Gerinnselmassen liegen zwei drehrunde, 12—14 mm lange Wurmlarven. Unter den Auflagerungen ist die Gefäßinnenhaut fetzig und fehlt stellenweise ganz. Die Abgangsstellen der aus der vorderen Gekrösarterie und aus der Hüftblinddarmarterie entspringenden Darmgefäße sind ohne Veränderungen. Die Darmarterien sind in ihrem ganzen Verlaufe wegsam und frei von Pfröpfen.

Pathologisch-anatomische Diagnose: Starke Ansammlung von Gasen im Leer-, Blind- und Grimmdarme. Blutiger Katarrh der Magen- und Darmschleimhaut. Beginnende kadaveröse Erweichung der Magenschleimhaut. Blutungen unter dem Bauchfelle, Brustfelle und der Innenhaut des Herzens.

Akute Milzschwellung. Braune Atrophie der Leber. Leichte trübe Schwellung der Körper- und Herzmuskulatur. Chronische Entzündung der Herzinnenhaut. Erweiterung und wandständige Thrombose der Hüft-, Blind-, Grimmdarmarterie. Postmortale Zerreißung des Zwerchfells.

4. Schimmelstute, ca. 9 Jahre alt.

Gestorben und obduziert am 16. 5. 1903.

Der Kadaver befindet sich in Rückenlage und zeigt einen guten Nährzustand. Das Unterhautfettgewebe ist reichlich entwickelt und auf dem Durchschnitte lappig. Die Körpermuskeln sind totenstarr, auf dem Durchschnitte graurot, etwas trocken und trübe. Die Bauchdecken sind mäßig gespannt.

Im freien Raume der Bauchhöhle ungefähr zwei Liter einer gelblichen, etwas trüben Flüssigkeit. Der Darm ist normal gelagert. Blind- und Grimmdarm mäßig gefüllt, Leerdarm zusammengezogen. Durch den serösen Ueberzug des Leer- und Hüftdarmes schimmern mehrere längliche, etwa markstückgroße bläulich-rote Herde hindurch. Sonst ist das Bauchfell grau und etwas trübe, seine Oberfläche glatt und mattglänzend. Der Inhalt des Leer- und Hüftdarmes besteht aus einer geringen Menge einer grauroten, trüben, schleimigen Flüssigkeit. Die Schleimhaut des Leer- und Hüftdarmes ist dick, dunkelgraurot, aufgelockert und bildet zahlreiche unregelmäßig verlaufende Falten, die auf ihren Gipfeln dunkelrot und an einzelnen Stellen schwarzrot gefleckt sind. Die Peyerschen Haufen ragen als dunkelrote bis schwarzrote Beete über die Schleimhautoberfläche hervor. Blind- und Grimmdarm enthalten eine mäßige Menge breiiger graurot gefärbter Massen. Der Mastdarm ist fast leer. Schleimhaut des Blind-, Grimm- und Mastdarmes graurot, etwas dick und besonders auf der Höhe der zahlreichen ringförmig verlaufenden Falten gerötet. Der Magen enthält 6 Liter dünnbreiige, graubraune, schwach säuerlich riechende Massen. Die Schleimhaut der linken Magenhälfte ist weißlich-grau, ihre Oberfläche glatt. Die Drüsen tragende Schleimhaut der rechten Hälfte des Magens ist durchgehend diffus gerötet, etwas dick, aufgelockert und mit schwarzroten und schwarzbraunen etwas prominierenden Flecken in der Größe eines Pfennigs bis Markstückes durchsetzt, die stellenweise eine etwas fetzige Oberfläche erkennen lassen und sich in Geschwüre umzuwandeln beginnen. In der Gegend der Fundusdrüsen erscheint diese Schleimhaut an der Oberfläche flach gekörnt, gegen den Pförtner hin mehr glatt. Der Zwölffingerdarm ist außen streifig blaurot gefärbt, seine Schleimhaut wie die des Leerdarmes graurot, dick und besonders auf der Höhe der Falten stark gerötet. Die im Gekröse des Darmes liegenden Lymphknoten sind über bohnengroß, graurot, etwas weich, auf dem Durchschnitte feucht und mit dunkelroten Flecken durchsetzt. Die Milz mißt 59 cm in der Länge, 25 cm in der größten Breite, und 3,5 cm in der mittleren Dicke. Oberfläche der Milz glatt und stahlblau; Konsistenz weich. Auf dem Durchschnitte ist das Balkengewebe in der Milz nicht sichtbar. Die Pulpa ist schwarzrot, fast flüssig, hat an Menge beträchtlich zugenommen und quillt über die Schnittfläche stark hervor. Letztere erscheint dadurch feucht und spiegelnd gänzend. Das Gewicht der Leber beträgt 9 kg. Auf der Zwerchfellsfläche besonders des rechten Leberlappens sitzen mehrere grauweiße Zotten. Die Leberkapsel ist sonst dünn, durchscheinend und an der Oberfläche glatt und mattglänzend. Die Ränder der Leber sind abgerundet. Farbe der Leber gelblich-braunrot. Konsistenz des Lebergewebes etwas brüchig. Auf

dem Durchschnitte ist das Lebergewebe mäßig blutreich, etwas trübe und läßt die Läppchenzeichnung ziemlich gut erkennen. Die einzelnen Läppchen sind reiskorn- bis linsengroß und gelbbraun gefärbt. Schnittfläche der Leber etwas fettig. Die Nierenkapseln lassen sich leicht von den Nieren abtrennen. Linke Niere 18 cm lang, 13 cm breit, und 6 cm dick; rechte Niere 15 cm lang, 16 cm breit und 5,5 cm dick. Die Nieren sehen graubraun aus und sind brüchig. An der Oberfläche beider Nieren liegen mehrere Risse, die beim Abtrennen der Kapseln in der mürben Rindensubstanz entstanden sind. Auf dem Durchschnitte ist die Rindenschicht trübe, hellgraubraun gefärbt und 2 bis 2,5 cm breit. Markschicht gestreift und stark gerötet.

Die Brustfellsäcke sind leer, das Brustfell ist zart, durchscheinend, seine Oberfläche glatt und glänzend. Die Lungen liegen frei in den Brustfellsäcken, sind erheblich größer und schwerer wie im Retraktionszustande. Farbe der Lungen hellrot, Oberfläche glatt und glänzend. Beim Hinüberstreichen mit den Fingerspitzen fühlt sich das Lungengewebe weich und elastisch, jedoch etwas derber als normales lufthaltiges Lungengewebe an und knistert undeutlich, stellenweise überhaupt nicht. Die Schnittfläche der Lungen ist glatt und feucht, über dieselbe quillt aus den Bronchien ein rötlicher, dichter, feinblasiger Schaum, der sich in größerer Menge in der Luftröhre und in ihren Aesten vorfindet. Die Schleimhaut der Bronchien, der Luftröhre und des Kehlkopfes zeigt fleckige und verästelte Rötung. Die Kehldeckelgießkannenbänder sind bläulich-rot, glasig durchscheinend und geringgradig verdickt. In der Gegend des Zungengrundes sieht die Schleimhaut blaurot aus. Die an den Halsorganen gelegenen Lymphdrüsen zeigen keine Veränderungen. Der Herzbeutel enthält 60 ccm einer bernsteingelben fast klaren Flüssigkeit. Die Oberfläche der sich berührenden Herzbeutelblätter ist glatt und glänzend. Der Umfang des Herzens beträgt an der Herzbasis 60 cm. Rechte Kammer 16 cm hoch, ihre Seitenwand etwas gewölbt und 2 cm dick. Linke Kammer 19 cm hoch; ihre Seitenwand 3,5 cm dick. Das rechte Herz ist mit geronnenem und flüssigen dunkelroten Blute stark gefüllt. In den linken Herzhöhlen finden sich kleine dunkelrote und speckhäutige Gerinnsel. Die zwischen den Vor- und Herzkammern gelegenen Oeffnungen sind so weit, daß sich eine länglich zusammengelegte Hand bequem durch dieselben hindurchschieben läßt. Die Herzklappen und die Innenhaut des Herzens sind zart. Unter der Innenhaut liegen auf der Höhe der Papillarmuskeln und der Herzbalken große dunkelrote flächenförmige Blutungen. Die Herzmuskulatur erscheint auf dem Durchschnitt graurot, trocken und trübe. Konsistenz brüchig. Die Hüft- Blind- Grimmdarmarterie ist 4 cm lang, zylindrisch erweitert und an der kraniellen Seite sackförmig ausgebuchtet. Die Wände des Gefäßes sind 2 bis 4 mm dick und an der Innenfläche rauh. Die sackförmige Ausbuchtung ist mit einer bohnengroßen, rötlich-grauen, trockenen Gerinnselmasse gefüllt. Die Darmarterien sind sonst in ihrem ganzen Verlaufe wegsam und frei von Pfröpfen.

Pathologisch - anatomische Diagnose: Blutige Entzündung der Schleimhaut des Magens und Darms. Schwellung der Peyerschen Haufen und Gekröslymphdrüsen. Leichte seröse Entzündung des Bauchfells. Akute Schwellung der Milz. Fettinfiltration und trübe Schwellung der Leber. Trübe Schwellung der Nieren, der Körpermuskeln und des Herzens. Blutungen unter der Innenhaut des Herzens. Oedem der Lungen. Erweiterung und wandständige Thrombose der Hüft-Blind-Grimmdarmarterie.

5. Apfelschimmelwallach, ca. 7 Jahre alt.

Gestorben und obduziert am 1. 8. 1905.

Der Kadaver befindet sich in der Rückenlage und zeigt einen guten Nährzustand. Das Unterhautfettgewebe ist gut entwickelt, gelblich-grauweiß und von lappigem Bau. Die Körpermuskeln sind totenstarr, auf dem Durchschnitt graubraunrot, etwas trocken und trübe. Gefäße der Unterhaut mäßig gefüllt. Der Bauch ist etwas ausgedehnt.

Im freien Raum der Bauchhöhle finden sich etwa 4 Liter einer gelblichen, leicht getrübten Flüssigkeit. Das Bauchfell ist grau und etwas trübe, seine Oberfläche glatt und mattglänzend. An der Lage des Darmes läßt sich keine Abweichung feststellen. Der Leerdarm ist mäßig zusammengezogen, sieht außen stellenweise bläulich-rot aus, enthält Gase und etwas graubraune, trübe, schleimige Flüssigkeit. Die Schleimhaut des Leer- und Hüftdarmes ist graurot, dick und trübe. Im Leerdarm bildet dieselbe hauptsächlich Ring-, im Hüftdarm Längsfalten, die eine dunkelrote Farbe zeigen und auf ihren Gipfeln mit einer grauen, etwas fetzigen Membran bedeckt sind. Im Blind- und Grimmdarm viel Gas und dünnbreiige braungrüne Massen. Unter der Serosa des Blind- und Grimmdarmes finden sich zahlreiche dunkelrote bis schwarzrote fleckenförmige Blutungen. Die Schleimhaut des Blind- und Grimmdarmes ist dunkelbraunrot, dick und trübe. Die Submukosa erscheint auf dem Durchschnitt sehr feucht, gelblich und gallertartig. Die oberflächlichen Schichten der Schleimhaut sind in großer Ausdehnung, hauptsächlich jedoch auf der Höhe der Bandstreifen und Falten, abgestorben und bilden einen grauen, stellenweise fetzigen, hautartigen Belag, der sich schwer abheben läßt. Im Mastdarm befindet sich etwas Gas und sehr wenig grünlichbrauner, dünnbreiiger Kot. Die Schleimhaut des Mastdarmes ist grünlich-braun, auf der Höhe der Falten gerötet. Der Magen enthält 10 Liter einer graubraunen schleimigen Flüssigkeit, die mit breiigen Bestandteilen vermischt ist. Die Schleimhaut der Schlundhälfte ist rötlich-weiß und an der Oberfläche glatt. Der gefranste Rand dieser Schleimhaut ist zwischen den Schenkeln der hufeisenförmigen Muskelschleife mit zahlreichen weißlich-grauen, warzenartigen Hervorragungen besetzt, die etwa die Größe einer Linse bis Erbse besitzen. Schleimhaut der rechten Magenhälfte graurot, mit roten Flecken und Streifen durchsetzt, dick und trübe. In der Gegend der Fundusdrüsen erscheint die Schleimhaut an der Oberfläche gekörnt, gegen den Pförtner hin fast glatt und trägt hier einen grauen, etwas trüben, schleimigen Belag, der sich schwer abspülen läßt. Die Schleimhaut des Zwölffingerdarmes ist besonders auf der Höhe der Falten gerötet, sonst graurot, etwas dick und trübe. Die im Gekröse des Darmes liegenden Lymphknoten sind bis bohnengroß, graurot, etwas weich und auf dem Durchschnitt feucht. Die Milz mißt 51 cm in der Länge, 30 cm in der größten Breite und 4 cm in der mittleren Dicke. Die Milzkapsel ist gespannt, dünn und durchscheinend. Oberfläche der Milz glatt. Auf dem Durchschnitt ist das Balkengewebe in der Milz nicht sichtbar. Die Pulpa hat an Menge beträchtlich zugenommen, sieht dunkelrot aus, ist fast flüssig und quillt in Form von dicklichen Tropfen über die Schnittfläche, letztere erscheint feucht und spiegelnd glänzend. Das Gewicht der Leber beträgt 9 kg; Leberränder abgerundet. Die Zwerchfellsfläche der Leber ist mit mehreren weißlich-grauen Zotten besetzt; sonst erscheint die Oberfläche der Leber glatt und

mattglänzend. Farbe der Leber außen gelblich-graurot. Konsistenz brüchig. Das Lebergewebe ist auf dem Durchschnitt mäßig blutreich, gelblich-graubraun und trübe. Schnittfläche etwas fettig. Die Läppchenzeichnung ist undeutlich. Die einzelnen Leberläppchen sind etwa reiskorngroß und gelblich-graubraun, in der Mitte rötlich-braun. Die Nierenkapseln lassen sich leicht von den Nieren abtrennen. Linke Niere 21 cm lang, 18 cm breit und 6 cm dick, rechte Niere 19 cm lang, 20 cm breit und 5,5 cm dick. Die Nieren sehen außen rötlich-graubraun, an der Oberfläche glatt und mattglänzend aus. Konsistenz brüchig. Auf dem Durchschnitt ist die Rindenschicht bis $2^1/_2$ cm breit, graubraun und trübe. Die Knäuel sind in der Rinde stellenweise als rote Punkte erkennbar. Marksubstanz gestreift und stark gerötet.

In den Brustfellsäcken kein fremder Inhalt. Das Brustfell ist zart und durchscheinend, seine Oberfläche glatt und mattglänzend. Die Lungen liegen frei in den Brustfellsäcken, befinden sich im Retraktionszustande und sehen blaßrot aus. Ihre Oberfläche ist glatt und glänzend. Das Lungengewebe ist weich, elastisch und knistert beim Durchschneiden. Schnittfläche ziemlich trocken und glatt. Im Herzbeutel findet sich etwa 1 Eßlöffel voll einer klaren gelblichen Flüssigkeit. Die Oberfläche der sich berührenden Herzbeutelblätter ist glatt und glänzend. Das Herz hat an der Basis einen Umfang von 61 cm. Die rechte Kammer ist $16^1/_2$, die linke 18 cm hoch. Seitenwand des linken Ventrikels 3,3 cm, die des rechten 2 cm dick. Die rechte Herzhälfte ist mit dunkelrotem flüssigen Blut und mit weichen roten Gerinnselmassen ziemlich stark gefüllt. In den linken Herzhöhlen finden sich große dunkelrote und speckhäutige Gerinnsel neben etwas flüssigem Blute. Durch die zwischen den Vor- und Herzkammern gelegenen Oeffnungen läßt sich eine länglich zusammengelegte Hand bequem hindurchschieben. Die Herzklappen und die Innenhaut des Herzens sind zart. Herzmuskulatur auf dem Durchschnitt graurot, trocken und trübe. Konsistenz brüchig. Unter der Innenhaut des Herzens finden sich zahlreiche punkt- und fleckenförmige Blutungen. Die Schleimhaut des Zungengrundes, des Schlundkopfes und der Kehldeckelgießkannenbänder ist bläulich-rot und etwas dick. Schleimhaut des Kehlkopfes und der Luftröhre blaß. Die Hüft-Blind-Grimmdarmarterie ist 4,2 cm lang und fast gleichmäßig zylindrisch erweitert. Die Wände der Arterie sind 2—3 mm dick. Auf der Innenfläche des Gefäßes sieht man mehrere in der Längsrichtung verlaufende strichförmige Narben; sonst ist die innere Fläche der Arterie glatt und frei von Auflagerungen. Alle von der vorderen Gekrösarterie an den Darm gehenden Gefäße sind wegsam und frei von Veränderungen.

Pathologisch-anatomische Diagnose: Blutig-diphtherische Entzündung der Magen- und Darmschleimhaut. Leichte seröse Bauchfellentzündung. Trübe Schwellung der Körpermuskeln, des Herzens, der Leber und der Nieren. Blutungen unter der Innenhaut des Herzens. Akute Milzschwellung. Erweiterung und Narbenbildung in der Hüft-Blind-Grimmdarmarterie.

6. Brauner Wallach, ca. 7 Jahre alt, Druckflecke in der Geschirrlage.

Gestorben und obduziert am 10. August 1904.

Der Kadaver ist gut genährt. Totenstarre noch nicht eingetreten. Das in der Unterhaut und unter dem Bauchfell gelegene Fettgewebe ist reichlich entwickelt, sieht gelblich grauweiß aus und zeigt auf dem Durchschnitte einen lappi-

gen Bau. Die Körpermuskeln sehen auf dem Durchschnitte graurot aus, sind trübe und trocken.

Der Bauch ist mäßig ausgedehnt. Im freien Raum der Bauchhöhle etwa 5 Liter einer graugelben, trüben, wässerigen Flüssigkeit. Das die Bauchwände, hauptsächlich aber das den Darm überziehende Bauchfell, ist grau und trübe, stellenweise durch gefüllte, fein verästelte Gefäßnetze gerötet, seine Oberfläche mattglänzend. Der Darm ist regelmäßig gelagert. Leerdarm zusammengezogen, Blind- und Grimmdarm stärker gefüllt. Die vorliegenden Leerdarmschlingen sehen außen grau, stellenweise rötlichgrau aus. Der Blinddarm und die unteren Lagen des Grimmdarmes besitzen eine bläulichrote Farbe. Unter der Serosa dieser Darmabteilungen liegen viele punkt-, flecken- und strichförmige Blutungen. Die venösen Netze sind stark gefüllt. Der Inhalt des Zwölffinger-, Leer- und Hüftdarmes besteht aus einer goldgelben bis bräunlichroten, trüben, schleimigen Flüssigkeit in geringer Menge. Die Schleimhaut dieser Darmabteilungen ist dick, trübe, rötlichgrau und bildet viele Ring- und Längsfalten, die auf ihrer Höhe dunkelrot und schwarzrot gefleckt erscheinen. Gegen den Hüftdarm hin sind die oberflächlichen Schichten der Schleimhaut auf den Gipfeln der Falten gelblichgrau, trübe und etwas fetzig. Blind- und Grimmdarm enthalten viel Gas und grünlichbraune, dünnbreiige Massen in mittlerer Menge. Im Mastdarm etwas Gas und wenig dünnbreiiger Kot. Die Schleimhaut des Blinddarms und die der unteren Lagen des Grimmdarms ist in ganzer Ausdehnung mit fetzigen, gelblichgrauen Massen bedeckt, die der Schleimhaut fest anhaften. Unter diesen abgestorbenen Teilen ist die Schleimhaut dick, trübe, aufgelockert und stellenweise diffus gerötet. Die Schleimhaut der oberen Grimmdarmlagen ist dick, etwas glasig, gleichmäßig dunkelrot und mit zahlreichen hanfkorngroßen schwarzroten Flecken durchsetzt. Die Schleimhaut des Mastdarmes erscheint nur auf der Höhe der Falten gerötet, sonst grau und etwas trübe. Der Magen enthält viel Gas und graugrüne breiige Massen. Schleimhaut der Schlundhälfte weißlichgrau und an der Oberfläche glatt. In der Gegend der Fundusdrüsen ist die Schleimhaut bis 7 mm dick, graurot, trübe und an der Oberfläche hügelig. Die Hügel zeigen eine mehr graurote, die Vertiefungen zwischen denselben eine mehr dunkelrote Farbe. Gegen den Pförtner hin wird die Schleimhaut grau und ist von mehreren roten Streifen und Flecken durchsetzt; ihre Oberfläche erscheint hier fast glatt. Die Milz mißt 48 cm in der Länge, 19 cm in der größten Breite und 3,5 cm in der mittleren Dicke. Oberfläche der Milz graublau und hügelig. Konsistenz weich, schlaff. Die einzelnen Erhebungen sind halbhaselnuß- bis halbwallnußgroß, sehen außen dunkelblau aus und lassen auf dem Durchschnitte das Balkengerüst nicht erkennen. Die Pulpa ist hier sehr reichlich, dunkelrot bis schwarzrot und zerfließlich. Die übrigen Abschnitte der Milz sehen außen mehr graublau aus; auf dem Durchschnitte ist das Balkengewebe in denselben noch sichtbar. Die Pulpa ist etwas reichlicher und von braunroter Farbe. Das Gewicht der Leber beträgt 11 kg. Leberränder stark abgerundet. Oberfläche der Leber an der Zwerchfellsseite mit einigen grauen Zotten besetzt, sonst glatt. Farbe der Leber außen rötlich-graugelb, Konsistenz brüchig. Das Lebergewebe ist auf dem Durchschnitte mäßig blutreich und sieht gelbgrau aus. Schnittfläche der Leber fettig glänzend. Die Läppchenzeichnung ist erkennbar. Die einzelnen Leberläppchen sind bis linsengroß, in der Mitte goldgelb, am Rande in breiter Zone grau. Die Nierenkapseln lassen sich leicht von den Nieren ab-

trennen. Linke Niere 19,5 cm lang, 16 cm breit und 4,8 cm dick, rechte Niere 19 cm lang, 19,2 cm breit und 5 cm dick. Die Nieren sehen außen rötlichgrau, glatt und mattglänzend aus. Konsistenz etwas brüchig. Auf dem Durchschnitt ist die Rindenschicht bis 2,3 cm breit, grau, trocken und etwas trübe. Die Gefäßknäuel sind als große dunkelrote Punkte sichtbar. Marksubstanz gestreift und stärker gerötet.

In den Brustfellsäcken findet sich kein fremder Inhalt. Das Brustfell ist grau, zart und durchscheinend, seine Oberfläche glatt und mattglänzend. Die Lungen liegen frei in den Brustfellsäcken, sind klein, gut retrahiert, an der Oberfläche glatt, glänzend und sehen rosarot aus. Das Lungengewebe ist weich, elastisch und knistert beim Durchschneiden. Schnittfläche glatt und etwas feucht. Aus den durchschnittenen Luftröhrenästen quillt etwas dichter, feinblasiger Schaum. Der Herzbeutel enthält 30 ccm einer bernsteingelben, wasserklaren Flüssigkeit. Die Oberfläche der sich berührenden Herzbeutelblätter ist glatt und glänzend. Unter dem Epikard liegen namentlich in den Herzfurchen mehrere bis pfennigstückgroße schwarzrote Blutungen. Der Umfang des Herzens beträgt an der Herzbasis 62 cm. Rechte Kammer 17 cm hoch; ihre Seitenwand gewölbt und 1,9 cm dick. Linke Kammer 19 cm hoch; ihre Seitenwand flach und 3,5 cm dick. Die rechte Herzhälfte ist mit großen, weichen, dunkelroten bis schwarzroten Blutgerinnseln und mit flüssigem Blute stark gefüllt. Die linken Herzhöhlen enthalten kleinere speckhäutige Gerinnsel und etwas flüssiges Blut. Durch die zwischen den Vor- und Herzkammern gelegenen Oeffnungen läßt sich die länglich zusammengelegte Hand bequem hindurchschieben. Die Herzklappen und die Innenhaut des Herzens sind zart. Unter der Innenhaut, besonders der linken Kammer finden sich mehrere flächenförmige Blutungen. Die Herzmuskulatur ist auf dem Durchschnitte graurot, fleckweise graugelb, trocken und trübe; ihre Konsistenz sehr brüchig. Die Halsorgane zeigen außer mäßiger Füllung der venösen Gefäße in der Schleimhaut der Rachenhöhle und des Kehlkopfes keine Veränderungen. Der Stamm der Hüft-Blind-Grimmdarmarterie ist 4 cm lang und spindelförmig erweitert. Die Gefäßwand ist etwa 3 mm dick, an der Innenfläche rauh und mit einer mandelkerngroßen, rötlichgrauen, etwas brökligen Masse bedeckt, die der Gefäßwand fest anhaftet. Unter der Auflagerung ist die Innenhaut fetzig und fehlt stellenweise ganz. Die übrigen aus der vorderen Gekrösarterie hervorgehenden Gefäße des Darmes sind wegsam und ohne Abweichungen.

Pathologisch-anatomische Diagnose: Blutige und diphtherisch-brandige Entzündung der Magen- und Darmschleimhaut, hauptsächlich im Blinddarm und in den unteren Lagen des Grimmdarmes. Seröse Bauchfellentzündung. Akute multiple Milzschwellung. Gelbsucht und Fettinfiltration der Leber. Trübe Schwellung der Nieren und der Körpermuskeln. Schwere trübe Schwellung und beginnende Fettmetamorphose des Herzmuskels. Blutungen unter dem viszeralen Blatte des Herzbeutels und der Innenhaut des Herzens. Geringgradiges Oedem der Lungen. Erweiterung und wandständige Thrombose in der Hüft-Blind-Grimmdarmarterie.

7. Falbstute, Stern, ca. 15 Jahre alt.

Gestorben und obduziert am 22. 5. 1904.

Der Kadaver befindet sich in gutem Nährzustande und ist noch nicht erkaltet.

Totenstarre noch nicht eingetreten. Das Unterhautfettgewebe ist reichlich entwickelt, gelblich grau und von lappigem Bau. Die Muskeln sehen auf dem Durchschnitte grau-braunrot und etwas trübe aus. Der Bauch ist mäßig ausgedehnt. Im freien Raum der Bauchhöhle finden sich etwa 10 Liter einer gelblichen, leicht getrübten wässerigen Flüssigkeit. Das Bauchfell ist grau, stellenweise fleckig und ramiform gerötet, etwas trübe und an der Oberfläche mattglänzend. Der Darm liegt regelmäßig; Leerdarm mäßig, Blind- und Grimmdarm stark ausgedehnt. Der Leerdarm sieht außen graurot aus; seine in und unter der Serosa gelegenen Venennetze sind streckenweise stark gefüllt. Der Inhalt des Zwölffinger-, Leer- und Hüftdarmes besteht aus einer rötlich-grauen trüben zähschleimigen Masse, die sich schwer von der Oberfläche der Schleimhaut abspülen läßt. Die Schleimhaut dieser Darmabteilungen ist in großer Ausdehnung diffus gerötet, etwas dick und glasig. Blind- und Grimmdarm enthalten viel Gas und breiige braunrote Massen, die mit Sand vermischt sind. Besonders reichlich und auffallend ist die Sandbeimischung im Blinddarme und in der magenähnlichen Erweiterung des Grimmdarmes. Aus diesen Darmabteilungen lassen sich 8 Kilo Sand herausheben. Die Schleimhaut des Blind- und Grimmdarmes ist durchgehend stark diffus gerötet, auf der Höhe der Falten mit Blutungen durchsetzt, dick und aufgelockert. Im Mastdarme etwas bräunlicher flüssiger, mit festen Bestandteilen vermischter Inhalt. Die Schleimhaut des Mastdarms erscheint grünlich-graubraun und etwas trübe. Der Magen enthält Gas und viel grünliche dünnbreiige bis festweiche Massen. Die Schleimhaut der Fundusdrüsengegend ist bräunlich-grau, fleckweise gerötet und an der Oberfläche glatt. Die Milz mißt 40 cm in der Länge, 22 cm in der größten Breite und 3 cm in der mittleren Dicke. Oberfläche der Milz graublau und mit zahlreichen flachen dunkelblauen Hervorwölbungen bedeckt. Konsistenz der Milz schlaff. Auf dem Durchschnitte ist das Balkengewebe in den hügelartig über die Oberfläche hervortretenden Teilen der Milz nicht sichtbar. Pulpa hier dunkelrot, sehr reichlich und fast flüssig. In den übrigen Abschnitten der Milz ist das trabekuläre Gewebe auf dem Durchschnitte noch deutlich erkennbar, die Pulpa braunrot und breiig. Die Leber wiegt $3^1/_2$ kg. Der rechte Leberlappen ist gänzlich geschwunden und stellt einen grauen hautartigen Anhang dar, der nur aus den dicht aneinanderliegenden Blättern der Leberkapseln zu bestehen scheint. An der Zwerchfellsfläche ist die Leber mit zahlreichen grauweißen Zotten besetzt. Die Leberkapsel ist etwa auf der Mitte des linken Leberlappens an einer halbhandgroßen Stelle plattenartig verdickt, grauweiß und undurchsichtig. Die Konsistenz der Leber ist etwas brüchig. Lebergewebe auf dem Durchschnitte mäßig blutreich, gelblich-graubraun und trübe. Läppchenzeichnung undeutlich. Die Nierenkapseln lassen sich leicht von den Nieren abtrennen. Linke Niere 13 cm lang, 12 cm breit und 3,4 cm dick, rechte Niere 14 cm lang, 13 cm breit und 2 cm dick. Oberfläche der Nieren graubraun und fein gekörnt. Die Nieren fühlen sich derb an und schneiden sich schwer. Auf dem Durchschnitte liegen in der hellgraubraunen Rindenschicht zahlreiche unregelmäßig verlaufende weißliche Züge. Marksubstanz radiär gestreift und etwas gerötet.

In den Brustfellsäcken kein fremder Inhalt. Das Brustfell ist zart und durchscheinend, seine Oberfläche glatt und glänzend. Die Lungen liegen frei in den Brustfellsäcken, sind klein, gut retrahiert, sehen hellrot aus und sind an der

Oberfläche glatt. Das Lungengewebe ist weich, elastisch und knistert beim Hinüberstreichen. Schnittfläche glatt und fast trocken. Der Herzbeutel enthält 20 ccm einer bernsteingelben klaren Flüssigkeit. Die Oberfläche der sich berührenden Herzbeutelblätter ist glatt und glänzend. Der Umfang des Herzens beträgt an der Herzbasis 60 cm. Rechte Kammer 17 cm, linke 19 cm hoch. Die Seitenwand des rechten Ventrikels ist 2, die des linken 3,5 cm dick. Die rechte Vor- und Herzkammer sind mit flüssigem und geronnenen dunkelroten Blute stark gefüllt. In den linken Herzhöhlen finden sich kleine dunkelrote und speckhäutige Gerinnsel. Durch die zwischen den Vor- und Herzkammern gelegenen Oeffnungen läßt sich eine länglich zusammengelegte Hand bequem hindurchschieben. Herzklappen zart. Die Innenhaut besonders der linken Herzhälfte ist fleckweise verdickt, grauweiß und undurchsichtig. Unter der Innenhaut des Herzens liegen viele punkt- und fleckenförmige Blutungen. Die Herzmuskulatur ist auf dem Durchschnitte graurot, trocken und trübe. Konsistenz brüchig. An den Halsorganen keine Veränderungen. Die Hüft-Blind-Grimmdarmarterie ist 3,6 cm lang und zylindrisch erweitert. Die Gefäßwand besitzt eine mittlere Dicke von 2—3 mm, ist an der Innenfläche rauh, und mit mehreren, etwas platten, fetzigen grauroten Gerinnselmassen bedeckt, die der Gefäßwand fest anhaften. Sonst sind die aus der vorderen Gekrösarterie hervorgehenden Gefäße wegsam und frei von Veränderungen.

Pathologisch-anatomische Diagnose: Blutige Entzündung der Magen-Darmschleimhaut infolge von Sandaufnahme. Akute seröse Bauchfellentzündung. Trübe Schwellung der Körpermuskeln, des Herzens und der Leber. Blutungen unter der Innenhaut des Herzens. Granularatrophie der Nieren. Akute multiple Milzschwellung. Erweiterung und wandständige Thrombose der Hüft-Blind-Grimmdarmarterie.

8. Brauner Wallach, Stern, 5 Jahre alt.

Gestorben und obduziert am 18. 11. 1903.

Der Kadaver befindet sich in der Rückenlage und zeigt einen schlechten Nährzustand. Totenstarre noch nicht eingetreten. In der Unterhaut und unter dem Bauchfelle liegt wenig gelbliches Fettgewebe, das auf dem Durchschnitte eine schleimig-gallertartige Beschaffenheit zeigt. Die Körpermuskeln erscheinen auf dem Durchschnitte graubraunrot umd trübe. Der Bauch ist mäßig ausgedehnt. Im freien Raume der Bauchhöhle etwa 1 Liter einer gelblichen, fast klaren Flüssigkeit. Das Bauchfell ist grau, zart und durchscheinend, seine Oberfläche glatt und glänzend. Der Darm ist regelmäßig gelagert. Leerdarm außen bläulich-grau gefärbt. Unter dem serösen Ueberzuge dieses Darmes liegen zahlreiche dunkelrote Punkte und Flecke. Zwölffinger-, Leer- und Hüftdarm enthalten erhebliche Mengen einer grauroten trüben Flüssigkeit und zahlreiche mannsfaustgroße Wurmknäuel des Ascaris megalocephala. Fast die ganze Schleimhaut der einzelnen Dünndarmabteilungen ist stark gerötet, dick und in unregelmäßig verlaufende Falten gelegt. Der Blind- und Grimmdarm enthalten außer Gas viel dünnbreiige Massen. Im Mastdarme etwas dickbreiiger Kot. Die Schleimhaut des Blinddarmes und der unteren Lagen des Grimmdarmes ist gleichmäßig intensiv gerötet, dick und aufgelockert. In den oberen Lagen des Grimmdarmes und im Mastdarme zeigt sich die Schleimhaut nur auf der Höhe der Falten gerötet und ist sonst grau und trübe. Der Magen ist mit Gasen und dünnbreiigen grünlich-grauen Massen stark gefüllt; seine Drüsenschleim-

haut erscheint graurot, dick und zeigt mehrere rote Flecke und Streifen. In der Gegend der Fundusdrüsen ist die Schleimhaut an der Oberfläche gekörnt, gegen den Pförtner hin mehr glatt. Die Milz mißt 57 cm in der Länge, 26 cm in der größten Breite und 3,5 cm in der mittleren Dicke. Die Milzoberfläche ist glatt und graublau. Konsistenz der Milz weich. Auf dem Durchschnitt ist das Balkengewebe in der Milz schwer erkennbar. Die Pulpa ist erheblich vermehrt, rotbraun und besitzt eine breiig-weiche Konsistenz. Die Leber wiegt 5,2 kg, sieht außen gelblich-braunrot, glatt, mattglänzend aus und besitzt scharfe Ränder. Konsistenz der Leber etwas brüchig. Das Lebergewebe ist auf dem Durchschnitte ziemlich blutreich, gelblich-rotbraun und trübe. Zeichnung der Leberläppchen nicht deutlich. Die einzelnen Läppchen sind in der Mitte gelblich-braunrot, am Rande in ganz schmaler Zone gelblich-graubraun gefärbt und haben etwa die Größe eines Hirsekorns. Die Nierenkapseln lassen sich leicht von den Nieren abtrennen. Linke Niere 19 cm lang, 17 cm breit und 6 cm dick, rechte Niere 16 cm lang, 17 cm breit und 5,5 cm dick. Die Oberfläche der Nieren ist glatt, ihre Farbe graubraunrot. Konsistenz der Nieren etwas brüchig. Auf dem Durchschnitte ist die Rindenschicht 2—3 cm breit, graurot und trübe. Die Markstrahlen treten als breite, graue, radiär verlaufende Streifen deutlich hervor. Marksubstanz graurot und gestreift, an der Grenze der Rinde dunkelrot.

In den Brustfellsäcken kein fremder Inhalt. Das Brustfell ist blaßgrau, zart und durchscheinend, seine Oberfläche glatt und glänzend. Die Lungen liegen frei in den Brustfellsäcken, sind etwas größer als im Retraktionszustande und sehen hellrot aus. Das Lungenfell beider Lungen ist an mehreren, bis fünfmarkstückgroßen Stellen plattenförmig und schwielig verdickt, grauweiß und undurchsichtig. Das Gewebe beider Lungen ist weich, elastisch und knistert ganz schwach beim Durchschneiden. Schnittfläche glatt und etwas feucht. Der Herzbeutel enthält 60 ccm einer gelblichen klaren Flüssigkeit. Die Oberfläche der sich berührenden Herzbeutelblätter ist glatt und glänzend. Der Umfang des Herzens beträgt an der Herzbasis 55 cm. Die rechte Kammer ist 13 cm, die linke 16 cm hoch. Seitenwand des rechten Ventrikels 1,8, die des linken 3 cm dick. Die rechten Herzhöhlen enthalten etwas flüssiges und geronnenes dunkelrotes Blut. Linke Herzhälfte fast leer. Durch die zwischen den Vor- und Herzkammern gelegenen Oeffnungen läßt sich eine länglich zusammengelegte Hand bequem hindurchschieben. Die Herzklappen und die Innenhaut des Herzens sind zart. Unter der Innenhaut der linken Herzkammer liegen auf den Gipfeln der Papillarmuskeln und Herzbalken mehrere fleckige und streifige Blutungen. Die Herzmuskulatur erscheint auf dem Durchschnitte graubraunrot, etwas trocken und trübe; Konsistenz etwas brüchig. Die Schleimhaut des Zungengrundes und der Rachenhöhle ist bläulich-rot und etwas dick. Kehlkopf- und Luftröhrenschleimhaut blaß. Die retropharyngealen und submaxillaren Lymphdrüsen sind unverändert. Die Hüft-Blind-Grimmdarmarterie ist 3,8 cm lang und zylindrisch erweitert; ihre Wände sind 2—3 mm dick, an der Innenfläche rauh und mit mehreren platten, erbsen- bis bohnengroßen, rötlich-grauen Gerinnseln bedeckt, die der Gefäßwand fest anhaften. In den Gerinnseln finden sich fünf drehrunde Wurmlarven. Die Innenhaut ist unter den Auflagerungen fetzig. An den übrigen Gefäßen des Darmes bestehen keine Abweichungen.

Pathologisch-anatomische Diagnose: Blutiger Katarrh der Magen-

und Darmschleimhaut, bedingt durch den Parasitismus von Ascaris megalocephala. Akute Schwellung der Milz. Trübe Schwellung der Körpermuskeln, der Leber und des Herzens. Blutungen unter der Innenhaut des Herzens. Katarrhalische Nierenentzündung. Geringgradiges Oedem der Lungen. Schwielige Verdickungen des Lungenfells. Erweiterung und wandständige Thrombose der Hüft-Blind-Grimmdarmarterie.

Die Ursache der Magen-Darmentzündungen konnte durch die Obduktion mit Sicherheit nur in zwei Fällen (Befund No. 7 und 8) ermittelt werden. Aus dem unter No. 7 mitgeteilten Obduktionsbefunde geht hervor, daß die tödliche Magen-Darmentzündung durch die Einwirkung von großen verschluckten Sandmassen auf die Schleimhaut des Verdauungskanals entstanden war. Im Falle No. 8 fanden sich Spulwürmer (Ascaris megalocephala) in so großer Anzahl im Dünndarm des Pferdes vor, daß sie in Form von Knäueln diesen Darm stellenweise gänzlich verstopften. Wenn uns auch zurzeit noch genaue Kenntnisse über die Wirkung dieses Parasiten fehlen, so wird doch die Annahme zulässig sein, daß das massenhafte Auftreten desselben im Darme des Pferdes eine Darmentzündung hervorrufen kann. Unter 428 an der Kolik gestorbenen Pferden befand sich also nur eins, das an den Folgen der Sandaufnahme und ebenfalls nur eins, das infolge des Parasitismus von Spulwürmern zugrunde gegangen war. Diese Tatsache erscheint beachtenswert, weil in der Literatur über das Vorkommen der sog. Sand- und Wurmkolik weit höhere Zahlen angegeben werden. Nach den Obduktionsergebnissen des pathologischen Instituts muß jedoch angenommen werden, daß diese beiden Kolikursachen eine tödliche Krankheit nur selten veranlassen können.

In den übrigen Fällen ließ sich durch die Obduktion die Ursache der primären tödlichen Magen-Darmentzündung nicht mit Sicherheit aufklären. Stets war die Digestionsschleimhaut in den oberflächlichen Schichten am stärksten betroffen und zwar litten am meisten diejenigen Teile derselben, die über die Oberfläche hervorragen, das sind die Gipfel der Schleimhautfalten, die Peyerschen Haufen, die Darmzotten und die in Höhe der Bandstreifen gelegenen Schleimhautpartien besonders im Blind- und Grimmdarme. Der Reiz, der die Entzündung der Schleimhaut hervorgerufen hat, muß daher auf deren Oberfläche eingewirkt, oder über die Oberfläche derselben fortgegangen sein. Dieser Reiz kann aber nur als am Inhalte des Magens und Darmes haftend gedacht werden; seine Wirkung ist entweder eine rein

chemische oder eine infektiöse. Daß Mikroorganismen in die Schleimhaut eindringen und von hier in die regionären Lymphdrüsen und dann in die Blutbahn gelangen können, dafür sprechen die bei diesen Magen-Darmentzündungen sehr häufig auftretende trübe Schwellung oder parenchymatöse Entzündung der großen Körperorgane, Muskeln, Herz, Leber, Nieren, und die zuweilen sehr bedeutende Schwellung der Milz, die regelmäßig bei den typischen Infektionskrankheiten beobachtet werden können. Ferner scheinen am Inhalte des Magens und Darms nicht selten rasche Umsetzungen nach Art der Gärung einzutreten. Bei diesen Vorgängen findet wahrscheinlich eine Bildung von giftigen Stoffen statt, deren Resorption sehr schnell erfolgt und zu einer Vergiftung führt. An der Magen- und Darmschleimhaut finden sich stellenweise die Merkmale des Katarrhs, Rötung, Schwellung und leichte Auflockerung, während die großen Körperorgane gar keine Veränderungen oder nur eine geringfügige Trübung erkennen lassen. In anderen Fällen bilden sich durch die Umsetzungen des Magen-Darminhaltes sehr schnell große Mengen von Gas, die den Magen und Darm stark ausdehnen, die Tätigkeit des Zwerchfells bei dem Akte der Einatmung behindern und dadurch eine Erstickung herbeiführen. Bei der Obduktion solcher Pferde konnten stets die anatomischen Zeichen des Erstickungstodes: starke Füllung der rechten Herzhöhlen und der venösen Gefäße, Blutungen unter dem Brustfelle, Herzbeutel und unter der Innenhaut des Herzens, Lungenödem und oft kahnförmige Stellung des Kehldeckels, nachgewiesen werden (No. 3). Die ausgedehnten Darmteile üben gleichzeitig auch auf den Stamm oder doch wenigstens auf einzelne Aeste der Pfortader einen Druck aus und veranlassen dadurch Blutungen unter dem serösen Ueberzuge des Darms oder im Gekröse desselben.

Anatomisch lassen sich die primären Magen-Darmentzündungen in folgende Unterabteilungen zerlegen:

1. Die einfache katarrhalische Entzündung der Magen-Darmschleimhaut.

Bei dieser Form ist die Schleimhaut in großer Ausdehnung oder stellenweise Sitz eines geringgradigen Entzündungsprozesses. Vornehmlich leiden die oberflächlichen Schichten der Schleimhaut; letztere ist gerötet, etwas dicker wie gewöhnlich und trübe. In der Bezeichnung Katarrh liegt der Begriff des Fließens. Die entzündete Schleimhaut liefert ein Absonderungsprodukt, das über die Schleim-

hautoberfläche fließt. Da sich aber das Abgesonderte, zumal wenn es in flüssiger Form auftritt, rasch mit dem Inhalte des Magens und Darmes mischt, ist es sehr schwierig, über die Menge und Art der flüssigen Absonderungsprodukte ein Urteil auszusprechen. Wie bei den serösen Katarrhen der übrigen Schleimhäute findet auch im Darm eine Abstoßung der Darmepithelien und Bildung von Erosionen statt. Es ist jedoch zu beachten, daß die Magen-Darmschleimhaut, mit Ausnahme der linken Magenhälfte ein einschichtiges Zylinderepithel trägt, das mit bloßem, unbewaffneten Auge nicht wahrgenommen werden kann. Ebensowenig läßt sich auch der Verlust dieses Epithels mit bloßem Auge erkennen. Daher muß den in der Literatur oft wiederholten Behauptungen mit Entschiedenheit widersprochen werden, daß Schleimhauterosionen bei der Obduktion von Pferden, die an Magen-Darmkatarrh gelitten haben, zu dem gewöhnlichsten Befunde gehören. Regelmäßig handelt es sich in solchen Fällen nicht nur um einfache Epitheldefekte, sondern gleichzeitig um tiefere Verluste der oberflächlichen Schleimhautschichten, die in der wissenschaftlichen Medizin nicht als Erosionen, sondern als Ulzerationen bezeichnet werden.

Auch feste Absonderungsprodukte werden bei dem Katarrh der Magen-Darmschleimhaut von derselben geliefert. Zwischen den Epithelien, besonders an den Mündungen der Drüsenausführungsgänge, liegen beim Pferde zahlreiche Becherzellen, die Schleim produzieren. Diese Zellen werden häufig durch Reize, welche über die Oberfläche der Schleimhaut hinziehen, getroffen; sie vermehren sich, bilden mehr Schleim und werden zum Teil desquamiert. Der produzierte Schleim steht mit den Becherzellen in innigem Zusammenhange, daher bildet er auf der Oberfläche der Schleimhaut einen festhaftenden, schwer abspülbaren, weißlichen, durchscheinenden Belag, der keine fremden Beimischungen, insbesondere keine Luftblasen enthält. Diese Auflagerung besteht aus proliferierten Epithelien und Schleim. Unter dem Belage zeigt sich die Schleimhaut meist gerötet und etwas verdickt, weil die Blutgefäße gleichfalls durch den Reiz getroffen werden. Ziemlich häufig findet sich der schleimig-epitheliale Katarrh an der Schleimhaut der rechten Magenhälfte, besonders in der Gegend der Pylorusdrüsen und an der ganzen Dünndarmschleimhaut (Nr. 7).

Die fibrinöse Absonderung, die z. B. an der Darmschleimhaut des Rindes oft auftritt, ist bei der Obduktion von Pferden im pathologischen Institute nicht beobachtet worden.

2. Die blutige Entzündung der Magen-Darmschleimhaut.

Diese Form der Entzündung wird durch stärker auf die Magen-Darmschleimhaut einwirkende Reize erzeugt. Die Schleimhaut erscheint hierbei stark gerötet, dick, trübe und ist hauptsächlich in den über die Oberfläche hervorragenden Teilen von schwarzroten Punkten und Flecken durchsetzt. An diesen Stellen ist die Blutung eingetreten. In der Schleimhaut des Magens wandeln sich die blutigen Herde ziemlich schnell in Geschwüre um, weil die mit Blut durchtränkte Schleimhaut sich gegen die Einwirkung des Magensaftes nicht mehr genügend schützen kann und verdaut wird. Die auf diese Weise entstandenen Schleimhautdefekte, die gewöhnlich einen schwarzbraunen kaffeesatzähnlichen Grund besitzen, sind fälschlich als „hämorrhagische Erosionen" bezeichnet worden, obwohl hierbei nicht nur das Epithel, sondern gleichzeitig ein Teil des Schleimhautkörpers verloren gegangen ist. Besser wäre die Benennung „hämorrhagische Ulzerationen". Sind die Darmzotten Sitz der Blutung gewesen, so erscheint die Schleimhaut des geöffneten und abgespülten Dünndarms meist schwarzgrau, wie eine Aalhaut. Bei genauer Betrachtung der Schleimhautoberfläche läßt sich nachweisen, daß diese Färbung durch zahlreiche dicht nebeneinander liegende schwarzbraune Punkte zustande gekommen ist, die den Spitzen der Darmzotten entsprechen. Aus dem Blutfarbstoffe hat sich hier durch Einwirkung des aus dem Darminhalte entstandenen Schwefelwasserstoffs ein Pigment gebildet, das seiner chemischen Zusammensetzung nach hauptsächlich aus Schwefeleisen besteht und in Alkohol löslich ist (Nr. 3, 4, 7 und 8).

3. Die diphtherische Entzündung der Magen-Darmschleimhaut.

Nach der seit einer Reihe von Jahren in der pathologischen Anatomie üblich gewordenen Nomenklatur bezeichnet man als Diphtherie das rasche Absterben der oberflächlichen Schichten einer Schleimhaut. Die abgestorbenen Schleimhautteile bilden eine zusammenhängende oder etwas fetzige Haut (*ἡ διφθέρα*), die als Belag erscheint, in Wahrheit aber einen Teil der Schleimhaut selbst darstellt, welcher der Nekrose anheimgefallen ist. Die abgestorbenen Teile sind trübe, durch Koagulation des Zelleiweißes trocken und nehmen durch die ziemlich rasch eintretende Entfärbung einen weißlich-grauen oder gelblich-grauen Farbenton an. Nach Entfernung der abgestorbenen Schleimhautschichten erscheint der restierende Schleimhautkörper dick,

dunkelrot, zuweilen infolge starker Infiltration mehr graurot; seine Oberfläche ist rauh. In den dieser Bearbeitung zu Grunde liegenden Fällen ist die primäre Diphtherie im Verdauungsapparate des Pferdes mehrmals an der Schleimhaut des Leer-, Hüft-, Blind- und Grimmdarms beobachtet worden. Eine nekrotisierende Entzündung kann nur durch schwere Reize hervorgerufen werden, die auch in diesen Fällen am Inhalte des Darms gehaftet und auf die Oberfläche der Schleimhaut in intensivster Weise eingewirkt haben müssen. Denn diejenigen Teile der Schleimhaut, welche am meisten über die Oberfläche hervorragen, die Gipfel der Darmfalten, die Schleimhaut in Höhe der Tänien, die Peyerschen Haufen, waren stets am stärksten betroffen. Gewöhnlich setzt sich der Entzündungsprozeß durch die Darmwand auf das viszerale Blatt des Bauchfells fort; es entsteht eine sekundäre Peritonitis (Nr. 5).

4. Die brandige Entzündung der Magen-Darmschleimhaut wurde nur bei einem an der Kolik gestorbenen Pferde als primäre Krankheit beobachtet (Bericht Nr. 6). Das Absterben der Schleimhaut vollzieht sich ähnlich wie bei der Diphtherie, reicht aber hier mehr in die Tiefe bis in die Submukosa hinein. Die Schleimhaut ist dick, trübe und schmutzig graubraun. Die abgestorbenen Teile derselben sitzen noch zum Teil an der Grundlage fest und bilden dadurch gelblich-graue Fetzen, die durch einen auffallenden Wasserstrahl hin und her bewegt werden können. Diese Form der Magen-Darmentzündung muß als die schwerste bezeichnet werden. Auch in diesem Falle hatte sich der Entzündungsprozeß durch die Darmwand hindurch auf das Bauchfell fortgesetzt und eine allgemeine akute Bauchfellentzündung hervorgerufen.

II. Verstopfung des Darms.

1. Einfache Verstopfung des Darms, Fäkalstase.

Als einfache Verstopfung ist im Gegensatze zu den Verstopfungen durch Kotsteine und zu denjenigen infolge von Verengerungen des Darmrohrs nur die Fäkalstase bezeichnet worden, die ohne erhebliche Veränderung des Darminhaltes und der Darmwände auftritt. Beim Pferde bilden die einfachen Verstopfungen des Darmrohrs die häufigste Ursache der Kolik. Die meisten tödlichen Kolikfälle beginnen, wie die Untersuchungen im pathologischen Institute ergeben haben, mit einer Verstopfung des Darms. Diese Verstopfung kann ohne Kom-

plikationen bleiben und für sich allein tödlich werden, odes es bildet sich im Anschlusse an die Verstopfung eine Verlagerung des Darms aus. Nicht selten zerreißt auch der Magen oder der Darm vor oder im Bereiche der verlegten Stelle.

Die einfache Verstopfung des Darms wurde im pathologischen Institute unter 428 an der Kolik gestorbenen Pferden in 76 Fällen als Todesursache ermittelt. Mithin starben 17,76 pCt. dieser Pferde an einfachen Verstopfungen des Darmrohrs. Auf die einzelnen Darmabschnitte verteilen sich die Verstopfungen wie folgt:

1. Zwölffingerdarm 2 Fälle = 0,47 pCt. aller tödlichen Koliken = 2,63 pCt. aller einfachen Verstopfungen. 2. Leerdarm 3 Fälle = 0,70 pCt. aller tödlichen Koliken = 3,95 pCt. aller einfachen Verstopfungen. 3. Hüftdarm 3 Fälle = 0,70 pCt. aller tödlichen Koliken = 3,95 pCt. aller einfachen Verstopfungen. 4. Blinddarm 12 Fälle = 2,80 pCt. aller tödlichen Koliken = 15,79 pCt. der einfachen Verstopfungen. 5. Grimmdarm 53 Fälle = 12,38 pCt. aller tödlichen Koliken = 69,74 pCt. der einfachen Verstopfungen. 6. Mastdarm 3 Fälle = 0,70 pCt. aller tödlichen Koliken = 3,95 pCt. der einfachen Verstopfungen. Eine primäre Verstopfung des Magens ist bei den Obduktionen im pathologischen Institute nicht beobachtet worden. Folgende Obduktionsbefunde dienen zur Erläuterung der einzelnen Verstopfungen:

9. Hellbraune Stute, ca. 10 Jahre alt, 160 cm groß.

Gestorben und obduziert am 5. November 1904.

Der Kadaver ist schlecht genährt. In der Unterhaut, in der Umgebung der Gelenke und unter dem Bauchfelle liegt wenig intensiv gelbrot gefärbtes Fettgewebe, das auf dem Durschschnitte eine schleimige Beschaffenheit zeigt. Die Gefäße der Unterhaut sind auffallend blutleer, nur im Bereiche des Kopfes, Halses und Rückens stärker gefüllt. Die Körpermuskeln befinden sich in der Totenstarre und sehen außen und auf dem Durchschnitte tief rotbraun und etwas trübe aus. Der Bauch ist stark aufgetrieben.

Im freien Raume der Bauchhöhle etwa 200 ccm einer rötlichgelben fast klaren wässerigen Flüssigkeit. Die hervorquellenden Dünn- und Dickdarmteile sind durch Gase stark ausgedehnt und sehen blaß aus, nur die größeren Venen treten als gefüllte Gefäßstränge deutlich hervor. Das Bauchfell ist zart und durchscheinend, seine Oberfläche glatt und glänzend. Der Leerdarm bedeckt mit einem Teile seiner Schlingen die linken Grimmdarmlagen von unten her und ist in seinem hinteren Teile stärker erweitert als im vorderen. Die großen Gekrösvenen sind gefüllt. Sonst bestehen an der Lage des Darms keine Abweichungen. Der Leerdarm enthält außer Gas eine trübe, rotbraune, wässerige Flüssigkeit, deren Menge gegen den Hüftdarm hin allmählich zunimmt. Die Schleimhaut des Leer- und Hüftdarms ist fleckweise, besonders auf der Höhe der Falten gerötet, etwas dick, aufgelockert

und trübe. Die Peyerschen Haufen bilden deutlich hervortretende beetartige Erhabenheiten, deren Follikel zum größten Teile ausgefallen sind. Dadurch erscheint die Schleimhaut auf der Höhe der Peyerschen Haufen siebartig durchlöchert. Der Umfang der Hüftblinddarmöffnung beträgt 11 cm. In der Nähe der Gekrösanheftungsstellen finden sich in und unter der Serosa des Blind- und Grimmdarms zahlreiche bis bohnengroße blutige Flecke. Blind- und Grimmdarm enthalten viel Gas und dünnbreiige, gegen den Mastdarm hin mehr dickbreiige Massen in erheblicher Menge. Im Mastdarme etwas geformter Inhalt. Die Schleimhaut des Blind-, Grimm- und Mastdarms ist grünlichgrau und etwas trübe. Das zwischen den Gekröswurzeln dicht unter der Wirbelsäule liegende Stück des Zwölffingerdarms sieht außen dunkelrot aus und erscheint wurstförmig angefüllt. In diesem Teile des Zwölffingerdarms findet sich ein 20 cm langer Kotpfropf, der aus zerkleinertem Rauhfutter und Maisschrot besteht. Vor dem beschriebenen Kotpfropfe ist der Zwölffingerdarm mit Gasen und dünnbreiigen bis flüssigen Massen gefüllt. Die Schleimhaut des Zwölffingerdarms ist im Bereiche der festen Anschoppung stark gerötet und schwarzrot gefleckt, sonst mehr graurot, etwas dick und trübe. Der Magen ist sehr groß, seine Wände sind dünn und stark ausgedehnt. Der Inhalt des Magens besteht aus Gasen und 12 Liter dünnbreiigen, graugrünen, sauren Massen. Die Schleimhaut der linken Magenhälfte sieht rötlichgrauweiß aus und ist an der Oberfläche fast glatt. Die mit Drüsen ausgestattete Schleimhaut der rechten Magenhälfte ist trübe, dick, gallertartig, wie zerflossen, in der Gegend der Fundusdrüsen rotbraun, sonst mehr graurot gefärbt. Die Oberfläche dieser Schleimhaut ist glatt und besitzt einen starken Glanz. Die Milz mißt 48 cm in der Länge, 18 cm in der größten Breite und 3 cm in der mittleren Dicke. Die Oberfläche der Milz ist fast glatt und grau; Konsistenz schlaff. Etwa auf der Mitte der lateralen Fläche ist die Milzkapsel in der Größe eines Dreimarkstückes schwielig verdickt, grauweiß und undurchsichtig. Am vorderen Rande der Milz in der Nähe ihres unteren Endes findet sich eine bohnengroße, die ganze Dicke der Milz durchsetzende Narbe. Auf dem Durchschnitte erscheint die Milz rotbraun und trocken; Schnittfläche glatt. Das Balkengewebe ist deutlich sichtbar. Die Leber wiegt 4500 g, sieht rötlich braun aus, besitzt scharfe Ränder und fühlt sich derb an. Das Lebergewebe ist auf dem Durchschnitte fast blutleer. Die Zeichnung der Leberläppchen läßt sich bequem erkennen. Die einzelnen Läppchen sind etwa hirsekorngroß, sehen rotbraun aus und besitzen am Rande einen schmalen graubraunen Saum. Die Nierenkapseln lassen sich leicht von den Nieren abziehen. Linke Niere 18 cm lang, 14 cm breit und 4,8 cm dick. Rechte Niere 18 cm lang, 17 cm breit und 5 cm dick. Die Nieren sehen außen rotbraun, glatt und mattglänzend aus. Konsistenz ziemlich derb. Die Rindenschicht ist 1,5—2 cm breit, trübe und von einzelnen grauweißen, radiär verlaufenden Streifen durchzogen. Marksubstanz gestreift und grau, an der Grenze der Rinde dunkelrot. Beim Streichen mit dem Messerrücken von der Rinde gegen die Papille hin entleert sich aus den großen Sammelröhren etwas gelblich-grauweiße trübe, rahmartige Flüssigkeit, die sich auch im Nierenbecken vorfindet.

Die Pleurasäcke sind leer. Beide Lungen liegen frei in den Brustfellsäcken, sind stark retrahiert, klein und in allen Teilen lufthaltig. Der seröse Ueberzug der Lungen ist an mehreren Stellen bis zur Größe eines Markstücks schwielig verdickt, grauweiß und undurchsichtig. An den scharfen unteren Rändern der Lungen

sitzen zahlreiche grauweiße derbe Fäden. Unter dem Lungen- und Rippenfelle liegen mehrere bis bohnengroße, schwarzrote Flecke. Das Lungengewebe ist auf dem Durchschnitte etwas stärker gerötet, seine Schnittfläche glatt und feucht. Der Herzbeutel enthält 70 ccm einer gelbroten, fast klaren Flüssigkeit. Die Oberfläche der sich berührenden Herzbeutelblätter ist glatt und spiegelnd, glänzend. Unter dem inneren Blatte des Herzbeutels finden sich besonders in den Herzfurchen zahlreiche Blutungen. Das rechte Herz ist mit flüssigem und geronnenen dunkelroten Blute ziemlich stark gefüllt. Linkes Herz fast leer. Der Umfang des Herzens beträgt an der Basis 59 cm, die Höhe des rechten Ventrikels 18 cm, die des linken 19 cm. Die Seitenwand der rechten Kammer ist 1,8, die der linken 3,2 cm dick. Durch die zwischen den Vor- und Herzkammern gelegenen Oeffnungen läßt sich eine länglich zusammengelegte Hand bequem hindurchführen. Die Herzklappen sind zart und zeigen keine Abweichungen. Die Innenhaut, hauptsächlich der linken Herzhöhlen, ist stellenweise dick, grauweiß und undurchsichtig. Unter der Innenhaut liegen mehrere flächenförmige Blutungen. Herzmuskulatur auf dem Durchschnitte graurot, trocken und trübe, Konsistenz brüchig. Die Schleimhaut der Luftröhre und des Kehlkopfes zeigt nur vereinzelte gefüllte Venenstämme und ist sonst blaß. In der Gegend des Zungengrundes, der Kehldeckelgießkannenbänder und an der vorderen Fläche des Kehldeckels sieht die Schleimhaut blaurot aus und ist etwas dick. An den Muskeln des Kehlkopfes und an den Lymphdrüsen der Halsorgane finden sich keine Abweichungen.

Die Hüft-Blind-Grimmdarmarterie ist 3,9 cm lang und fast gleichmäßig zylindrisch erweitert. Die Wände des Gefäßes sind bis 2 mm dick, an der Innenfläche rauh und mit grauroten, etwas bröckligen Gerinnseln bedeckt, die der Gefäßwand fest anhaften. Unter den Auflagerungen ist die Innenhaut der Arterie fetzig und fehlt stellenweise ganz. Die von dieser Arterie zum Darm gehenden Gefäße zeigen keine Veränderungen und sind wegsam.

Pathologisch-anatomische Diagnose: Verstopfung und Entzündung des Zwölffingerdarms. Leichte katarrhalische Entzündung des Leer- und Hüftdarms. Starke Ausdehnung des Magens und postmortale saure Erweichung der Magenschleimhaut. Geringgradige Schwellung der Milz. Geringgradige katarrhalische Entzündung der Nieren. Braune Atrophie der Leber und der Körpermuskeln. Trübe Schwellung des Herzmuskels. Blutungen unter dem inneren Blatte des Herzbeutels, unter der Innenhaut des Herzens und unter den Blättern des Brustfells. Geringgradiges Stauungsödem im Bereiche der Kehldeckel-Gießkannenbänder. Erweiterung und wandständige Thrombose in der Hüft-Blind-Grimmdarmarterie.

10. Brauner Wallach, kleiner Stern, beide Hinterkronen und Fesseln gefleckt weiß, 7—8 Jahre alt.

Gestorben und obduziert am 21. 11. 1905.

Der Kadaver ist gut genährt. In der Unterhaut in der Umgebung des Schlauches, der Gelenke und unter dem Bauchfelle liegt dickes gelblich-weißes Fettgewebe, das auf dem Durchschnitte einen lappigen Bau erkennen läßt. Die Körpermuskeln zeigen Totenstarre, sehen rot und auf dem Durchschnitte etwas trübe aus. Gefäße der Unterhaut stark gefüllt. Der Bauch ist aufgetrieben.

Im freien Raume der Bauchhöhle etwa ein Liter einer rötlichen wässerigen Flüssigkeit. Das den Darm und die Bauchwände überziehende Bauchfell ist zart

und durchscheinend, seine Oberfläche glatt und glänzend. Der Blinddarm und die rechten Lagen des Grimmdarmes liegen auf der rechten Seite der Bauchhöhle. Die Beckenkrümmung und die linken Lagen des Grimmdarmes liegen vorn dicht hinter dem Zwerchfelle. Die stark ausgedehnten Leerdarmschlingen haben links und hinten ihre Lage. Die vorliegenden Darmteile sehen blaßgrau aus, nur im vorderen Abschnitte des Leerdarmes finden sich in und unter der Serosa zahlreiche flecken- und strichförmige Blutungen. Der Inhalt des Leerdarmes besteht aus Gasen und einer grauen, trüben, mehlsuppenartigen Flüssigkeit, die gegen den Hüftdarm hin an Menge zunimmt. Im vorderen Abschnitte des Leerdarmes sieht die Schleimhaut schwarz-grau aus. Bei genauer Betrachtung zeigt sich, daß diese Färbung durch zahlreiche dicht nebeneinander liegende schwarze Punkte bedingt ist, die den Zottenspitzen entsprechen. In den übrigen Teilen des Leerdarmes und im Hüftdarme sind die Zotten der Schleimhaut in eine weißliche, trübe, schmierige Masse umgewandelt, die sich abstreichen läßt. Die Schleimhaut ist hier sehr trübe. Blind-, Grimm- und Mastdarm enthalten Gase und wenig breiige bis festweiche Massen. Die Schleimhaut dieser Darmabteilungen ist grünlich-grau bis bräunlich-grau und etwas trübe, an der Oberfläche glatt. Der Magen und Zwölffingerdarm sind sehr groß; sie enthalten 30 Liter braune dünnbreiige bis flüssige Massen und Gas. Der zwischen den Gekröswurzeln gelegene Teil des Zwölffingerdarms ist durch einen länglichen Kotpfropf, der aus gekautem Häcksel und Heu besteht, verlegt. Die Schleimhaut dieses Abschnittes ist fleckweise gerötet und etwas verdickt. Unter der Serosa des Zwölffingerdarmes finden sich zahlreiche Blutungen. Der Umfang des Zwölffingerdarmes vor der verlegten Stelle beträgt 29 cm, die Dicke seiner Muskelhaut 2,5 mm. Die Muskelschicht der Magenwände ist 3—5 mm dick. Die Schleimhaut der Fundusdrüsengegend erscheint bräunlich-grau, flach gekörnt und etwas trübe; gegen den Pförtner hin wird die Schleimhaut mehr blaßgrau, ihre Oberfläche fast glatt. Die gesamte mit Drüsen besetzte Schleimhaut der rechten Magenhälfte ist erheblich dicker wie gewöhnlich. Messungen ergaben eine Dicke von 1—3 mm. An der Schleimhaut der linken Magenhälfte lassen sich keine Abweichungen nachweisen. Die Milz mißt 49 cm in der Länge, 25 cm in der größten Breite und 4 cm in der mittleren Dicke. Die Milz sieht außen graublau aus und besitzt eine hügelige Oberfläche, Konsistenz weich. Auf dem Durchschnitte ist nur die dunkelrotbraune Pulpe sichtbar. Die Schnittfläche erscheint spiegelnd glänzend. Das Gewicht der Leber beträgt 6300 g. Die Leberränder sind abgerundet. Außen sieht die Leber gelblich-graubraun, an der Oberfläche glatt aus; nur auf der Zwerchfellsfläche des rechten Leberlappens sitzen einzelne grauweiße bindegewebige Zotten. Konsistenz der Leber etwas weich. Ueber die Durchschnittsfläche fließt aus den Lebergefäßen eine blasige dunkelrote Flüssigkeit. Das Lebergewebe ist trübe, verwaschen gelbrot und läßt die Zeichnung der Läppchen nur undeutlich erkennen. Die einzelnen Läppchen sehen in der Mitte graurot, am Rande mehr grau aus. Die Nierenkapseln lassen sich leicht von den Nieren abtrennen. Beide Nieren sind außen graubraun, an der Oberfläche glatt und mattglänzend. Rechte Niere 19,5 cm lang, 19 cm breit und 5,3 cm dick. Linke Niere 20 cm lang, 16 cm breit und 6 cm dick. Konsistenz der Nieren etwas brüchig. Auf dem Durchschnitte sind beide Nieren blutreich. Die Rindenschicht ist 1,5—2 cm breit, trübe, graurot und von zahlreichen grauweißen radiär verlaufenden Streifen durchzogen. Marksubstanz dunkelgraurot und gestreift. Beim Streichen mit dem Messerrücken von

der Rinde gegen die Papille hin entleert sich aus den großen Sammelröhren eine trübe gelblich-graue rahmartige Flüssigkeit.

Die Brustfellsäcke sind leer. Das die Brustwände und die Lungen überziehende Brustfell ist blaß graurot, zart und durchscheinend. Unter dieser serösen Haut finden sich zahlreiche fleckenförmige Blutungen. Die Lungen liegen frei in den Brustfellsäcken, sind klein, sehen in den unteren Teilen blaßrot, in den oberen mehr dunkelrot aus, fühlen sich weich, elastisch an und knistern schwach beim Hinüberstreichen. Die Durchschnittsfläche der Lungen ist glatt und etwas feucht. Im Herzbeutel 30 ccm einer gelblichen klaren Flüssigkeit. Die Oberfläche der sich berührenden Herzbeutelblätter ist glatt und glänzend. Unter dem inneren Blatte des Herzbeutels liegen besonders in den Herzfurchen größere fleckenförmige Blutungen. Der Umfang des Herzens beträgt an der Basis 62 cm. Rechte Herzkammer 17 cm hoch und stark gewölbt. Die Seitenwand dieser Kammer ist 2 cm dick. Der linke Ventrikel ist mehr abgeflacht und 19 cm hoch, die Dicke seiner Seitenwand beträgt 3,4 cm. Die rechten Herzhöhlen sind mit dunkelrotem flüssigen und geronnenen Blute prall gefüllt. In der linken Vor- und Herzkammer finden sich kleine speckhäutige und dunkelrote Gerinnsel neben etwas flüssigem Blute. Durch die zwischen den Vor- und Herzkammern gelegenen Oeffnungen läßt sich eine länglich zusammengelegte Hand bequem hindurchführen. Die Herzklappen und die Innenhaut des Herzens sind zart. Unter der Innenhaut, hauptsächlich des linken Ventrikels, liegen auf den Gipfeln der Papillarmuskeln große flächenförmige Blutungen. Die Herzmuskulatur sieht auf dem Durchschnitte graurot, trocken und trübe aus; Konsistenz brüchig. Die Schleimhaut der Luftröhre und des Kehlkopfes ist durch gefüllte Venennetze gerötet. In der Schleimhaut der vorderen Kehldeckelfläche finden sich mehrere punkt- und fleckenförmige Blutungen. Der Kehldeckel zeigt eine etwas kahnförmige Gestalt. Die Schleimhaut des Zungengrundes und der Kehldeckelgießkannenbänder ist bläulich-rot und etwas dick. An den Muskeln des Kehlkopfes, an den Lymphdrüsenpaketen in der Nachbarschaft des Schlundkopfes und im Kehlgange finden sich keine Abweichungen. Die Hüft- Blind- Grimmdarmarterie ist 4 cm lang, zylindrisch erweitert und an der vorderen Seite sackförmig ausgebuchtet. Die Wände der Arterie sind bis 3 mm dick, ihre Innenflächen rauh und mit kleinen grauen Gerinnseln bedeckt, die den Gefäßwänden ziemlich fest anhaften. Die sackförmige Ausbuchtung der Arterie ist mit einem grauroten ziemlich trocknen Gerinnsel vollkommen angefüllt. Die Gefäßinnenhaut ist fetzig. Die aus dieser Arterie abgehenden Gefäße zeigen keine Veränderungen und sind frei von Pfröpfen.

Pathologisch-anatomische Diagnose: Verstopfung des Zwölffingerdarmes. Erweiterung und Hypertrophie des Magens und Zwölffingerdarmes. Entzündung des Zwölffingerdarmes und des vorderen Leerdarmabschnittes. Mazerationserweichung der Leer- und Hüftdarmschleimhaut. Fäulnis der Leber. Akute Milzschwellung. Katarrhalische Entzündung der Nieren. Trübe Schwellung des Herzmuskels. Blutungen unter der inneren Brusthaut, unter dem inneren Blatt des Herzbeutels und unter der Innenhaut des Herzens. Stauungsödem in der Nachbarschaft der Glottis. Erweiterung und wandständige Thrombose der Hüft-Blind-Grimmdarmarterie.

11. Schimmelstute, ca. 10 Jahre alt.

Gestorben am 7. 3., obduziert am 8. 3. 1906.

Der Kadaver befindet sich in mittlerem Nährzustande. In der Unterhaut, über dem Euter, in der Umgebung der Gelenke und unter dem Bauchfell liegt etwas gelblich-graues Fettgewebe, das auf dem Durchschnitt einen lappigen Bau erkennen läßt. Die Körpermuskeln sind totenstarr, auf dem Durchschnitt schwach graurot, etwas trocken und trübe. Die Gefäße der Unterhaut sind stark gefüllt.

Der Bauch ist aufgetrieben. Im freien Raum der Bauchhöhle finden sich 2 Liter einer rötlichen wässerigen Flüssigkeit. Der Blinddarm und die rechten Lagen des Grimmdarmes liegen auf der rechten, die linken Grimmdarmlagen auf der linken Seite der Bauchhöhle und sind zum Teil von prall gefüllten Leerdarmschlingen bedeckt. Der Leerdarm nimmt den größten Raum in der Bauchhöhle ein. Außen zeigt dieser Darm zahlreiche dunkelrote Flecke und Striche. Die übrigen Darmteile sehen grau aus. Das Bauchfell ist zart und durchscheinend, seine Oberfläche glatt und glänzend. Bei der Herausnahme und Eröffnung des Leerdarmes zeigt sich, daß derselbe in seinem hinteren Abschnitt, etwa 4 m vor der Einpflanzung des Hüftdarmes in den Blinddarm, durch einen 30 cm langen graugrünen, ziemlich festen Kotpfropf vollkommen verlegt ist. Der vor dem Kotpfropf gelegene Teil des Leerdarmes und der Zwölffingerdarm sind sehr lang und weit, mit flüssigen und dünnbreiigen Massen prall gefüllt. Der hintere Teil des Leerdarmes und der Hüftdarm sind leer. Im Bereiche der Anschoppung ist die Schleimhaut des Leerdarmes stark gerötet und mit Blutungen durchsetzt. Unter der Serosa dieses Darmstückes finden sich gleichfalls fleckenförmige Blutungen. Die Schleimhaut des vorderen Leerdarmabschnittes und des Zwölffingerdarmes ist fleckenweise stark gerötet, etwas dick und aufgelockert, die des hinteren Leerdarmabschnittes und des Hüftdarmes blaßgrau und etwas trübe. Der Blinddarm enthält flüssige und dünnbreiige, der Grimmdarm fest-weiche Massen, die gegen den Mastdarm hin etwas fester werden. Im Mastdarm wenig geformter Inhalt. Die Schleimhaut der Dickdarmabteilungen ist graugrün bis bräunlichgrau und etwas trübe. Der Magen ist sehr groß; seine Wände sehr dünn; er enthält viel Gas und 18 Liter dünnbreiige bis flüssige saure Massen. Die Schleimhaut der Pförtnerhälfte ist dick, trübe, gallertartig, in der Gegend der Fundusdrüsen graubraun, gegen den Pförtner hin blaßgrau. Die Oberfläche dieser Schleimhaut ist glatt und stark glänzend. In der linken Magenhälfte sieht die Schleimhaut rötlich-weiß aus und zeigt keine Veränderungen. Am gefransten Rande des Magens finden sich zwischen den Schenkeln der hufeisenförmigen Muskelschleife zahlreiche linsen- bis erbsengroße Warzen. Die Milz mißt 49 cm in der Länge, 28 cm in der größten Breite und 3,5 cm in der mittleren Dicke. Oberfläche der Milz graublau und hügelig; Konsistenz weich. Die Erhebungen erscheinen auf dem Durchschnitt dunkelrot bis schwarzrot und lassen das Balkengerüst nicht erkennen; die Pulpa ist hier sehr reichlich und zerfließlich. In den übrigen Abschnitten der Milz ist das Balkengewebe noch sichtbar, die Pulpa rotbraun. Das Gewicht der Leber beträgt 7500 g. Leberränder abgerundet. An der Zwerchfellsfläche zeigt die Leberkapsel mehrere grauweiße plattenförmige Verdickungen und zahlreiche bindegewebige Zotten. Sonst sieht die Leber an der Oberfläche graubraun aus und besitzt eine brüchige Konsistenz. Das Lebergewebe ist auf dem Durchschnitt wenig blutreich und graubraun. Die Leberläppchen sind etwa hirsekorngroß, ihre Grenzen deut-

lich sichtbar. In der Mitte sehen die einzelnen Läppchen braun, am Rande grau aus. Die Nierenkapseln lassen sich leicht von den Nieren abziehen. Die Nieren sind außen graubraun, an der Oberfläche glatt und mattglänzend. Konsistenz etwas brüchig. Rechte Niere 18 cm lang, 18,3 cm breit und 5,2 cm dick. Linke Niere 20,5 cm lang, 16 cm breit und 6 cm dick. Auf dem Durchschnitt ist das Gewebe beider Nieren blutreich. Die Rindenschicht ist 1,5—2 cm breit, trübe, graubraun und von zahlreichen breiten, grauweißen, radiär verlaufenden Streifen durchzogen. Die Marksubstanz ist graurot bis dunkelrot und gestreift. Beim Streichen von der Rinde gegen die Papille hin entleert sich aus den großen Sammelröhren eine trübe grauweiße, rahmartige Masse, die sich auch im Nierenbecken in beträchtlicher Menge vorfindet.

Die Brustfellsäcke sind leer. Das Brustfell ist zart und durchscheinend, seine Oberfläche glatt und glänzend. Die Lungen liegen frei in den Brustfellsäcken, sind klein, blaßrot, weich, elastisch und knistern überall beim Hinüberstreichen. Ihre Durchschnittsfläche ist glatt und fast trocken. Im Herzbeutel finden sich 35 ccm einer gelbroten, fast klaren wässerigen Flüssigkeit. Die Oberfläche der sich berührenden Herzbeutelblätter ist glatt und glänzend. Der Umfang des Herzens beträgt an der Herzbasis 61 cm. Rechte Kammer 17,5 cm, linke Kammer 18,5 cm hoch. Die Seitenwand der rechten Kammer ist stark gewölbt und 2 cm dick, die der linken Kammer mehr abgeflacht und 3,5 cm dick. Die rechten Herzhöhlen sind mit flüssigem und geronnenem dunkelroten Blut stark gefüllt. In den linken Herzhöhlen finden sich kleinere speckhäutige Gerinnsel. Durch die zwischen den Vor- und Herzkammern gelegenen Oeffnungen läßt sich eine länglich zusammengelegte Hand bequem hindurchführen. Die halbmondförmigen und zweizipfeligen Klappen der linken Herzhälfte sind besonders in ihren Randteilen etwas verdickt. Die Innenhaut dieser Herzhälfte zeigt ebenfalls mehrere plattenförmige Verdickungen, ist hier grauweiß und undurchsichtig. Die Herzmuskulatur erscheint auf dem Durchschnitt graurot, trocken und trübe; Konsistenz brüchig. In der Schleimhaut der Luftröhre und des Kehlkopfes liegen nur vereinzelte gefüllte Gefäßnetze. Die Schleimhaut der Kehldeckelgießkannenbänder und des Pharynx ist rötlich-blaugrau und etwas dicker wie gewöhnlich. An den Muskeln des Kehlkopfes sowie an den Lymphdrüsen der Halsorgane zeigen sich keine Abweichungen. Die Hüft-Blind-Grimmdarmarterie ist $3^1/_2$ cm lang und fast gleichmäßig zylindrisch erweitert; ihre Wände sind ungleichmäßig verdickt und zeigen auf der Innenfläche mehrere Längs- und Querrisse. Thrombenbildung fehlt. Die an den Leer-, Hüft-, Blind- und Grimmdarm herantretenden Gefäße zeigen keine Veränderungen.

Pathologisch-anatomische Diagnose: Verstopfung und Entzündung des Leerdarmes. Starke Dilatation und saure Erweichung des Magens. Akute multiple Milzschwellung. Katarrhalische Nierenentzündung. Leichte Trübung der Körpermuskeln. Schwere trübe Schwellung des Herzmuskels. Chronische Entzündung der Herzinnenhaut. Erweiterung der Hüft-Blind-Grimmdarmarterie.

12. Apfelschimmelstute, ca. 9 Jahre alt.

Gestorben und obduziert am 10. 8. 1905.

Der Kadaver befindet sich in mittlerem Nährzustande; in der Unterhaut, in der Umgebung der Gelenke, über dem Euter und hinter dem Brustfell liegt ziem-

lich viel gelblichgrauweißes Fettgewebe, das auf dem Durchschnitt einen lappigen Bau erkennen läßt. Die Körpermuskeln sind totenstarr, graubraunrot, auf dem Durchschnitt etwas trübe und trocken. Gefäße der Unterhaut ziemlich stark gefüllt. Der Bauch ist aufgetrieben.

Im freien Raum der Bauchhöhle etwa $^1/_2$ Liter einer gelblichen, leicht getrübten Flüssigkeit. Das Bauchfell ist zart und durchscheinend, seine Oberfläche glatt. An einzelnen Stellen, besonders an dem wandständigen Blatte des Bauchfells, finden sich grauweiße bindegewebige Zotten. Der Blinddarm und die rechten Lagen des Grimmdarms liegen auf der rechten, die linken Grimmdarmlagen auf der linken Seite der Bauchhöhle und sind fast vollkommen von den starkgefüllten und ausgedehnten Leerdarmschlingen bedeckt. Der Leerdarm ist sehr lang und weit und nimmt den grössten Raum in der Bauchhöhle ein. Unter der Serosa desselben finden sich mehrere fleckenförmige Blutungen. Der Leerdarm ist mit flüssigen, gegen den Hüftdarm hin mehr breiig werdenden Massen stark gefüllt und enthält außerdem viel Gas. Der Hüftdarm zeigt eine wurstförmige Gestalt, ist lang, weit und mit festen trockenen Massen angefüllt, die einen $^3/_4$ m langen zusammenhängenden Pfropf bilden, der bis zur Hüft-Blinddarmöffnung reicht. Der Umfang dieser Oeffnung beträgt 12 cm, die ganze Dicke der Hüftdarmwand 1—2 mm. Die Längsmuskelschicht der Hüftdarmwand ist 0,2 mm, die Ringfaserschicht bis 1 mm dick. Die Schleimhaut des Hüftdarms ist fleckweise gerötet, mit kleinen Blutungen durchsetzt, etwas dick und aufgelockert. Unmittelbar vor der Hüft-Blinddarmöffnung, am Ende des Kotpfropfes, findet sich in der Schleimhaut eine ungleichmäßige, zirkulär verlaufende Rötung. Die Schleimhaut des Leerdarms ist streckenweise dunkelrot gefärbt, sonst mehr graurot, etwas dick und aufgelockert. Im Zwölffingerdarm erscheint die Schleimhaut grau und zart. Der Blinddarm enthält flüssige, der Grimmdarm mehr breiige Massen in mittlerer Menge. Im Mastdarm findet sich etwas weicher geballter Kot. Die Schleimhaut des Blinddarms ist dunkelgrau, die des Grimm- und Mastdarms schwach grünlichgrau und durchscheinend. Die Oberfläche dieser Schleimhaut besitzt einen sammetartigen Glanz. Der Magen enthält 15 Liter braungrüne dünnbreiige Massen und Gas. Die Magenwände sind dünn. Die Schleimhaut der linken Magenhälfte ist rötlichgrau und zeigt zahlreiche bis linsengroße Epitheldefekte, die von wallartigen, ringförmigen Epithelwucherungen umgeben sind. Der Grund der zentralen Vertiefungen sieht dunkelbraun aus. Die Schleimhaut der rechten Magenhälfte ist etwas glasiggallertartig, wie zerflossen und trübe. In der graubraun gefärbten Fundusdrüsengegend liegen an der Schleimhautoberfläche noch ganz flache Hügel. Gegen den Pförtner hin wird die Oberfläche der Schleimhaut ganz glatt. Die Milz mißt 57 cm in der Länge, 24 cm in der größten Breite und 3 cm in der mittleren Dicke; ihr Gewicht beträgt 2000 g. Die Oberfläche der Milz ist graublau und hügelig. Die einzelnen Erhebungen sind bis walnussgroß und dunkelblau gefärbt. Konsistenz der Milz weich. Auf dem Durchschnitte ist das Balkengewebe in den Erhebungen der Milz nicht sichtbar; die Pulpe ist hier dunkelrot bis schwarzrot, sehr reichlich und zerfließlich. In den übrigen Teilen der Milz sind die Trabekel schwer, aber noch sichtbar; die Pulpe ist hier mehr braunrot und sehr weich, so dass die Schnittfläche der Milz ein feuchtglänzendes Aussehen erhält. Das Gewicht der Leber beträgt 5000 g. Die Leberränder sind etwas abgerundet. Farbe der Leber

graubraun, Oberfläche glatt und mattglänzend, Konsistenz etwas brüchig. Auf dem Durchschnitte ist das Lebergewebe ziemlich blutreich, trübe und graurot. Die Läppchenzeichnung ist etwas undeutlich; die Grenzen der Läppchen sind aber noch erkennbar, letztere haben die Größe eines Hirsekorns bis Reiskorns, sind in der Mitte graurot, am Rande in breiter Zone grau. Die Nierenkapseln lassen sich leicht von den Nieren abtrennen. Die Nieren sehen graubraunrot aus; ihre Oberfläche ist glatt und mattglänzend. Konsistenz etwas brüchig. Rechte Niere 18,3 cm lang, 19 cm breit und 5,6 cm dick, linke Niere 21 cm lang, 15,8 cm breit und 6 cm dick. Auf dem Durchschnitte ist das Nierengewebe blutreich. Die Rindenschicht ist 1—2 cm breit, trübe, graubraun und von zahlreichen breiten grauen, radiär verlaufenden Strahlen durchzogen. Marksubstanz dunkelgraurot und gestreift.

In den Brustfellsäcken kein fremder Inhalt. Das Brustfell ist zart und durchscheinend, seine Oberfläche glatt und glänzend. Unter dem wandständigen Blatte der Pleura finden sich zahlreiche punkt- und fleckenförmige Blutungen. Die Lungen liegen frei in den Brustfellsäcken, sind etwas größer als im Retraktionszustande und sehen hellrot aus. Unter dem Lungenfelle liegen einzelne kleine Blutungen. Das Gewebe beider Lungen ist weich, elastisch und knistert schwach beim Hinüberstreichen. Die Schnittfläche der Lungen ist glatt und feucht. Bei leichtem seitlichen Drucke auf das Lungengewebe quillt aus den durchschnittenen Luftröhrenästen und Lungenbläschen eine feinblasige schaumige Flüssigkeit. Der Herzbeutel enthält einen Eßlöffel voll einer gelblichen, fast klaren wässerigen Flüssigkeit. Die Oberfläche der sich berührenden Herzbeutelblätter ist glatt und glänzend. Der Umfang des Herzens beträgt an der Herzbasis 60 cm. Die rechte Kammer ist 16,5 cm, die linke 18,5 cm hoch. Die Seitenwand des rechten Ventrikels ist stark gewölbt und 2 cm dick, die des linken Ventrikels mehr abgeflacht und 3,4 cm dick. Die rechte Herzhälfte ist mit flüssigem und geronnenen dunkelrotem Blute prall gefüllt. In den linken Herzhöhlen findet sich etwas flüssiges Blut und kleinere speckhäutige Gerinnsel. Die zwischen den Vor- und Herzkammern gelegenen Oeffnungen sind so gross, dass sich eine länglich zusammengelegte Hand bequem durch dieselben hindurchführen läßt. Die Innenhaut des Herzens und die Herzklappen sind dünn, zart und durchscheinend. Unter der Innenhaut des linken Ventrikels finden sich mehrere punkt- und fleckenförmige Blutungen. Die Herzmuskulatur erscheint auf dem Durchschnitte graurot, trocken und trübe; Konsistenz brüchig. Die Schleimhaut des Zungengrundes, Schlundkopfes und der Kehldeckel-Gießkannenbänder ist blaurot und etwas dick. In der Schleimhaut der Luftröhre und des Kehlkopfes finden sich einzelne gefüllte Venennetze. Der Kehldeckel zeigt eine kahnförmige Gestalt. Die Muskeln des Kehlkopfes sowie die Lymphdrüsen der Halsorgane sind frei von Veränderungen. Die Hüft-Blind-Grimmdarmarterie ist 4 cm lang, zylindrisch erweitert und an zwei Stellen sackförmig ausgebuchtet. Die Wände der Arterie sind ungleichmäßig verdickt, ihre größte Dicke beträgt 4 mm. An der Innenfläche sind die Gefäßwände rauh und mit grauroten, zusammenhängenden, etwas bröckligen geronnenen Massen bedeckt, die der Gefäßwand ziemlich fest anhaften. Unter diesen Auflagerungen ist die Gefäßinnenhaut fetzig und fehlt stellenweise. Die aus der Hüft-Blind-Grimmdarmarterie abgehenden Gefäße sind wegsam und frei von Veränderungen.

Pathologisch-anatomische Diagnose: Verstopfung und Dilatation des Hüftdarms. Entzündung der Leer- und Hüftdarmschleimhaut. Saure Erweichung der Magenschleimhaut. Akute multiple Milzschwellung. Leichte Trübung der Leber. Katarrhalische Nierenentzündung. Oedem der Lungen. Trübe Schwellung der Körper- und Herzmuskulatur. Blutungen unter der Innenhaut des Herzens. Erweiterung und wandständige Thrombose der Hüft-Blind-Grimmdarmarterie.

13. Brauner Wallach, ca. 12 Jahre alt.

Gestorben und obduziert am 11. September 1905.

Der Kadaver ist schlecht genährt. In der Unterhaut, in der Umgebung der Gelenke, des Schlauches und unter dem Bauchfell liegt wenig gelbrotes Fettgewebe, das auf dem Durchschnitte eine schleimig-gallertige Beschaffenheit zeigt. Die Körpermuskeln sind unvollkommen totenstarr, sehen dunkelbraunrot aus und sind auf dem Durchschnitte etwas feucht. Gefäße der Unterhaut leer.

Der Bauch ist ausgedehnt. Im freien Raume der Bauchhöhle findet sich etwa $^1/_2$ Liter einer gelblichen, fast klaren, leicht beweglichen Flüssigkeit. Die Blätter des Bauchfells sind an mehreren Stellen mit weißlichen bindegewebigen Zotten besetzt; sonst ist das Bauchfell zart und durchscheinend, seine Oberfläche glatt und glänzend. Der Blinddarm ist sehr groß und nimmt den größten Raum in der Bauchhöhle ein; er liegt mehr auf der rechten Seite und ragt über die Mitte der Bauchhöhle weit in die linke Hälfte derselben hinein. Die rechten Grimmdarmlagen liegen auf der rechten, die linken Lagen des Grimmdarms, der Leer- und Mastdarm auf der linken Seite der Bauchhöhle. Diese Darmteile sind durch den erweiterten Blinddarm größtenteils von unten her bedeckt und sehen außen grau aus. Der Leerdarm enthält etwas Gas und graugelbe, trübe Flüssigkeit, die gegen den Hüftdarm hin an Menge zunimmt und mit viel festen Bestandteilen vermischt ist. Die Schleimhaut des Leer- und Hüftdarms ist stellenweise schwach gerötet, sonst grau und trübe. Der Blinddarm sieht außen rötlichgrau aus; er ist mit festen trockenen Massen im Gewichte von 41 kg prall gefüllt. Die Blinddarmwände sind dünn. Die Schleimhaut des Blinddarms ist stellenweise gerötet. Die zwischen Blind- und Grimmdarm gelegene Oeffnung ist so weit, daß sich eine Faust bequem durch dieselbe hindurchführen läßt. Im Grimmdarm findet sich breiiger Inhalt, der in der magenähnlichen Erweiterung eine mehr festweiche Konsistenz annimmt. Der Mastdarm ist leer. Die Schleimhaut des Grimm- und Mastdarms ist grünlichgrau bis bräunlichgrau, blaß und durchscheinend. Der Magen enthält 8 Liter dünnbreiige, graubraune, saure Massen. Die Schleimhaut der linken Magenhälfte ist rötlichgrauweiß, ihre Oberfläche fast glatt. Die Schleimhaut der Pförtnerhälfte erscheint grau, in der Gegend der Fundusdrüsen graunbraun, etwas dick, gallertartig und trübe. Oberfläche dieser Schleimhaut glatt und stark glänzend. Die Milz mißt 39 cm in der Länge, 18 cm in der größten Breite und 2,5 cm in der mittleren Dicke. Oberfläche der Milz glatt, Farbe grau, Konsistenz festweich, wie die des erektilen Gewebes. Auf dem Durchschnitte ist das Balkengerüst bequem sichtbar. Pulpa braunrot, mit einem Stich ins Gelbliche. Schnittfläche der Milz glatt und trocken. Das Gewicht der Leber beträgt 3500g. Die Leberränder sind scharf. Auf der Zwerchfellsfläche, hauptsächlich des rechten Leberlappens, sitzen an der Leberkapsel zahlreiche weißlichgraue Zotten. Die Leber sieht dunkelrotbraun aus und fühlt sich derb an. Das Leber-

gewebe ist auf dem Durchschnitte rotbraun und blutreich. Läppchenzeichnung bequem erkennbar. Die einzelnen Leberläppchen sind bis hirsekorngroß und sehen rotbraun bis dunkelbraun aus. Die Nierenkapseln sind an mehreren Stellen mit den Nieren verwachsen. Beide Nieren sehen außen rötlichbraun aus und besitzen an ihrer Oberfläche einen matten Glanz. An der Oberfläche der rechten Niere finden sich vier, an der der linken Niere zwei weißliche Narben von der Größe einer Linse bis zu der eines halben Pfennigstückes. Rechte Niere 16 cm lang, 17 cm breit und 4,6 cm dick. Linke Niere 18 cm lang, 15 cm breit und 5 cm dick. Die Konsistenz der Nieren ist derb. Das Nierengewebe ist auf dem Durchschnitte blutreich. Rindenschicht 1—$1^1/_2$ cm breit und rötlichbraun. Die Knäuel sind in der Rinde als große, rote Punkte sichtbar. Stellenweise treten die Markstrahlen als breite, grauweiße, radiär verlaufende Züge deutlich hervor. Die Marksubstanz ist gestreift und an der Grenze der Rinde stark gerötet.

Die Brustfellsäcke enthalten 1 Liter einer gelbroten, klaren Flüssigkeit. Das Brustfell ist zart und durchscheinend, seine Oberfläche glatt und glänzend. Unter dem Rippenteile des Brustfells liegen einzelne fleckenförmige Blutungen. Die Lungen liegen frei in den Brustfellsäcken, sind größer und schwerer wie gewöhnlich. Das Lungenfell der linken Lunge ist an zwei Stellen in der Größe eines Fünfmarkstücks verdickt, grauweiß und undurchsichtig. Aus den scharfen Rändern beider Lungen sitzen zahlreiche weißlichgraue, bindegewebige Zotten. Das Lungengewebe ist hellrot, fühlt sich weich, elastisch an und knistert beim Hinüberstreichen, es ist jedoch etwas derber als normales lufthaltiges Lungengewebe. Die Schnittfläche der Lungen ist glatt und sehr feucht. An den durchschnittenen Luftröhrenästen quillt ein dichter feinblasiger Schaum, der nach einiger Zeit fast die ganze Schnittfläche der Lungen bedeckt. Die großen Bronchien, die Luftröhre und der Kehlkopf enthalten eine feinblasig-schaumige Flüssigkeit. Die Schleimhaut der Luftröhre und des Kehlkopfes zeigt vereinzelte, stärker gefüllte Venennetze und ist sonst blaß. Der Kehldeckel besitzt eine kahnförmige Gestalt. An den Muskeln des Kehlkopfes und an den Lymphdrüsen der Halsorgane finden sich keine Abweichungen. Der Herzbeutel enthält 200 ccm einer gelblichen, klaren Flüssigkeit. Die Oberfläche der sich berührenden Herzbeutelblätter ist glatt und glänzend. In den Herzfurchen findet sich wenig rötlichgelbes, schleimiges Fettgewebe. Die Kranzarterien des Herzens sind lang, weit und verlaufen geschlängelt. Der Umfang des Herzens beträgt an der Herzbasis 56 cm. Rechte Kammer 14 cm, linke 17 cm hoch. Die Seitenwand des rechten Ventrikels ist stark gewölbt und auf dem Durchschnitte 1,5 cm dick, die des linken Ventrikels abgeflacht und 3 cm dick. Die rechten Herzhöhlen sind mit flüssigem und geronnenen dunkelroten Blute stark gefüllt, die linken Herzhöhlen leer und zusammengezogen. Durch die zwischen den Vor- und Herzkammern gelegenen Oeffnungen läßt sich eine länglich zusammengelegte Hand bequem hindurchführen. Die Herzklappen und die Innenhaut, besonders der linken Herzhälfte sind grauweiß, dick und undurchsichtig. Herzmuskulatur auf dem Durchschnitte dunkelgraurot, etwas trocken und trübe. Konsistenz ziemlich derb.

Die Hüft-Blind-Grimmdarmarterie ist 4 cm lang und zylinderförmig erweitert. Die Gefäßwände sind bis 3 mm dick, an der Innenfläche etwas rauh und weisen mehrere strichförmige Narben auf, die in der Längsrichtung des Gefäßes

verlaufen. Thrombenbildung fehlt. An den Gefäßen des Blind- und Grimmdarmes keine Abweichungen.

Pathologisch-anatomische Diagnose: Verstopfung, Erweiterung und Entzündung des Blinddarms. Leichte katarrhalische Entzündung der Leerdarmschleimhaut. Saure Erweichung des Magens. Schwund und Braunfärbung der Leber. Leichter Katarrh der Nieren. Oedem der Lungen. Leichte Trübung der Herzmuskulatur. Chronische Entzündung der Herzklappen und Innenhaut des Herzens. Erweiterung und Narbenbildung in der Hüft-Blind-Grimmdarmarterie.

14. Fuchsstute mit Stern, ca. 10 Jahre alt.

Gestorben am 22. 8. 1904, obduziert am 23. 8. 1904.

Der Kadaver ist schlecht genährt: in der Unterhaut, in der Umgebung der Gelenke, über dem Euter und hinter dem Bauchfelle liegt wenig gelbliches Fettgewebe, das auf dem Durchschnitte eine schleimig-gallertige Beschaffenheit zeigt. Die Muskeln sehen braunrot aus und befinden sich in der Totenstarre. Auf dem Durchschnitte erscheinen die Muskeln feucht. Gefäße der Unterhaut mäßig gefüllt.

Der Bauch ist aufgetrieben. Im freien Raume der Bauchhöhle finden sich 3 Liter einer rötlichgelbbraunen wässerigen Flüssigkeit. Das Bauchfell ist zart und durchscheinend, seine Oberfläche stellenweise mit weißlichen Zotten besetzt, sonst glatt und glänzend. Der Blinddarm und die rechten Lagen des Grimmdarmes liegen auf der rechten, die linken Grimmdarmlagen, der Leer- und Mastdarm mehr auf der linken Seite der Bauchhöhle. Die vorliegenden Leerdarmschlingen sind durch Gase ausgedehnt und sehen grau aus. Einzelne Leerdarmschlingen haben eine bläulich-graurote Farbe. Der Leerdarm enthält außer Gas eine trübe, schleimige Flüssigkeit, die gegen das Ende des Darmes erheblich an Menge zunimmt und mit breiigen Teilen vermischt ist. Im Hüftdarme dünnbreiiger Inhalt. Die Schleimhaut des Leerdarmes ist grau und trübe, streckenweise in größerer Ausdehnung stark gerötet und an der Oberfläche mit einem grauen, zähen, schleimigen, schwer abspülbaren Belage versehen. Die Hüftdarmschleimhaut ist besonders auf der Höhe der in der Längsrichtung des Darmes verlaufenden Falten gerötet. Der Blinddarm sieht außen grau aus, ist durch Gase beträchtlich ausgedehnt und enthält außerdem viel dünnbreiige und flüssige Massen. Die Schleimhaut des Blinddarmes ist blaßgrau und durchscheinend, stellenweise schwach gerötet. Die rechte untere Lage und die untere Querlage des Grimmdarmes sehen außen bläulichrot aus und sind mit festen, ziemlich trockenen Massen prall gefüllt. Die Darmwände dieser Teile sind dünn. In den übrigen Teilen des Grimmdarmes ist der Inhalt spärlich und breiig. Der Mastdarm ist fast leer. Die Schleimhaut des Grimmdarmes ist im Bereiche der festen Anschoppung diffus gerötet und etwas dick, in den übrigen Teilen schiefriggraublau. Mastdarmschleimhaut weißlichgrau und durchscheinend. Der Magen ist erheblich ausgedehnt, enthält Gase und $12^1/_2$ kg feste, ziemlich trockene Massen, die aus gekautem Heu, Häcksel und etwas Hafer bestehen. Die Magenwände sind dünn. Die Schleimhaut der Schlundhälfte ist weißlichgrau und zeigt keine Abweichungen. Schleimhaut der Pförtnerhälfte etwas gallertig, trübe und an der Oberfläche fast glatt. In der Gegend der Fundusdrüsen sieht diese Schleimhaut braun, gegen den Pförtner hin mehr grau aus. Die Milz mißt 43 cm in der Länge, 21 cm in der größten Breite und 2,5 cm in der mittleren Dicke. Oberfläche der Milz glatt, Farbe grau, Konsistenz schlaff. Das Balkengewebe ist

auf dem Durchschnitte ziemlich gut sichtbar. Pulpa braunrot, Schnittfläche der Milz glatt und etwas feucht. Das Gewicht der Leber beträgt 4400 g. Die Leberränder sind scharf. Auf der Zwerchfellsfläche ist die Leberkapsel des rechten Leberlappens an einer fast handgroßen Stelle schwielig verdickt, grauweiß und undurchsichtig. Die gesamte Zwerchfellsfläche der Leber ist mit zahlreichen bindegewebigen Zotten besetzt. Konsistenz der Leber derb. Das Lebergewebe ist auf dem Durchschnitte mäßig blutreich, braunrot und etwas trübe. Läppchenzeichnung noch gut sichtbar. Die einzelnen Läppchen sind bis hirsekorngroß und braunrot. Am Rande der Läppchen zeigt sich ein schmaler grauer Saum. Die Nierenkapseln lassen sich leicht von den Nieren abtrennen. Beide Nieren sehen außen hellbraun, an der Oberfläche glatt und mattglänzend aus. Konsistenz der Nieren derb. Rechte Niere 16,5 cm lang, 17 cm breit und 4,8 cm dick. Linke Niere 18 cm lang, 15 cm breit und 5 cm dick. Auf dem Durchschnitte ist das Nierengewebe blutreich. Die Rindenschicht ist 1—2 cm breit, blaßbraun und schwach durchscheinend. Die Knäuel sind als feine rote Pünktchen deutlich sichtbar. Marksubstanz gestreift und etwas gerötet.

In den Brustfellsäcken kein fremder Inhalt. Das Brustfell ist zart und durchscheinend, seine Oberfläche glatt und glänzend. Die Lungen liegen frei in den Brustfellsäcken, sind klein, hellrot, weich und elastisch. Oberfläche der Lungen glatt. Die Schnittfläche ist glatt und mäßig feucht. Im Herzbeutel etwa 10 ccm einer gelbroten, fast klaren wässerigen Flüssigkeit. Die Oberfläche der sich berührenden Herzbeutelblätter ist glatt und glänzend. Unter dem inneren Blatte des Herzbeutels finden sich in den Herzfurchen kleine fleckenförmige Blutungen. Das in den Herzfurchen gelegene Fettgewebe ist spärlich, sieht gelbrot aus und zeigt eine schleimig-gallertige Beschaffenheit. Der Umfang des Herzens beträgt an der Herzbasis 55 cm. Die rechte Kammer ist 13 cm hoch, ihre Seitenwand mäßig gewölbt und 1,5 cm dick. Die linke Kammer besitzt eine Höhe von 17 cm und ist gleichfalls gewölbt. Die Dicke der Seitenwand dieser Kammer beträgt 3 cm. Die linke Herzhälfte ist mit großen Blutgerinnseln ziemlich stark gefüllt. In den rechten Herzhöhlen finden sich größere dunkelrote und speckhäutige Gerinnsel und flüssiges dunkelrotes Blut. Atrioventrikularöffnungen normal weit. Die Herzklappen und die Innenhaut der linken Herzhälfte sind etwas verdickt, grauweiß und undurchsichtig. Die Herzmuskulatur erscheint auf dem Durchschnitte graurot, stellenweise ganz grau, trocken und trübe. Konsistenz sehr brüchig. Die Schleimhaut des Kehlkopfes und der Luftröhre ist blaß und zeigt keine Abweichung. An den Muskeln des Kehlkopfes und an den Lymphdrüsen der Halsorgane findet sich nichts Abnormes.

Der Stamm der Hüft-Blind-Grimmdarmarterie fehlt. Alle sonst aus dieser Arterie hervorgehenden Gefäße entspringen direkt aus der Aorta. Die obere Grimmdarmarterie, welche gleichfalls aus der Aorta hervorgeht, zeigt an ihrer Ursprungsstelle eine kleine, etwa erbsengroße sackartige Erweiterung. Die Wände des Gefäßes sind hier etwas verdickt, ihre Innenfläche ist rauh und mit einer ziemlich fest haftenden rötlichgrauen, bröckligen Auflagerung versehen. Die übrigen Gefäße des Darmes sind wegsam und frei von Veränderungen.

Pathologisch-anatomische Diagnose: Verstopfung und Entzündung der unteren Querlage und der rechten unteren Lage des Grimmdarmes. Blutig-

schleimiger Katarrh des Leerdarmes. Saure Erweichung der Magenschleimhaut. Leichte Trübung der Leber. Geringgradige Schwellung der Milz. Katarrh der Nieren. Schwere parenchymatöse Entzündung der Herzmuskulatur. Chronische Entzündung der Herzklappen und Innenhaut des linken Herzens. Erweiterung und wandständige Thrombose in der oberen Grimmdarmarterie.

15. Braune Stute, 1,69 m groß, 6—7 Jahre alt.
Gestorben und obduziert am 23. 7. 1904.

Der Kadaver befindet sich im mittleren Nährzustande. In der Unterhaut, über dem Euter und unter dem Bauchfelle liegt etwas gelblichgraues Fettgewebe, das auf dem Durchschnitte einen lappigen Bau erkennen läßt. Die Körpermuskeln zeigen Totenstarre, sind graurot, auf dem Durchschnitte trocken und trübe. Gefäße der Unterhaut mäßig gefüllt. Der Bauch ist etwas aufgetrieben.

Im freien Raume der Bauchhöhle findet sich 1 Liter einer grauroten wässerigen, leicht getrübten Flüssigkeit. Das Bauchfell ist grau, an mehreren Stellen durch gefüllte fein verzweigte Gefäßnetze gerötet, seine Oberfläche glatt und mattglänzend. Der Blinddarm liegt rechts von der Mitte und ragt in die linke Hälfte der Bauchhöhle hinein, er sieht außen grau aus und ist hauptsächlich durch Gase stark ausgedehnt. Die rechten Lagen des Grimmdarmes liegen auf der rechten, die linken Lagen desselben auf der linken Seite der Bauchhöhle; Beckenflexur in der linken Leistengegend. Die Leerdarmschlingen liegen mehr auf der linken Seite der Bauchhöhle, sind durch Gase mäßig ausgedehnt und sehen außen bläulichgrau aus. Der Mastdarm liegt in der linken Leistengegend. Der Inhalt des Leerdarmes besteht aus Gas und aus einer bräunlichgrauen trüben schleimigen Flüssigkeit, die nach dem Hüftdarme hin an Menge zunimmt. Die Schleimhaut des Leerdarmes ist streckenweise stark gerötet, sonst bräunlichgrau und trübe. Die Hüftdarmschleimhaut bildet zum großen Teil Längsfalten, die auf ihrer Höhe gerötet sind. Im Blinddarme viel Gas und graubraune dünnbreiige Massen in reichlicher Menge. Blinddarmschleimhaut bräunlichgrau. Unter der Serosa der unteren Grimmdarmlagen finden sich mehrere punkt- und fleckenförmige Blutungen, sodaß diese Darmlagen stellenweise rot gesprenkelt aussehen. Die Beckenflexur und die linke untere Lage des Grimmdarmes sind mit festen trockenen Massen, die hauptsächlich aus Häcksel und zerkleinerten Maiskörnern bestehen, prall angefüllt. In der rechten unteren Lage des Grimmdarmes ist der Inhalt mehr dickbreiig; außerdem enthält diese Lage viel Gas. Die oberen Lagen des Grimmdarmes sind fast leer und zusammengezogen. In der magenähnlichen Erweiterung des Grimmdarms und im Mastdarme findet sich wenig breiiger Inhalt. Die Schleimhaut der unteren Grimmdarmlagen ist stark diffus gerötet, stellenweise abgestorben, grau und fetzig. Nach Entfernung der Fetzen bleiben flache Vertiefungen in der Schleimhaut zurück. In den übrigen Grimmdarmteilen und im Mastdarme sieht die Schleimhaut blaß graubraun, zart und schwach durchscheinend aus. An der Wand des Grimmdarmes und an den Gefäßen desselben finden sich keine Abweichungen; insbesondere sind seine Arterien wegsam. Der Magen enthält Gas und 15 Liter saure, breiige, grünlich gefärbte Massen. An der Schleimhaut der Schlundhälfte zeigen sich keine Abweichungen. Die Schleimhaut der Pförtnerhälfte ist etwas dick, trübe und besitzt eine gallertartige Beschaffenheit. In der Gegend der Fundusdrüsen sieht diese Schleimhaut braun aus und läßt an der Oberfläche noch flache

Hügel erkennen; gegen den Pförtner hin wird die Schleimhaut hellgrau, ihre Oberfläche ganz glatt und glänzend. Die Milz mißt 56 cm in der Länge, 22 cm in der größten Breite und 3,5 cm in der mittleren Dicke. Oberfläche der Milz glatt und dunkelblau. Die Milzkapsel ist dünn und stark gespannt. Milzränder abgerundet. Konsistenz der Milz weich. Auf dem Durchschnitte ist das Balkengewebe in der Milz nicht sichtbar, es wird vollständig durch die reichliche dunkelrote und zerfließliche Pulpa verdeckt. Die Schnittfläche der Milz erscheint glatt, feucht und stark glänzend. Das Gewicht der Leber beträgt 5000 g. An der Zwerchfellsfläche des rechten Leberlappens finden sich mehrere grauweiße Zotten, sonst ist die Oberfläche der Leber glatt und schmutzig graubraun. Konsistenz der Leber brüchig. Auf dem Durchschnitte erscheint das Lebergewebe trocken, trübe, gelblichgraubraun, lehmfarben und läßt die Läppchenzeichnung schwer erkennen. Die Nierenkapseln sind dünn und reißen leicht beim Abtrennen. An der Oberfläche beider Nieren finden sich einzelne Längs- und Querrisse, die durch das Abziehen der Kapseln in dem brüchigen Nierengewebe entstanden sind. Sonst sehen die Nieren an der Oberfläche glatt und graubraun aus. Rechte Niere 19 cm lang, 20 cm breit und 6 cm dick, linke Niere 20 cm lang, 17,5 cm breit und 6,2 cm dick. Die Rindenschicht ist auf dem Durchschnitt bis $2^1/_2$ cm breit, trocken, trübe und fleckiggrau; ihre Struktur ist nicht mehr erkennbar. Marksubstanz gestreift und graurot, an der Grenze der Rinde dunkelrot.

Die Brustfellsäcke sind leer. Das Brustfell ist zart und durchscheinend, seine Oberfläche glatt und glänzend. Die Lungen liegen frei in den Brustfellsäcken, sind in den unteren Teilen hellrot, in ihren oberen dunkelrot, klein und in allen Teilen lufthaltig. Schnittfläche der Lungen glatt und feucht. Der Herzbeutel enthält etwa 100 ccm einer gelbroten, fast klaren Flüssigkeit. Die Oberfläche der sich berührenden Herzbeutelblätter ist glatt und glänzend. Der Umfang des Herzens beträgt an der Herzbasis 58,5 cm. Die rechte Kammer ist 16 cm hoch; Seitenwand dieser Kammer stark gewölbt und 1,8 cm dick. Die rechten Herzhöhlen sind mit flüssigem und geronnenen dunkelroten Blute stark gefüllt. Die linke Kammer ist 18 cm hoch; ihre Seitenwand abgeflacht und 3 cm dick. Das linke Herz ist zusammengezogen und enthält neben etwas flüssigem Blute kleine speckhäutige Gerinnsel. Die zwischen den Vor- und Herzkammern gelegenen Oeffnungen besitzen die gewöhnliche Weite. Die Herzklappen der linken Herzhälfte sind besonders in den marginalen Teilen etwas verdickt. Das wandständige Endokard ist an mehreren Stellen plattenförmig verdickt, grauweiß und undurchsichtig. Herzmuskulatur auf dem Durchschnitt fleckig-graurot bis grau, trocken und trübe; Konsistenz brüchig. An den Halsorganen finden sich keine Abweichungen. Die Hüft-Blind-Grimmdarmarterie ist 3,6 cm lang, zylindrisch erweitert und an zwei Stellen flach ausgebuchtet. Die Wände der Arterie sind bis 4 mm dick; ihre Innenfläche ist rauh und mit mehreren grauroten, zusammenhängenden, fest anhaftenden Gerinnseln bedeckt, die besonders in ihren tieferen Schichten zahlreiche drehrunde bis 1,6 cm lange Wurmlarven einschließen. Die Innenhaut des Gefäßes ist stellenweise narbig verdickt, an anderen Stellen fetzig zerfallen. Die aus der Hüft-Blind-Grimmdarmarterie abgehenden Gefäße sind wegsam und frei von Pfröpfen.

Pathologisch-anatomische Diagnose: Schwere Verstopfung und

blutige, diphtherische Entzündung der Beckenflexur und der unteren Lagen des Grimmdarmes. Entzündung der Leer- und Hüftdarmschleimhaut. Saure Magenerweichung. Allgemeine akute Milzschwellung. Trübe Schwellung der Körpermuskeln, des Herzens, der Leber und der Nieren. Chronische Entzündung der Herzinnenhaut. Erweiterung und wandständige Thrombose der Hüft-Blind-Grimmdarmarterie.

16. Brauner Wallach, ca. 10 Jahre alt.

Gestorben und obduziert am 19. 3. 1906.

Der Kadaver befindet sich in mittlerem Nährzustande. In der Unterhaut, in der Umgebung des Schlauches, der Gelenke und unter dem Bauchfelle liegt etwas gelblich-graues Fettgewebe, das auf dem Durchschnitte einen lappigen Bau erkennen läßt. Die Körpermuskeln sind totenstarr, graubraun, etwas trocken und trübe. Gefäße der Unterhaut stark gefüllt. Der Bauch ist aufgetrieben.

Im freien Raume der Bauchhöhle kein fremder Inhalt. Das Bauchfell ist blaßgrau, zart und durchscheinend, an der Oberfläche glatt und glänzend. Blind- und Grimmdarm sind sehr lang und weit, nehmen den größten Teil der Bauchhöhle ein und sehen außen grau aus. Ganz vereinzelt finden sich kleine schwarzrote Blutungen unter der Serosa dieser Darmabteilungen. Der Blinddarm liegt rechts und in der Mitte, die rechten Grimmdarmlagen auf der rechten, die linken Lagen des Grimmdarmes auf der linken Seite der Bauchhöhle übereinander, wie gewöhnlich. Die Leerdarmschlingen liegen auf der linken Seite der Bauchhöhle und in der Mitte derselben. Der Mastdarm liegt in der linken Leisten- und Flankengegend. Beide Darmabschnitte werden vom Blind- und Grimmdarm größtenteils bedeckt. Der Leerdarm enthält etwas Gas und gelblichgraue, trübe, wässerige Flüssigkeit, die nach dem Hüftdarme zu mit breiigen Bestandteilen vermischt ist. Die Schleimhaut der Dünndarmabteilungen ist streckenweise stark gerötet, sonst grau und trübe. Im Blinddarme viel Gas und dünnbreiige Massen. Blinddarmschleimhaut grünlichgrau und etwas trübe. Die magenähnliche Erweiterung des Grimmdarmes ist mit festen, trockenen Massen, die aus Häcksel, Heu und zerkleinerten Haferkörnern bestehen, stark angefüllt. Die Inhaltsmassen bilden in diesem Darmteile einen zusammenhängenden kegelförmigen Körper, dessen Form ein ziemlich genauer Abdruck der Darmlichtung darstellt. Die vor dem Kotpfropfe gelegenen Grimmdarmabschnitte sind mit dickbreiigen, nach vorn hin mehr dünnbreiigen Massen und mit Gasen stark gefüllt. Die Schleimhaut des Grimmdarmes ist fleckweise gerötet, etwas dick und aufgelockert. Der Mastdarm ist leer, seine Schleimhaut blaßgraubraun, zart und schwach durchscheinend. Der Magen enthält 18 Liter dünnbreiige bis flüssige, graugrüne, saure Massen und etwas Gas. Die Schleimhaut der Pförtnerhälfte ist dick, trübe und von gallertartiger Beschaffenheit. In der Gegend der Fundusdrüsen sieht diese Schleimhaut braun, gegen den Pförtner hin mehr grau aus. Oberfläche der Schleimhaut glatt und stark glänzend. In der Gegend des Pförtners sitzen an der Schleimhaut wenige, in der linken Magenhälfte, nahe dem gefranzten Rande, Scharen von Gastruslarven. Die Milz mißt 53 cm in der Länge, 31 cm in der größten Breite und 4 cm in der mittleren Dicke. Die Milzkapsel ist stark gespannt, dünn und durchscheinend. Oberfläche der Milz glatt, Farbe dunkelblau; Konsistenz weich. Auf dem Durchschnitte ist das Balkengewebe in der Milz nicht sichtbar. Pulpa reichlich, dunkelrot und fast

flüssig. Schnittfläche der Milz feucht und stark glänzend. Das Gewicht der Leber beträgt 7000 g. An der Zwerchfellsfläche ist die Leberkapsel stellenweise plattenförmig verdickt, grauweiß, undurchsichtig und in großer Ausdehnung mit bindegewebigen Zotten besetzt. Konsistenz der Leber derb. Das Lebergewebe ist auf dem Durchschnitte sehr blutreich und rötlichgraubraun. Läppchenzeichnung ziemlich gut sichtbar. Die einzelnen Läppchen sind etwa hirsekorn- bis reiskorngroß, in der Mitte dunkelrot, am Rande graubraun. Die Nierenkapseln lassen sich leicht von den Nieren abtrennen. Beide Nieren sehen außen rötlichgraubraun, an der Oberfläche glatt und mattglänzend aus. Konsistenz des Nierengewebes etwas brüchig. Rechte Niere 17 cm lang, 18 cm breit und 5 cm dick, linke Niere 19,5 cm lang, 16 cm breit und 4,5 cm dick. Auf dem Durchschnitte erscheinen beide Nieren blutreich. In der graubraunen, 1—2 cm breiten, etwas trüben Rindenschicht liegen zahlreiche graue, radiär verlaufende Streifen, die den verbreiterten Markstrahlen entsprechen. Die Marksubstanz ist rötlich-grau und gestreift, an der Grenze der Rinde dunkelrot. Beim Streichen mit dem Messerrücken von der Rinde gegen die Papille hin entleert sich aus den großen Sammelröhren eine trübe, gelblichgraue, rahmartige Masse.

Die Brustfellsäcke sind leer. Das Brustfell ist blaßgraurot, zart und durchscheinend, seine Oberfläche glatt und glänzend. Die Lungen liegen frei in den Brustfellsäcken, sind klein, hellrot, weich, elastisch und knistern leicht beim Hinüberstreichen. Unter dem Rippen- und Lungenfelle finden sich zahlreiche fleckenförmige Blutungen. Der Herzbeutel enthält einen Eßlöffel voll einer gelblichen, klaren Flüssigkeit. Die Oberfläche der sich berührenden Herzbeutelblätter ist glatt und glänzend. Unter dem inneren Blatte des Herzbeutels liegen punkt- und fleckenförmige Blutungen. Der Umfang des Herzens beträgt an der Herzbasis 61 cm. Rechte Kammer 16 cm hoch, ihre Seitenwand stark gewölbt und 2 cm dick. Linke Kammer 19 cm hoch. Die Seitenwand dieser Kammer ist abgeflacht und 3,5 cm dick. Die linken Herzhöhlen enthalten wenig flüssiges Blut und kleine dunkelrote und speckhäutige Gerinnsel. Rechte Herz- und Vorkammer mit flüssigem und geronnenen Blute prall gefüllt. Durch die zwischen den Herz- und Vorkammern gelegenen Oeffnungen läßt sich eine länglich zusammengelegte Hand bequem hindurchführen. Die Herzklappen und die Innenhaut des Herzens sind zart. Unter der Innenhaut des Herzens finden sich besonders auf der Höhe der Papillarmuskeln große flächenförmige Blutungen. Die Herzmuskulatur erscheint auf dem Durchschnitte schwach graurot, trocken und trübe; ihre Konsistenz etwas brüchig. Die Schleimhaut der Luftröhre und des Kehlkopfes ist stellenweise durch gefüllte venöse Netze gerötet. In der Schleimhaut der vorderen Fläche des Kehldeckels finden sich mehrere fleckenförmige Blutungen. Die Schleimhaut des Zungengrundes und der Kehldeckelgießkannenbänder sieht bläulichrot aus und ist etwas verdickt. Der Kehldeckel besitzt eine schwach kahnförmige Gestalt. Der linke Gießkannenknorpel ist etwas eingesunken. Die linke Hälfte des Quergießkannen-, der linke hintere Ringgießkannen-, der linke seitliche Ringgießkannen-, der linke Stimmband- und Taschenbandmuskel sind stark abgeplattet, bandartig dünn und sehen weißlichgrau aus. An den Lymphdrüsen der Halsorgane finden sich keine Abweichungen.

Die Hüft-Blind-Grimmdarmarterie ist 3 cm lang und in geringem Grade

zylindrisch erweitert. Die Wände der Arterie sind 2—3 mm dick. In der Intima des Gefäßes finden sich mehrere in der Längsrichtung verlaufende große Narben und eine querverlaufende kleine Narbe. Thrombenbildung fehlt. Die aus dieser Arterie hervorgehenden Darmarterien sind wegsam und frei von Veränderungen.

Pathologisch-anatomische Diagnose: Einfache Verstopfung der magenähnlichen Erweiterung des Grimmdarms. Entzündung der Schleimhaut des Grimm- und Leerdarms. Saure Magenerweichung. Allgemeine akute Milzschwellung. Katarrhalische Nierenentzündung. Geringgradige Fettleber. Trübe Schwellung der Herz- und Körpermuskulatur. Blutungen unter dem Brustfelle, inneren Blatte des Herzbeutels und unter der Innenhaut des Herzens. Venöse Hyperämie der Halsorgane. Starker Schwund der an der linken Seite des Kehlkopfes gelegenen Muskeln. Geringgradige Erweiterung und Narbenbildung in der Hüft-Blind-Grimmdarmarterie.

17. Fuchswallach, 8 bis 9 Jahre alt.

Gestorben und obduziert am 3. Oktober 1905.

Der Kadaver ist schlecht genährt. In der Unterhaut, in der Umgebung des Schlauches, der Gelenke und unter dem Bauchfelle liegt wenig schmutziggelbbraunes Fettgewebe, das auf dem Durchschnitte eine schleimige Beschaffenheit zeigt. Die kräftig entwickelten Körpermuskeln befinden sich in der Totenstarre und sind auf dem Durchschnitte mäßig feucht, schwach durchscheinend und braunrot. Die venösen Gefäße der Unterhaut enthalten wenig Blut. Der Bauch ist ausgedehnt.

Im freien Raume der Bauchhöhle finden sich 3 Liter einer wässerigen, leicht getrübten gelblichen Flüssigkeit. Der Darm ist regelmäßig gelagert. Das Bauchfell ist blaßgrau, zart und durchscheinend, seine Oberfläche glatt und glänzend. Der Leer- und Hüftdarm enthalten etwas schleimige, grauweiße mehlsuppenartige Flüssigkeit. Die Schleimhaut dieser Darmabschnitte ist blaß und sammetartig glänzend; vereinzelt finden sich in ihr bis linsengroße Blutungen. Blind- und Grimmdarm sind sehr lang und weit, durch Gas stark ausgedehnt und außen dunkelgrau gefärbt. Außer Gasen finden sich in diesen Darmabteilungen viel weichbreiige braune Massen. Die Schleimhaut des Blind- und Grimmdarmes ist dunkelgraugrün und trübe, stellenweise schwach gerötet. Der Mastdarm sieht außen grau bis rötlichgrau aus und weist unter seiner Serosa viele bis linsengroße, einzeln und gehäuft liegende Blutungen auf. 80 cm vor der Afteröffnung ist der Mastdarm auf einer Strecke von 40 cm sehr stark und gleichmäßig ausgedehnt. Seine Außenfläche hat hier eine rote bis dunkelrote Farbe und zeigt mehrere bis markstückgroße schwarzrote Blutungen. In diesem erweiterten Teile ist der Mastdarm mit festen trockenen Inhaltsmassen prall gefüllt. Letztere bilden einen 30 cm langen, zusammenhängenden Kotpfropf, der die Lichtung des Darmes vollkommen verlegt. Der vordere Teil des Mastdarmes enthält viel festen bis festweichen geformten Kot. Die Schleimhaut des Mastdarmes ist besonders in der Gegend des Kotpfropfes mit weißlichgrauen, zähen, schleimigen Massen bedeckt, die sich nur schwer von der Schleimhaut abspülen lassen. Unter diesen Auflagerungen ist die Schleimhaut stark gerötet, sonst graurot und von zahlreichen Blutungen durchsetzt. Der Magen enthält 5 Liter bräunliche, etwas schleimige Flüssigkeit, der feste Bestandteile beigemischt sind. An der Schleimhaut der Schlundhälfte zeigen

sich keine Abweichungen. Die Schleimhaut der Pförtnerhälfte ist bräunlich-graugrün, schwach durchscheinend, in der Gegend der Fundusdrüsen an der Oberfläche gekörnt, gegen den Pförtner hin mehr glatt. Die Milz mißt 47 cm in der Länge, 21 cm in der größten Breite und 3,5 cm in der größten Dicke. Ueber die sonst glatte bläulichgraue Milzoberfläche erheben sich beetartig einige flache dunkelblaue Hügel, in denen die Pulpe reichlich, fast flüssig und dunkel- bis schwarzrot ist. Das Balkengerüst ist hier nicht sichtbar. In den übrigen Abschnitten der Milz ist die Pulpe dickbreiig und braunrot. Die Trabekel sind zu erkennen. Die Leber wiegt 6000 g, besitzt ziemlich scharfe Ränder, ist außen glatt, mattglänzend und bläulichrotbraun. Konsistenz der Leber ziemlich derb Das Lebergewebe ist auf dem Durchschnitte stark blutreich, braunrot und schwach durchscheinend. Läppchenzeichnung bequem erkennbar. Die einzelnen Läppchen sind hirsekorngroß, in der Mitte dunkelrot, am Rande graubraun. Die Nierenkapseln lassen sich leicht von den Nieren abtrennen. Beide Nieren sehen an der Oberfläche glatt, mattglänzend aus und besitzen eine rotbraune Farbe. Konsistenz etwas derb. Rechte Niere 17 cm lang, 18 cm breit und 4,8 cm dick. Linke Niere 19 cm lang, 15 cm breit und 5,5 cm dick. Das Nierengewebe zeigt sich auf dem Durchschnitte blutreich. Rindenschicht 1—2 cm breit, schwach durchscheinend und rötlichbraun. Die Gefäßknäuel sind in der Rinde als rote Punkte erkennbar. Marksubstanz hellrot und gestreift, an der Grenze der Rinde dunkelrot.

Das Zwerchfell ist durch den ausgedehnten Blind- und Grimmdarm stark nach vorn gewölbt, sein höchster Wölbungspunkt liegt im 4. Zwischenrippenraume. In dem linken muskulösen Teile des Zwerchfells findet sich ein fast vertikal verlaufender, das Zwerchfell in seiner ganzen Dicke durchdringender, 17 cm langer Riß, dessen Ränder glatt und blaß sind. Blutgerinnsel in der Nachbarschaft des Risses sind nicht nachzuweisen. Die Brustfellsäcke sind leer. Das Brustfell ist zart und durchscheinend, seine Oberfläche glatt und glänzend. Unter dem Rippen- und Lungenfelle liegen zahlreiche fleckenförmige Blutungen. Die Lungen liegen frei in den Brustfellsäcken, sind klein, weich, elastisch und knistern ganz schwach beim Hinüberstreichen. Das Lungengewebe ist auf dem Durchschnitte etwas gerötet. Schnittfläche glatt und feucht. Der Herzbeutel enthält 100 ccm einer gelblichen, wäßrigen Flüssigkeit. Die Oberfläche der sich berührenden Herzbeutelblätter ist glatt und glänzend. Die rechte Herzhälfte ist stark gefüllt, die linke leer und zusammengezogen. Der Umfang des Herzens beträgt an der Herzbasis 60 cm. Die rechte Herzkammer ist 16 cm, die linke 18 cm hoch. Seitenwand des rechten Ventrikels 1,9, die des linken 3 cm dick. Die zwischen den Vor- und Herzkammern gelegenen Oeffnungen besitzen die gewöhnliche Weite. Die Herzklappen der linken Herzhälfte sind in den marginalen Teilen etwas verdickt. Das wandständige Endokard ist stellenweise plattenförmig verdickt, grauweiß und undurchsichtig. Unter der Innenhaut des Herzens und unter dem viszeralen Blatte des Perikards finden sich zahlreiche punkt- und fleckenförmige Blutungen. Der Herzmuskel ist auf dem Durchschnitte graurot, etwas trocken und trübe. Konsistenz brüchig. Die linke Hälfte des Quergießkannen- und der linke hintere Ringgießkannenmuskel sind sehr stark abgeflacht und von rötlichgraugelber Farbe. Durch die Muskelzüge schimmert die Platte des Ringknorpels hindurch. In gleicher Weise sind der linke seitliche Ringgießkannen-, der linke Stimmband- und Taschenbandmuskel erheblich geschwunden und abgeplattet. Sie erscheinen als dünne,

bandartige Muskelzüge von graugelber Farbe. Der linke Gießkannenknorpel liegt etwas tiefer als der rechte. Die Schleimhaut der Luftröhre und des Kehlkopfes läßt stellenweise gefüllte Venennetze erkennen. In der Gegend des Zungengrundes und der Kehldeckelgießkannenbänder ist die Schleimhaut bläulich-rot und etwas dick. Der Kehldeckel besitzt eine kahnförmige Gestalt.

Die Hüft-Blind-Grimmdarmarterie ist 4 cm lang und spindelförmig erweitert. Die Wände der Arterie sind ungleichmäßig verdickt, an der Innenfläche rauh und mit mehreren bis bohnengroßen grauroten etwas bröckeligen Gerinnseln bedeckt, die der Gefäßwand ziemlich fest anhaften. Unter diesen Auflagerungen ist die Innenhaut fetzig. Die aus der Hüft-Blind-Grimmdarmarterie an den Darm tretenden Arterien sind wegsam, frei von Pfröpfen und sonstigen Veränderungen.

Pathologisch-anatomische Diagnose: Einfache Verstopfung und Entzündung des Mastdarms. Starke Gasanhäufung im Blind- und Grimmdarme. Akute multiple Milzschwellung. Trübe Schwellung des Herzmuskels. Chronische Entzündung der Herzklappen und der Innenhaut des Herzens. Blutungen unter dem Brustfelle, dem inneren Blatte des Herzbeutels und unter der Innenhaut des Herzens. Postmortale Zerreißung des Zwerchfells. Starker Schwund der linksseitigen Kehlkopfmuskeln. Erweiterung und wandständige Thrombose der Hüft-Blind-Grimmdarmarterie.

Zur Erklärung des Zustandekommens der einfachen Verstopfungen im Darme des Pferdes ist es wichtig, diejenigen Faktoren genauer zu betrachten, die unter physiologischen Verhältnissen die Fortbewegung des Darminhaltes bewirken.

Der Inhalt des Zwölffinger- und Leerdarms ist beim Pferde fast flüssig. Die Ingesta dieser Darmabteilungen haben etwa die Konsistenz einer Mehlsuppe. Im Hüftdarme wird der Inhalt reicher an breiigen Bestandteilen, weil er vor der engen Hüft-Blinddarmöffnung länger verweilt als in den übrigen Teilen des Dünndarmes. Der Blinddarminhalt kann als dünnbreiig bezeichnet werden. Im Grimmdarme wird der Inhalt mehr dickbreiig und am Ende dieses Darms, in der sogenannten magenähnlichen Erweiterung, festweich. Da unter normalen Verhältnissen im Blind- und Grimmdarme Gärungsvorgänge ablaufen, so findet sich auch stets etwas Gas in diesen Darmabschnitten vor. Im kleinen Kolon nehmen die Ingesta eine geballte Form an, sind also hier am wasserärmsten. Der Gehalt an Wasser, der über die Konsistenz des Inhalts entscheidet, ist für seine Fortbewegung zunächst von Wichtigkeit. Mithin liegt der erste Faktor, der die Ursache für die Inhaltsbewegung abgibt, an der Beschaffenheit des Inhaltes selbst. Ferner wissen wir, daß durch die Sekretion der Schleimhautdrüsen und durch die Schleimproduktion der Becherzellen die Oberfläche der Schleimhaut schlüpfrig erhalten wird, damit der Inhalt über die

schlüpfrige Schleimhautoberfläche leicht fortgleiten kann. Das zweite Moment haftet also an der Schleimhaut, oder an ihrer Oberfläche. Ob die Sekretion der großen Anhangsdrüsen, der Leber und der Bauchspeicheldrüse, auch ein ursächliches Moment für die Fortbewegung des Inhaltes darstellt, ist nicht sicher bekannt, ihre Möglichkeit jedoch nicht zu leugnen. Endlich liegt das dritte und wichtigste Moment für die Fortbewegung der Inhaltsmassen in den regelmäßigen Kontraktionen der Darmmuskulatur. Die Darmperistaltik ist die hauptsächlichste fortbewegende Kraft. Alle drei Faktoren stehen aber in Wechselwirkung mit einander, so daß z. B. das Versagen des einen auch verschlechternd auf die andern einwirkt.

Unter pathologischen Verhältnissen gestaltet sich die Entstehung der einfachen Verstopfung wahrscheinlich meist so, daß sich zunächst die Darmperistaltik im ganzen oder teilweise verschlechtert. Durch die Verminderung der Darmperistaltik muß der Inhalt länger im Darme verweilen und gibt durch Resorption der Schleimhaut Wasser ab, wird also trocken. Dadurch erhöhen sich die Reibungswiderstände. Die Darmbewegungen stehen unter dem Einflusse zweier Nervenbahnen. Der Nervus splanchnicus hemmt die Darmtätigkeit, während die in der Wand des Darms gelegenen Meißner-Auerbachschen Plexus die Darmperistaltik steigern. Nun sind uns zahlreiche Reize bekannt, die auf die Meißner-Auerbachschen Plexus einwirken und eine erhöhte Darmperistaltik auslösen. Auf diese Weise wirken z. B. viele Abführmittel. Durch die Erhöhung der Darmperistaltik entsteht Durchfall, weil der Darminhalt zu schnell fortbewegt wird, und für die Resorption des Wassers nicht genügend Zeit übrig läßt. Andererseits wissen wir, daß es auch Ursachen gibt, die eine Verringerung der Darmperistaltik und dadurch eine langsamere Fortbewegung des Inhaltes herbeiführen. Neben den sogenannten stopfenden Arzneimitteln, Opium, Morphium und anderen, scheinen starke Ermüdung und plötzliche Abkühlung des Bauches in diesem Sinne zu wirken. Ob nun bei Verlangsamung der Darmperistaltik eine Verstopfung eintreten wird, darüber entscheidet erstens der Grad und die Dauer der Herabsetzung der Darmtätigkeit. Man wird mit Recht annehmen können, daß eine geringfügige nur kurze Zeit andauernde Unterdrückung der Peristaltik keine unlösbare Verstopfung erzeugt, während eine längere Zeit anhaltende hochgradige Herabsetzung oder das vollständige Aufhören der Peristaltik den Darminhalt durch die verlängerte Resorptionsmöglichkeit vollkommen

austrocknen und ihn in einen festen harten Kotpfropf umwandeln wird, der durch die natürlichen Mittel des Organismus nicht mehr vorwärts bewegt werden kann. Zweitens wird es nicht gleichgültig sein, von welcher Zusammensetzung der langsamer fortbewegte oder stagnierende Darminhalt ist, oder in welchem Zustande er sich bereits befindet. Ein aus mehr festen und unverdaulichen Futterstoffen bestehender Inhalt wird leichter eintrocknen und einen Pfropf bilden als flüssige oder dünnbreiige Massen.

Der zweite Faktor, der für das Zustandekommen der einfachen Verstopfung von Bedeutung ist, ist die Beschaffenheit, bezw. Tätigkeit der Darmschleimhaut. Diese Schleimhaut hat neben dem wichtigen Geschäfte der Digestion und Resorption auch die Aufgabe, die leichte Fortbewegung der Ingesta zu ermöglichen. Dazu muß die Oberfläche derselben durch Absonderungsprodukte schlüpfrig erhalten werden. Verschlechterungen in der Sekretion der Darmschleimhaut werden durch mannigfache Ursachen erzeugt. Letztere können entweder die sezernierenden Zellen oder die der Sekretion vorstehenden Nerven treffen. Wir wissen, daß bei den Infektionskrankheiten die Toxine der Infektionserreger hauptsächlich auf die funktionierenden oder Parenchymzellen der Organe einwirken und ihre Einrichtung und damit auch ihre Funktion verschlechtern. Dadurch würde es sich erklären, daß bei manchen Infektionskrankheiten die Verdauungsschleimhaut eine mehr trockene Beschaffenheit an ihrer Oberfläche zeigt. Allgemein bekannt ist jedenfalls die Tatsache, daß bei einigen Infektionskrankheiten der Pferde, z. B. bei der Brustseuche, der Darminhalt bald eine trockene, feste Beschaffenheit annimmt, der die Therapie seit alters her durch die Applikation von Abführmitteln zu begegnen trachtet. Es kann allerdings dahingestellt bleiben, ob hier die Verzögerung der Defäkation allein durch die Veränderung der Verdauungsschleimhaut, oder auch durch die Konkurrenz der verminderten Darmperistaltik bedingt wird. Ferner ist es den Tierärzten bekannt, daß bei der Kolik die Maulschleimhaut der Pferde sehr oft eine gewisse Trockenheit erkennen läßt, die nur durch eine verminderte Sekretion von Speichel erklärt werden kann. Hier scheint ein hemmender Einfluß auf die sekretorischen Nerven ausgeübt zu werden.

Betrachten wir noch einmal die bereits erwähnte Lokalisation der einfachen Verstopfung in den einzelnen Darmabschnitten, so ergibt sich, daß der Dünndarm verhältnismäßig selten, der Blind- und Grimmdarm dagegen viel öfter Sitz einer tödlichen Fäkalstase ist. Diese

Tatsache erklärt sich dadurch, daß in den Dünndarmabteilungen der Inhalt flüssig ist und daher weniger leicht in einen festen Kotpfropf umgewandelt werden kann als in den Dickdarmabschnitten, wo er bereits durch Resorption des Wassers mehr eingedickt ist. Im Mastdarm erreicht die Austrocknung des Inhalts den höchsten Grad, und doch wurde in ihm nur 3 mal eine tödliche Verstopfung beobachtet. Hier darf nicht übersehen werden, daß dieser Darm den therapeutischen Eingriffen viel leichter zugänglich ist als die übrigen Dickdarmabschnitte, und daß sich insbesondere durch die bei kolikkranken Pferden sehr oft angewandten Klystiere Mastdarmverstopfungen meistens beseitigen lassen. Ferner sehen wir, daß die Verstopfung gewisse Stellen des Darms regelmäßig befällt, während andere fast niemals oder nur sehr selten betroffen werden. Diese Tatsache läßt sich nur durch die anatomische Einrichtung und Lage des Darms ausreichend erklären.

Der Zwölffingerdarm geht aus der rechten Hälfte des Magens hervor, verläuft also zunächst auf der rechten Seite der Bauchhöhle und tritt dann, die Wirbelsäule fast senkrecht kreuzend, dicht unter derselben nach links herüber. An der Kreuzungsstelle ist das Gekröse des Darmes sehr kurz. Ein kurzes Gekröse ist aber für die peristaltischen Bewegungen des Darms weniger günstig, als ein langes, das dem Darm mehr Spielraum gewährt. Dazu kommt, daß sich unmittelbar vor dem Zwölffingerdarme die vordere und unmittelbar hinter ihm die hintere Gekröswurzel an der Wirbelsäule anheftet. Der Darm zieht also zwischen den Gekröswurzeln von rechts nach links herüber und erleidet an dieser Stelle eine gewissermaßen natürliche Einklemmung. Daher beobachtet man, daß die Verstopfungen des Zwölffingerdarms sich regelmäßig an dieser Stelle ausbilden (Obduktionsbefund Nr. 9). Der unter Nr. 10 mitgeteilte Obduktionsbefund zeigt, daß sich bei diesem Pferde eine Hypertrophie und Dilatation des Magens und Zwölffingerdarms ausgebildet hatte, die bis zu der durch einen Kotpfropf verlegten Kreuzungsstelle der Wirbelsäule des Zwölffingerdarms reichte. Die Entstehung der Dilatation und Hypertrophie ist hier wahrscheinlich durch ein andauerndes oder öfter wiederkehrendes Hindernis an der Kreuzungsstelle des Darms zu erklären. Schließlich gelang die natürliche Regulation nicht mehr und die Verstopfung wurde tödlich.

Ueber die Lokalisation der Verstopfung im Leerdarme (Obduktionsbefund Nr. 11) kann aus den drei beobachteten Fällen keine Regel

abgeleitet werden, da die Fäkalstase jedesmal in einem andern Teil des Leerdarms ihren Sitz hatte. Dieser Darm zeigt auch in seiner gesamten Länge eine fast gleichmäßige anatomische Einrichtung. Bemerkenswert ist nur, daß das Gekröse des Leerdarms in seinem hinteren Teil erheblich länger ist als im vorderen.

Im Hüftdarme (Obduktionsbefund Nr. 12) zeigt sich die Verstopfung stets unmittelbar vor der Einmündung desselben in den Blinddarm. An dieser Stelle hat der Darminhalt ein dauerndes Hindernis zu überwinden, so daß er vor demselben stets längere Zeit im Darme verweilt. In die Hüft-Blinddarmöffnung ragt ein großer Schleimhautwulst, die Bauhinsche Klappe hinein, und ferner ist der Umkreis der Hüft-Blinddarmöffnung erheblich kleiner als der der vor derselben gelegenen Darmabschnitte; er beträgt beim Pferde im Mittel 10 cm. Dazu kommt noch, daß der Hüftdarm mit dem Blinddarm durch ein breites Band verwachsen und dadurch in seinen peristaltischen Bewegungen erheblich behindert ist. Die Natur hat den Hüftdarm daher auch mit einer viel stärkeren Muskulatur ausgestattet als den Leerdarm.

Der Blinddarm (Obduktionsbefund Nr. 13) ist beim Pferde ziemlich häufig Sitz der Verstopfung. Gewöhnlich ist der ganze Darm prall mit trockenen, harten Kotmassen angefüllt und stark ausgedehnt. Das Gewicht seines Inhalts beträgt dann nicht selten 50 Kilo und mehr. Die hier beobachteten 12 Fälle waren alle dadurch ausgezeichnet, daß der Darm gleichzeitig stark ausgedehnt und daß die Wände desselben dünn waren. Mithin müssen diese Verstopfungen als akute angesehen werden. Es ist bereits erwähnt, daß der Inhalt im Blinddarme schon unter normalen Verhältnissen durch Wasserabgabe etwas fester wird. Dazu kommt, daß die Fortbewegung der Ingesta im Blinddarme des Pferdes sehr ungünstig ist. Wie aus der umstehenden schematischen Zeichnung ersichtlich ist, liegt die Hüft-Blinddarmöffnung an der kleinen Kurvatur des Blinddarms brustwärts, die Blind-Grimmdarmöffnung dicht dahinter, beckenwärts. Die Ingesta, die durch die Hüft-Blinddarmöffnung in den Blinddarm eintreten, müssen in diesem großen, weiten Sacke zunächst gegen die Blinddarmspitze, also nach vorn und unten gegen die Brusthöhle hin bewegt werden. Von hier muß der Strom im entgegengesetzten Sinne nach rückwärts und gleichzeitig nach oben zum Grunde des Blinddarms hin gerichtet sein. Der Grund des Blinddarms ist mit der rechten Niere und mit der Bauchwand dicht unterhalb der Wirbelsäule verwachsen, liegt also höher als die Spitze und der Körper des Blinddarms. Durch die Blind-Grimmdarm-

öffnung tritt der Inhalt schließlich in den Grimmdarm ein. Die Bewegung des gewöhnlich ziemlich massigen Blinddarminhalts von der Blinddarmspitze zum Grunde und dann zur Blind-Grimmdarmöffnung hin erfolgt also dem Gesetze der Schwere entgegen.

Dazu kommt, daß diese Inhaltsströmung noch gehemmt sein kann durch die gleichzeitig erfolgende Bewegung des Inhalts von der Hüft-Blinddarmöffnung zur Blinddarmspitze hin. Die eingezeichneten Pfeile geben die Bewegungsrichtung des Blinddarminhalts an. Es ist daher klar, daß der ohnehin schwierige Abfluß des Blinddarminhalts schon durch geringfügige Ursachen, die in anderen Darmteilen vielleicht noch

Fig. 1.

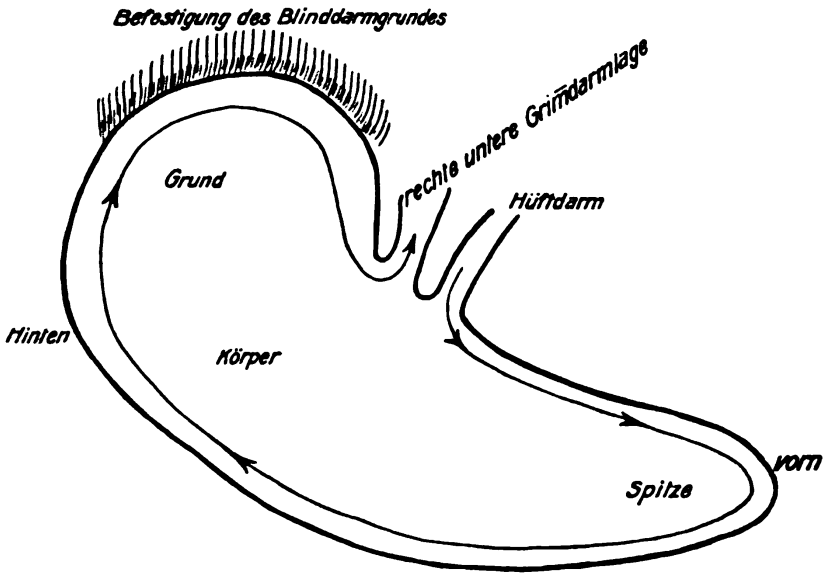

keine Stase erzeugen, gehemmt werden kann. Durch die Hüft-Blinddarmöffnung wird noch eine zeitlang Inhalt zufließen, während der Abfluß durch die Blinddarmöffnung nicht mehr von statten gehen kann. Infolgedessen muß sich der Blinddarm mit Inhalt stark anfüllen, und müssen seine Wände stark gedehnt, also dünner werden. Diese Verdünnung der Blinddarmwände bezieht sich oft nur auf die Muskelschicht. Denn die Schleimhaut kann durch die Umsetzungsprodukte des stagnierenden Inhalts entzündet und durch Infiltration mit den Entzündungsprodukten dicker erscheinen. Die Verdickung der Schleimhaut ist hier aber stets durch die Produkte der akuten Entzündung bedingt. Dieser Zustand ist von großer Wichtigkeit, weil er von den durch eine chronische Entzündung entstandenen Verdickungen der

Blinddarmwand unterschieden werden muß. Diese einfache akute Verstopfung des Blinddarms kann für sich allein tödlich werden, wie die beobachteten 12 Fälle zeigen, oder sie kann zur Zerreißung des Blinddarms führen (Obduktionsbefund Nr. 30). In zahlreichen Fällen wird aber die einfache akute Verstopfung durch die natürlichen Mittel des Körpers oder vielleicht auch durch Anwendung von Kunsthilfe gehoben, um nach einiger Zeit wiederzukehren. Die Verstopfung wird habituell oder chronisch. Hier hat die Muskulatur des Blinddarms, die den massigen, harten und trockenen Inhalt fortbewegen muß, eine erheblich größere Arbeit zu verrichten, als unter gewöhnlichen Verhältnissen, sie wird hypertrophisch und verdickt sich. Am stärksten ist von der Verdickung die Ringfaserschicht betroffen. Die im Pathologischen Institute ausgeführten Messungen haben ergeben, daß die normale Ringfaserschicht des Blinddarmgrundes eine Dicke von etwa 3 mm und die Längsfaserschicht eine solche von 1 mm aufweist. Die hypertrophische Verdickung der Muskelschichten beträgt das Doppelte und Dreifache ihrer gewöhnlichen Dicke. Gleichzeitig verdickt sich auch die Schleimhaut durch Zunahme des Bindegewebes in ihr. Sie wird grau oder weißlich grau und lederartig derb. Diese Verdickung ist so zu erklären, daß die Entzündung der Schleimhaut zunächst akut ist und nach einiger Zeit chronisch wird. Das Produkt der chronischen Entzündung ist Neubildung von Bindegewebe. Hier bestehen also am Blinddarme gleichzeitig Verstopfung, Dilatation, Hypertrophie seiner Muskelhaut und meist auch chronische Entzündung der Schleimhaut desselben. Die bloße Verdickung der Blinddarmwände genügt noch nicht, um damit die Bezeichnung „chronische Blinddarmkolik“ zu begründen. Das wichtigste Kennzeichen liegt vielmehr in der Art der Verdickung der Blinddarmwände. Die Regel ist, daß schließlich eine Ruptur der Blinddarmwand und dadurch der tödliche Ausgang erfolgt (Obduktionsbefund Nr. 31).

Im Grimmdarme tritt die einfache Verstopfung regelmäßig an gewissen Lieblingsstellen dieses Darms auf. Unter 53 einfachen Verstopfungen war einmal das untere Querkolon und die rechte untere Lage, in 4 Fällen die Beckenflexur und die linke untere Lage und in 48 Fällen die magenähnliche Erweiterung Sitz der Verstopfung. Für das untere Querkolon (Obduktionsbericht Nr. 14) kann als anatomische Ursache nur die Knickung des Darms bezeichnet werden. Die anatomischen Verhältnisse liegen in diesem Darmteile aber noch ziemlich gut, sonst würde die Verstopfung hier häufiger beobachtet werden.

In der Beckenflexur (Obduktionsbefund Nr. 15) stellen sich der Fortbewegung des Inhalts von Natur schon größere Schwierigkeiten entgegen. Erstens ist die Knickung des Darms in der Beckenflexur eine sehr scharfe; zweitens muß der Inhalt hier dem Gesetze der Schwere entgegen von den unteren zu den oberen Lagen aufsteigen, und drittens endlich verjüngt sich das Lumen des Darms in der Beckenflexur. Diese natürlichen Hindernisse reichen oft aus, um die Bewegung des Inhalts in der Beckenflexur zu stören. Am ungünstigsten ist die Passage des Inhalts in der magenähnlichen Erweiterung des Grimmdarms (Obduktionsbefund Nr. 16). Diese Stelle ist beim Pferde überhaupt in bezug auf Lage und anatomische Einrichtung die ungünstigste des ganzen Darmrohrs. Der Darm erweitert sich hier ad maximum, um sich dann rasch und unvermittelt beim Uebergange in den Mastdarm zu verjüngen. Zweitens macht der Darm an dieser Stelle einen ziemlich scharfen Knick. Die magenähnliche Erweiterung liegt beim Pferde weit nach vorne dicht unter der Wirbelsäule und zieht fast senkrecht zu ihr, sie kreuzend von rechts nach links herüber, um in der linken Unterrippengegend in den Mastdarm überzugehen. Drittens ist der Anfangsteil des Mastdarms durch ein breites Band, das auch auf die magenähnliche Erweiterung hinübergreift, mit dem Zwölffingerdarm verbunden. Die magenähnliche Erweiterung selbst ist mit der Bauchspeicheldrüse und mit der Bauchwand verwachsen, sie ist also vollkommen festgelegt und in ihren peristaltischen Bewegungen stark behindert. Dazu kommt viertens, daß der Inhalt in der magenähnlichen Erweiterung bereits physiologisch eine mehr feste Beschaffenheit annimmt und dadurch unbeweglicher wird. Fünftens könnte noch erwähnt werden, daß dieser Darmteil so weit nach vorn gelegen ist, daß er durch therapeutische Eingriffe, z. B. durch Klystiere, schwer beeinflußt werden kann. So haben wir Ursachen genug, die gerade das ungemein häufige Befallensein der magenähnlichen Erweiterung des Grimmdarms beim Pferde von einfachen Verstopfungen hinreichend erklären.

Im Mastdarm oder kleinen Kolon (Obduktionsbefund Nr. 17) läßt sich über Lokalisation der einfachen Verstopfung an bestimmten Stellen dieses Darms nichts Sicheres aussagen. Der anatomische Bau und die Lage dieses Darms sind nicht ungünstig. Erwähnt wurde bereits, daß der Inhalt im Mastdarm die größte Trockenheit besitzt, und daß wahrscheinlich eine Verstopfung des Mastdarms aus diesem Grunde nicht selten ist. Dieser Darm ist aber seiner Lage wegen den direkten

therapeutischen Eingriffen leicht zugänglich, und daher kommen tödliche Verstopfungen in ihm nur verhältnismäßig selten zur Beobachtung.

Der Tod erfolgt bei den einfachen Verstopfungen teils durch die Ausbildung einer Darmentzündung, die alle Grade vom einfachen Katarrh bis zur schwersten diphtherisch-gangränösen Entzündung zeigen kann. Die Darmentzündungen sind im ersten Teile dieser Abhandlung eingehend besprochen worden, so daß auf jene Ausführungen verwiesen werden kann. Nur eine Erscheinung verdient ihrer Häufigkeit und Wichtigkeit wegen hier noch besonders hervorgehoben zu werden. Der verstopfende Kotpfropf hindert die Fortbewegung des Darminhalts in den vor ihm gelegenen Darmabschnitten. Wir haben nun gesehen, daß sich die meisten Verstopfungen in den Dickdarmabteilungen ausbilden. Der Inhalt des Leerdarms wird daher nicht abfließen können und muß sich in diesem Darme ansammeln. Nun bildet der Leerdarm zahlreiche Schlingen, die an der vorderen Gekröswurzel befestigt sind und in die Bauchhöhle herabhängen. Der sich anstauende Inhalt wird daher, dem Gesetze der Schwere folgend, sich an den tiefsten Stellen der herabhängenden Leerdarmschlingen ansammeln, sich hier umsetzen und die Schleimhaut reizen. Wir finden daher nach der Eröffnung des Leerdarms in der Regel die Schleimhaut desselben nicht gleichmäßig, sondern nur streckenweise gerötet, verdickt und aufgelockert. Diese Rötungen entsprechen den tiefsten Stellen der Leerdarmschlingen. Ferner kann der Tod durch die Resorption giftiger Umsetzungsprodukte des sich anstauenden Inhalts eintreten, ohne daß die Schleimhaut hierbei erhebliche Veränderungen aufweist. Endlich üben die sich im Darm zuweilen sehr schnell bildenden und den Darm stark ausdehnenden Gase einen Druck auf das Zwerchfell aus und führen zur Atmungslähmung, also zur Erstickung. Es bedarf kaum der Erwähnung, daß diese Momente der Regel nach zusammenwirken, wie sich aus der Durchsicht der mitgeteilten Obduktionsbefunde ergibt.

2. Verstopfung des Darms durch eingeklemmte Kotsteine.

Unter 428 an der Kolik gestorbenen und im Pathologischen Institute obduzierten Pferden wurde 5 mal als Todesursache die Verstopfung des Darms durch einen Kotstein gefunden. Mithin waren 1,17 pCt. dieser Pferde an Darmkonkrementen gestorben. Bei zwei Pferden hatte sich der Kotstein am Uebergange der magenähnlichen Erweiterung des Grimmdarms in den Mastdarm und bei drei Pferden im Anfangsteile des Mastdarms eingeklemmt. Die pathologisch-anato-

mische Veränderungen waren in allen 5 Fällen einander sehr ähnlich und können aus folgendem Obduktionsbefunde ersehen werden.

18. Brauner Wallach, Stern, Druckflecke, hinten rechts halbgestiefelt, hinten links gekrönt, 7 bis 8 Jahre alt.

Gestorben und obduziert am 7. 3. 1905.

Der Kadaver befindet sich in ziemlich gutem Nährzustande. Das Fettpolster der Unterhaut hat einen lappigen Bau und eine gelblich-weiße Farbe. Die Venen der Unterhaut sind fast leer. Die Körpermuskeln sind kräftig entwickelt und totenstarr. Sie erscheinen auf dem Durchschnitte graurot, trübe und trocken; ihre Konsistenz ist brüchig. Der Bauch ist etwas ausgedehnt.

In der Bauchhöhle etwa 15 Liter einer trüben graubraunen Flüssigkeit, in welcher flockige, gelbweiße Gerinnsel schwimmen. Die Oberfläche des Bauchfells ist mit einem gelblich-weißen zusammenhängenden und weichen, schmierigen Belage bedeckt, der sich abheben läßt. Unter dieser Auflagerung erscheint das Bauchfell trübe, fleckig gerötet und an der Oberfläche rauh. Die Lage des Darmes zeigt keine Abweichung. Der Leerdarm ist stark zusammengezogen, außen graurot und zeigt injizierte Venennetze. Sein spärlicher Inhalt ist trübe, graugelb und etwas schleimig. Die Schleimhaut des Leer- und Hüftdarmes ist blaß, trübe und von punktförmigen Blutungen durchsetzt. Der Blinddarm enthält breiige braune Massen in erheblicher Menge, seine Schleimhaut ist bräunlich-grau und etwas trübe. Am Uebergange des Grimmdarmes in den Mastdarm zeigen sich außen handtellergroße, scharf abgesetzte trübe, graugelbe Flecke, deren Nachbarschaft schwarzrot gefärbt ist. Die magenähnliche Erweiterung des Grimmdarmes ist mit dickbreiigen bis festen, die vorderen Abschnitte desselben sind mit mehr weichbreiigen bräunlichen Massen stark gefüllt. Die Uebergangsstelle des Grimmdarmes in den Mastdarm ist durch ein hartes Konkrement verlegt, das $4^1/_2$ kg wiegt. Das Konkrement ist außen uneben. Auf dem Durchschnitte zeigt sich, daß es aus faustgroßen steinharten Knollen zusammengesetzt ist. An denjenigen Stellen der Darmwand, die außen trübe und grau gefärbt erscheinen, sind Schleimhaut und Muskelhaut zum Teil gänzlich abgestorben. In der Nachbarschaft dieser Stellen sind die genannten Häute mit einem blutigen Exsudate durchtränkt. Die Schleimhaut der vorderen Grimmdarmabschnitte ist bräunlich-grau und etwas trübe. Der Mastdarm ist außen graurot und zeigt injizierte Venennetze; sein spärlicher Inhalt ist breiig. Die Schleimhaut des vorderen Mastdarmabschnittes ist dick, rot und von Blutungen durchsetzt. Im Magen graugelbe Flüssigkeit in spärlicher Menge. An der Schleimhaut der linken Magenhälfte nichts Abweichendes. Die Schleimhaut der mit Drüsen ausgestatteten Magenhälfte ist dick, trübe und graurot. In der Gegend der Fundusdrüsen trägt diese Schleimhaut auf ihrer Oberfläche einen grauen, zähen, schleimigen Belag, der sich schwer abspülen läßt. Unter dieser Auflagerung erscheint die Schleimhaut lebhaft gerötet. Die Milz mißt 61 cm in der Länge, 25 cm in der größten Breite und 3 cm in der mittleren Dicke. Die Oberfläche der Milz ist hügelig und mit grauweißen zottigen Anhängseln versehen. Der Durchschnitt ist braunrot und läßt das Balkengerüst bequem erkennen. Die Pulpe ist weich. Nur an denjenigen Stellen, die außen in Form von Hügeln hervortreten, ist die Pulpe reichlich, schwarzrot und bedeckt das Balkengewebe. Das Gewicht der Leber beträgt 5500 g. Die Leber ist außen glatt und glänzend; ihre Konsistenz brüchig. Auf dem Durch-

schnitte ist das Lebergewebe gleichmäßig graugelb, lehmfarben und trübe. Die Läppchenzeichnung ist schwer erkennbar. Die Nierenkapseln lassen sich leicht von den Nieren abtrennen. Die Nieren sehen außen rötlich-grau, an der Oberfläche glatt, mattglänzend aus und brechen leicht. Rechte Niere 18,8 cm lang, 19 cm breit und 6 cm dick. Linke Niere 21 cm lang, 16 cm breit und 5,8 cm dick. Die Rindenschicht ist auf dem Durchschnitte gelblich-grau, trübe und läßt ihre feine Struktur nicht mehr erkennen. Grenzschicht dunkelbraunrot, Markschicht mehr hellrot und gestreift.

In den Brustfellsäcken findet sich kein fremder Inhalt. Die Oberfläche des Brustfells ist glatt und glänzend. Die Lungen liegen frei in den Brustfellsäcken und sind klein. Das Lungengewebe ist weich, elastisch, hellrot und knistert schwach beim Hinüberstreichen. Die Durchschnittsfläche ist glatt und ziemlich trocken. Im Herzbeutel findet sich etwa ein Eßlöffel voll einer rötlich-gelben fast klaren wässerigen Flüssigkeit. Die Oberfläche der sich berührenden Herzbeutelblätter hat einen spiegelnden Glanz. Der Umfang des Herzens beträgt an der Herzbasis 62 cm. Rechte Kammer 16 cm hoch, linke 19 cm hoch. Die Seitenwand des rechten Ventrikels ist 2 cm, die des linken 3,3 cm dick. Die rechten Herzhöhlen sind mit flüssigem und geronnenen dunkelroten Blute ziemlich stark gefüllt. In der linken Kammer und Vorkammer finden sich größere dunkelrote und speckhäutige Gerinnsel. Durch die zwischen den Vor- und Herzkammern gelegenen Oeffnungen läßt sich eine länglich zusammengelegte Hand bequem hindurchführen. Die Herzklappen und die Innenhaut des Herzens sind zart. Unter der Innenhaut finden sich hauptsächlich im linken Ventrikel mehrere punkt- und fleckenförmige Blutungen. Die Herzmuskulatur ist auf dem Durchschnitte graurot, trocken und trübe; ihre Konsistenz brüchig. An den Halsorganen zeigen sich keine krankhaften Veränderungen. Die Hüft- Blind- Grimmdarmarterie ist 4 cm lang und fast gleichmäßig zylindrisch erweitert. Die Wände der Arterie sind bis 3 mm dick, an der Innenfläche rauh und an einer Stelle, an der das Gefäß eine geringe Ausbuchtung zeigt, mit einem bohnengroßen grauroten, trockenen und bröckligen Gerinnsel bedeckt, das der Gefäßwand adhäriert. Unter dieser Auflagerung ist die Innenhaut fetzig. An anderen Stellen zeigt diese Haut in der Längs- und Querrichtung verlaufende Narben. Die von der Hüft- Blind- Grimmdarmarterie zum Darm gehenden Gefäße sind wegsam und frei von Veränderungen.

Pathologisch-anatomische Diagnose: Verstopfung und brandige Entzündung in der Wand der magenähnlichen Erweiterung des Grimmdarmes infolge eines eingeklemmten Kotsteins. Akute Bauchfellentzündung. Akute multiple Milzschwellung. Trübe Schwellung des Herzmuskels, der Leber, der Nieren und der Körpermuskeln. Schleimiger Katarrh des Magens. Erweiterung und wandständige Thrombose der Hüft- Blind- Grimmdarmarterie.

Die eingeklemmten Kotsteine üben auf die ihnen anliegenden Teile der Darmwand einen anhaltenden Druck aus und erzeugen wahrscheinlich auch kleine Wunden in der Darmschleimhaut, in die vom stagnierenden Darminhalte aus leicht Spaltpilze eindringen. Dadurch entsteht der Regel nach eine umschriebene Darmgangrän. Der Entzündungsprozeß setzt sich auf das Bauchfell fort und führt zur Aus-

bildung einer akuten allgemeinen Bauchfellentzündung, die tötlich ist. Dieser brandige Prozeß am Darm ist am besten zu vergleichen mit dem Hautbrande, der durch den Druck des Körpergewichts infolge des anhaltenden Liegens der Tiere an gewissen Stellen der äußeren Haut entsteht.

Sämtliche Kotsteine oder Konkremente bestanden aus harten, eingetrockneten Fäkalmassen, die sich zum Teil knollenartig aneinander gelagert und Kalksalze aufgenommen hatten. Die Bildung solcher Konkremente findet im Blind- und Grimmdarm wahrscheinlich ganz allmählich statt. Von hier aus rücken dieselben, sich stetig vergrößernd, nach hinten fort. Beim Uebergange der magenähnlichen Erweiterung des Grimmdarms in den Mastdarm verengt sich der Darmkanal plötzlich, so daß an dieser Stelle bereits die Einklemmung größerer Steine im Darme erfolgen kann. Kleine Konkremente können diese Enge noch passieren und klemmen sich später im Mastdarme ein.

3. Verstopfung des Darms infolge von Narbenstrikturen.

Narbige Verengerung des Darmrohrs und Verstopfung vor den verengten Stellen wurde nur am Leer- und Hüftdarme beobachtet. Der Leerdarm war in 4 Fällen Sitz einer tödlichen Striktur; letztere war an keine bestimmte Stelle dieses Darms gebunden, sondern wurde ganz regellos an verschiedenen Abschnitten des Darms ermittelt. Am Hüftdarm wurde 27mal eine Striktur als Todesursache gefunden, und zwar war in allen Fällen die Hüft-Blinddarmöffnung Sitz der narbigen Verengerung. Es waren unter 428 an Kolik gestorbenen und obduzierten Pferden 31 = 7,24 pCt. mit Verstopfungen des Darms infolge von Strikturen desselben behaftet. Die folgenden Obduktionsbefunde dienen zur Erläuterung der hier in Rede stehenden Fälle.

19. Schimmelstute, ca. 12 Jahre alt.

Gestorben und obduziert am 23. 1. 1903.

Der Kadaver ist gut genährt. In der Unterhaut, in der Umgebung der Gelenke, über dem Euter und hinter dem Bauchfell liegt dickes gelblich-weißes Fettgewebe, das auf dem Durchschnitt einen lappigen Bau erkennen läßt. Die Körpermuskeln sind totenstarr und sehen rotbraun aus. Der Bauch ist ausgedehnt.

Im freien Raum der Bauchhöhle etwa 1 Liter einer graubraunroten trüben Flüssigkeit. An den Blättern des Bauchfells sitzen zahlreiche grauweiße Bindegewebszotten; sonst ist das Bauchfell mattgrau, zart, schwach durchscheinend und an der Oberfläche glänzend. Der Blinddarm und die linken Lagen des Grimmdarmes liegen auf der rechten Seite der Bauchhöhle und bedecken die rechten Grimmdarmlagen. Diese Darmteile sehen grau, ihre Oberfläche glatt und glänzend aus. Der prall gefüllte Leerdarm liegt links und nimmt den größten Raum in der

Bauchhöhle ein. Zahlreiche Leerdarmschlingen sehen außen bläulichrot aus und lassen an der Oberfläche gefüllte, fein verzweigte Venennetze erkennen. Der vordere Abschnitt des Leerdarmes enthält viel braunrote Flüssigkeit, die mit festen Bestandteilen vermischt ist. Gegen das hintere Drittel des Leerdarmes wird sein Inhalt dickbreiiger und bildet schließlich einen trockenen, das Darmlumen vollständig anfüllenden Pfropf von 20 cm Länge. Hinter diesem Kotpfropf sind Leer- und Hüftdarm leer und zusammengezogen, vor demselben ist der Leerdarm stark erweitert. Im Bereich der festen Anschoppung der Inhaltsmassen sieht die Schleimhaut diffus dunkelrot aus. An der hinteren Grenze dieser Zone findet sich in der Darmwand ein bohnengroßer, aus derbem Gewebe bestehender bräunlich-grauer Knoten, der gegen die Darmlichtung hin eine Oeffnung zeigt. Von dem genannten Knoten geht eine strangartige ringförmige Narbe aus, welche dem Verlaufe einer in der Darmwand gelegenen kleinen Arterie entspricht und den Darm halbkreisförmig umfaßt. Der Umfang des Leerdarms beträgt an dieser Stelle 7 cm. Vor der Verengung ist der Darm sehr weit; sein Umfang beträgt hier bis 20 cm. Auf der Höhe des Knotens fehlt die Schleimhaut; es besteht hier ein tiefer Defekt, in dessen Grunde eine graue, trockene, bröckelige Masse liegt, bei genauer Untersuchung derselben läßt sich in ihr ein verkäster Rundwurm nachweisen. Im vorderen und mittleren Teil des Leerdarmes erscheint die Schleimhaut streckenweise diffus gerötet und mit Blutungen durchsetzt. Das hintere Drittel der Leerdarm- sowie die Hüftdarmschleimhaut sind blaßgrau und schwach durchscheinend, an der Oberfläche sammetartig. Im Blinddarm wenig festweicher Inhalt; seine Schleimhaut ist bräunlich-grau und durchscheinend. Der Grimmdarm enthält wenig breiigen, in der magenähnlichen Erweiterung mehr trockenen Inhalt. Die Grimmdarmschleimhaut ist stellenweise gerötet. Im Mastdarm sehr wenig geformter Inhalt. Mastdarmschleimhaut blaßgrau und durchscheinend. Der Magen ist mit Gasen und dünnbreiigen braunen Massen stark angefüllt. Die Magenwände sind dünn. Die Schleimhaut der Pförtnerhälfte erscheint diffus gerötet und etwas dick. Stellenweise liegen in derselben braunrote beetartige flache Erhebungen, auf deren Höhe das Epithel und die oberen Schichten der Schleimhaut fehlen. In der Gegend der Fundusdrüsen erscheint die Schleimhaut an der Oberfläche im allgemeinen flach gekörnt, gegen den Pförtner hin wird sie mehr glatt. Die Schleimhaut der Schlundhälfte des Magens ist frei von Veränderungen. Die Milz mißt 42 cm in der Länge, 19 cm in der größten Breite und 2,5 cm in der mittleren Dicke. Die Milz sieht außen bläulich-grau aus. Die Milzkapsel ist mit mehreren weißlich-grauen Zotten besetzt. Konsistenz der Milz fest-weich. Auf dem Durchschnitt ist das Balkengewebe noch sichtbar. Pulpa etwas reichlicher, weich und rotbraun. Durchschnittsfläche der Milz glatt und etwas feucht. Das Gewicht der Leber beträgt 4000 g. Der rechte Leberlappen ist fast vollkommen geschwunden und stellt einen grauweißen hautartigen Anhang dar. Der linke Lappen ist halbkugelähnlich gewölbt; seine Ränder sind stark abgerundet. Die Leberkapsel ist auf der Zwerchfellfläche mit zahlreichen bindegewebigen Zotten besetzt. Konsistenz der Leber derb. Das Lebergewebe erscheint auf dem Durchschnitt wenig blutreich und graubraun. Zeichnung der Leberläppchen bequem erkennbar. Die einzelnen Läppchen sind bis linsengroß, in der Mitte rötlich-graubraun, am Rande in breiter Zone grau. Die Nierenkapseln lassen sich leicht von den Nieren abtrennen. Die Nieren besitzen ihre gewöhnliche Form und Größe, sind an ihrer Oberfläche glatt,

mattglänzend und hellbraun. Die Rindenschicht ist auf dem Durchschnitt blaßbraun und schwach durchscheinend. Die Gefäßknäuel sind in ihr als rote Pünktchen sichtbar. Die Grenzschicht ist dunkelrot, die Markschicht blaßrot.

Die Brustfellsäcke sind leer. Das Brustfell ist blaßgrau, zart und durchscheinend, seine Oberfläche glatt und glänzend. Die Lungen liegen frei in den Brustfellsäcken. Der untere mittlere Teil der rechten Lunge ist groß, schwer, dunkelrot und fühlt sich etwas derbe an. Beim Hinüberstreichen mit den Fingerspitzen fühlt man in diesem Lungenteil verschieden große, ziemlich dicht aneinander liegende derbe Knoten, die auf dem Durchschnitt dunkelrot bis schwarzrot erscheinen und in der Mitte einen kleinen mit Mageninhalt gefüllten Luftröhrenast erkennen lassen. Das zwischen den verdichteten Stellen gelegene Gewebe ist noch zum Teil lufthaltig. Die Schnittfläche desselben sowie die der übrigen Lungenteile ist feucht und bedeckt sich nach kurzer Zeit mit einem dichten feinblasigen Schaum. Die nicht von Knoten durchsetzten Lungenabschnitte sehen mehr hellrot aus, fühlen sich weich, etwas elastisch an und knistern sehr schwach beim Hinüberstreichen. Die Schleimhaut der Bronchien und des Kehlkopfes ist schmutzig-graubraun, dick und trübe. Auf der Oberfläche dieser Schleimhaut liegen zahlreiche aus dem Mageninhalt stammende Teilchen und dichter feinblasiger Schaum. Sonst finden sich an den Halsorganen keine Veränderungen. Im Herzbeutel 1 Eßlöffel voll einer gelblichen klaren Flüssigkeit. Die Oberfläche der sich berührenden Herzbeutelblätter ist glatt und glänzend. Der Umfang des Herzens beträgt an der Herzbasis 62 cm. Rechte Herzkammer 17 cm hoch, linke 19 cm hoch. Die Seitenwand der rechten Kammer ist 2 cm, die der linken 3,5 cm dick. Die rechten Herzhöhlen enthalten viel dunkelrotes flüssiges Blut und große dunkelrote und speckhäutige Gerinnsel. In den linken Herzhöhlen neben etwas flüssigem Blut kleine dunkelrote und speckhäutige Gerinnsel. Durch die zwischen den Vor- und Herzkammern gelegenen Oeffnungen läßt sich eine länglich zusammengelegte Hand bequem hindurchführen. Die Herzklappen und die Innenhaut des Herzens sind zart. Die Herzmuskulatur erscheint auf dem Durchschnitt graurot, trocken und trübe; ihre Konsistenz ist brüchig. Die Hüft-Blind-Grimmdarmarterie ist 3,2 cm lang und zylindrisch erweitert. Die Wände der Arterie sind bis 3 cm dick, an der Innenfläche rauh und mit mehreren linsengroßen grauen bröckligen Gerinnseln bedeckt, die der Gekröswand ziemlich fest anhaften und sich bis zur Aorta hin fortsetzen. Unter diesen Auflagerungen fehlt die Innenhaut zum Teil. Am Grunde der Auflagerungen 6 Wurmlarven.

Pathologisch-anatomische Diagnose: Wurmknoten und ringförmig-stenosierende Narbe in der Leerdarmwand. Verstopfung, Erweiterung und blutige Entzündung des Leerdarms. Blutiger Katarrh der Magenschleimhaut. Akute rechtsseitige blutig-fibrinöse Bronchopneumonie. Oedem der Lungen. Trübe Schwellung des Herzmuskels. Druckatrophie des rechten und kompensatorische Hypertrophie des linken Leberlappens. Geringgradige Schwellung der Milz. Erweiterung und wandständige Thrombose in der Hüft-Blind-Grimmdarmarterie.

20. Schimmelhengst, ca. 15 Jahre alt.

Gestorben und obduziert am 24. März 1906.

Der Kadaver befindet sich in mittlerem Nährzustande. In der Unterhaut, in der Umgebung des Schlauches und unter dem Bauchfell liegt etwas gelblichgraues Fettgewebe, das auf dem Durchschnitte einen lappigen Bau zeigt. Die Körper-

muskeln sind totenstarr, braunrot und etwas trübe. Die Gefäße der Unterhaut sind mäßig gefüllt.

Der Bauch ist ausgedehnt. Im freien Raum der Bauchhöhle mehrere Liter einer gelblichen, fast klaren Flüssigkeit. Das Bauchfell ist zart und durchscheinend, seine Oberfläche mit mehreren grauweißen bindegewebigen Zotten besetzt, sonst glatt und glänzend. Der Blinddarm und die rechten Lagen des Grimmdarms liegen auf der rechten, die fast ganz von Leerdarmschlingen bedeckten linken Grimmdarmschlingen auf der linken Seite der Bauchhöhle. Diese Darmteile sehen außen grau aus. Der prall gefüllte Leerdarm liegt links und nimmt den größten Raum in der Bauchhöhle ein. Die Leerdarmschlingen sehen außen bläulichgrau aus. Der vordere und mittlere Teil des Leerdarms ist mit einer graubraunen Flüssigkeit gefüllt, die nur wenig feste Bestandteile enthält. Gegen den Hüftdarm hin nehmen die festen Bestandteile an Menge zu. Der Inhalt wird mehr breiig und bildet vor der Hüft-Blinddarmöffnung einen 30 cm langen, festen, trockenen Pfropf, der das Lumen des Hüftdarmes vollständig ausfüllt. Die Hüft-Blinddarmöffnung ist narbig zusammengezogen und besitzt einen Umfang von $7^1/_2$ cm. Der Hüftdarm und der hintere Abschnitt des Leerdarms sind sehr weit; die Ringmuskelschicht des Hüftdarms ist 2 mm, die Längsfaserschicht $^1/_2$ mm, die Schleimhaut 1—2 mm dick. Unmittelbar vor der Hüft-Blinddarmöffnung findet sich in der Schleimhaut des Hüftdarms ein 2 cm breiter, dunkelroter bis schwarzroter ringförmiger Streifen. An einzelnen Stellen liegen in der schwarzroten Schleimhaut gelblichgraue, linsengroße, fetzige Herde. Vor der ringförmigen Rötung sieht die Schleimhaut des Hüftdarms grau bis bräunlichgrau aus, ist dick und lederartig derb. Die Schleimhaut des Leer- und Zwölffingerdarms ist in großer Ausdehnung diffus gerötet, in der Gegend der Peyerschen Haufen mit schwarzroten Flecken durchsetzt; stellenweise sind die oberflächlichen Schichten dieser Schleimhaut abgestorben, gelblichgrau und fetzig. Der Magen enthält 15 Liter dünnbreiige graugrüne Massen. Schleimhaut der Pförtnerhälfte gleichmäßig gerötet, etwas dick, trübe und gallertartig. Oberfläche dieser Schleimhaut glatt und glänzend. An der Schleimhaut der Schlundhälfte keine Abweichungen. Im Blinddarm wenig breiiger, im Grimmdarm etwas festweicher bis trockener Inhalt. Der Mastdarm ist fast leer. Schleimhaut des Blind-, Grimm- und Mastdarms fleckweise schwach gerötet, sonst grünlichgrau bis bräunlichgrau. Die Milz mißt 53 cm in der Länge, 26 cm in der größten Breite und 4 cm in der mittleren Dicke. Oberfläche der Milz graublau und hügelig. Konsistenz weich. Auf dem Durchschnitte ist das Balkengewebe in den Erhebungen der Milz nicht sichtbar. Pulpa hier dunkelrot, reichlich und zerfließlich. In den übrigen Abschnitten der Milz lassen sich die Trabekel noch erkennen. Pulpa rotbraun und reichlich. Das Gewicht der Leber beträgt 7000 g. Die Leberränder sind etwas abgerundet. An der Zwerchfellfläche ist die Leberkapsel, besonders des rechten Leberlappens, mit zahlreichen weißlichgrauen Zotten besetzt und an einer fünfmarkstückgroßen Stelle plattenförmig verdickt, grauweiß und undurchsichtig. Konsistenz der Leber etwas brüchig. Das Lebergewebe ist auf dem Durchschnitte blutreich und rötlich-graubraun. Schnittfläche etwas fettig. Läppchenzeichnung deutlich sichtbar. Die einzelnen Läppchen sind hirsekorn- bis reiskorngroß, in der Mitte dunkelrot, am Rande in breiter Zone bräunlichgrau. Die Nierenkapseln lassen sich leicht von den Nieren abtrennen. Beide Nieren besitzen die gewöhnliche Gestalt und Größe, sehen außen graubraun, glatt und matt-

glänzend aus. Konsistenz etwas brüchig. Auf dem Durchschnitte liegen in der graubraunen, trüben Rindenschicht zahlreiche grauweiße, breite, radiär verlaufende Streifen, die den Markstrahlen entsprechen. Die Marksubstanz ist graurot und gestreift, an der Grenze der Rinde dunkelrot.

Die Brustfellsäcke sind leer. Das Brustfell ist zart und durchscheinend, seine Oberfläche glatt und glänzend. Die Lungen liegen frei in den Brustfellsäcken, sind klein, blaßrot, weich, elastisch und knistern beim Durchschneiden. Schnittfläche der Lungen glatt und etwas feucht. Im Herzbeutel ein Eßlöffel voll einer gelblichen klaren Flüssigkeit. Die Oberfläche der sich berührenden Herzbeutelblätter ist glatt und glänzend. Das rechte Herz ist mit dunkelrotem, flüssigen und geronnenen Bluto ziemlich stark gefüllt. In den linken Herzhöhlen kleinere dunkelrote und speckhäutige Gerinnsel. Der Umfang des Herzens beträgt an der Herzbasis 61 cm. Rechte Kammer 16 cm hoch, linke 19 cm hoch. Die Seitenwand des rechten Ventrikels ist 2 cm, die des linken 3,3 cm dick. Atrio-Ventrikularöffnungen von gewöhnlicher Weite. Herzklappen und Innenhaut des Herzens zart. Unter der Innenhaut, hauptsächlich des linken Ventrikels, finden sich große flächenförmige Blutungen. Die Herzmuskulatur ist auf dem Durchschnitte graurot. trocken und trübe, ihre Konsistenz brüchig. Die Halsorgane zeigen keine Abweichungen. Die Hüft-Blind-Grimmdarmarterie ist 4,2 cm lang und spindelförmig erweitert. Die Wände der Arterie sind unregelmäßig dick, 0,8 bis 3 mm. Fast die ganze Innenfläche des Gefäßes ist mit einem platten, etwa walnußgroßen, grauroten, trockenen Gerinnsel bedeckt, das der Gefäßwand ziemlich fest anhaftet und das Lumen der Arterie stark verengt. Unter dieser Auflagerung ist die Gefäßinnenhaut fetzig und fehlt stellenweise ganz. Die aus der Hüft-Blind-Grimmdarmarterie hervorgehenden Gefäße erweisen sich bei genauer Untersuchung wegsam und frei von Pfröpfen.

Pathologisch-anatomische Diagnose: Narbige Verengerung der Hüft-Blinddarmöffnung. Verstopfung, Erweiterung, Hypertrophie und Druckbrand am Hüftdarme. Allgemeine blutige, diphtherische Entzündung der Leerdarmschleimhaut. Katarrh und saure Magenerweichung. Geringgradige Fettinfiltration der Leber. Akute multiple Milzschwellung. Katarrhalische Nierenentzündung. Trübe Schwellung des Herzmuskels und Blutungen unter der Innenhaut des Herzens. Leichte Trübung der Körpermuskeln. Erweiterung und wandständige Thrombose der Hüft-Blind-Grimmdarmarterie.

21. Rappstute, ca. 15 Jahre alt.

Gestorben und obduziert am 12. 10. 1905.

Der Kadaver befindet sich in schlechtem Nährzustande. In der Unterhaut, um die Gelenke und unter dem Bauchfelle zeigt das spärliche Fettgewebe eine schleimige Beschaffenheit und schmutzig-dunkelgelbe Farbe. Die Körpermuskeln sind schlecht entwickelt, totenstarr, braunrot und auf dem Durchschnitte feucht. Der Bauch ist stark ausgedehnt.

Im freien Raume der Bauchhöhle Gas und 10 Liter einer sauren, wässerigen, trüben, graugrünen Flüssigkeit, die mit festen, aus dem Magen stammenden Teilchen vermischt ist. Das Bauchfell ist grau und trübe, seine Oberfläche etwas rauh und besonders im vorderen Teile der Bauchhöhle mit breiigen, aus dem Magen stammenden Massen bedeckt. Letztere finden sich auch zwischen den Blättern des großen Netzes und im freien Raume des Netzbeutels. Blind- und Grimmdarm haben die

gewöhnliche Lage, sind fast leer und stark zusammengezogen. Den größten Teil der Bauchhöhle nimmt der stark ausgedehnte und prall gefüllte Leer- und Hüftdarm ein. Die Leerdarmschlingen sehen außen bläulich-rot aus und zeigen gefüllte venöse Netze. Der Inhalt des Leerdarmes besteht aus großen Mengen einer gelblichgrauen, trüben Flüssigkeit, die nach dem hinteren Ende des Darmes zu mit festen Bestandteilen vermischt ist. Im hintersten Abschnitte des Leerdarmes und im Anfangsteile des Hüftdarmes ist der Inhalt dickbreiig und bildet schließlich am Ende des Hüftdarmes einen 50 cm langen festen Kotpfropf, der bis zur Hüft-Blinddarmöffnung reicht und die Darmlichtung vollkommen anfüllt. In den Rändern der Hüft-Blinddarmöffnung finden sich zwei weißliche Narben. Diese Oeffnung ist stark zusammengezogen und besitzt einen Umfang von nur 5,5 cm. Der Hüftdarm ist stark erweitert. Die weiteste Stelle desselben ist 21 cm von der Hüft-Blinddarmöffnung entfernt; hier beträgt der Umfang des Darmes 26 cm. Der hintere Abschnitt des Leerdarmes ist gleichfalls stark erweitert. Die größte Dicke der ringförmig verlaufenden Muskelschicht des Hüftdarmes beträgt 10 mm, die der Längsfaserschicht 2 mm. Die Verdickung in der Muskelhaut des Leerdarmes ist gleichfalls sehr auffallend und bis auf 9 m vor der Hüft-Blinddarmöffnung noch wahrnehmbar. Hier beträgt die Dicke der Muskelhaut noch 3 mm. Die Schleimhaut des Hüftdarmes und des hinteren Leerdarmabschnittes ist grau bis bräunlich-grau, lederartig derb und bis 2 mm dick. Unmittelbar vor der Hüft-Blinddarmöffnung ist die Schleimhaut dunkelrot, an zwei Stellen in Bohnengröße abgestorben, graugrün und fetzig. Im vorderen und mittleren Teile des Leerdarmes, sowie im Zwölffingerdarme sieht die Schleimhaut graurot, streckenweise dunkelrot aus, ist etwas dick, trübe, aufgelockert und mit linsengroßen Blutungen durchsetzt. Blind- und Grimmdarm sehen außen grau aus und enthalten wenig flüssige und breiige graugrüne Massen. Die Schleimhaut dieser Darmteile ist etwas trübe und dunkelgraugrün. Im Mastdarme wenig geformter, locker geballter Kot. Mastdarmschleimhaut grau und schwach durchscheinend. Der Magen ist zusammengefallen und enthält wenig dickbreiigen Inhalt. An der großen Krümmung des Magens findet sich in der Serosa und Muskelhaut ein 26 cm langer Riß. Die Schleimhaut ist in einer Länge von 16 cm zerrissen, die Rißränder sind blaß, dünn und frei von Blutgerinnseln. Die mit Drüsen besetzte Schleimhaut der rechten Magenhälfte ist dick, trübe und gallertartig. In der Gegend der Fundusdrüsen sieht diese Schleimhaut braunrot, gegen den Pförtner hin mehr grau aus. An der Schleimhaut der Schlundhälfte keine krankhaften Veränderungen. Die Milz mißt 47 cm in der Länge, 19 cm in der größten Breite und 3 cm in der mittleren Dicke. Stellenweise erheben sich über die sonst glatte graublaue Milzoberfläche bis halbwallnußgroße flache dunkelblaue Hügel, in denen die Pulpa reichlich, zerfließlich und schwarzrot ist. Das Balkengerüst ist hier nicht sichtbar. In den übrigen Teilen der Milz ist die Pulpa braunrot und dickbreiig; die Trabekel sind noch erkennbar. Das Gewicht der Leber beträgt 4000 g. Der rechte Leberlappen ist auffallend dünn, Oberfläche der Leber glatt und glänzend. Ränder scharf. Farbe der Leber außen bläulich-braunrot. Konsistenz derb. Auf dem Durchschnitte ist das Balkengewebe sehr blutreich und braun bis braunrot. Läppchenzeichnung deutlich erkennbar. Die einzelnen Leberläppchen sind hirsekorngroß und braun; zwischen denselben liegen schmale graue Züge. Die Nierenkapseln sind stellenweise mit den Nieren fest verwachsen. An der Oberfläche beider Nieren, besonders aber an der linken Niere finden sich

mehrere weißlich-graue, etwas eingezogene Narben. Sonst sieht das Nierengewebe außen rötlich-graubraun aus und ist etwas brüchig. Rechte Niere 15 cm lang, 14,6 cm breit und 4,3 cm dick. Linke Niere 17 cm lang, 13 cm breit und 5 cm dick. Auf dem Durchschnitte zeigt sich das Nierengewebe ziemlich blutreich. Die Rindenschicht ist trübe und von zahlreichen grauweißen, breiten, radiär verlaufenden Streifen durchzogen. Marksubstanz dunkelgraurot und gestreift, an der Grenze der Rinde dunkelrot.

Die Brustfellsäcke sind leer. Das Brustfell ist zart und durchscheinend, seine Oberfläche glatt und mattglänzend. Die Lungen liegen frei in den Brustfellsäcken, haben sich von den Brustwänden gut zurückgezogen, sind klein, weich, elastisch und knistern beim Hinüberstreichen. Außen und auf dem Durchschnitte sieht das Lungengewebe blaßrot aus. Schnittfläche der Lungen glatt und etwas feucht. Der Herzbeutel enthält etwa 100 ccm einer gelblichen, leicht beweglichen, klaren, wässerigen Flüssigkeit. Die Oberfläche der sich berührenden Herzbeutelblätter ist glatt und spiegelnd glänzend. Die Kranzarterien des Herzens sind lang, weit und verlaufen geschlängelt. Das in den Herzfurchen gelegene spärliche Fettgewebe sieht schmutzig gelb aus und besitzt eine schleimig-gallertige Beschaffenheit. Der Umfang des Herzens beträgt an der Herzbasis 53 cm. Rechte Kammer 15 cm, linke 17 cm hoch. Die Seitenwand des rechten Ventrikels ist gewölbt und 1,5 cm dick, die des linken abgeflacht und 2,9 cm dick. Die rechten Herzhöhlen enthalten ziemlich viel flüssiges und geronnenes Blut. In den linken Herzhöhlen finden sich neben etwas flüssigem Blut mäßig große speckhäutige Gerinnsel. Die zwischen den Vor- und Herzkammern gelegenen Oeffnungen sind für eine länglich zusammengelegte Hand bequem passierbar. Die Herzklappen der linken Herzhälfte sind besonders in ihren marginalen Teilen verdickt und derb. Die Innenhaut dieser Herzhälfte ist in großer Ausdehnung gleichmäßig dick, grauweiß und undurchsichtig. In den rechten Herzhöhlen ist die Innenhaut stellenweise in Form von Platten schwach verdickt. Unter der Innenhaut des Herzens, namentlich auf der Höhe der Papillarmuskeln, finden sich bis markstückgroße schwarzrote Blutungen. Die Herzmuskulatur ist auf dem Durchschnitt graubraunrot, trocken und trübe, ihre Konsistenz brüchig. Die Schleimhaut des Zungengrundes, des Schlundkopfes und der Kehldeckel-Gießkannenbänder ist blaurot und etwas dick. In der Schleimhaut des Kehlkopfes und der Luftröhre finden sich stellenweise gefüllte Venennetze. Der Kehldeckel zeigt eine kahnförmige Gestalt. Sonst bestehen an den Halsorganen keine Abweichungen. Die Hüft-Blind-Grimmdarmarterie ist 4 cm lang und zylindrisch erweitert. Die Wände der Arterie sind bis 3 mm dick, an der Innenfläche rauh und mit mehreren hanfkorngroßen grauroten bröckligen Massen bedeckt. Außerdem zeigen sich in der Innenhaut des Gefäßes mehrere längs- und querlaufende Narben. Die aus dieser Arterie an den Darm gehenden Gefäße sind wegsam und ohne Veränderungen.

Pathologisch-anatomische Diagnose: Narbige Verengerung der Hüft-Blinddarmöffnung. Verstopfung, Erweiterung und Hypertrophie des Hüft- und Leerdarms. Dekubitalgangrän in der Schleimhaut des Hüftdarmes. Akute und chronische Entzündung der Hüft- und Leerdarmschleimhaut. Postmortale Magenzerreißung und saure Erweichung der Magenschleimhaut. Akute multiple Milzschwellung. Embolische Narben in den Nieren und katarrhalische Nierenentzün-

dung. Braune Atrophie der Leber. Trübe Schwellung des Herzmuskels. Blutungen unter der Innenhaut des Herzens. Chronische Entzündung der linksseitigen Herzklappen und der Innenhaut des Herzens. Erweiterung und wandständige Thrombose der Hüft-Blind-Grimmdarmarterie.

Die Strikturen des Leerdarms waren sämtlich durch die Einwanderung der Larven des Strongylus armatus in die Leerdarmwand verursacht. Nach den Untersuchungen von Sticker, die dieser Autor im Pathologischen Institute ausgeführt hat (Archiv für wissenschaftliche und praktische Tierheilkunde, Bd. 27), schmarotzen die Larven des Strongylus armatus in der vorderen Gekrösarterie bzw. Hüft-Blind-Grimmdarmarterie des Pferdes nur eine gewisse Zeit und verlassen dann ihren Wohnsitz, um durch die Aeste der Hüft-Blind-Grimmdarmarterie in den Blind- oder Grimmdarm zu wandern. Diese reifen Larven sind bis 18 mm lang. Im Darme erfolgt die weitere Entwickelung des Wurms bis zur Geschlechtsreife. Reicht ausnahmsweise das Aneurysma und die Thrombose der Arteria ilio-coeco-colica weiter nach oben bis in die Abgangsstellen der 19—21 Dünndarmarterien hinein, so können die Wurmlarven mit dem Blutstrome auch in diese Gefäße hineingespült und in die Wand des Leerdarms gebracht werden. In einem kleinen Arterienzweige dringen die Wurmlarven allmählich langsam gegen die Darmschleimhaut vor, reizen gleichsam als Fremdkörper und wahrscheinlich auch durch giftige Absonderungsprodukte und erzeugen eine chronische Entzündung der Arterie und ihres nachbarlichen Gewebes. Das Produkt dieser Entzündung ist ein bindegewebiger Strang, welcher der Lage der Arterie in der Darmwand entsprechend ringförmig verläuft. Schließlich bleibt die Wurmlarve liegen, erzeugt durch Reizung ihrer Umgebung einen derben Knoten, dessen zentraler Teil der Verkäsung anheimfällt. Durch Erweichung des Käses öffnet sich der Knoten gegen die Darmlichtung und gestattet dem Parasiten den Austritt in das Darmlumen. In manchen Fällen erreicht die Wurmlarve die Darmlichtung nicht, sondern bleibt in der Darmwand liegen und fällt gleichfalls der Verkäsung anheim. So konnten von den beobachteten 4 Fällen der durch Strongylus armatus in der Leerdarmwand erzeugten Knoten 3 mal verkäste Parasitenreste in der zentralen Knotenmasse nachgewiesen werden. Der in der Darmwand liegende bindegewebige Strang verkürzt sich durch Narbenretraktion und erzeugt dadurch eine Verengerung des Darmlumens.

Die Narbenstenose der Hüft-Blinddarmöffnung ist, wie aus der

Zahl der beobachteten Fälle (27) hervorgeht, beim Pferde sehr häufig. Diese Stenosen besitzen alle Eigenschaften einer chronischen Krankheit und sind daher besonders für die gerichtliche Tierheilkunde von großer Wichtigkeit. Wenn auch die Ursachen der an der Hüft-Blinddarmöffnung auftretenden Stenosen leider nicht mit Sicherheit angegeben werden können, so dürfte doch folgende Erwägung viel Wahrscheinlichkeit besitzen. Die Hüft-Blinddarmöffnung ist eine verhältnismäßig sehr enge Oeffnung, sie ist überhaupt die engste Stelle des ganzen Darmrohrs beim Pferde. Nach den im Pathologischen Institute ausgeführten Messungen beträgt ihr Umfang, wie schon angegeben ist, etwa 10 cm. Dazu kommt, daß diese Oeffnung infolge der dicken Ringmuskulatur des Hüftdarms gewöhnlich geschlossen ist und sich nur bei dem periodischen Durchtritte des Hüftdarminhalts in den Blinddarm öffnet. Befinden sich nun im Darminhalte scharfe Gegenstände, z. B. Glassplitter, die auf mechanische Weise eine Verwundung der Darmschleimhaut erzeugen können, so sind die Ränder der Hüft-Blinddarmöffnung für Verletzungen dieser Art geradezu prädisponiert. In vielen Fällen ließen sich noch Schleimhautnarben an den Rändern der stark verengten Hüft-Blinddarmöffnung nachweisen.

Jede erhebliche Verengerung des Darmrohrs bildet für die Fortbewegung des Inhalts ein Hindernis und muß daher eine Anstauung desselben und dadurch die Erweiterung des vor der verengten Stelle gelegenen Darmabschnitts zur Folge haben. Der vor der Striktur verweilende Inhalt verliert durch Resorption der Darmschleimhaut leicht Flüssigkeit, wird trocken und verwandelt sich schließlich in einen harten, schwer beweglichen Kotpfropf. Ob nun die Bildung des tödlichen Kotpfropfs rasch oder langsam erfolgt, darüber entscheidet 1. die Art der Entstehung und der Grad der Striktur und 2. die Leistungsfähigkeit der Darmmuskulatur vor der verengten Stelle. Es ist klar, daß eine rasch entstehende hochgradige Verengerung des Darmrohrs schneller zu einer tödlichen Verstopfung führen muß, als die sich allmählich ausbildende Stenose.

Ferner wird eine verhältnismäßig kräftige Muskulatur, wie sie z. B. der Hüftdarm im Gegensatze zum Leerdarm besitzt, das Hindernis leichter überwinden als eine schwache. Die Darmmuskulatur hat vor der engen Stelle eine größere Arbeitsleistung zu verrichten, weil der Darminhalt durch den Engpaß gewissermaßen hindurchgepreßt werden muß. Diese vermehrte Arbeitsleistung der Darmmuskulatur führt nach einiger Zeit zur hypertrophischen Verdickung derselben.

An der Hypertrophie nimmt die Ringmuskulatur stets den größten Anteil.

Am Leerdarm fand sich vor der Narbenstenose nur Erweiterung und keine Hypertrophie. Das Fehlen derselben ist wahrscheinlich so zu erklären, daß die Verengerung dieses Darms infolge der Wanderung der Wurmlarven rasch entsteht und verhältnismäßig hochgradig ist. Die Verengerung und nachfolgende tödliche Verstopfung müssen jedenfalls schneller entstehen, als Zeit zur Ausbildung der Darmhypertrophie erforderlich ist. Daß die Muskulatur des Leerdarms auch hypertrophisch werden kann, zeigt der unter Nr. 21 mitgeteilte Obduktionsbefund. In diesem Falle war die Ursache der Hypertrophie eine Stenose der Hüft-Blinddarmöffnung.

Anders verhält sich der Hüftdarm, dessen Muskulatur viel kräftiger als die des Leerdarms ist. Dieser Darm vermag noch längere Zeit das Hindernis, das in der narbigen Verengerung der Hüft-Blinddarmöffnung liegt, zu überwinden. Der Hüftdarm erweitert sich vor der verengten Oeffnung infolge der Ansammlung des Inhalts gleichfalls, aber seine Muskulatur wird durch die vermehrte Arbeitsleistung allmählich hypertrophisch und verdickt sich. Die Schleimhaut des Hüftdarms ist durch den stagnierenden Inhalt einem andauernden Reize ausgesetzt. Dadurch entsteht in derselben eine chronische Entzündung, deren Produkt Verdickung der Schleimhaut durch Bindegewebsneubildung ist. Bei diesem Prozesse gehen die Drüsen in der Schleimhaut zu Grunde; letztere wird lederartig derb, dick, undurchsichtig, ihre Farbe ist meist grau oder bräunlich-grau. Manchmal sind schwarzbraune Punkte in der Schleimhaut nachzuweisen, die als die Produkte der Pigmentbildung aufzufassen sind; an diesen Stellen war Blutung erfolgt. Durch zahlreiche Messungen am hypertrophischen Hüftdarme konnte festgestellt werden, daß die ringförmig angeordnete Muskelschicht im Mittel 3 mm, die Längsfaserschicht 1 mm dick ist. In einem Falle (Obduktionsbefund Nr. 21) betrug die Dicke der hypertrophischen Ringschicht sogar 10 mm und die der Längsfaserschicht 2 mm. Die Schleimhaut des Hüftdarms erreicht nicht selten eine Dicke von 2 mm. Auch bei den akuten Entzündungen kann sich die Schleimhaut durch das in sie ergossene Exsudat und durch die in ihre Gewebsspalten gelangten Zellen bedeutend verdicken. Im Beginne der akuten Entzündung läßt sich aber stets infolge der stärker gefüllten und ausgedehnten Kapillaren und Venenwurzeln eine lebhafte Rötung an der Schleimhaut nachweisen. Wird später durch die nach-

folgende entzündliche Infiltration die Rötung verdeckt, so sieht die verdickte Schleimhaut trübe aus, ist dick und bildet bei erheblicher Schwellung unregelmäßige Falten. Denn die Schleimhaut hat sich nach jeder Richtung vergrößert; sie ist nicht nur dicker, sondern gleichzeitig länger und breiter geworden, daher findet sie auf ihrer Unterlage nicht mehr genügend Platz und muß sich in Falten legen. An der Hüft-Darmschleimhaut finden sich nicht selten beide Formen der Entzündung vor. Denn schließlich vermag auch die hypertrophische Muskulatur das sich allmählich vergrößernde Hindernis, die zunehmende Stenose der Hüft-Blinddarmöffnung, nicht mehr zu überwinden. Es bildet sich vor dieser Oeffnung, wahrscheinlich ganz allmählich, ein harter Kotpfropf, der die Schleimhaut reizt und meist eine akute gangränöse Entzündung in ihr hervorruft. Die hauptsächlichste Ursache des brandigen Absterbens liegt aber in dem andauernden Drucke, den der Kotpfropf auf die Schleimhaut ausübt. Die gedrückte Schleimhaut wird anämisch, daher „anämische Nekrose". Der Verschluß des Darmrohrs, der hier durch die Bildung eines Kotpfropfs herbeigeführt ist, führt zur Ansammlung und nachfolgenden Umsetzung des Darminhalts. Durch die Einwirkung dieser Umsetzungsprodukte auf die Schleimhaut und durch die Resorption derselben entstehen jene Veränderungen an der Darmschleimhaut und an den übrigen Organen, die bereits bei der einfachen Verstopfung erörtert sind und auf die hier verwiesen werden kann.

An den durch Hypertrophie der Muskelhäute und chronische Entzündung der Schleimhaut verdickten Hüftdarmwänden sind eine Reihe von mikroskopischen Untersuchungen vorgenommen worden, die zwar noch nicht abgeschlossen werden konnten, deren vorläufige Ergebnisse jedoch hier mitgeteilt werden sollen. Es wurden kleine Stückchen der Hüftdarmwand nach verschiedenen Methoden gehärtet und in Paraffin eingebettet. Von diesen Stückchen wurden zahlreiche Längs- und Querschnitte in der Dicke von 5—10 μ angefertigt. Die von Paraffin befreiten Schnitte wurden dann gefärbt. Die besten Färberesultate ergab die Doppelfärbung mit Hämatoxylin-Eosin. Hierauf folgte die Entwässerung der Präparate und das Einlegen derselben in Xylol-Kanadabalsam. Die so vorbereiteten Darmschnitte wurden nun unter dem Mikroskop genau untersucht. Hierbei zeigte sich, daß die einzelnen Muskelzellen der glatten Darmmuskulatur länger, breiter und dicker waren, als die zur Kontrolle hergestellten Schnitte aus einem normalen Darme. Aber nicht nur die Größe der Zellen, sondern

auch die Zahl derselben hatte bedeutend zugenommen. Mithin ist die Verdickung der Muskelschicht nicht allein das Produkt der Hypertrophie, sondern gleichzeitig auch das der Hyperplasie. Die Muskelzellen wachsen und vermehren sich gleichzeitig. Die zwischen den einzelnen Lagen der Muskelzellen befindlichen Bindegewebszüge hatten keine Veränderung erfahren. Die Verdickung der Schleimhaut war, wie das mikroskopische Bild zeigte, lediglich durch Zunahme des Bindegewebes im Schleimhautkörper entstanden. Die Drüsen hatten sich an diesem Prozesse nicht beteiligt, sie waren vielmehr fast vollständig untergegangen.

III. Zerreißung des Magens und Darms.

1. Zerreißung des Magens.

In dem oben genannten dreijährigen Zeitraume wurde bei der Obduktion von 428 kolikkranken Pferden in 63 Fällen eine tödliche Magenzerreißung ermittelt. Von den an Kolik gestorbenen Pferden waren demnach 63 = 14,72 pCt. an der Zerreißung des Magens zu Grunde gegangen. Diese Zahlen zeigen, wie häufig Magenzerreißungen beim Pferde vorkommen, und schon aus diesem Grunde beanspruchen sie für die praktische Tierheilkunde ein erhöhtes Interesse. Aus den folgenden Obduktionsbefunden dürften sich wichtige Schlüsse für die Erklärung des Zustandekommens der Magenzerreißung ergeben.

22. Braune Stute, Flocke, linke Hinterkrone und Ballen weiß, ca. 9 Jahre alt. Gestorben und obduziert am 6. 6. 1904.

Der Kadaver befindet sich in schlechtem Nährzustande. In der Unterhaut, über dem Euter und hinter dem Bauchfelle liegt wenig gelbrotes, schleimiges Fettgewebe. Die Körpermuskeln zeigen Totenstarre, sehen braunrot und auf dem Durchschnitte etwas feucht aus. Gefäße der Unterhaut fast leer.

Der Bauch ist stark aufgetrieben. Bei der Eröffnung der Bauchhöhle entweichen aus derselben viel Gase. Der freie Raum der Bauchhöhle enthält außerdem 15 Liter einer trüben, schmutzig grauroten Flüssigkeit, in der einzelne feste Teilchen, die aus dem Mageninhalte stammen, nachzuweisen sind. Das Bauchfell ist stellenweise gerötet, sonst grau und trübe. Der Darm liegt regelmäßig. Leerdarm zusammengezogen. Blind- und Grimmdarm hauptsächlich durch Gase stark ausgedehnt. Im Anfangsteile des Leerdarmes wenig graue, mehlsuppenartige Flüssigkeit. Gegen den Hüftdarm hin nimmt der Inhalt etwas an Menge zu und enthält mehr feste Bestandteile. Die Hüft-Blinddarmöffnung besitzt einen Umfang von 10 cm. Die Schleimhaut des Zwölffinger-, Leer- und Hüftdarmes bildet viele regelmäßig verlaufende Falten, die teils ringförmig, teils in der Längsrichtung angeordnet sind. Auf der Höhe der Falten ist die Schleimhaut schwach gerötet, sonst grau und etwas trübe. Blind- und Grimmdarm enthalten außer Gas breiige Massen in mäßiger Menge; in der magenähnlichen Erweiterung des Grimmdarmes

wird der Inhalt mehr festweich. Im Mastdarm wenig geformter Inhalt. In der Gegend der Blinddarmspitze und der Beckenkrümmung des Grimmdarmes erscheint die Schleimhaut schwach gerötet, sonst sieht die Schleimhaut des gesamten Dickdarmes grau aus und weist keine Abweichungen auf. Der Magen enthält 10 kg dickbreiige, hauptsächlich aus zerkleinerten Maiskörnern bestehende Massen. In der Wand der kleinen Kurvatur, dicht hinter der Einmündungsstelle des Schlundes findet sich ein 3 cm langer und 1—2 cm breiter Riß, der in der Richtung der Speiseröhre verläuft und die ganze Magenwand durchdringt. Die Rißränder sind bis zu einer Tiefe von 5 mm blutig durchtränkt. Schleimhaut der Schlundhälfte grauweiß, ohne Abweichung. Die drüsentragende Schleimhaut der rechten Magenhälfte ist trübe, etwas dick und fleckweise schwach gerötet. In der Gegend der Fundusdrüsen erscheint die Oberfläche dieser Schleimhaut schwach gekörnt. Die Milz mißt 40 cm in der Länge, 20 cm in der größten Breite und 3 cm in der mittleren Dicke. Oberfläche der Milz glatt und graublau. Konsistenz festweich. Auf der glatten, ziemlich trockenen Schnittfläche ist das Balkengewebe deutlich erkennbar. Pulpa rotbraun. Das Gewicht der Leber beträgt 5500 g. Leberränder scharf. Die Leberkapsel ist an der Zwerchfellfläche der Leber mit mehreren grauweißen Zotten besetzt, die hintere Fläche der Leber erscheint glatt. Auf dem Durchschnitte ist das Lebergewebe wenig blutreich und gelblich-braun. Zeichnung der Leberläppchen gut erkennbar. Die einzelnen Läppchen sind etwa hirsekorngroß und gelblich-braun. Konsistenz der Leber etwas brüchig. Die Nierenkapseln lassen sich leicht von den Nieren abtrennen. Die Oberfläche beider Nieren ist glatt und glänzend. Rechte Niere 14 cm lang, 18 cm breit und 4 cm dick. Linke Niere 18 cm lang, 15 cm breit und 4,2 cm dick. Konsistenz der Niere etwas brüchig. Die Rindenschicht erscheint auf dem Durchschnitte trübe und graubraun. Gefäßknäuel schwer erkennbar. Die Marksubstanz ist gestreift, an der Grenze der Rinde stark gerötet, nach der Papille hin mehr graurot.

Die Brustfellsäcke sind leer. Das Brustfell ist zart und durchscheinend, seine Oberfläche glatt und mattglänzend. Die Lungen liegen frei in den Brustfellsäcken, sind klein und sehen blaßrot aus. Das Lungengewebe ist weich, elastisch und in allen Teilen lufthaltig. Im Herzbeutel 1 Eßlöffel voll einer gelblichen wässerigen Flüssigkeit. Die Oberfläche der sich berührenden Herzbeutelblätter ist glatt und glänzend. Die rechten Herzhöhlen enthalten ziemlich viel flüssiges und geronnenes, dunkelrotes Blut. Das linke Herz ist fast leer und zusammengezogen. Der Umfang des Herzens beträgt an der Herzbasis 56 cm. Rechte Kammer 15 cm, linke 17 cm hoch. Die Seitenwand des rechten Ventrikels ist 1,5, die des linken 3 cm dick. Innenhaut und Herzklappen zart. Atrio-Ventrikularöffnungen normal weit. Herzmuskulatur auf dem Durchschnitte graurot, etwas trocken und trübe. Konsistenz brüchig. An den Halsorganen lassen sich keine Abweichungen nachweisen. Die Hüft-Blind-Grimmdarmarterie ist 3,1 cm lang, zylindrisch erweitert und in ihrem Anfangsteile sackförmig ausgebuchtet. Die Innenhaut der ausgebuchteten Stelle trägt auf ihrer Oberfläche eine haselnussgroße, graurote, etwas bröcklige Gerinnselmasse, die auf ihrer Grundlage ziemlich fest haftet. In der Tiefe des Gerinnsels liegen mehrere drehrunde Wurmlarven. Die Gefäßinnenhaut ist stellenweise rissig. An allen übrigen zum Darme tretenden arteriellen Gefäßen finden sich keine Abweichungen.

Pathologisch-anatomische Diagnose: Zerreißung der Magenwand an der kleinen Kurvatur des Magens. Verdauung und beginnende Entzündung des Bauchfells. Einfacher Katarrh der Schleimhaut des Magens und Darmes. Geringgradige Trübung des Herzmuskels, der Leber und der Nieren. Erweiterung und wandständige Thrombose der Hüft-Blind-Grimmdarmarterie.

23. Blauschimmelstute, Stern, ca. 18 Jahre alt.

Gestorben und obduziert am 24. 10. 1905.

Der Kadaver befindet sich in mittlerem Nährzustande. In der Unterhaut, in der Umgebung der Gelenke und hinter dem Bauchfelle liegt etwas gelblich-graues Fettgewebe von lappigem Bau. Die Körpermuskeln sind gut entwickelt und zeigen noch keine Totenstarre; sie fühlen sich weich und lebenswarm an. Das Muskelgewebe ist auf dem Durchschnitte blaßbraun-rot und schwach durchscheinend. Gefäße der Unterhaut leer.

Der Bauch ist ausgedehnt. Im freien Raume der Bauchhöhle Gase und 30 Liter einer graubraunroten, trüben, sauer riechenden Flüssigkeit, die mit festen, aus zerkleinerten Hafer- und Maiskörnern und Strohteilchen bestehenden Massen vermischt ist. Die beschriebenen festen Massen liegen hauptsächlich im vorderen Teile der Bauchhöhle, zwischen den Blättern des Netzbeutels und im freien Raume desselben. Das Bauchfell ist grau und trübe, an seiner Oberfläche rauh, wie eine mit feinem Sande bestreute Milchglasplattte. Lage der Baucheingeweide ohne Abweichung. Der Leerdarm ist in seinem vorderen Abschnitte zusammengezogen und fast leer, gegen den Hüftdarm hin mit flüssigem graubraunen Inhalte mäßig gefüllt. Schleimhaut des Leer- und Hüftdarms streckenweise stark diffus gerötet, sonst grau und trübe. Im Blind- und Grimmdarm Gase und dünnbreiige, gegen den Mastdarm hin etwas fester werdende Massen in mittlerer Menge. Der Mastdarm ist leer. Schleimhaut des Blind-, Grimm- und Mastdarmes graugrün und schwach durchscheinend. Der Magen ist leer und zusammengezogen; an seiner großen Krümmung findet sich ein 38 cm langer Riß der Serosa und Muskelhaut. Die Schleimhaut ist durch die Rißöffnung vorgewölbt und in einer Länge von 26 cm zerrissen. Die Rißränder sind gezackt, etwas dick, blutig durchtränkt und mit kleinen Blutgerinnseln bedeckt. Die Kardia ist geschlossen. An der Schleimhaut der Schlundhälfte keine Abweichung. Die Schleimhaut der Pförtnerhälfte erscheint diffus gerötet und trägt stellenweise auf ihrer Oberfläche einen glasig durchscheinenden zähen Belag, der sich schwer abspülen läßt. Der Zwölffingerdarm zeigt an seiner äußeren Fläche, besonders im hinteren Abschnitte, mehrere dunkelrote Flecke. Das Gewebe des Mastdarm-Zwölffingerdarmbandes ist dick, trübe und erscheint wie eine gelbliche, gallertartige Masse. In seinem mittleren Teile enthält der Zwölffingerdarm einen länglichen, aus festen Massen bestehenden Kotpfropf. Die Schleimhaut erscheint hier grau und trübe, ihre Zotten bilden eine graue, schleimige, abstreifbare Masse. Das Gewicht der Leber beträgt $5^1/_2$ kg. Die Zwerchfellfläche der Leber ist mit zahlreichen Zotten besetzt. Sonst sieht die Leber außen grau aus. Auf dem Durchschnitte erscheint das Lebergewebe rotbraun, etwas trübe und besitzt eine weiche Beschaffenheit. Zeichnung der Leberläppchen erkennbar. In der Mitte sehen die einzelnen Läppchen rotbraun, am Rande in einer schmalen Zone graubraun aus. Die Milz mißt 43 cm in der Länge, 25 cm in der größten Breite und 3 cm in der mittleren Dicke. Oberfläche der

Milz glatt und grau. Konsistenz weich. Auf dem Durchschnitte ist das Balkengewebe noch sichtbar, Pulpa braunrot, reichlich und weich. Die Nierenkapseln lassen sich leicht von den Nieren abtrennen. Beide Nieren besitzen die gewöhnliche Form und Größe. Oberfläche der Nieren glatt und mattglänzend. Konsistenz der Nieren etwas brüchig. Die Rindenschicht erscheint auf dem Durchschnitte etwas trübe und graubraun. Die Gefäßknäuel sind stellenweise als rote Punkte erkennbar. Marksubstanz gestreift und blaßrot, an der Grenze der Rinde dunkelrot.

Die Brustfellsäcke sind leer. Das Brustfell ist zart und durchscheinend, an seiner Oberfläche glatt und glänzend. Die Lungen liegen frei in den Brustfellsäcken, sehen blaßrot aus, sind klein und enthalten in allen Teilen Luft. Im Herzbeutel ein Eßlöffel voll einer gelblichen, klaren Flüssigkeit. Die Oberfläche der sich berührenden Herzbeutelblätter ist glatt und glänzend. Das rechte Herz ist mäßig gefüllt; linkes Herz leer und zusammengezogen. Der Umfang des Herzens beträgt an der Herzbasis 59 cm. Die Höhe der rechten Kammer 15 cm, die der linken 18 cm. Seitenwand des rechten Ventrikels 1,8 cm, die des linken 3,2 cm dick. Die zwischen den Vor- und Herzkammern gelegenen Oeffnungen besitzen die gewöhnliche Weite. Herzklappen und Innenhaut des Herzens zart. Herzmuskulatur auf dem Durchschnitte trübe, graurot und trocken. Konsistenz etwas brüchig. Die Schleimhaut der Rachenhöhle des Kehlkopfes und der Luftröhre ist auffallend blaß. Der linke hintere Ring-Gießkannen, der linke seitliche Ring-Gießkannen-, der linke Taschenband-, der linke Stimmbandmuskel und die linke Hälfte des Quergießkannenmuskels sind etwas abgeplattet und sehen rötlichgrau aus. Die Hüft-Blind-Grimmdarmarterie ist 4 cm lang und zylindrisch erweitert; ihre Wände sind ungleichmäßig verdickt. Die Innenfläche des Gefäßes ist mit mehreren bis bohnengroßen, grauroten, trockenen, ziemlich adhärenten Gerinnselmassen bedeckt, in deren Tiefe einzelne drehrunde Wurmlarven liegen. Unter den Gerinnseln ist die Innenhaut rauh und fetzig.

Pathologisch-anatomische Diagnose: Verstopfung und Entzündung des Zwölffingerdarmes. Entzündung des lockeren Gewebes im Mastdarm - Zwölffingerdarmbande. Entzündung der Leer- und Hüftdarmschleimhaut. Zerreißung des Magens und blutig-schleimiger Katarrh der drüsenhaltigen Magenschleimhaut. Verdauung des Bauchfells, der oberflächlichen Schichten der Leber und der Milz. Geringgradige akute Milzschwellung. Trübung des Herzmuskels und der Nieren. Schwund der linksseitigen Kehlkopfmuskeln. Erweiterung und wandständige Thrombose in der Hüft-Blind-Grimmdarmarterie.

24. Apfelschimmelstute, 8 bis 9 Jahre alt.

Gestorben und obduziert am 21. 9. 1905.

Der Kadaver ist gut genährt. In der Unterhaut und unter dem Bauchfelle liegt dickes gelblich-weißes Fettgewebe, das auf dem Durchschnitte einen lappigen Bau zeigt. Totenstarre vorhanden. Die Körpermuskeln erscheinen auf dem Durchschnitte bräunlich-rot, etwas trocken und trübe.

Der Bauch ist mäßig stark aufgetrieben. Aus der Bauchhöhle entweichen bei ihrer Eröffnung reichliche Mengen von Gas. Im freien Raume der Bauchhöhle befinden sich außerdem 12 Liter einer graubraunen trüben sauer riechenden Flüssigkeit, die mit festen Teilchen vermischt ist. Zwischen den Blättern des großen Netzes, im Netzbeutel und im vorderen Teile der Bauchhöhle liegen breiige, hauptsächlich aus zerkleinerten Maiskörnern und Häcksel bestehende Massen. Das Bauch-

fell ist grau, stellenweise mit roten Flecken durchsetzt, trübe und an der Oberfläche etwas rauh. Der Darm ist regelmäßig gelagert. Der vordere Abschnitt des Leerdarmes und der Zwölffingerdarm enthalten viel Flüssigkeit und breiige Massen. Etwa 7 m hinter dem Pförtner des Magens ist der Leerdarm durch einen 15 cm langen trockenen Kotpfropf vollständig verlegt. Unmittelbar hinter diesem Pfropfe ist der Leerdarm narbig verengt. An der der Gekrösanheftung gegenüberliegenden Seite befindet sich an dieser Stelle in der Schleimhaut des Darmes eine stecknadelkopfgroße Oeffnung, von der ein ringförmig in der Darmwand liegender, teilweise vernarbter Gang abgeht. Das in der Nachbarschaft dieses Ganges gelegene Gewebe ist strangförmig verdickt, grauweiß und derb. Der Umfang des Darmes beträgt an der verengten Stelle 8 cm. Vor der Verengung ist der Leerdarm sehr weit; er besitzt hier einen durchschnittlichen Umfang von 16 cm. Die Leerdarmwand ist im erweiterten Teile dünn; ihre Schleimhaut stark gerötet und etwas dick. Im hinteren Teile des Leerdarmes und im Hüftdarme finden sich etwas graubraune Flüssigkeit und wenig feste Bestandteile. Die Schleimhaut dieser Darmabschnitte ist gelblich-grau, in Falten gelegt und sammetartig glänzend. Der Blind- und Grimmdarm enthalten Gas und breiige, gegen den Mastdarm etwas fester werdende Massen in mäßiger Menge. Der Mastdarm ist fast leer. Auf der Schleimhaut des Blind- und Grimmdarmes finden sich Larven und geschlechtsreife Würmer des Strongylus bidentatus in großer Anzahl. Die Schleimhaut des Blind- Grimm- und Mastdarmes ist graugrün und schwach durchscheinend. Der Magen ist fast leer und zusammengezogen. Kardia geschlossen. An der großen Krümmung des Magens findet sich in der Serosa und Muskelhaut ein 33 cm langer Riß, durch den die Schleimhaut vorgewölbt und in einer Länge von 17 cm zerrissen ist. Zu beiden Seiten des großen Risses ist die Serosa und Muskelhaut noch mehrfach quer eingerissen. Die Rißränder sind zackig, gewulstet und blutig durchtränkt. Auf den Rändern des Risses liegen kleine schwarzbraune Blutgerinnsel. Die Schleimhaut des Fundusdrüsenteiles ist in Falten gelegt, etwas dick, gerötet und mit einem grauen, durchscheinenden, zähen Belage versehen, der sich nicht abspülen läßt. An der Schleimhaut der Schlundhälfte keine Abweichung. Die Milz mißt 45 cm in der Länge, 17 cm in der größten Breite und 2,5 cm in der Dicke. Oberfläche der Milz glatt und grau; Konsistenz schlaff. Das Balkengewebe ist auf dem Durchschnitte sichtbar. Pulpa braunrot und etwas weich. Die Leber wiegt $7^1/_2$ kg, sieht an ihrer Oberfläche glatt und bräunlich-grau aus. Konsistenz der Leber etwas brüchig. Auf dem Durchschnitte erscheint das Lebergewebe nahe der Oberfläche grau, in den tieferen Schichten graubraun und trübe. Läppchenzeichnung undeutlich. Die Nierenkapseln lassen sich leicht von den Nieren abtrennen. Oberfläche der Nieren glatt und mattglänzend. Beide Nieren besitzen die gewöhnliche Form und Größe. Auf dem Durchschnitte ist das Gewebe der Rindenschicht graubraun und etwas trübe. In der Rinde liegen zahlreiche breite, grauweiße, radiär verlaufende Streifen, die den Markstrahlen entsprechen. Marksubstanz graurot und gestreift.

Die Brustfellsäcke sind leer. Das Brustfell ist zart und durchscheinend, an der Oberfläche glatt. Die Lungen liegen frei in den Brustfellsäcken, sind hellrot, klein, elastisch und knistern beim Hinüberstreichen. Der Herzbeutel enthält etwa 2 Eßlöffel voll einer gelbroten fast klaren Flüssigkeit. Oberfläche der Herzbeutelblätter glatt und glänzend. Die rechte Herzhälfte ist schlaff, die linke zusammen-

gezogen. Umfang des Herzens an der Herzbasis 61 cm. Rechte Kammer 15 cm; linke 19 cm hoch. Seitenwand des rechten Ventrikels 2,1 cm, die des linken 3,3 cm dick. In den rechten Herzhöhlen flüssiges und geronnenes Blut in mittlerer Menge, linke Herzhöhlen fast leer. Atrioventrikularöffnungen normal weit. Herzklappen und Innenhaut des Herzens zart. Unter der Herzinnenhaut liegen besonders in der linken Kammer bis markstückgroße Blutungen. Der Herzmuskel ist auf dem Durchschnitte graubraun, mit vielen grauen trüben Flecken und Streifen durchsetzt, seine Konsistenz brüchig. An den Halsorganen keine Veränderungen.

Die Hüft- Blind- Grimmdarmarterie ist 3,8 cm lang, zylindrisch erweitert und in ihren Wänden ungleichmäßig verdickt. Die Innenhaut ist grau, trübe, stellenweise rissig und an der Oberfläche rauh. Thrombenbildung fehlt.

Pathologisch-anatomische Diagnose: Narbige Verengerung, Verstopfung, Erweiterung und Entzündung des Leerdarmes. Zerreißung des Magens. Verdauung und beginnende Entzündung des Bauchfells. Trübe Schwellung der Körpermuskeln, des Herzens und der Leber. Blutungen unter der Innenhaut des Herzens. Geringgradige Schwellung der Milz. Katarrhalische Nierenentzündung. Erweiterung der Hüft- Blind- Grimmdarmarterie.

25. Rappstute mit Stern, ca. 12 Jahre alt.

Gestorben und obduziert am 25. 1. 1906.

Der Kadaver ist schlecht genährt. In der Unterhaut in der Umgebung der Gelenke, über dem Euter und hinter dem Bauchfelle liegt wenig gelbrotes schleimiges Fettgewebe. Die Körpermuskeln sind totenstarr, sehen außen und auf dem Durchschnitt dunkelbraunrot und etwas feucht aus. Gefäße der Unterhaut leer.

Der Bauch ist stark aufgetrieben. Bei der Eröffnung der Bauchhöhle entweicht aus derselben viel Gas. Im freien Raume der Bauchhöhle finden sich außerdem etwa 20 Liter einer graubraunen trüben stark sauer riechenden Flüssigkeit, die mit festen Teilchen, welche aus zerkleinertem Stroh und Heu bestehen, vermischt ist. Zwischen den Blättern des großen Netzes, im Netzbeutel und namentlich im vorderen Teile der Bauchhöhle liegen viel breiige Massen. Das Bauchfell ist grau, trübe, an seiner Oberfläche etwas rauh, wie eine dünne mit feinem Sande bestreute Milchglasplatte. Der Blinddarm und die rechten Lagen des Grimmdarms liegen auf der rechten Seite der Bauchhöhle. Die Beckenkrümmung und die linken Lagen des Grimmdarmes liegen vorn hinter dem Zwerchfelle. Die prall gefüllten und stark ausgedehnten Leerdarmschlingen nehmen den größten Teil der Bauchhöhle ein; sie liegen links, hinten und rechts. Der Leerdarm enthält große Mengen einer gelblich-grauen Flüssigkeit, die mit festen Bestandteilen vermischt ist. Gegen den Hüftdarm hin wird der Inhalt mehr breiig und bildet vor der Hüft-Blinddarmöffnung einen länglichen festweichen Pfropf. Die Hüft-Blinddarmöffnung ist narbig zusammengezogen und besitzt einen Umfang von $7^1/_2$ cm. Der Hüftdarm ist weit, seine Wände sind 5—6 mm dick. Die Ringmuskelschicht des Hüftdarmes ist 3, die Längsfaserschicht und Serosa 1, die Schleimhaut bis 2 mm dick. Vor der Hüftblinddarmöffnung findet sich in der Schleimhaut des Hüftdarms ein 2 cm breiter dunkelroter mit schwarzroten Flecken durchsetzter Ring. Stellenweise sind hier die oberflächlichen Schichten der Schleimhaut in Form einer grauen Haut abgestorben und erscheinen fetzig. Die Schleimhaut des Leerdarms ist streckenweise dunkelrot und dick, sonst grau, etwas trübe und an der Ober-

fläche sammetartig. Im Blind- und Grimmdarm dünnbreiiger, gegen den Mastdarm hin mehr fest und trocken werdender Inhalt in mittlerer Menge. Der Mastdarm enthält wenig breiigen Kot. An den Wänden des Blind-, Grimm- und Mastdarmes bestehen keine Abweichungen; die Schleimhaut dieser Darmteile sieht blaßgraugrün, zart und durchscheinend aus; sie ist an der Oberfläche glatt und glänzend. Der Magen ist fast leer und zusammengezogen. Kardia geschlossen. An der großen Krümmung des Magens findet sich in seiner Wand ein 27 cm langer Riss der Serosa und Muskelhaut. Die durch diesen Riß vorgewölbte Schleimhaut ist in einer Länge von 15 cm zerrissen. Die Rißränder sind gezackt, dick, mit Blutgerinnseln bedeckt und blutig durchtränkt. Die mit Drüsen ausgestattete Schleimhaut der rechten Magenhälfte ist etwas dick, trübe, fleckweise gerötet und in der Gegend der Fundusdrüsen schwach gekörnt. Gegen den Pförtner hin ist die Oberfläche der Schleimhaut mehr glatt. Zwischen den Schenkeln der hufeisenförmigen Muskelschleife sitzen auf dem gefranzten Rande der Magenschleimhaut mehrere linsen- bis erbsengroße grauweiße Warzen. Das Gewicht der Leber beträgt $4^1/_2$ kg. Die Leberränder sind scharf. Auf der Zwerchfellfläche der Leber zeigt die Leberkapsel mehrerere plattenartige Verdickungen und zottenförmige Anhänge. Die Leber sieht außen und auf dem Durchschnitte blaßbraun aus, fühlt sich derb an und ist fast blutleer. Zeichnung der Leberläppchen deutlich erkennbar. Die einzelnen Läppchen sind bis grieskorngroß, blaßbraun und von einem schmalem grauen Saume umgeben. Die Milz mißt 38 cm in der Länge, 15 cm in der größten Breite und $2^1/_2$ cm in der größten Dicke. Oberfläche der Milz glatt, Farbe außen grau. Konsistenz weich, schlaff. Auf dem Durchschnitte sieht die Milz gelblich-braun aus; ihre Schnittfläche ist glatt und läßt das Balkengewebe deutlich erkennen. Pulpa breiig. Die Nierenkapseln lassen sich leicht von den Nieren abtrennen. Beide Nieren besitzen ihre gewöhnliche Form und Größe. Auf der graubraunen Oberfläche der linken Niere liegen 5 bis pfennigstückgroße gelblich-graue Flecke. Auf dem Durchschnitt zeigt sich, daß jeder Fleck die Basis eines mit der Spitze gegen die Papille gerichteten Kegels bildet, in dem das Nierengewebe etwas trocken gelblich-grau und trübe ist. In der etwas trüben Rindenschicht beider Nieren liegen, wie der Durchschnitt zeigt, zahlreiche breite, grauweiße, radiär verlaufende Streifen. Die Marksubstanz ist graurot und gestreift, an der Grenze der Rinde dunkelrot.

Die Brustfellsäcke sind leer. Das Brustfell ist zart und durchscheinend, seine Oberfläche glatt und glänzend. Die Lungen liegen frei in den Brustfellsäcken, sind klein und enthalten in allen Teilen Luft. Im Herzbeutel ein Eßlöffel voll einer gelblichen klaren Flüssigkeit. An den Blättern des Herzbeutels keine Abweichung. Der Umfang des Herzens beträgt an der Kranzfurche 61 cm. Rechte Herzkammer 16 cm, linke 19 cm hoch. Die rechten Herzhöhlen sind mit flüssigem und geronnenen dunkelroten Blute stark gefüllt. In den linken Herzhöhlen finden sich kleinere speckhäutige Gerinnsel. Seitenwand des linken Ventrikels 3,1 cm, die des rechten 1,7 cm dick. Die zwischen den Vor- und Herzkammern gelegenen Oeffnungen besitzen die gewöhnliche Weite. Herzklappen und Innenhaut des Herzens zart. Die Herzmuskulatur erscheint auf dem Durchschnitte graubraun, etwas trocken und trübe; Konsistenz brüchig. Die Halsorgane sind frei von Abweichungen.

Die Hüft-Blind-Grimmdarmarterie ist 4,2 cm lang und fast gleichmäßig zylindrisch erweitert. Die Wände der Arterie sind bis 3 mm dick, an der Innenfläche rauh und mit einem großen länglichen grauroten bröckligen Gerinnsel bedeckt, das die Lichtung des Gefäßes verengt und bis in die Lichtung der hinteren Aorta hineinragt. Am Grunde des Gerinnsels finden sich zahlreiche Wurmlarven des Strongylus bidentatus. Alle übrigen Darmarterien sind wegsam und frei von Veränderungen.

Pathologisch-anatomische Diagnose: Narbige Verengerung der Hüft-Blinddarmöffnung. Verstopfung, Erweiterung, Hypertrophie und Druckbrand am Hüftdarme. Entzündung der Leerdarmschleimhaut. Zerreißung des Magens. Verdauung des Bauchfells. Trübe Schwellung des Herzmuskels. Embolische Nekrose in der linken Niere und katarrhalische Nierenentzündung. Erweiterung und wandständige Thrombose der Hüft-Blind-Grimmdarmarterie.

26. Rappwallach, ca. 6 Jahre alt.

Gestorben und obduziert am 28. 3. 1906.

Der Kadaver befindet sich im mittleren Nährzustande. In der Unterhaut, in der Umgebung des Schlauches, der Gelenke und hinter dem Bauchfelle liegt etwas graues Fettgewebe, das auf dem Durchschnitt einen lappigen Bau erkennen läßt. Die Körpermuskeln sind rotbraun und totenstarr, auf dem Durchschnitt etwas trübe.

Der Bauch ist stark aufgetrieben. Im freien Raume der Bauchhöhle viel Gas und etwa 12 Liter einer dunkelgraubraunen trüben Flüssigkeit, die mit breiigen, sauer riechenden Massen vermischt ist. Der Netzbeutel ist zerrissen. Im vorderen Teile der Bauchhöhle befinden sich viel gelblich-graue bis grünlich-braune, trockene stark sauer riechende Massen, die aus zerkleinerten Maiskörnern, Heu und Stroh bestehen. Das Bauchfell ist grau, trübe, fleckweise gerötet und an seiner Oberfläche etwas rauh. Die Lage des Darmes zeigt keine Abweichung. Der Leerdarm enthält viel graue trübe mehlsuppenartige Flüssigkeit. Die Schleimhaut des Leer- und Hüftdarmes ist grau und trübe; die Zotten dieser Schleimhaut bilden eine schleimige, grauweiße, leicht abstreifbare Masse. Im Blinddarm viel Gas und dickbreiiger bräunlich-grüner Inhalt. Blinddarmschleimhaut dunkelgrau und trübe. Der Grimmdarminhalt ist mehr trocken und bildet in der magenähnlichen Erweiterung dieses Darmes einen großen, aus ganz festen, trockenen Massen bestehenden Kotpfropf. Die Schleimhaut des Grimmdarmes ist grünlich-graubraun und trübe, in der magenähnlichen Erweiterung fleckig gerötet. Der Mastdarm ist mit geballtem Kote mäßig gefüllt. Der Magen ist fast leer und zusammengezogen. Kardia geschlossen. An der großen Krümmung des Magens findet sich in der Magenwand ein 40 cm langer Riß der Serosa und Muskelhaut. Die Schleimhaut ist in einer Länge von 28 cm zerrissen. Die Rißränder sind blutig durchtränkt, etwas gewulstet und mit Blutgerinnseln bedeckt. Schleimhaut der Pförtnerhälfte graubraun bis rotbraun, etwas dick und mit einem glasigen zähen grauweißen Belage versehen, der sich schwer abspülen läßt. An der Schleimhaut der Schlundhälfte keine Abweichung. Der Zwölffingerdarm ist mit graugrünen dünnbreiigen Massen mäßig gefüllt; seine Schleimhaut ist dunkelgraugrün und trübe. Die Milz mißt 44 cm in der Länge, 28 cm in der größten Breite und 3 cm in der größten Dicke. Oberfläche der Milz grau. Konsistenz schlaff. Auf dem Durchschnitte erscheint das unter der

Kapsel liegende Gewebe in der Randzone grau. In den tieferen Teilen der Milz ist das Balkengewebe auf dem Durchschnitte erkennbar. Pulpa braunrot und sehr weich. Die Leber wiegt $6^1/_2$ kg. Leberränder scharf. Oberfläche der Leber glatt und hellgrau. Auf dem Durchschnitte ist die oberflächliche Schicht des Lebergewebes grau, trübe und breiig, die tieferen Teile sind rotbraun und lassen die Läppchenzeichnung noch erkennen. Die Nierenkapseln sind leicht abziehbar. Die oberflächlichen Schichten beider Nieren sind bräunlich-grau, trübe und von breiiger Beschaffenheit. Die Marksubstanz ist graurot und gestreift, an der Grenze der Rinde dunkelrot.

Die Brustfellsäcke sind leer. Das Brustfell ist blaßgrau, zart und durchscheinend, seine Oberfläche glatt und glänzend. Die Lungen liegen frei in den Brustfellsäcken, sind klein und enthalten in allen Teilen Luft. Im Herzbeutel zwei Eßlöffel voll einer gelblichen klaren Flüssigkeit. Die Oberfläche der sich berührenden Herzbeutelblätter ist glatt und glänzend. Umfang des Herzens an der Herzbasis 63 cm. Rechte Kammer 17 cm, linke 19 cm hoch. Die rechten Herzhöhlen sind mit flüssigem und geronnenen dunkelroten Blute stark gefüllt. In den linken Herzhöhlen kleinere speckhäutige Gerinnsel und etwas flüssiges Blut. Seitenwand des rechten Ventrikels 1,7 cm, die des linken 3,3 cm dick. Die zwischen den Vor- und Herzkammern gelegenen Oeffnungen sind für eine länglich zusammengelegte Hand passierbar. Herzklappen und Innenhaut des Herzens zart. Die Herzmuskulatur erscheint auf dem Durchschnitte graurot, trocken und trübe. Konsistenz brüchig. Unter der Innenhaut, namentlich der linken Herzkammern, finden sich mehrere flächenförmige Blutungen. Die Halsorgane sind frei von Abweichungen.

Die Hüft-Blind-Grimmdarmarterie ist 3,5 cm lang, zylindrisch erweitert und an der vorderen Wand sackförmig ausgebuchtet. Die Wand der Arterie ist ungleichmäßig verdickt, ihre Innenhaut stellenweise fetzig. Die sackförmige Ausbuchtung der Arterie ist mit einem grauroten brüchigen Gerinnsel ausgefüllt, das der Wand fest anhaftet. An den übrigen Gefäßen des Darmes keine Abweichungen.

Pathologisch-anatomische Diagnose: Verstopfung und Entzündung der magenähnlichen Erweiterung des Grimmdarmes. Zerreißung des Magens. Katarrh der Magenschleimhaut. Mazeration der Darmschleimhaut. Verdauung des Bauchfells, der oberflächlichen Schichten der Milz, Leber und Nieren. Trübe Schwellung des Herzmuskels und Blutungen unter der Innenhaut des Herzens. Erweiterung, sackförmige Ausbuchtung und wandständige Thrombose der Hüft-Blind-Grimmdarmarterie.

27. Fuchswallach, ca. 8 Jahre alt.

Gestorben und obduziert am 30. 3. 1906.

Der Kadaver ist gut genährt. In der Unterhaut, in der Umgebung des Schlauches, der Gelenke und hinter dem Bauchfelle liegt dickes gelblich-graues Fettgewebe, das auf dem Durchschnitte einen lappigen Bau erkennen läßt. Die Körpermuskeln sind totenstarr, graurot, stellenweise gelblich-grau, trocken und trübe. Gefäße der Unterhaut mäßig gefüllt.

Der Bauch ist etwas ausgedehnt. Im freien Raume der Bauchhöhle Gas und 15 Liter einer graubraunen, trüben, schwach sauer riechenden Flüssigkeit. Zwischen den Blättern des großen Netzes, im Netzbeutel und im vorderen Teile der Bauchhöhle finden sich feste Teilchen, die aus zerkleinerten Haferkörnern und Heu be-

stehen. Das Bauchfell ist grau und etwas trübe, seine Oberfläche fast glatt und mattglänzend. Der Darm ist regelmäßig gelagert. Der Leerdarm sieht außen grau aus, ist mäßig zusammengezogen und enthält wenig gelblich-graue trübe Flüssigkeit die gegen den Hüftdarm hin etwas an Menge zunimmt. Die Schleimhaut des Zwölffinger-, Leer- und Hüftdarmes ist weißlich-grau, zart, durchscheinend und an der Oberfläche sammetartig. Im Blind-, Grimm- und Mastdarme ziemlich viel grünlich-brauner flüssiger Inhalt, der mit wenig festen Bestandteilen vermischt ist. Die Schleimhaut des Blind-, Grimm- und Mastdarmes ist bläulich-graugrün, etwas glasig und durchscheinend, ihre Oberfläche glatt und glänzend. Der Magen ist leer und zusammengezogen; an der großen Krümmung desselben findet sich in der Wand des Magens ein 42 cm langer Riß, der durch alle Häute der Magenwand geht. Die Rißränder sind glatt, blaß und scharf. An einzelnen Stellen liegen auf den Rändern des Risses kleine braunrote Blutgerinnsel, die mit den Gerinnseln der durchrissenen größeren Venen im Zusammenhange stehen. Eine blutige Durchtränkung der Rißränder ist nicht nachzuweisen. Die Schleimhaut der Pförtnerhälfte ist dick, grau, trübe, in der Gegend der Fundusdrüsen grob gekörnt, gegen den Pförtner hin mehr glatt. Die Milz mißt 50 cm in der Länge, 20 cm in der größten Breite und 3 cm in der mittleren Dicke. Oberfläche der Milz glatt und blaugrau. Konsistenz schlaff. Auf dem Durchschnitte ist das Balkengewebe in der Milz schwer sichtbar. Pulpa dunkelrot, reichlich und zerfließlich. Das Gewicht der Leber beträgt $10^1/_4$ kg. Oberfläche der Leber glatt. Leberränder stark abgerundet. Konsistenz der Leber brüchig. Lebergewebe auf dem Durchschnitte fast blutleer, gelblich-graubraun und trübe. Die Läppchenzeichnung ist etwas verwischt und undeutlich. Die einzelnen Läppchen sind bis linsengroß, in der Mitte bräunlich-gelb, am Rande in breiter Zone graugelb. Schnittfläche der Leber fettig. Die Nierenkapseln lassen sich leicht von den Nieren abtrennen. Beide Nieren sind an der Oberfläche glatt, mattglänzend und rötlich-grau. Konsistenz der Nieren brüchig. Rechte Niere 19 cm lang, 19,5 cm breit und 5,8 cm dick. Linke Niere 21 cm lang, 17 cm breit und 6,7 cm dick. Die Rindenschicht ist auf dem Durchschnitte bis 3 cm breit, trübe, grau, mit dunkelroten Flecken und Streifen durchsetzt. Marksubstanz stark gerötet und gestreift.

Die Brustfellsäcke enthalten 6 Liter einer gelblich-grauen leicht getrübten Flüssigkeit. Die Blätter des Brustfells beider Pleurasäcke sind in den unteren Abschnitten diffus und durch gefüllte fein verzweigte Gefäßnetze gerötet, trübe, an der Oberfläche etwas rauh und mit einem dünnen, graugelben, zusammenhängenden Belage versehen, der sich abheben läßt. Die Lungen liegen frei in den Brustfellsäcken. Die unteren mittleren Teile beider Lungen sehen dunkelrot aus, sind groß, schwer und fühlen sich derb an. Das Gewebe der übrigen Lungenabschnitte ist mehr hellrot, weich, elastisch und knistert schwach beim Hinüberstreichen. Die verdichteten Lungenteile sehen auf dem Durchschnitt dunkelgraurot aus; ihre Schnittfläche erscheint trocken und stellenweise etwas gekörnt. Auf der Schnittfläche liegen zahlreiche hirsekorn- bis pfennigstückgroße, schwarzrote, etwas über die Oberfläche hervorragende Herde. Außerdem finden sich in der Schnittfläche mehrere bis markstückgroße, gelbliche, trockene Herde, die ziemlich scharf von der Nachbarschaft abgegrenzt sind. Im Herzbeutel 500 ccm einer grauroten, trüben, wässerigen Flüssigkeit. Die Herzbeutelblätter sind diffus gerötet und durch gefüllte, fein verästelte Gefäßnetze gerötet, an der Oberfläche etwas rauh.

Der Umfang des Herzens beträgt 65 cm. Rechte Kammer 17,5 cm, linke 20 cm hoch. Die rechten Herzhöhlen sind mit flüssigem und geronnenen dunkelroten Blute ziemlich stark gefüllt. Die linken Herzhöhlen enthalten große, dunkelrote und speckhäutige Gerinnsel. Seitenwand des rechten Ventrikels 2 cm, die des linken 3,4 cm dick. Atrioventrikularöffnungen normal weit. Herzklappen und Innenhaut des Herzens zart. Die Herzmuskulatur ist auf dem Durchschnitte graurot, fleckweise gelblich-grau, trocken und trübe. Konsistenz sehr brüchig. Die oberflächlichen Gefäßnetze sind in der Schleimhaut des Kehlkopfes und der Luftröhre stark gefüllt. Sonst bestehen an den Halsorganen keine Abweichungen.

Die Hüft-Blind-Grimmdarmarterie ist 3 cm lang und in geringem Grade zylinderförmig erweitert. Die Wände der Arterie sind etwas dick. An der Innenhaut des Gefäßes lassen sich mehrere Narben nachweisen. Thrombenbildung fehlt. Die übrigen Darmgefäße sind wegsam und frei von Veränderungen.

Pathologisch-anatomische Diagnose: Beiderseitige, akute, blutig-fibrinöse, mortifizierende Lungenentzündung. Beiderseitige, akute, serös-fibrinöse Brustfellentzündung. Seröse Entzündung des Herzbeutels. Schwere, trübe Schwellung und Fettmetamorphose des Herzmuskels. Trübe Schwellung der Körpermuskeln. Starke Fettinfiltration und trübe Schwellung der Leber. Blutige, parenchymatöse Nierenentzündung. Akute, allgemeine Milzschwellung. Postmortale Magenzerreißung und akute Entzündung der Drüsenschleimhaut des Magens. Darmkatarrh. Erweiterung und Narbenbildung in der Hüft-Blind-Grimmdarmarterie.

Ueber die Ursachen und das Zustandekommen der Magenzerreißung beim Pferde sind in der Literatur bis zur Gegenwart die widersprechendsten Angaben gemacht worden. Weit verbreitet ist insbesondere die Annahme, daß der Magen nach einfacher Ueberfüllung, also infolge eines akuten Zustandes, der nur an ihm selbst abläuft, zerreißt. Das würde eine echte primäre Magenzerreißung sein. In den statistischen Veterinär-Sanitätsberichten der preußischen Armee werden in jedem Jahre eine große Zahl von primären Magenzerreißungen als Obduktionsbefunde kolikkranker Pferde aufgeführt. Leider sind aber die Obduktionsbefunde dieser Fälle nicht mitgeteilt worden, so daß sich ein sicheres Urteil darüber nicht gewinnen läßt, ob letzteres zutrifft oder nicht.

Im Pathologischen Institute hat sich unter den 63 Fällen von Magenzerreißung nur ein Fall ermitteln lassen, in dem der Magen primär, selbständig, zerrissen war (Befund No. 22). Bei diesem Pferde war aus irgend einem Grunde wiederholt eine Sonde in den Magen eingeführt worden, durch welche die Durchstoßung der Magenwand wahrscheinlich herbeigeführt worden war. Denn die Form, Größe, Richtung und Lage der Verletzung an der Wand der kleinen Kurvatur des Magens sowie das Fehlen pathologischer Veränderungen an den Wänden des Magens und am Darm lassen das Zustandekommen dieser

Magenzerreißung durch eine ungeeignete Handhabung der Sonde als sicher erscheinen. Eine primäre Magenzerreißung nach Ueberfüllung des Magens ist nicht beobachtet worden. Alle übrigen Zerreißungen der Magenwand hatten ihre Ursache in Verstopfungen oder Verlegungen des Darmrohrs, waren daher als sekundär anzusehen. An den Wänden des Magens ließen sich in allen diesen Fällen keine organischen Veränderungen nachweisen. Ob nun der Verschluß des Darms durch eine Verstopfung, Abschnürung oder Verschlingung desselben zustande kommt, ist für die Entstehung der Magenzerreißung ohne Bedeutung. Die Gefahr ihres Eintritts ist aber am größten, wenn der Darmverschluß in der Nähe des Magens, im vorderen Abschnitte des Darmrohrs, z. B. im Zwölffingerdarme, auftritt und nimmt in der Richtung nach dem Mastdarme zu, ab. So wurde im Pathologischen Institut bei 428 an der Kolik gestorbenen Pferden zwölfmal eine Verstopfung des Zwölffingerdarms ermittelt, die in zehn Fällen eine Magenzerreißung verursacht hatte. Der Leerdarm war in 104 Fällen teils durch Verstopfung, teils durch Abschnürung, teils durch Verschlingung verlegt; sein Verschluß hatte bei 15 Pferden eine Magenzerreißung hervorgerufen. Die Verlegung des Hüftdarms konnte 47mal, die Zerreißung des Magens infolge dieser Verlegung 12mal konstatiert werden. Der Verschluß des Grimmdarms wurde in 147 Fällen gefunden, und hatte in 25 Fällen die Zerreißung des Magens bewirkt. Der Blinddarm war 40-, der Mastdarm neunmal Sitz einer Verstopfung oder eines anderen Hindernisses. Durch die Verlegung dieser Darmteile war jedoch niemals eine Magenzerreißung entstanden. Diese Beobachtungen beweisen, daß der Magen der Regel nach sekundär nach dem Verschlusse des Darmrohrs zerreißt. Je vollständiger der Darmverschluß ist, und je mehr er in der Nähe des Magens seine Lage hat, desto leichter kann die Magenzerreißung eintreten. Aus diesen Beobachtungen ergibt sich auch, daß man sich bei einer Obduktion nicht mit der Feststellung einer Magenzerreißung zu begnügen hat, sondern verpflichtet ist, die Ursache derselben zu ermitteln. Denn nicht die Magenzerreißung, sondern diejenige Krankheit des Darms ist Ursache der Kolik gewesen, die die Zerreißung des Magens bewirkt hat.

Wie läßt sich nun die Zerreißung des Magens nach dem Eintritt des Darmverschlusses erklären? Es ist eine längst bekannte Tatsache, daß die Kardia des Pferdemagens, also diejenige Stelle, an welcher die Speiseröhre eintritt, durch die Wirkung einer zweckentsprechenden

Muskulatur stets fest verschlossen ist und nur periodisch zum Eintritt des verschluckten Bissens in den Magen geöffnet wird. Eine Oeffnung der Kardia zum Austritt des Mageninhalts in die Speiseröhre dürfte unter normalen Verhältnissen nur bei sehr wenigen Pferden möglich sein. Die eigentümlichen anatomischen Verhältnisse an der Muskulatur des Pferdemagens sind in der jüngsten Zeit von Weisflog (Archiv f. wissensch. u. prakt. Tierheilkd. 1902. Bd. 27) genau dargelegt worden, und es soll daher hier auf diese Arbeit nur verwiesen werden. Unter pathologischen Verhältnissen, insbesondere nach Zerreißung der Magenwand, ist das Erbrechen bei Pferden häufiger beobachtet worden, und man hat die Eröffnung der Kardia und das Eintreten des Erbrechens infolge einer Magenzerreißung durch Lähmung der Schließmuskulatur am Endstücke der Speiseröhre zu erklären versucht. Ob aber diese Erklärung zutreffend ist, erscheint zweifelhaft, da bei den Sektionen die Kardia stets fest verschlossen gefunden worden ist. Die Kardia bildet auf der einen Seite ein unüberwindliches Hindernis für den Rücktritt des Mageninhaltes einschließlich der im Magen sich bildenden Gase. Der Pförtner öffnet sich dagegen periodisch, um den Mageninhalt in den Zwölffingerdarm eintreten zu lassen. Mithin wird der Inhalt des Magens selbst bei starker Ueberfüllung stets in den Darm abfließen können, solange das Darmrohr wegsam ist. Berücksichtigt man ferner, daß die Magenwände sehr dick und widerstandsfähig sind, und daß zu ihrer Zerreißung eine beträchtliche Kraft erforderlich ist, so erscheint es schon aus diesem Grunde ziemlich unwahrscheinlich, daß durch die einfache Ueberfüllung des Magens eine Zerreißung desselben herbeigeführt werden kann. Ist der Darm jedoch an irgendeiner Stelle unwegsam geworden, so kann der Inhalt des Magens und der vor dem Hindernisse liegende Darminhalt weder vorwärts noch rückwärts bewegt werden. An dem Inhalte treten stets Umsetzungen ein, bei denen große Mengen von Gas gebildet werden, die den Magen auftreiben. Dadurch werden die Magenwände stark ausgedehnt und gleichzeitig dünner. Dazu kommt, daß die stark ausgedehnte Muskulatur gelähmt, also weniger widerstandsfähig ist. Ob die Magenwände infolge der starken Dehnung oder durch Einwirkung giftiger Gärungsprodukte auch noch eine Verschlechterung in ihrer Einrichtung erfahren, ist nicht sicher ausgemacht. Je näher das Hindernis dem Magen aber liegt, um so stärker wird die Auftreibung desselben und die Ausdehnung der Magenwände sein, weil ein kurzer Darmabschnitt nur wenig Gas zur Entlastung des Magens

aufnehmen kann. In der Tat beweisen auch die im Pathologischen Institute beobachteten Fälle, daß der Magen bei einer Verlegung des Zwölffingerdarms fast regelmäßig zerrissen war; es muß also hier die Dehnung der Magenwände am stärksten sein. Ist das Hindernis weit vom Magen entfernt, z. B. im Grimmdarm, so wird der zwischen Magen und Hindernis liegende Darmabschnitt gleichfalls stark ausgedehnt und entlastet dadurch den Magen. Wenn aber die Magenwände durch die im Magen sich entwickelnden Gase auf das stärkste ausgedehnt und dadurch verdünnt sind, so genügt wahrscheinlich schon ein Stoß gegen die Magengegend, um eine Berstung der Magenwände herbeizuführen. Solche Stöße fügt sich ein kolikkrankes Pferd schon dadurch zu, daß es sich heftig zu Boden wirft. Trifft diese Erklärung der Magenruptur zu, so muß die Magenwand an der dünnsten, am wenigsten widerstandsfähigen Stelle zerreißen. Und auch hier zeigen die Beobachtungen, daß die Magenwände regelmäßig an der großen Kurvatur des Magens zerrissen sind. Denn diese Stelle ist die am wenigsten widerstandsfähige, weil die Serosa hier den Magen verläßt, um das große Netz zu bilden. An der großen Krümmung besteht die Magenwand nur aus zwei Häuten, aus Muskelhaut und Schleimhaut. An der Abgangsstelle, also zwischen den beiden Blättern des großen Netzes beginnt die Zerreißung in der Muskelhaut und umfaßt bald die nachbarliche Serosa. Zuletzt zerreißt auch die Schleimhaut. Letztere bildet am Magen einen Sack, der größer ist als derjenige, der durch die übrigen Häute gebildet ist; die Schleimhaut ist auch widerstandsfähiger, weil in ihr viel elastisches Gewebe enthalten ist. Der in der Schleimhaut liegende Riß ist stets kleiner als der in der Serosa und Muskelhaut. Durch den klaffenden Riß der Serosa und Muskelhaut wölbt sich die Schleimhaut nach außen. In der am stärksten vorgewölbten Stelle der Schleimhaut bildet sich dann ein kleiner Riß, der oft nur 4—7 cm lang ist, während der Riß in der Serosa und Muskelhaut 20—30 cm lang sein kann. Da die Magenzerreißung innerhalb des Lebens auftritt, so muß sie stets mit einer Blutung verbunden sein. Die Blutung kann bei der Zerreißung größerer arterieller Gefäße so bedeutend sein, daß eine Verblutung eintritt. Dieser Fall wurde bei den Sektionen im Pathologischen Institute nur einmal sicher ermittelt. Das austretende Blut durchtränkt zunächst das in der Nähe der Rißränder liegende Gewebe der Magenwände, dadurch bekommen die Ränder des Risses eine etwas wulstige Form. Sodann fließt das Blut in den Innenraum des Magens und in

den freien Raum der Bauchhöhle. Das mit dem sauern Mageninhalte in Berührung kommende Blut ändert. durch die Einwirkung der Säure rasch seine Farbe, es wird schwarzbraun und nimmt die Farbe des Kaffeesatzes an. Durch den Riß der Magenwand tritt Mageninhalt aus dem Magen heraus, und da die Zerreißung der Magenwände regelmäßig an der Abgangsstelle der Blätter des großen Netzes und zwischen denselben beginnt, so dringt der Mageninhalt in den Spalt zwischen diesen Blättern ein. Die Netzblätter sind jedoch nur zarte spinnengewebsartige Häute, die große Lücken zeigen. Daher wird besonders der gasförmige und flüssige Mageninhalt sehr rasch in die Bauchhöhle entleert, während die festen Teile des Mageninhalts zwischen

Fig. 2.

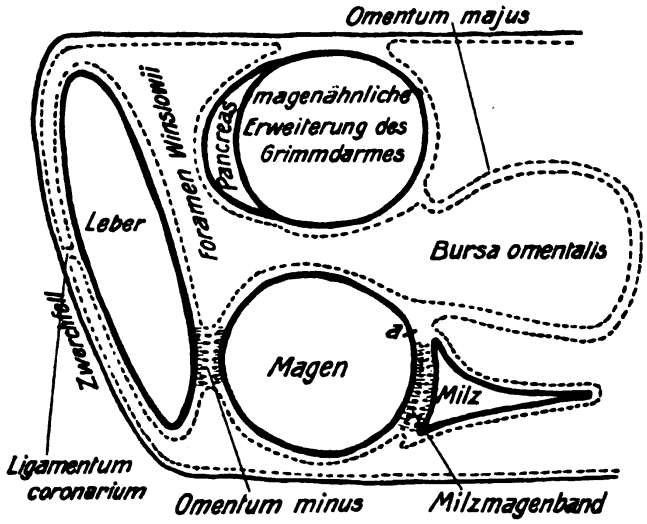

a = Gewöhnlicher Sitz des Magenrisses.
Der Verlauf des Bauchfells ist gestrichelt eingezeichnet.

den Blättern des großen Netzes verbleiben. Ein großer Teil des Inhalts gelangt durch die Löcher des Netzes in die Bursa omentalis und in den vorderen Raum der Bauchhöhle. Oft zerreißen später auch die Blätter des großen Netzes, so daß selbst große Massen des Mageninhalts in die Bauchhöhle gelangen.

Die obenstehende schematische Zeichnung erläutert den regelmäßigen Sitz des Risses in der Magenwand.

Das im Magensafte enthaltene Ferment kommt mit dem Bauchfelle in Berührung und übt an ihm eine verdauende Wirkung aus. Das Bauchfell wird trübe, an der Oberfläche etwas rauh und gleicht im Aussehen einer dünnen Milchglasplatte, die mit einer feinen Sandschicht bedeckt ist. Zuweilen sehen wir, daß der verdauende Vorgang

nicht nur das Bauchfell ergriffen hat, sondern weiter in die Tiefe gedrungen ist, z. B. bis in die oberflächlichen Schichten der Leber, der Milz und der Nieren. Diese Teile sehen dann grau bis grauweiß und trübe aus und besitzen eine weiche, breiige Beschaffenheit. Denn das Pepsin wirkt auch ohne Salzsäure bei Körperwärme, und die verdauende Wirkung desselben dauert lange Zeit nach dem Tode des Tieres noch an, wenn Umstände vorliegen, die die rasche Abkühlung des Kadavers verhindern. Der Regel nach ist eine ausgedehnte Verdauung des Bauchfells, die nach der Zerreißung des Magens sehr rasch eintritt und niemals fehlt, die am meisten auffallende Erscheinung bei der oberflächlichen Betrachtung der Organe der Bauchhöhle. Mit dem Mageninhalte kommen aber auch die an ihm haftenden Bakterien in die Bauchhöhle. Der Mageninhalt reizt das Bauchfell rein mechanisch; die Bakterien reizen ferner durch ihre Stoffwechselprodukte und verursachen eine Bauchfellentzündung. Letztere ist meist eine geringe, weil die Tiere zu früh sterben, und die Zeit zum Zustandekommen einer stärkeren Entzündung fehlt. Die Entzündung trifft man deshalb stets nur im Anfangsstadium an; sie zeigt sich durch fleckige, verästelte oder mehr diffuse Rötung des Bauchfells, die durch die entzündliche Hyperämie und durch vereinzelte Hämorrhagien bedingt ist. Die Ursache des schnellen Todes der Tiere ist darin zu suchen, daß nach der Zerreißung des Magens und nach dem Eintritte des Inhalts in die Bauchhöhle Bakterien und giftige Stoffwechselprodukte desselben in größeren Mengen schnell resorbiert werden; denn der Bauchfellsack ist ein großer Lymphraum, der für die Resorption sehr günstige Verhältnisse bietet. Die Tiere gehen demnach an einer schnell verlaufenden Septikämie zugrunde, die als „Sepsis peritonealis“ bezeichnet werden kann.

Sehr häufig wurde bei den Obduktionen der an Kolik eingegangenen Pferde eine erst nach dem Tode entstandene Zerreißung des Magens ermittelt; dagegen ist bei Pferden, die an anderen Krankheiten zugrunde gegangen waren, die postmortale Magenruptur selten; denn sie wurde nur einmal, und zwar bei einem Pferde, das an Lungen-Brustfellentzündung gelitten hatte, vorgefunden (Befund Nr. 28).

Die nach dem Tode auftretende Magenzerreißung brauchte hier keine Berücksichtigung zu finden, wenn nicht ein erhebliches praktisches Interesse für die Besprechung dieses Vorganges vorläge. Bei der Schwierigkeit, die für die Unterscheidung pathologischer und kadaveröser Prozesse oftmals vorliegt, dürfte es nicht selten vorkommen,

daß die vitale und postmortale Magenzerreißung miteinander verwechselt werden.

In der größten Mehrzahl der Fälle besteht bei der tödlich werdenden Kolik ein Hindernis im Darmrohre, das die Weiterbewegung des Magen- und Darminhaltes stört. An diesem Inhalte treten Umsetzungen ein, bei denen viel Gas gebildet wird. Die Gärung der Inhaltsmassen nimmt gewöhnlich nach dem Tode infolge der Wirkung einzelner gasbildender Mikroorganismen noch beträchtlich zu und die Gasbildung vollzieht sich oft so stürmisch, daß die Magenwände stark ausgedehnt und schließlich zersprengt werden. In anderen Fällen läßt sich nachweisen, daß die Kadaver auf dem Transporte nach der Sektionsstätte heftigen Stößen ausgesetzt waren, z. B. bei dem Heraufziehen auf den Wagen. Sind nun die Magenwände durch die im Magen gebildeten Gase stark gedehnt, so kann ein kräftiger Stoß sehr leicht die Zerreißung derselben bewirken. Dazu kommt, daß die toten Magenwände bei der sauern Gärung des Mageninhaltes häufig durch Gastromalazie erweicht und dadurch weniger widerstandsfähig sind. In dem Falle, auf den sich der Obduktionsbefund Nr. 28 bezieht, war weder eine Ausdehnung des Magens durch Gas noch Gastromalazie nachzuweisen. Hier müssen die Stöße, denen der Kadaver auf dem Transporte ausgesetzt war, allein genügt haben, um die Zerreißung des Magens zu bewirken.

Auch bei der postmortalen Magenzerreißung wurde ebensowenig wie bei der vitalen eine krankhafte Veränderung an den Wänden des Magens nachgewiesen, die einen hinreichenden Grund für das Zustandekommen der Zerreißung hätte abgeben können. Regelmäßig war die Magenwand an der großen Krümmung des Magens zerrissen, und zwar war der Riß der Serosa und Muskelhaut erheblich länger als der in der Schleimhaut. Da die Zerreißung aber an der toten Magenwand eintritt, so fehlt jede Blutung. Die Rißränder sind blaß und scharf. Manchmal kann bei der Zerreißung von großen, in der Magenwand gelegenen Venen der flüssige Anteil des Blutes aus den Gefäßstümpfen austreten und eine Blutung vortäuschen; niemals tritt jedoch eine blutige Durchtränkung der dem Risse benachbarten Magenwand ein. Durch den Riß können Teile des Mageninhalts in den Netzbeutel und in den freien Raum der Bauchhöhle gelangen. Die mit Magensaft vermischten Inhaltsmassen bewirken der Regel nach auch bei ihrem erst nach dem Tode erfolgenden Austreten aus dem Magen eine oberflächliche Verdauung derjenigen Organe, mit denen sie

in Berührung kommen. Dagegen fehlt bei der nach dem Tode entstandenen Magenzerreißung jede Spur einer Bauchfellentzündung, und zeigen die Rißränder keine blutige Infiltration, sondern sind blaß.

2. Zerreißung des Darms.

Die Zerreißung des Darms wurde bei 45 kolikkranken Pferden, d. s. an 10,51 pCt. aller in den Kliniken der Tierärztlichen Hochschule an Kolik gestorbenen Pferde durch die Sektion ermittelt. Auf die einzelnen Darmabschnitte verteilen sich die Zerreißungen, wie folgt:

Zwölffingerdarm	zerrissen	bei	0	Pferden
Leerdarm	"	"	1	"
Hüftdarm	"	"	0	"
Blinddarm	"	"	27	"
Grimmdarm	"	"	11	"
Mastdarm	"	"	6	"

Die folgenden Obduktionsberichte dienen zur Erläuterung der einzelnen Gruppen.

28. Schimmelstute, 11—12 Jahre alt.

Gestorben und obduziert am 7. November 1903.

Der Kadaver zeigt einen guten Nährzustand. In der Unterhaut und unter dem Bauchfell liegt eine größere Menge gelblichweißen, traubigen Fettgewebes. Die Körpermuskeln sind graurot, trübe und befinden sich in der Totenstarre. Die Gefäße der Unterhaut sind leer.

Die Bauchdecken sind stark gespannt. Die Bauchhöhle enthält 10—12 Liter einer graubraunen, trüben, schäumenden Flüssigkeit, die mit gelbgrauen, weichen, nicht zusammenhängenden Gerinnseln vermischt ist. Das Bauchfell ist trübe, diffus und durch gefüllte, fein verästelte Gefäßnetze gerötet, an der Oberfläche rauh. Der Darm ist regelmäßig gelagert. Der Leerdarm enthält eine erhebliche Menge flüssiger und breiiger Massen. Im Anfangsteile des hinteren Abschnittes des Leerdarmes ist nachzuweisen, daß von der Ansatzstelle des Gekröses ausgehend die beiden Gekrösblätter im Umkreise eines Suppentellers von einander getrennt sind. Zwischen den Gekrösblättern liegt Darminhalt. Die Wand des Leerdarms ist hier zwischen den Gekrösblättern in einer Länge von 5 cm zerrissen. Die Rißränder sind zackig, dick, blutig durchtränkt und mit Blutgerinnseln bedeckt. Die Darmwand ist vor der Rißstelle und ungefähr bis 2 cm hinter derselben erheblich verdickt. Die Dicke der Muskelhaut beträgt 2,5 m. Besonders tritt die Ringfaserschicht der Muskelhaut in Form dicker Bündel deutlich hervor. An der Schleimhaut des Leerdarms sind keine Besonderheiten nachzuweisen. Die Länge des Leerdarms beträgt 12 m. Der Inhalt des Blind- und Grimmdarms ist dickbreiig, die Schleimhaut dieser Darmabteilungen grünlichgrau gefärbt. Im Mastdarm etwas geformter Inhalt. Mastdarmschleimhaut weißlichgrau. Der Magen ist stark gefüllt. Die Drüsenschleimhaut des Magens besitzt eine grünlichgraue

Farbe und ein trübes, glasiges Aussehen. Die Leber ist außen schwarzgrün und dunkelbraun gestreift. Konsistenz der Leber sehr brüchig. Auf dem Durchschnitte erscheint das Lebergewebe lehmfarben und trübe. Aus den durchschnittenen Gefäßen tritt rotbraune, mit Gasblasen vermischte Flüssigkeit hervor. Die Milz mißt 52 cm in der Länge, 20 cm in der größten Breite und $2^1/_2$ cm in der Dicke. Farbe der Milz außen graublau. Konsistenz schlaff. Auf dem Durchschnitte ist das Balkengewebe der Milz schwer zu erkennen. Die Milzpulpa ist rotbraun, reichlich und sehr weich. Die Nierenkapseln lassen sich leicht von den Nieren ablösen. Linke Niere 20 cm lang, 15 cm breit, 6,5 cm dick. Rechte Niere 17 cm lang, 18 cm breit und 5,5 cm dick. Die Rindenschicht ist auf dem Durchschnitte graubraunrot und trübe. Die Markstrahlen sind breit, grauweiß und treten als radiär verlaufende Streifen deutlich hervor. Marksubstanz graurot und gestreift.

Die Brustfellsäcke enthalten keinen fremden Inhalt. Das Brustfell ist zart und durchscheinend, seine Oberfläche glatt. Die Lungen liegen frei in den Brustfellsäcken, sind etwas größer als im Retraktionszustande und enthalten Luft. Die oberen Teile beider Lungen sind dunkelrot gefärbt und auf dem Durchschnitte feucht, die unteren Teile mehr hellrot und trocken auf der Schnittfläche. Der Herzbeutel enthält 100 ccm einer weinroten, etwas trüben Flüssigkeit. Die Oberfläche der sich berührenden Herzbeutelblätter ist glatt und glänzend. Die Herzkammern enthalten nur wenig flüssiges Blut. Die Innenhaut des Herzens ist verwaschen rot gefärbt. Klappen zart. Das Herzfleisch erscheint auf dem Durchschnitte graubraunrot, trübe und feucht. Konsistenz brüchig. An den Halsorganen liegen keine Veränderungen vor.

Die Hüft-Blind-Grimmdarmarterie ist 3,7 cm lang, zylindrisch erweitert und an der Abgangsstelle der Dünndarmarterien sackförmig ausgebuchtet. Die Wand des Gefäßes ist verdickt. Die Oberfläche der Gefäßinnenhaut ist rauh und mit mehreren warzenartigen grauroten Gerinnseln bedeckt, die der Gefäßwand fest anhaften. Unter diesen Auflagerungen ist die Innenhaut fetzig und fehlt stellenweise. An den übrigen Gefäßen des Darmes zeigen sich keine Veränderungen. Diese Gefäße sind wegsam und frei von Pfröpfen.

Pathologisch-anatomische Diagnose: Partielle Hypertrophie der Leerdarmwand und Zerreißung derselben in der Gegend der Gekrösanheftung. Angeborene Verkürzung des Leerdarms. Akute allgemeine Bauchfellentzündung. Fäulnis der Leber. Akute Schwellung der Milz. Trübe Schwellung der Körpermuskeln und des Herzens. Erweiterung und wandständige Thrombose der Hüft-Blind-Grimmdarmarterie.

29. Schimmelwallach, 7 Jahre alt.

Gestorben und obduziert am 13. Oktober 1904.

Der Kadaver befindet sich in gutem Nährzustande. Totenstarre ist vorhanden.

Der Bauch ist aufgetrieben. In der Bauchhöhle etwa 15 Liter einer trüben bräunlichen Flüssigkeit, der Inhaltsmassen des Darmes beigemischt sind. Die Oberfläche des Bauchfells ist namentlich auf den beiden linken Lagen des Grimmdarms mit gelblichweißen, netzartigen Belägen versehen, die sich abheben lassen. Der Leerdarm hat außen eine graurote Farbe und ist mit grauem schleimigen Inhalte mäßig angefüllt; seine Schleimhaut ist blaß. Der Blinddarm ist außen blaurot gefärbt, die kleinen venösen Gefäßnetze enthalten viel Blut. Der reichliche

Inhalt des Blinddarms besteht aus trockenen festen Massen. Am Grunde des Blinddarms zeigt sich ein 7 cm langes und 2 cm breites Loch mit zerrissenen Rändern, die rot gefärbt sind. Die Schleimhaut des Blinddarms ist fleckweise gerötet und etwas dick. Die Muskelhaut dieses Darmes ist 1—2 mm dick. Der Grimmdarm ist etwas zusammengezogen und hat an seiner äußeren Oberfläche eine graurote Farbe; die venösen Gefäßnetze enthalten viel Blut. Der Grimmdarm enthält bräunliche, breiige Massen in mäßiger Menge. Grimmdarmschleimhaut bräunlich-graugrün. Der Mastdarm ist außen dunkelgrau und enthält einige Kotballen; die Schleimhaut desselben ist blaß. Der Magen ist durch Gas etwas ausgedehnt; er enthält dünnbreiige, hellgraue Massen. Die Schleimhaut des Fundusdrüsenteils ist leicht gekörnt und von röthlichgrauer Farbe. In der Gegend des Pförtners wird die Schleimhaut mehr glatt und bräunlich. Die Milz ist außen glatt und graurot. Gefäße der Milzkapsel injiziert. Die Milz mißt 48 cm in der Länge, 23 cm in der größten Breite und 3 cm in der mittleren Dicke. Konsistenz der Milz schlaff. Auf dem Durchschnitte erscheint die Pulpa rotbraun. Das Balkengerüst ist erkennbar. Die Leber wiegt 6 kg, ist außen glatt, rötlichbraun und mit vielen grieskorngroßen, schwarzroten Blutungen besetzt. Auf dem Durchschnitte sind die Grenzen der Läppchen ziemlich schwer erkennbar. Das Lebergewebe ist etwas trübe und graubraun. Konsistenz etwas brüchig. Die Nierenkapseln lassen sich leicht von den Nieren abtrennen. Oberfläche beider Nieren glatt und rotbraun. Die Konsistenz ist derb. Auf dem Durchschnitte ist die Rindenschicht schwach graubraun und etwas trübe. Marksubstanz rötlichgrau und gestreift.

In den Brustfellsäcken findet sich kein fremder Inhalt. Das Brustfell ist zart und durchscheinend, seine Oberfläche glatt und glänzend. Die Lungen liegen frei in den Brustfellsäcken, sind zusammengefallen, rot, elastisch und knistern beim Drucke mit den Fingerspitzen. Im Herzbeutel etwa ein Eßlöffel voll einer klaren, bernsteingelben Flüssigkeit. Die Oberfläche der Herzbeutelblätter besitzt einen spiegelnden Glanz. Der Umfang des Herzens an der Kranzfurche beträgt 58 cm, die Höhe des linken Ventrikels 18 cm und die Höhe des rechten 16 cm. Das Herz wiegt mit Blut 4250 g, ohne Blut 4050 g. Die rechte Herzkammer und Vorkammer enthalten schwarzrotes, schlecht geronnenes Blut in mäßiger Menge. Die linke Kammer ist fast leer, die linke Vorkammer mit speckhäutigen Blutgerinnseln von geringem Umfange angefüllt. Die Klappen und die Innenhaut des Herzens sind zart. Der Herzmuskel erscheint auf dem Durchschnitte trübe, trocken, graurot, fleckweise grau; seine Konsistenz ist brüchig. Die Schleimhaut der Luftröhre und des Kehlkopfes ist blaß. Am Kehldeckel einige schwach gefüllte Venennetze. Die Hüft-Blind-Grimmdarmarterie ist 4,3 cm lang und zylindrisch erweitert; die Wand derselben ist $^1/_2$ cm dick. Die Innenhaut ist sehr uneben, mit zottigen grauweißen Anhängseln versehen, mit denen bröcklige, graurote, geronnene Massen verklebt sind. Am Grunde dieser Gerinnselmassen finden sich mehrere Wurmlarven.

Pathologisch-anatomische Diagnose: Verstopfung, Erweiterung und Zerreißung des Blinddarmes. Allgemeine akute, serös-fibrinöse Entzündung des Bauchfelles. Schwere trübe Schwellung des Herzmuskels. Leichte Trübung der Leber und Nieren. Geringgradige Milzschwellung. Erweiterung und wandständige Thrombose der Hüft-Blind-Grimmdarmarterie.

30. Fliegenschimmelstute, 15—18 Jahre alt.
Gestorben und obduziert am 30. 11. 1904.

Der Kadaver befindet sich in schlechtem Nährzustande. In der Unterhaut, über dem Euter und hinter dem Bauchfelle liegt etwas grünlich-gelbes Fettgewebe von schleimiger Beschaffenheit. Die Körpermuskeln zeigen Totenstarre und sehen braunrot aus.

Der Bauch ist stark aufgetrieben. Bei der Eröffnung der Bauchhöhle entweichen aus derselben Gase in größerer Menge. Im freien Raume der Bauchhöhle finden sich außerdem 15 Liter einer trüben grauroten Flüssigkeit, in der graue Gerinnsel verteilt sind. Das Bauchfell ist in großer Ausdehnung trübe, diffus und durch gefüllte, fein verzweigte Gefäßnetze gerötet. Die Oberfläche des Bauchfelles ist rauh, mit Teilchen aus dem Darminhalte und mit grauen, teils zusammenhängenden, teils weichen schleimigen Belägen versehen, die sich abheben lassen. Der Blinddarm ist sehr lang und weit, sieht außen graurot aus und nimmt den größten Raum in der Bauchhöhle ein. Die linken Grimmdarmlagen liegen auf der linken Seite der Bauchhöhle. Der Leerdarm liegt in der linken Unterrippen- und Flankengegend. Leer- und Grimmdarm sind fast vollkommen vom Blinddarme bedeckt. Der Leerdarm ist mäßig zusammengezogen und enthält reichliche Mengen einer gelblichen, schleimigen Flüssigkeit, die gegen den Hüftdarm hin mit festen Teilchen vermischt ist. Schleimhaut des Zwölffinger-, Leer- und Hüftdarmes blaßgrau und schwach durchscheinend, Oberfläche samtartig. Der Blinddarm ist mit festen, aus zerkleinerten Haferkörnern, Häcksel und Heu bestehenden Massen, die ein Gewicht von 50 kg besitzen, angefüllt. Im Grunde des Blinddarmes ist sein Inhalt ganz trocken. Die Schleimhaut des Blinddarmes ist grau, lederartig und 1—2 mm dick. Fleckweise erscheint diese Schleimhaut gerötet. Die Ringfaserschicht der Muskelhaut des Blinddarmes ist am Grunde dieses Darmes bis 3 mm, die Längsfaserschicht bis 1 mm dick, auf dem Durchschnitte grauweiß und derb. In der Wand des Blinddarmgrundes findet sich ein 6 cm langer Riß, dessen Ränder blutig durchtränkt sind. Das zwischen Blinddarmgrund, rechter Niere und Bauchwand gelegene Gewebe ist dick, grünlich-grau und trübe. Die Maschen dieses Gewebes enthalten Gasblasen, eine schmutzig graubraune, trübe Flüssigkeit und Teilchen des Blinddarminhaltes. Im Grimmdarme wenig breiiger Inhalt. Mastdarm fast leer. Die Schleimhaut des Grimmdarmes ist bräunlich-grau und durchscheinend. Der Magen enthält etwa 8 Liter dünnbreiige bis flüssige saure Massen. Die Schleimhaut der Schlundhälfte erscheint rötlich-weiß, ihre Oberfläche glatt. In der rechten Magenhälfte ist die Schleimhaut dick und zeigt das Aussehen einer etwas trüben Gallerte, Oberfläche derselben glatt und stark glänzend. In der Gegend der Fundusdrüsen sieht die Schleimhaut braunrot, gegen den Pförtner hin mehr grau aus. Das Gewicht der Leber beträgt $3^1/_2$ kg. Leberränder scharf. Auf der Zwerchfellfläche der Leber sitzen zahlreiche grauweiße Zotten. Die Lebersubstanz fühlt sich derb an und erscheint auf dem Durchschnitte rotbraun bis dunkelbraun. Zeichnung der Leberläppchen erkennbar. Die Milz besitzt eine schlaffe Beschaffenheit; ihre Oberfläche ist glatt und graublau; sie mißt 47 cm in der Länge, 24 cm in der größten Breite und 3 cm in der mittleren Dicke. Auf dem Durchschnitte ist das Balkengewebe schwer erkennbar. Pulpa rotbraun, etwas reichlich und sehr weich. Die Nierenkapseln lassen sich leicht von den

Nieren abtrennen. Oberfläche der Nieren dunkelbraun, glatt und mattglänzend. Konsistenz der Nieren derb. Beide Nieren besitzen die gewöhnliche Form und Größe. Die Rindenschicht erscheint auf dem Durchschnitte braunrot, Marksubstanz graurot und gestreift.

Die Brustfellsäcke enthalten keinen fremden Inhalt. Das Brustfell ist durchscheinend, seine Oberfläche glatt und glänzend. Die Lungen liegen frei in den Brustfellsäcken, sind zusammengefallen, klein, und enthalten Luft. Im Herzbeutel 100 ccm einer gelblichen, klaren Flüssigkeit. Die Oberfläche der sich berührenden Herzbeutelblätter ist glatt und glänzend. Der Umfang des Herzens an der Kranzfurche beträgt 56 cm. Rechte Kammer 14 cm, linke 17 cm hoch. Die Kranzarterien des Herzens sind lang, weit, und verlaufen geschlängelt. Die rechten Herzhöhlen sind stark gefüllt, die linken fast leer. Die Herzinnenhaut ist stellenweise plattenartig verdickt, grauweiß und undurchsichtig. Die Herzklappen der linken Herzhälfte sind in ihren Randteilen etwas verdickt. Atrio-Ventrikularöffnungen von gewöhnlicher Weite. Unter der Innenhaut der linken Kammer liegen mehrere flächenförmige Blutungen. Die Herzmuskulatur ist auf dem Durchschnitte graurot, trocken und trübe, ihre Konsistenz brüchig. Die an der linken Seite des Kehlkopfes gelegenen Muskeln sind stark abgeplattet, bandartig dünn und grau. Sonst bestehen an den Halsorganen keine Abweichungen. Die Hüft-Blind-Grimmdarmarterie ist 3 cm lang und in geringem Grade zylindrisch erweitert, ihre Wand ist etwas verdickt, an der Innenfläche rauh und mit mehreren reiskorn- bis linsengroßen, grauroten, trockenen Gerinnseln bedeckt, die der Gefäßwand fest anhaften. Unter diesen Auflagerungen ist die Innenhaut teilweise fetzig. Die übrigen Gefäße des Darmes erweisen sich bei der Untersuchung als frei von Veränderungen.

Pathologisch-anatomische Diagnose: Verstopfung, Erweiterung, Hypertrophie und Zerreißung des Blinddarms. Phlegmonöse Entzündung in dem zwischen Blinddarmgrund, rechter Niere und Bauchwand gelegenen Gewebe. Allgemeine akute serös-fibrinöse und eitrige Bauchfellentzündung. Braune Erweichung der Magenschleimhaut. Braune Atrophie der Leber. Leichte Milzschwellung. Trübe Schwellung des Herzmuskels. Chronische Entzündung der Herzklappen und der Innenhaut des Herzens. Schwund der linksseitigen Kehlkopfmuskeln. Erweiterung und wandständige Thrombose der Hüft-Blind-Grimmdarmarterie.

31. Apfelschimmelwallach, ca. 7 Jahre alt.

Gestorben und obduziert am 25. 11. 1905.

Der Kadaver befindet sich in ziemlich gutem Nährzustande. In der Unterhaut, in der Umgebung der Gelenke und unter dem Bauchfelle, hat das Fettpolster lappigen Bau und gelblich-weiße Farbe. Die Körpermuskeln sind kräftig entwickelt, totenstarr, auf dem Durchschnitte mäßig feucht, etwas trübe und dunkelrot.

Der Bauch ist stark aufgetrieben. Bei der Eröffnung der Bauchhöhle entweichen aus derselben Gase. Im freien Raume der Bauchhöhle etwa 6 Liter einer trüben, braunroten Flüssigkeit, der Inhaltsmassen des Darmes beigemischt sind. Das Bauchfell ist in großer Ausdehnung diffus und durch gefüllte, fein verästelte Gefässnetze gerötet, trübe, und an der Oberfläche rauh. Der Darm ist regelmäßig gelagert. Leer- und Hüftdarm enthalten wenig schmutzig-graubraune,

wässerig-schleimige Flüssigkeit. Die Schleimhaut dieser Darmteile ist blaß. Der Blinddarm ist mäßig durch Gas ausgedehnt und hat breiigen, braunen Inhalt in mittlerer Menge; seine Schleimhaut erscheint dunkelgrau. Der Grimmdarm ist in seiner ganzen Ausdehnung mit dickbreiigen braunen Massen angefüllt, die besonders in der rechten oberen Lage und in der magenähnlichen Erweiterung eine mehr trockene und bröcklige Beschaffenheit annehmen. Die Grimmdarmschleimhaut ist fleckweise gerötet, sonst schiefrig-graublau. Am Uebergange der rechten oberen Lage zur magenähnlichen Erweiterung findet sich in der dorsalen Wand des Darmes ein 9 cm langer Längsriß, dessen Ränder dick, blutig-durchtränkt und mit Blutgerinnseln bedeckt sind. Der Mastdarm enthält wenig geformten Inhalt; seine Schleimhaut ist blaß. Im Magen wenig dünnbreiiger Inhalt. Die drüsentragende Schleimhaut der rechten Magenhälfte ist etwas dick, trübe und glasig. Die Oberfläche dieser Schleimhaut ist glatt und glänzend. An der Schleimhaut der linken Magenhälfte keine Abweichung. Die Milz mißt 48 cm in der Länge, 25 cm in der größten Breite und 3,5 cm in der größten Dicke. Die Oberfläche der Milz zeigt einige schwarzbraune Buckel, in denen die Pulpa auf dem Durchschnitte dünnflüssig, schwarzrot und sehr reichlich ist. Das Balkengewebe ist hier nicht sichtbar. In den übrigen Teilen der Milz ist die Pulpa braunrot, das Balkengewebe noch sichtbar. Die Leber wiegt 7 kg, ist außen glatt und glänzend, von rotbrauer Farbe. Leberränder scharf. Konsistenz ziemlich derb. Auf der Schnittfläche erscheint das Lebergewebe etwas trübe und graubraun. Die Grenzen der Leberläppchen sind noch erkennbar. Die Nierenkapseln lassen sich leicht von den Nieren abtrennen. Die Oberfläche der Nieren ist glatt und glänzend. Konsistenz der Nieren derb. Außen und auf der Durchschnittsfläche zeigt die Rindenschicht eine dunkelgraubraune Farbe; sie wird durchzogen von radiär verlaufenden breiten grauweißen Streifen, die den Markstrahlen entsprechen. Bei seitlichem Drucke entleert sich aus den Sammelröhren eine schleimige Flüssigkeit von gelblichweißer Farbe. Die zwischen den Streifen in der Rinde liegende Nierensubstanz ist etwas trübe. Marksubstanz graurot, an der Grenze der Rinde dunkelrot.

In den Brustfellsäcken kein fremder Inhalt. Das Brustfell ist zart und durchscheinend, seine Oberfläche glatt und glänzend. Die Lungen liegen frei in den Brustfellsäcken, sind zusammengefallen und enthalten Luft. Im Herzbeutel ein Eßlöffel voll einer gelbrötlichen Flüssigkeit. Die Oberfläche der sich berührenden Herzbeutelblätter zeigt spiegelnden Glanz. In den rechten Herzhöhlen findet sich flüssiges und geronnenes schwarzrotes Blut in ziemlich großer Menge. Das linke Herz enthält nur wenig Blutgerinnsel. Unter der Innenhaut der linken Kammer liegen, namentlich im Bereiche der Papillarmuskeln, bis talergroße Blutungen. Der Herzmuskel ist auf dem Durchschnitte graurot, trocken und trübe, seine Konsistenz brüchig. An den Halsorganen keine Abweichungen. Die Hüft-Blind-Grimmdarmarterie ist 4,3 cm lang und ungleichmäßig erweitert. Die Wand des Gefäßes ist bis 3 mm dick. An der Innenfläche derselben haftet ein bohnenförmiges 3 cm langes Gerinnsel, das graurot, ziemlich trocken und bröcklig ist. In den tiefen Schichten des Gerinnsels liegen zahlreiche Wurmlarven des Strongylus bidentatus. Nach Entfernung des Gerinnsels erscheint die Gefäßinnenhaut fetzig, ihre Oberfläche ist rauh. An den übrigen Gefäßen des Darmes nichts Abweichendes.

Pathologisch-anatomische Diagnose: Verstopfung und Zerreißung der magenähnlichen Erweiterung des Grimmdarmes. Akute allgemeine Bauchfellentzündung. Leichte Milzschwellung. Leichte Trübung der Leber. Kartarrhalische Nierenentzündung. Schwere trübe Schwellung des Herzmuskels und Blutungen unter der Innenhaut des Herzens. Erweiterung und wandständige Thrombose der Hüft-Blind-Grimmdarmarterie.

32. Brauner Wallach, Stern, 12—15 Jahre alt. Gestorben und obduziert am 25. 3. 1906.

Der Kadaver ist schlecht genährt. Das spärliche Fettgewebe in der Unterhaut und hinter dem Bauchfelle zeigt eine schleimige Beschaffenheit und schmutzig-graugelbe Farbe. Die Körpermuskeln sind totenstarr, auf dem Durchschnitte braunrot und etwas feucht.

In der Bauchhöhle finden sich etwa 10 Liter einer trüben, graubraunen Flüssigkeit, welcher lockere, gelblich-weiße, flockige Gerinnsel und Inhaltsmassen des Darmes beigemischt sind. Das Bauchfell ist trübe diffus und durch gefüllte Gefäßnetze gerötet, an seiner Oberfläche etwas rauh. An der Lage des Darmes keine Abweichung. Der Leer- und Hüftdarm enthalten eine schleimige, grauweiße, mehlsuppenartige Flüssigkeit. Die Schleimhaut dieser Darmteile ist blaß und besitzt einen samtartigen Glanz. Blind- und Grimmdarm sind mäßig durch Gase ausgedehnt und mit breiigen Massen in mittlerer Menge angefüllt. Die magenähnliche Erweiterung des Grimmdarmes ist stark ausgedehnt und mit festen, trockenen Massen prall gefüllt. In der magenähnlichen Erweiterung des Grimmdarmes ist die Schleimhaut fleckweise gerötet, in den übrigen Abschnitten des Grimmdarmes und im Blinddarm dunkelgrau. Der Mastdarm enthält viel geformten Inhalt, seine Schleimhaut ist stellenweise schwach gerötet. 35 cm vor dem After findet sich in der dorsalen Mastdarmwand ein 15 cm langer Längsriß, dessen Ränder gezackt, dick, blutig durchtränkt und mit Blutgerinnseln bedeckt sind. Das um den Mastdarm gelegene lockere Gewebe, und das zwischen den Gekrösblättern liegende Fettgewebe ist dick, graurot und enthält in seinen Maschen Gasblasen, eine trübe, eiterähnliche Flüssigkeit und Teilchen des Mastdarminhalts. Im Magen finden sich 7 Liter einer bräunlichen, sauerriechenden Flüssigkeit, die mit breiigen Massen vermischt ist. Die Schleimhaut der rechten Magenhälfte ist etwas dick, trübe graurot und gallertartig; ihre Oberfläche ist glatt und stark glänzend. An der Schleimhaut der linken Magenhälfte nichts Abweichendes. Die Milz mißt 45 cm in der Länge, 16 cm in der größten Breite und 3 cm in der mittleren Dicke. Außen sieht die Milz graublau aus und zeigt einige buckelartige Erhebungen von schwarzblauer Farbe, in denen die Milzpulpa auf dem Durchschnitte sehr reichlich, flüssig und schwarzrot ist. Das Balkengerüst ist hier nicht erkennbar. In den übrigen Teilen erscheint die Milzpulpa dickbreiig und braunrot, das Trabekulargewebe ist noch erkennbar. Die Leber wiegt $4^1/_2$ kg, besitzt scharfe Ränder und eine derbe Beschaffenheit. Auf der Schnittfläche ist die Läppchenzeichnung erkennbar. Die einzelnen Läppchen sind grieskorngroß und rotbraun. Die Nierenkapseln lassen sich leicht von den Nieren ablösen. Die Oberfläche der Niere ist glatt und mattglänzend. Außen sehen die Nieren braunrot aus, ihre Konsistenz ist etwas brüchig. Auf der Durchschnittsfläche liegen in der etwas trüben Rindenschicht zahlreiche breite, grauweiße, radiär verlaufende Streifen. Die Markschicht ist gestreift und

graurot, an der Grenze der Rinde dunkelrot. Bei seitlichem Drucke entleert sich aus den großen Sammelröhren eine schleimige, rahmartige, gelblich-weiße Masse.

In den Brustfellsäcken kein fremder Inhalt. Das Brustfell ist zart und durchscheinend, seine Oberfläche glatt und glänzend. Die Lungen liegen frei in den Brustfellsäcken, sind klein, elastisch und knistern schwach beim Hinüberstreichen. Auf dem Durchschnitte ist das Lungengewebe hellrot und wenig feucht, die Schnittfläche glatt. Im Herzbeutel ein Eßlöffel voll einer rötlich-gelben, fast klaren Flüssigkeit. Die Oberfläche der sich berührenden Herzbeutelblätter ist glatt und glänzend. Die rechten Herzhöhlen enthalten viel schwarzrotes, geronnenes Blut und speckhäutige Gerinnsel. Im linken Herzen wenig flüssiges und geronnenes Blut. Atrio-Ventrikularöffnungen normal weit. Die Herzklappen und die Innenhaut des Herzens sind zart. Die Herzmuskulatur ist auf dem Durchschnitte trocken, trübe, graurot, Konsistenz brüchig. Die Halsorgane erweisen sich als frei von Abweichungen. Die Hüft-Blind-Grimmdarmarterie ist 3,9 cm lang und fast gleichmäßig zylindrisch erweitert. Die Wand der Arterie ist verdickt und trägt auf ihrer inneren Oberfläche mehrere bis erbsengroße etwas längliche Gerinnselmassen, die graurot, etwas trocken und brüchig sind. Unter diesen der Gefäßwand ziemlich fest anhaftenden Gerinnseln ist die Innenhaut zerrissen und fehlt stellenweise.

Pathologisch-anatomische Diagnose: Verstopfung der magenähnlichen Erweiterung des Grimmdarmes. Zerreißung der dorsalen Mastdarmwand. Phlegmonöse Entzündung im lockeren Gewebe des Beckens und im Gekröse des Mastdarmes. Allgemeine akute, fibrinös-eitrige Bauchfellentzündung. Multiple Milzschwellung. Katarrhalische Nierenentzündung. Braune Atrophie und geringgradige Trübung der Leber. Saure Erweichung der Magenschleimhaut. Schwere, trübe Schwellung des Herzmuskels, Erweiterung und wandständige Thrombose der Hüft-Blind-Grimmdarmarterie.

Die Zerreißung des Darms wird in der Mehrzahl der Fälle durch ähnliche Ursachen hervorgerufen, wie die Zerreißung des Magens. Im Darmlumen entsteht ein Hindernis für die Fortbewegung des Darminhaltes; der Regel nach ist ein Darmabschnitt durch einen Kotpfropf verlegt. Vor dem Hindernisse bildet sich rasch oder allmählich, je nach der Art der Entstehung und der Größe desselben eine Ansammlung des Darminhaltes; dadurch wird der vor dem Hindernisse liegende Darmteil ausgedehnt. Ist die äußerste Grenze der Ausdehnung erreicht, so genügt wahrscheinlich ein kräftiger Stoß, den sich ein kolikkrankes Pferd schon durch heftiges Niederwerfen zufügen kann, um die Darmwand zu zerreißen. Organische Veränderungen in den von der Zerreißung betroffenen Teilen der Leer- und Grimmdarmwände fehlten stets, und es muß deshalb die nachgewiesene Verstopfung allein in ursächlichen Zusammenhang mit der Darmzerreißung gebracht werden.

Der Blinddarm war in 7 Fällen prall mit Kotmassen angefüllt und stark aufgetrieben. Die Blinddarmwände waren infolge der Aus-

dehnung dünn und an einer Stelle zerrissen. Sonstige pathologische Veränderungen ließen sich an den Blinddarmwänden nicht nachweisen. In allen diesen Fällen waren die Ansammlungen des Darminhaltes und die Zerreißung des Darms durch ein rasch entstandenes Hindernis verursacht worden. Es hatten sich also akute Zustände am Blinddarm entwickelt.

In einer größeren Anzahl von Fällen (20) aber, in denen eine Zerreißung der Blinddarmwand vorgelegen hatte, zeigte sich der Blinddarm zwar gleichfalls erweitert und mit festen trockenen Kotmassen angefüllt, seine Wände waren jedoch gleichzeitig um das doppelte bis dreifache verdickt. Die Verdickung konnte besonders am Blinddarmgrunde nachgewiesen werden und war durch Hypertrophie der Muskelhaut und durch chronische Entzündung der Schleimhaut zustande gekommen. Mithin hatte für die Fortbewegung des Blinddarminhaltes ein Hindernis bestanden, das sich allmählich entwickelt und ausgebildet hatte. Der Blinddarm war durch die Ansammlung seines Inhaltes zwar stark erweitert worden, hatte aber den letzteren mit Hilfe seiner Muskelhaut, die infolge der erhöhten Arbeitsleistung hypertrophisch geworden war, noch fortbewegen können. Auch war durch den Reiz, den der angesammelte und sich umsetzende Inhalt auf die Schleimhaut andauernd ausgeübt hatte, eine chronische Entzündung und Verdickung durch neugebildetes Bindegewebe entstanden. (Vergl. Verstopfung des Blinddarms, Seite 483 und folgende.) Als aber das Hindernis ein so großes geworden war, daß auch die hypertrophische Muskelhaut des Blinddarms nicht mehr imstande war, dasselbe zu überwinden, hatte sich schließlich so viel Inhalt im Blinddarm angesammelt, daß er zerrissen war. Auch hier war wahrscheinlich die Zerreißung durch Stöße und Aufschlagen des Bauches beim heftigen Niederwerfen der Pferde und durch das große Gewicht der festen Inhaltsmassen, des verstopften Blinddarms, die nicht selten bis 50 kg schwer waren, begünstigt. Die durch Hypertrophie der Muskelhaut und chronische Entzündung der Schleimhaut entstehenden Verdickungen der Blinddarmwände sind chronische Zustände und bilden einen wichtigen Bestandteil derjenigen Darmveränderungen, welche der sogenannten chronischen Kolik zugerechnet werden.

Wie die Wände des Magens, so zerreißen auch diejenigen des Darms an denjenigen Stellen, die am wenigsten widerstandsfähig sind. Die Ruptur des Blinddarms hatte in allen beobachteten Fällen am

Grunde desselben ihren Sitz. Da der Grund des Blinddarms mit der rechten Niere und mit der dorsalen Bauchwand durch lockeres Gewebe verwachsen ist, so fehlt an ihm gleichfalls ein seröser Ueberzug; er besteht demnach nur aus zwei Häuten und ist deshalb weniger widerstandsfähig als die übrigen Teile des Blinddarms. (Vergl. Abbildung Nr. 1.) Der Leer- und Grimmdarm reißen gewöhnlich an der Anheftungsstelle des Gekröses, weil die Serosa den Darm an dieser Stelle verläßt, um die Blätter des Gekröses zu bilden. Die Darmwand besteht demnach an dieser Stelle nur aus Schleimhaut und Muskelhaut. (Vergl. untenstehende Zeichnung.) Der Riß vergrößert sich dann; es zerreißen, wie an der Wand des Magens, zunächst Serosa und Muskelhaut und wölbt sich die Schleimhaut durch den Riß der beiden anderen Häute vor, bis auch sie zerreißt. Der Schleim-

Fig. 3.

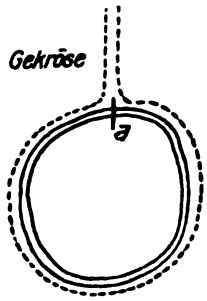

a = Gewöhnlicher Sitz des Darmrisses. Serosa gestrichelt.

hautriß ist stets kleiner als der Riß in der Serosa und Muskelhaut. Die Zerreißung der lebenden Darmwand ist selbstredend von einer Blutung begleitet, die sich hauptsächlich als eine blutige Infiltration der dem Risse benachbarten Teile kennzeichnet. Durch die Rißöffnung tritt der Darminhalt und gelangt nach der Zerreißung des Blinddarmgrundes in das zwischen Blinddarmgrund, rechter Niere und Bauchwand gelegene lockere Bindegewebe, nach Zerreißung des Leer- und Grimmdarms gewöhnlich in das zwischen den Gekrösblättern liegende Fettgewebe. Die am Darminhalt haftenden Mikroorganismen rufen in dem genannten Gewebe einen akuten phlegmonösen Prozeß hervor, der sich in dem Gewebe fortsetzen und auf das Bauchfell übertreten kann. Es entsteht schließlich eine allgemeine eitrigjauchige Bauchfellentzündung.

Regel ist, daß nach einer Darmzerreißung nur wenig Darminhalt in den freien Raum der Bauchhöhle gelangt. Nur wenn der Riß in

der Darmwand ausnahmsweise sehr groß ist, kann viel Darminhalt in den freien Raum der Bauchhöhle eintreten. Zum Unterschiede vom Mageninhalt fehlt dem Darminhalt der saure Geruch; auch ist letzterer mehr im hinteren Teile der Bauchhöhle zu finden.

Die Zerreißungen des Mastdarms waren in den 6 beobachteten Fällen durch Einführen der Hand oder eines anderen Gegenstandes in den Mastdarm hervorgebracht worden. Die Wand des Mastdarms war stets in ihrem dorsalen Teile, nahe der Gekrösanheftung und etwa 30 bis 60 cm vor dem After zerrissen. Im Gegensatze zu den übrigen Darmabschnitten war im Mastdarme der Schleimhautriß länger als der Riß in der Serosa und Muskelhaut und führte in schräger Richtung von der Schleimhaut zu der Außenfläche des Darms. Dadurch war im Gewebe unter der Schleimhaut, das besonders im Endteile des Mastdarms reichlich entwickelt ist, eine Tasche oder ein breiter Kanal gebildet worden. Die Rißränder zeigten sich gleichfalls blutig durchtränkt und dick. Da das Beckenstück des Mastdarms von lockerem Fettgewebe umgeben ist, so führt der Riß der Regel nach in dieses Gewebe hinein. Der Mastdarminhalt gelangt der Rißöffnung folgend zunächst in das Gewebe unter die Schleimhaut und dann in das Fettgewebe des Beckens. Die am Inhalte haftenden Bakterien erzeugen in den genannten Geweben einen akuten eitrig-jauchigen Prozeß, der sich auf das Bauchfell fortsetzen und eine tödliche allgemeine Bauchfellentzündung hervorrufen kann.

IV. Lageveränderung des Darms.

Lageveränderungen des Darms werden bei Pferden, die an Kolik gestorben sind, häufig gefunden. So ließen sich unter den im Pathologischen Institute obduzierten 428 kolikkranken Pferden 156 = 36,45 pCt. von Lageveränderungen des Darmes nachweisen.

1. Darmverschlingung, Volvulus.

Als Darmverschlingung oder Volvulus bezeichnet man die Drehung von frei beweglichen Darmteilen um ihr Gekröse oder um ihre Achse. Durch diese Drehung entstehen am Darme zuweilen kunstvolle, schwer lösbare Knoten, für welche die Bezeichnung „Darmverschlingung“ ein ganz zutreffender Ausdruck ist. An den einzelnen Darmabschnitten trat die Darmverschlingung, wie folgt, auf:

Am Zwölffingerdarme	. . . . .	0 mal
„ Leer- und Hüftdarme	. . . .	59 „

am	Blinddarme	2	mal
„	Grimmdarme	65	„
„	Mastdarme	0	„

Die folgenden Obduktionsbefunde dienen zur Erläuterung der verschiedenen Fälle.

33. Brauner Wallach, zirka 9 Jahre alt.

Gestorben und obduziert am 14. 10. 1905.

Der Kadaver befindet sich in mittlerem Nährzustande. In der Unterhaut, in der Umgebung der Gelenke und hinter dem Bauchfelle liegt etwas grauweißes lappiges Fettgewebe. Die Gefäße der Unterhaut sind leer. Die Körpermuskeln sind totenstarr, auf dem Durchschnitte blaßbraun, rot und schwach durchscheinend.

Der Bauch ist stark aufgetrieben. Im freien Raume der Bauchhöhle ungefähr 20 Liter einer blutigen braunroten Flüssigkeit. Der Blinddarm und die rechten Lagen des Grimmdarmes liegen auf der rechten Seite der Bauchhöhle. Die Beckenkrümmung und die linken Grimmdarmlagen liegen vorn, dicht hinter dem Zwerchfelle. Der stark ausgedehnte und prall gefüllte Leerdarm nimmt den größten Raum in der Bauchhöhle ein; er liegt links und in der Mitte. Mehrere Leerdarmschlingen sehen außen dunkelrot aus und besitzen auf ihrer Oberfläche einen spiegelnden Glanz. Bei der Herausnahme des Leerdarmes zeigt sich, daß der hintere Abschnitt desselben und der Hüftdarm in einer Länge von 8 m mehrmals um ihre Gekröse gedreht sind. Die Darmwände des gedrehten Abschnittes sind dick, dunkelrot und mit einer blutigen Flüssigkeit durchtränkt. Das zu diesem Darmteile gehörende Gekröse ist gleichfalls blutig durchtränkt und dick. Die venösen Gefäße dieses Gekrösteiles sind prall gefüllt. Der abgedrehte Darmteil enthält 6 Liter einer braunroten mit wenig festen Bestandteilen vermischten Flüssigkeit. Die Schleimhaut dieses Darmabschnittes bildet große wulstartige Falten und ist in den oberflächlichen Schichten größtenteils abgestorben, grau, trübe und teilweise fetzig. Im Zwölffingerdarm und im vorderen Leerdarmteile viel flüssiger graugrüner Inhalt und Gase. Gegen die vordere Drehungsstelle hin wird der Inhalt mehr breiig und füllt den Darm in Form eines länglichen weichen Pfropfes vollkommen aus. Die Schleimhaut dieses Leerdarmteiles ist fleckweise gerötet, sonst grau und trübe. Im Blinddarme Gase und dünnbreiige Massen in mäßiger Menge. In den unteren Lagen des Grimmdarmes wird der Inhalt dickbreiiger, in den oberen Lagen mehr trocken. Die magenähnliche Erweiterung des Grimmdarmes ist durch einen großen kegelförmigen festen Kotpfropf prall gefüllt. Mastdarm fast leer. Die Schleimhaut des Grimmdarmes ist stellenweise schwach gerötet, sonst bräunlich-grau und etwas trübe. Der Magen ist groß und stark ausgedehnt, seine Wände sind dünn. Im Magen viel Gas und breiige saure Massen. Die mit Drüsen besetzte Schleimhaut der rechten Magenhälfte ist gerötet und trägt auf ihrer Oberfläche einen grauen zähen schleimigen Belag, der sich schwer abspülen läßt. An der Schleimhaut der linken Magenhälfte nichts Abweichendes. Das Gewicht der Leber beträgt 5 kg. Leberränder scharf. Konsistenz der Leber derb. Das Lebergewebe ist auf dem Durchschnitte blutleer und graubraun. Zeichnung der Leberläppchen bequem erkennbar. Die einzelnen Läppchen sind etwa hirsekorngroß, in der Mitte blaßbraun, am Rande grau. Die Milz mißt 46 cm in der Länge, 25,5 cm in der größten Breite und 3,5 cm

in der größten Dicke. Konsistenz der Milz festweich, teigig. Auf der sonst graublauen Oberfläche der Milz liegen mehrere halbwalnußgroße buckelartige Hervorwölbungen von dunkelblauer Farbe; auf dem Durchschnitte ist in letzteren das Balkengewebe der Milz nicht erkennbar. Pulpa hier schwarzrot, reichlich und zerfließlich. In den übrigen Abschnitten der Milz ist das Balkengewebe noch ziemlich gut sichtbar; Pulpa braunrot und mehr fest. Die Nierenkapseln lassen sich leicht von den Nieren abtrennen. Beide Nieren besitzen ihre gewöhnliche Form und Größe, sehen außen graubraun und mattglänzend aus. Konsistenz ziemlich derb. Auf dem Durchschnitte zeigen sich in der graubraunen Rindenschicht zahlreiche breite, graue, radiär verlaufende Streifen. Beim Streichen mit dem Messerrücken von der Rinde gegen die Papille hin entleert sich aus den großen Sammelröhren eine trübe, gelblich-graue, eiterähnliche Masse. Die Marksubstanz ist graurot und gestreift, an der Grenze der Rinde stärker gerötet.

In den Brustfellsäcken kein fremder Inhalt. Das Brustfell ist zart und durchscheinend, seine Oberfläche glatt und glänzend. Das rechte Herz ist mit flüssigem und geronnenen dunkelroten Blute mäßig gefüllt. In den linken Herzhöhlen ganz kleine Blutgerinnsel. Die zwischen den Vor- und Herzkammern gelegenen Oeffnungen besitzen die gewöhnliche Weite. Herzklappen und Innenhaut des Herzens zart. Die Herzmuskulatur ist auf dem Durchschnitte graubraunrot, etwas trübe und trocken; ihre Konsistenz ist brüchig. An den Halsorganen sind außer starker Blutleere keine Abweichungen nachzuweisen. Die Hüft-Blind-Grimmdarmarterie ist 3,7 cm lang, zylindrisch erweitert und an einer Stelle geringgradig sackförmig ausgebuchtet. Die Wände der Arterie sind etwas verdickt. Auf der Innenfläche der Ausbuchtung liegt ein längliches graurotes Gerinnsel, das der Gefäßwand fest anhaftet. Unter dieser Auflagerung ist die Gefäßinnenhaut rauh und fetzig.

Pathologisch-anatomische Diagnose: Verstopfung der magenähnlichen Erweiterung des Grimmdarmes. Drehung des hinteren Leerdarmabschnittes und des Hüftdarmes um das Gekröse. Blutige Durchtränkung der Darmwände des gedrehten Darmteiles und des zugehörigen Gekröses. Diphtherie der Schleimhaut im abgedrehten Teile. Starke Ausdehnung des Magens und schleimiger Katarrh desselben. Akute multiple Milzschwellung. Katarrh der Nieren. Leichte Trübung des Herzmuskels. Erweiterung und wandständige Thrombose der Hüft-Blind-Grimmdarmarterie.

34. Brauner Wallach, 15—18 Jahre alt.

Gestorben und obduziert am 22. 8. 1904.

Der Kadaver ist schlecht genährt. In der Unterhaut und unter dem Bauchfelle Spuren eines grünlich-gelbbraunen schleimigen Fettgewebes. Totenstarre noch nicht eingetreten. Die Muskeln fühlen sich warm an, sehen dunkelbraunrot aus, sind schwach durchscheinend und auf dem Durchschnitte feucht. Gefäße der Unterhaut leer.

Der Bauch ist mäßig ausgedehnt. In der Bauchhöhle finden sich 8—10 Liter einer rötlichen wässerigen Flüssigkeit. Das Bauchfell ist zart und durchscheinend, an der Oberfläche glatt und stark glänzend. Die Spitze des Blinddarmes liegt in der rechten Leistengegend. Die übrigen Darmteile haben ihre gewöhnliche Lage. Der Leerdarm ist in seinem Anfangsteile zusammengezogen; der hintere Abschnitt desselben enthält eine große Menge grünlich-braunen dünnbreiigen Inhalts. Außen sieht der Leerdarm bläulich-grau aus; seine Schleimhaut zeigt gegen den Hüftdarm

hin und in letzterem Darmteile eine zunehmende Rötung. Der Blinddarm erscheint außen graublau, ist sehr groß und besitzt an der Oberfläche einen spiegelnden Glanz. Die Wände des Körpers und der Spitze des Blinddarmes sind sehr dick und mit einer blutigen Flüssigkeit durchtränkt. Am Grunde des Blinddarmes ist die Darmwand dünn. Der Blinddarmgrund enthält feste trockene Massen in erheblicher Menge, der übrige Teil des Blinddarmes mehr dickbreiigen Inhalt, der in der Nähe der Wand mit braunroter Flüssigkeit vermischt ist. Die Schleimhaut des Blinddarmkörpers und der Spitze des Blinddarmes bildet große rötlich-gelbe Wülste. Im Grimmdarme breiiger Inhalt in mäßiger Menge; Mastdarm fast leer. Die Schleimhaut des Grimmdarmes ist grünlich-graubraun, die des Mastdarmes weißlich-grau und durchscheinend. Der Magen ist zusammengezogen und enthält etwas breiigen Inhalt. Die Pförtneröffnung ist sehr enge, ihr Umfang beträgt 6 cm. Die Wand der rechten Magenhälfte ist in der Muskelhaut stark verdickt; letztere besitzt gegen den Pylorus hin eine Dicke bis zu 2 cm. Die Schleimhaut der rechten Magenhälfte ist gleichfalls dick und lederartig derb; ihre Oberfläche ist besonders in der Gegend der Fundusdrüsen mit zahlreichen, dicht aneinanderstehenden, brustwarzenartigen Auswüchsen bedeckt. Stellenweise findet sich auf der Oberfläche dieser Schleimhaut ein grauer zäher schleimiger Belag, der sich schwer abspülen läßt. Gegen den Pförtner hin bildet die Schleimhaut große Längsfalten, die auf ihrer Höhe gerötet sind. Das Gewicht der Leber beträgt $4^1/_2$ kg. Der rechte Leberlappen ist vollständig geschwunden und stellt einen grauen hautartigen Anhang dar. Die Zwerchfellfläche der Leber ist mit zahlreichen weißlich-grauen Zotten besetzt. Konsistenz der Leber sehr derb. Lebergewebe auf dem Durchschnitte blutleer und braun; in demselben liegen unregelmäßig verlaufende weißliche Züge. Grenzen der Leberläppchen schwer erkennbar. Die Milz mißt 42 cm in der Länge, 19 cm in der größten Breite und 2,8 cm in der größten Dicke. Farbe der Milz außen grau, Konsistenz festweich, teigig. Das Balkengewebe ist auf dem Durchschnitte bequem erkennbar. Pulpa rotbraun und etwas vermehrt. Die Nierenkapseln sind stellenweise mit den Nieren verwachsen und lassen sich schwer abziehen. Rechte Niere 13 cm lang, 13,3 cm breit und 3,8 cm dick. Linke Niere 15 cm lang, 12,2 cm breit und 4 cm dick. Konsistenz der Nieren derb. Auf dem Durchschnitte liegen in der Rindenschicht zahlreiche weißliche unregelmäßig verlaufende Streifen. Die Gefäßknäuel sind stellenweise als rote Pünktchen erkennbar. Marksubstanz blaßrot.

In den Brustfellsäcken kein fremder Inhalt. Das Brustfell ist zart. Die Lungen liegen frei in den Brustfellsäcken, sind klein, blaßrot und enthalten Luft. Im Herzbeutel 100 ccm einer rötlich-gelben klaren Flüssigkeit. Oberfläche der Herzbeutelblätter glatt und glänzend. Der Umfang des Herzens beträgt an der Herzbasis 52 cm. Rechte Herzkammer 12 cm, linke 15,3 cm hoch. Das rechte Herz enthält etwas flüssiges und geronnenes Blut. In den linken Herzhöhlen kleine speckhäutige Gerinnsel. Durch die zwischen den Vor- und Herzkammern gelegenen Oeffnungen läßt sich eine länglich zusammengelegte Hand hindurchführen. Die Herzklappen und die Innenhaut des Herzens sind etwas dick, grauweiß und undurchsichtig. Herzmuskulatur auf dem Durchschnitte dunkelbraunrot und etwas trübe. Konsistenz etwas brüchig. An den Halsorganen lassen sich keine Abweichungen feststellen. Die Hüft-Blind-Grimmdarmarterie ist 4 cm lang und zylindrisch erweitert; ihre Wand ist dick. Auf der Innenfläche des Gefäßes sitzt eine ringförmige graurote Gerinnselmasse, welche der Gefäßwand fest anhaftet. Unter

dieser Auflagerung ist die Innenhaut fetzig. Die übrigen Gefäße des Darmes erweisen sich bei der Untersuchung als frei von Veränderungen.

Pathologisch-anatomische Diagnose: Verstopfung, Erweiterung und Knickung des Blinddarmes. Blutige Durchtränkung der Blinddarmwände. Akute katarrhalische Entzündung an der Schleimhaut des Leer- und Hüftdarmes. Verengerung des Pylorus, hypertrophische Verdickung der Muskelhaut des Magens und chronische Entzündung der Magenschleimhaut. Chronische Entzündung der Leber und der Nieren. Geringgradige Schwellung der Milz. Geringgradige Trübung des Herzmuskels. Chronische Entzündung der Herzklappen und Innenhaut des Herzens. Erweiterung und wandständige Thrombose der Hüft-Blind-Grimmdarmarterie.

35. Dunkelfuchswallach, 12—15 Jahre alt.

Gestorben und obduziert am 20. 3. 1906.

Der Kadaver zeigt einen schlechten Nährzustand. In der Unterhaut, in der Umgebung der Gelenke und unter dem Bauchfelle liegt wenig gelbrotes schleimiges Fettgewebe. Die Körpermuskeln sind totenstarr und braunrot, auf dem Durchschnite etwas feucht. Gefäße der Unterhaut leer.

Der Bauch ist aufgetrieben. Im freien Raume der Bauchhöhle 15 Liter einer gelbroten fast klaren wässerigen Flüssigkeit. Das Bauchfell ist zart und durchscheinend, seine Oberfläche glatt. Die rechten Grimmdarmlagen und der Blinddarm liegen auf der rechten, die linken Lagen des Grimmdarmes auf der linken Seite der Bauchhöhle übereinander, wie gewöhnlich. Der Leerdarm liegt mehr rechts und in der Mitte. Die linken Grimmdarmlagen sind lang, weit, sehen außen blaurot aus und besitzen an ihrer Oberfläche einen spiegelnden Glanz Bei der Herausnahme des Grimmdarmes zeigt sich, daß die ganze freie Dünndarmschleife korkenzieherartig von links nach rechts, im Sinne des Uhrzeigers, um die Längsachse gedreht ist. Die Drehung beträgt 360° und reicht bis zu den rechten Lagen des Grimmdarmes; letztere sind unmittelbar hinter ihren fixen Punkten strangförmig zusammengedreht und zeigen hier spiralig verlaufende Falten. An der Drehungsstelle sind die Darmwände weißlich grau und blutleer. In der abgedrehten Dünndarmschleife sind die Darmwände dick und mit einer blutigen Flüssigkeit durchtränkt. Die Schleimhaut bildet hier große dunkelrote schlotternde Wülste. Der Inhalt dieses Darmteils besteht aus Gasen und flüssigen mit breiigen Bestandteilen vermischten braunroten Massen. Die magenähnliche Erweiterung des Grimmdarmes ist mit festen trockenen, einen länglichen Pfropf bildenden Massen stark angefüllt, ihre Schleimhaut stellenweise gerötet. Im Blinddarm viel Gas und dünnbreiiger Inhalt. Blinddarmschleimhaut schwach gerötet. Der Mastdarm ist leer, seine Schleimhaut bräunlich-grau und durchscheinend. Im Leerdarme Gase und viel gelblich-graugrüner flüssiger Inhalt, der gegen den Hüftdarm an Menge zunimmt und mit breiigen Teilen vermischt ist. Schleimhaut des Leer- und Hüftdarmes strecken weise gerötet, sonst grau und trübe. Der Magen ist durch Gase stark ausgedehnt; seine Wände sind dünn. Im Magen außerdem 15 Liter dünnbreiige saure Massen. Die Schleimhaut der Pförtnerhälfte ist etwas dick, trübe und gallertartig, in der Gegend der Fundusdrüsen graubraun, gegen den Pförtner hin mehr grau. Oberfläche dieser Schleimhaut glatt und glänzend. Die Milz mißt 41 cm in der Länge, 19 cm in der größten Breite und 2 cm in der mittleren Dicke. Oberfläche der Milz glatt und bläulich-grau; Konsistenz festweich. Auf dem

Durchschnitt ist das Balkengewebe bequem erkennbar. Pulpa gelblich-braun; Schnittfläche glatt und trocken. Das Gewicht der Leber beträgt $4^1/_2$ kg. Leberränder scharf. An der Zwerchfellfläche ist die Leberkapsel stellenweise plattenförmig verdickt, grauweiß, undurchsichtig und mit zahlreichen weißlichen Zotten besetzt. Konsistenz der Leber derb. Lebergewebe auf dem Durchschnitte mäßig blutreich und rotbraun. Grenzen der Leberläppchen deutlich erkennbar. Die einzelnen Läppchen sind etwa grieskorngroß und rotbraun, am Rande von einem schmalen grauen Saume umgeben. Die Nierenkapseln lassen sich leicht von den Nieren abziehen. Die Nieren sind klein und besitzen sonst ihre gewöhnliche Form. Außen sehen die Nieren rotbraun, glatt und mattglänzend aus. Konsistenz derb. Rindenschicht auf dem Durchschnitt blaßbraun und schwach durchscheinend. Die Gefäßknäuel sind als feine rote Pünktchen sichtbar. Marksubstanz grauweiß und gestreift, an der Grenze der Rinde gerötet.

Die Brustfellsäcke sind leer. Das Brustfell ist zart und durchscheinend, an der Oberfläche glatt und glänzend. Die Lungen liegen frei in den Brustfellsäcken, sind klein, elastisch und lufthaltig. Im Herzbeutel ein Esslöffel einer gelblichen klaren Flüssigkeit. Die Oberfläche der sich berührenden Herzbeutelblätter ist glatt und glänzend. Das rechte Herz ist mit flüssigem und schlecht geronnenen dunkelroten Blute mäßig gefüllt. Die linken Herzhöhlen sind fast leer und zusammengezogen. Die zwischen den Vor- und Herzkammern gelegenen Oeffnungen besitzen die gewöhnliche Weite. Herzklappen und Innenhaut des Herzens zart. Herzmuskulatur auf dem Durchschnitt schwach graubraun, etwas trocken und trübe. Konsistenz etwas brüchig. An den Halsorganen lassen sich außer starker Blässe keine Veränderungen nachweisen. Die Hüft-Blind-Grimmdarmarterie ist 3,5 cm lang und mäßig erweitert. Die Wand des Gefäßes ist bis 3mm dick, ihre Innenfläche uneben und mit mehreren kleinen grauroten Auflagerungen versehen, die etwas brüchig sind und der Gefäßwand fest anhaften. Die übrigen Gefäße des Darmes erweisen sich als frei von Veränderungen.

Pathologisch-anatomische Diagnose: Verstopfung der magenähnlichen Erweiterung des Grimmdarmes. Drehung der ganzen freien Grimmdarmschleife im Sinne des Uhrzeigers um die Längsachse im Winkel von 360°. Blutige Durchtränkung der Darmwände des abgedrehten Darmteils. Leichte Entzündung der Schleimhaut des Leer-, Hüft- und Blinddarms. Ausdehnung des Magens und saure Erweichung der Magenschleimhaut. Braune Atrophie der Leber. Leichte Trübung des Herzmuskels. Erweiterung und wandständige Thrombose der Hüft-Blind-Grimmdarmarterie.

36. Brauner Wallach, ca. 9 Jahre alt. Gestorben und obduziert am 28, 3. 1906.

Der Kadaver befindet sich in mittlerem Nährzustande. In der Unterhaut, in der Umgebung des Schlauches, der Gelenke und unter dem Bauchfelle liegt etwas gelblich-graues Fettgewebe, das auf dem Durchschnitte einen lappigen Bau erkennen läßt. Die Körpermuskeln sind totenstarr, auf dem Durchschnitte etwas graubraunrot und trübe. Gefäße der Unterhaut leer.

Der Bauch ist stark aufgetrieben. Im freien Raume der Bauchhöhle finden sich 8—10 Liter einer rötlichen, wässerigen Flüssigkeit. Das Bauchfell ist zart und durchsichtig, seine Oberfläche glatt. Blind- und Grimmdarm sind lang und weit. Der Blinddarm und die rechten Lagen des Grimmdarms liegen auf der

rechten, die linken Grimmdarmlagen auf der linken Seite der Bauchhöhle. Die linke obere Grimmdarmlage liegt unter der linken unteren Lage des Grimmdarmes. An den vorderen Querlagen des Grimmdarmes zeigen sich spiralig verlaufende Falten; diese Grimmdarmlagen sind etwas eingeschnürt. Bei der Herausnahme des Grimmdarmes zeigt sich, dass die linken Lagen desselben im Sinne des Uhrzeigers von links nach rechts gedreht sind. Die Drehung beträgt 180°. Die Wände des gedrehten Darmteils sind dick und mit einer rötlich-gelben Flüssigkeit durchtränkt. Die Schleimhaut dieses Darmabschnittes bildet große, wulstartige Falten. Im abgedrehten Darmteile viel Gas und rötliche mit breiigen Massen vermischte Flüssigkeit. Die Beckenkrümmung und der vor derselben gelegene Teil der linken untern Lage des Grimmdarms sind mit festen, einen zusammenhängenden Kotpfropf bildenden Massen angefüllt, die in ihren Randteilen durch eine braunrote Flüssigkeit etwas erweicht sind. Die magenähnliche Erweiterung des Grimmdarmes und der Mastdarm sind fast leer. Im Blinddarm breiiger Inhalt und Gas. Die rechte untere Lage des Grimmdarmes enthält viel breiige Massen, die sich vor der Drehungsstelle angeschoppt haben. Schleimhaut dieser Darmabschnitte leicht fleckig gerötet. Leer- und Hüftdarm enthalten größere Mengen einer grünlich-grauen, trüben Flüssigkeit, die gegen den Blinddarm hin mit breiigen Bestandteilen vermischt ist. Die Schleimhaut des Leer- und Hüftdarms ist streckenweise stark gerötet, dick und mit Blutungen durchsetzt. Im Magen viel Gas und 15 Liter dünnbreiige bis flüssige, saure Massen. Die Schleimhaut der Pförtnerhälfte ist dick, trübe, gallertartig, wie zerflossen, in der Gegend der Fundusdrüsen braunrot, gegen den Pförtner hin mehr graubraun. Oberfläche dieser Schleimhaut glatt und stark glänzend. Die Schleimhaut der linken Magenhälfte ist rötlich grauweiß, ihre Oberfläche glatt. Die Milz mißt 42 cm in der Länge, 18 cm in der größten Breite und 3 cm in der mittleren Dicke. Oberfläche der Milz graublau und hügelig; Konsistenz etwas schlaff. Auf dem Durchschnitte ist das Balkengewebe in den Erhebungen der Milz nicht sichtbar. Pulpa hier schwarzrot, reichlich und zerfließlich. In den übrigen Abschnitten der Milz sind die Trabekeln noch erkennbar. Pulpa rotbraun und weich. Das Gewicht der Leber beträgt $5^1/_2$ kg. Der rechte Leberlappen ist abgeplattet und brettartig dünn, seine Kapsel ist an der Zwerchfellfläche mit zahlreichen weißlich-grauen Zotten besetzt. Der linke Leberlappen ist groß, an seiner vorderen Fläche halbkugelähnlich gewölbt und besitzt abgerundete Ränder. Konsistenz des rechten Leberlappens derb, die des linken weniger derb. Auf dem Durchschnitte ist das Lebergewebe wenig blutreich und läßt die Läppchenzeichnung deutlich erkennen. Die einzelnen Läppchen des rechten Leberlappens sind etwa grieskorngroß und rotbraun, die des linken bis linsengroß und fast grau. Die Nierenkapseln lassen sich leicht von den Nieren abtrennen. Die Nieren besitzen ihre gewöhnliche Form und Größe, sehen außen glatt, mattglänzend und graubraun aus. Konsistenz derb. In der graubraunen Rindenschicht liegen auf dem Durchschnitte zahlreiche grauweiße, radiär verlaufende Streifen. Marksubstanz graurot und gestreift, an der Grenze der Rinde dunkelrot.

Die Brustfellsäcke sind leer. Das Brustfell ist blaßgrau, zart und durchscheinend, seine Oberfläche glatt und mattglänzend. Die Lungen liegen frei in den Brustfellsäcken, sind klein, gut retrahiert und enthalten Luft. Im Herzbeutel ein Eßlöffel voll einer gelblichen, klaren Flüssigkeit. Die Oberfläche der sich berührenden Herzbeutelblätter ist glatt und glänzend. Die rechte Vor- und Herz-

kammer enthalten etwas flüssiges und geronnenes, dunkelrotes Blut. In den linken Herzhöhlen ganz kleine, speckhäutige Gerinnsel. Die zwischen den Vor- und Herzkammern gelegenen Oeffnungen besitzen die gewöhnliche Weite. Herzklappen und Innenhaut des Herzens zart. Die Herzmuskulatur erscheint auf dem Durchschnitte graubraun, etwas trocken und trübe. Konsistenz brüchig. Die Halsorgane zeigen eine auffallende Blässe.

Die Hüft-Blind-Grimmdarmarterie ist 4,3 cm lang, zylindrisch erweitert und an mehreren Stellen leicht sackförmig ausgebuchtet. Die Wand des Gefäßes ist ungleichmäßig verdickt, an der Innenfläche rauh und mit mehreren, bis bohnengroßen, rötlich-grauen, brüchigen Gerinnseln bedeckt, welche der Gefäßwand fest anhaften. Unter diesen Auflagerungen ist die Innenhaut fetzig. Die übrigen Gefäße des Darmes sind, wie die Untersuchung ergibt, frei von Veränderungen.

Pathologisch-anatomische Diagnose: Verstopfung der Beckenkrümmung und der linken unteren Lagen des Grimmdarmes. Drehung der linken Grimmdarmlagen um die Längsachse von links nach rechts im Sinne des Uhrzeigers um 180°. Blutige Durchtränkung der Darmwände im abgedrehten Teile. Entzündung der Leer- und Hüftdarmschleimhaut. Saure Erweichung der Magenschleimhaut. Akute multiple Milzschwellung. Schwund des rechten und kompensatorische Vergrößerung des linken Leberlappens. Katarrh der Nieren. Trübe Schwellung des Herzmuskels. Erweiterung und wandständige Thrombose der Hüft-Blind-Grimmdarmarterie.

Eine Darmverschlingung kann nur an solchen Darmteilen auftreten, die sich in der Bauchhöhle frei bewegen können. Der Zwölffingerdarm ist in seinem Anfangsteile mit dem Magen, der Leber und der Bauchspeicheldrüse und in seinem hinteren Teile mit dem Mastdarm verwachsen. Das Mittelstück des Zwölffingerdarms ist an einem kurzen Gekröse befestigt und außerdem zwischen der vorderen und hinteren Gekröswurzel gelegen. Der Grund des Blinddarms ist mit dem Rücken und der rechten Niere, der Anfangsteil der rechten unteren Grimmdarmlage ist mit dem Blinddarme, und die magenähnliche Erweiterung des Grimmdarms ist mit der Bauchwand und der Bauchspeicheldrüse fest verwachsen. An diesen Darmteilen kann keine Veränderung der Lage, also auch keine Darmverschlingung zustande kommen, sie sind als feste Punkte des Darmes anzusehen. Der Leer- und Hüftdarm sind an einem gemeinschaftlichen Gekröse aufgehängt, dessen Länge von vorn nach hinten zunimmt. Mithin besitzen die hinteren Leerdarmschlingen und der Hüftdarm eine größere Beweglichkeit als die vorderen, und deshalb treten auch die Darmverschlingungen am Hüftdarme und am hinteren Teile des Leerdarms viel häufiger auf als am vorderen Teile desselben. Die Spitze und der Körper des Blinddarms zeigen dagegen eine geringere Beweglichkeit, weil letzterer mit dem Hüftdarme und mit der rechten

unteren Grimmdarmlage durch je ein Band verbunden ist. Der Grimmdarm bildet eine große Darmschleife, deren Schenkel durch ein kurzes Gekröse miteinander verbunden sind, und deren Anfang mit der dorsalen Wand der Bauchhöhle verwachsen ist. Das Ende des einen Schenkels wird von der rechten unteren Lage des Grimmdarms gebildet, die aus dem Blinddarme hervorgeht und durch den Grund desselben mit der dorsalen Wand der Bauchhöhle verbunden ist, und das andere Ende des Schenkels der Grimmdarmschleife ist die magenähnliche Erweiterung, die dicht unter der Wirbelsäule unmittelbar am Rücken befestigt ist. Die Grimmdarmschleife ist länger als die Bauchhöhle und muß sich daher krümmen, um Platz in derselben zu finden. Dadurch entstehen auf der rechten und linken Seite der Bauchhöhle je eine obere und untere Grimmdarmlage und vorn, wo die Krümmung der Schleifenschenkel liegt, ein oberes und unteres Querkolon. Die Verbindung der Schleifenschenkel bildet die Beckenkrümmung, die in der linken Leistengegend ihre Lage hat. Hieraus ergibt sich, daß die Grimmdarmschleife sehr beweglich ist. Ganz besonders beweglich sind die linken Grimmdarmlagen, die sich um ihre Längs- und Querachse drehen können. Sehr leicht beweglich ist auch der Mastdarm, der an einem langen Gekröse befestigt ist und beim Pferde etwa 3 m lang ist. Nur der hintere in der Beckenhöhle gelegene Teil des Mastdarms, das Beckenstück desselben ist durch Fettgewebe mit der Beckenwand verbunden und daher unbeweglich. Aber die Beweglichkeit eines Darmabschnittes ist nicht der einzige Grund für das Zustandekommen einer Verlagerung. Denn sonst würde durch einfaches Wälzen der Pferde, wie es namentlich bei jüngeren Pferden auf der Weide beobachtet werden kann, oft eine Darmverschlingung zustande kommen. Die Erfahrung lehrt jedoch, daß solche Pferde fast niemals an Kolik oder Darmverschlingung erkranken, während sich bei anderen Pferden, die im Stalle gehalten werden und sich nicht gewälzt haben, oft eine tödliche Darmverlagerung ausbildet. Es müssen daher noch andere Ursachen hinzukommen, die das Zustandekommen einer Darmverschlingung herbeiführen. Eine solche liegt, soweit ich es beurteilen kann, in den unregelmäßigen Darmbewegungen kolikkranker Pferde. Während ein Darmabschnitt gelähmt ist oder sich nur schwach bewegt, bewegt sich der nachbarliche noch kräftig und schlingt oder dreht sich um den in Ruhe befindlichen, gelähmten Teil. Eine Lähmung von Darmteilen wird aber wahrscheinlich häufig durch Verstopfung mit festen

Massen oder durch Ansammlung von Gasen herbeigeführt. So konnte bei den Obduktionen der 126 mit Darmverschlingung behafteten Pferde in 102 Fällen eine Verstopfung des Darmes nachgewiesen werden, die teils vor der Hüft-Blinddarmöffnung, teils im Blinddarme, teils im Grimmdarme ihren Sitz hatte. Am häufigsten, 85 mal, war die magenähnliche Erweiterung von der Verstopfung befallen. Berücksichtigt man ferner, daß die magenähnliche Erweiterung des Grimmdarms dorsal und mehr rechts gelegen ist, und daß sie bei ihrer Verstopfung ein erhebliches Gewicht erlangt, so ergibt sich, daß die magenähnliche Erweiterung rein mechanisch durch ihre Schwere einen Zug auf die rechte und linke obere Grimmdarmlage ausübt, der gewöhnlich zu einer Drehung der linken Grimmdarmlagen oder des ganzen beweglichen Teiles der Grimmdarmschleife um ihre Längsachse von links nach rechts führt.

Der Volvulus des Leerdarms hatte in der größten Mehrzahl der Fälle seinen Sitz im hinteren Teile des letzteren und umfaßte nicht selten gleichzeitig den ganzen Hüftdarm. Zahlreiche an dem langen Gekröse hängende Darmschlingen hatten sich um ihre Querachse oft zu einem festen Strange zusammengedreht. Der von der Drehung betroffene Darmteil hatte eine Länge von 5—10 m. In einem Falle wurde beobachtet, daß die Leerdarmschlingen sich zu einem kunstgerechten Knoten miteinander verschlungen und in zwei anderen Fällen, daß sie sich um die linken Grimmdarmlagen gewickelt und letztere abgeschnürt hatten. Die abgeschnürten Grimmdarmlagen hatten sich hinter der Abschnürungsstelle mehrmals um ihre Längsachse gedreht.

Der Volvulus des Blinddarms stellte sich in den beiden beobachteten Fällen in Form einer Knickung dar. Die beweglichen Abschnitte des Blinddarms, der Körper und die Spitze hatten sich um ihre Querachse gedreht, so daß die Blinddarmspitze bis in die Schamgegend oder in die rechte Leistengegend reichte.

Am Grimmdarme sind zwei Arten der Drehung möglich. Der freie Teil der Grimmdarmschleife kann sich um die Längs- oder um die Querachse drehen. Beide Arten der Drehung wurden beobachtet. Die Drehung um die Längsachse war jedoch bei weitem die häufigste; sie wurde in 60 Fällen ermittelt, während die Drehung um die Querachse nur 6 mal festgestellt werden konnte. Unter diesen 5 Fällen waren 2 Fälle, in denen beide Drehungen nachgewiesen werden konnten. Häufig drehen sich nur die linken Grimmdarmlagen um ihre Längsachse und reicht die Drehung bis zu den vorderen Quer-

lagen. In einer großen Anzahl von Fällen hatte sich aber die ganze Grimmdarmschleife bis zu den festen Enden der Schenkel korkenzieherartig um die Längsachse gedreht. In der Regel findet die Drehung um die Längsachse in der Richtung von links nach rechts, im Sinne des Uhrzeigers statt. Diese Drehung wurde in 58, die im entgegengesetzten Sinne nur in 4 Fällen beobachtet. Die Drehungsrichtung wird hauptsächlich durch die anatomische Lage der linken Grimmdarmlagen bedingt. Beide Lagen liegen der linken Bauchwand dicht an, und die linke obere Grimmdarmlage kann daher nur schwer nach links, sehr leicht aber nach rechts, d. h. gegen die Mitte der Bauchhöhle sich lagern. Dazu kommt, daß die stark gefüllte magenähnliche Erweiterung, die mehr rechts liegt, einen Zug auf die linke obere Grimmdarmlage ausübt und ihr dadurch die Drehungsrichtung von links nach rechts zuweist. Die Größe der Drehung um die Längsachse entweder der ganzen freien Grimmdarmschleife oder nur der linken Grimmdarmlagen kann nun verschieden sein.

So wurde

6	mal	eine	Drehung	um	90 °,
8	„	„	„	„	180 °,
4	„	„	„	„	270 °,
40	„	„	„	„	360 ° und
2	„	„	„	„	mehr als 360 ° beobachtet.

In 2 Fällen hatte sich nur die linke obere Grimmdarmlage nach Zerreißung des Grimmdarmgekröses um ihre Längsachse gedreht. Die Drehung war von links nach rechts erfolgt.

Für den Anfänger ist es schwer, die Richtung und den Grad der Drehung sicher zu bestimmen. Ob eine Rechts- oder Linksdrehung der Grimmdarmlagen vorliegt, läßt sich einmal an dem Verlaufe der spiralig gedrehten Falten an der Drehungsstelle erkennen. Ferner kann die Drehung der Grimmdarmlagen durch den Obduzenten beseitigt werden, indem er die freie Grimmdarmschleife im entgegengesetzten Sinne dreht und dabei die Drehungsrichtung feststellt. Für die Ermittelung des Grades der Drehung empfiehlt es sich, daß der Obduzent an der rechten Seite des Kadavers die Bestimmung der Lage der Darmteile vornimmt. Hat eine Drehung um die Längsachse der linken Grimmdarmlagen um 90 ° von links nach rechts stattgefunden, so liegen die linken Grimmdarmlagen nebeneinander, und zwar ist die obere Lage dem Obduzenten zugekehrt. Bei einer Drehung um 180 ° liegt die obere Lage unter der unteren, bei einer solchen von

270 ° liegen beide Lagen wieder nebeneinander, und zwar ist die untere nunmehr dem Obduzenten zugekehrt. Hat eine Drehung um 360 ° stattgefunden, so liegen die Grimmdarmlagen scheinbar ganz normal übereinander. Die Drehung der freien Teile der Grimmdarmschleife um die Querachse ist nicht häufig, sie konnte nur 5 mal wahrgenommen werden. Bei dieser Drehung wird die Beckenflexur nach vorn verlagert und findet sich meist dicht hinter dem Zwerchfelle.

Jede Drehung des Darms, die sich während des Lebens vollzieht, hat eine Ansammlung des Darminhaltes vor der Drehungsstelle und eine Störung der Blutzirkulation im gedrehten Darmabschnitte zur Folge. Denn an der Drehungsstelle wird die Lichtung des Darms verlegt. Dadurch entsteht für die Fortbewegung des Darminhaltes ein Hindernis, vor welchem der Inhalt sich ansammelt. Unmittelbar vor der Drehungsstelle bildet sich gewöhnlich ein fester Pfropf aus. Der festliegende Inhalt setzt sich um; die Umsetzungsprodukte wirken reizend auf die Darmschleimhaut ein und können eine Entzündung an der letzteren hervorrufen. An der Drehungsstelle wird durch das Zusammendrehen des Darms und Gekröses ein Druck auf das Gewebe ausgeübt, der an demselben Blutleere erzeugt. Die Venen können schon durch einen geringen Druck vollständig verlegt werden, weil sie sehr dünnwandig sind und in ihren Wänden nur wenige elastische Fasern aufweisen. Die Wände der Arterien dagegen sind viel dicker und reich an elastischem Gewebe. Daher werden die Arterien durch einen Druck, der die Venen schon vollständig verschließt, nur unerheblich verengt. Durch die Arterien kann der Blutzufluß in den abgedrehten Darmteil fast ungehindert erfolgen, während der Abfluß des Blutes durch die Venen sehr erschwert oder gänzlich aufgehoben ist. In dem abgedrehten Darmgebiete bildet sich demnach rasch eine hochgradige venöse Stauung aus. Das Blut häuft sich zunächst in den Venen und in dem Wurzelgebiete derselben, in den Kapillaren, an und erweitert diese Gefäße. Nach kurzer Zeit dringt durch die Gefäßwände Blutflüssigkeit nach außen. Mit diesem Flüssigkeitsstrome gelangen auch massenhaft rote Blutkörperchen in das nachbarliche Gewebe, die wahrscheinlich durch den infolge der Stauung erhöhten Blutdruck durch die Gefäßwände hindurchgepreßt werden. Blutflüssigkeit und rote Blutkörperchen füllen sehr bald die Saftlücken des Gewebes vollständig an, wodurch letzteres anschwillt. Ueber den Grad der Anschwellung entscheiden Größe und Zahl der Saftlücken. In der Schleimhaut und im Gewebe unter der Schleimhaut

sind die Saftlücken sehr groß und zahlreich und können daher viel Flüssigkeit und rote Blutkörperchen aufnehmen, während in der Muskelkaut und Serosa nur sehr wenige und kleine Saftlücken enthalten sind. Infolgedessen ist die Schwellung der Schleimhaut und des unter ihr gelegenen Gewebes sehr bedeutend, während diejenige der Serosa und Muskelhaut nur gering ist. Mukosa und Submukosa erreichen nicht selten eine Dicke von 2—3 cm und da sie auch an Länge und Breite infolge der Schwellung erheblich zunehmen, so legen sie sich in Falten. Letztere sind oft so groß, daß sie mit Wülsten verglichen werden können, die weich und dunkelrot gefärbt sind. Mithin ist die starke Anschwellung der Schleimhaut in einem abgedrehten Darmabschnitte lediglich auf die venöse Stauung des Blutes zurückzuführen. Sobald nun die Saftlücken der Darmwand gefüllt sind, ergießt sich die Flüssigkeit über die Oberfläche der Darmwand und sammelt sich teils im Darmlumen und teils im freien Raume der Bauchhöhle an. So konnten aus dem freien Raume der Bauchhöhle nicht selten bis 15 Liter und aus dem abgedrehten Darmabschnitte bis 8 Liter Flüssigkeit entleert werden. Die Oberfläche des abgedrehten Darmteils zeigt nach Eröffnung der Bauchhöhle stets einen spiegelnden Glanz, weil sie mit Flüssigkeit bedeckt ist. Dieser starke Glanz verliert sich jedoch, sobald der Darmteil bei eröffneter Bauchhöhle einige Zeit der Einwirkung der äußeren Luft ausgesetzt war. Die Darmteile erscheinen außen graublau oder blaurot. Die Gekrösvenen des abgedrehten Darmteils sind oft so stark erweitert, daß sie die Dicke eines Fingers erreichen.

Der Inhalt in dem verlagerten Teile des Darmes setzt sich um und reizt durch seine Umsetzungsprodukte die Schleimhaut. In letzterer sind aber die Zirkulationsverhältnisse durch die venöse Stauung bereits sehr verschlechtert, und deshalb erzeugen die auf die Oberfläche der Schleimhaut einwirkenden Reize leicht Nekrose (Diphtherie). Häufig sterben die oberflächlichen Schichten der Schleimhaut in großer Ausbreitung ab und bilden eine graue zusammenhängende Haut, die sich stellenweise in Form von Fetzen ablöst. Die abgestorbenen Teile nehmen eine graue oder gelblichgraue Farbe an.

Es ist bekannt, daß Pferde, die an einer Darmverschlingung leiden, meist sehr rasch zu Grunde gehen. Der schnelle Tod ist auf die Verblutung in den Darm zurückzuführen, die eine allgemeine kollaterale Anämie im Gefolge hat, und da sämtliche Darmvenen mit Ausnahme derjenigen, die dem hinteren Abschnitte des Mastdarms

zugehören, Wurzeln der Pfortader sind, so gehen solche Pferde eigentlich infolge einer Verblutung in die Pfortaderwurzeln ein. Nach dem Abziehen der Haut fällt an den Kadavern solcher Pferde die allgemeine Blässe der Unterhaut auf. Erfolgt die Blutentziehung durch die Stauung im Darme nur langsam, so kann die Darmentzündung, die sich infolge der Ansammlung des Darminhalts vor der Drehungsstelle und besonders im abgedrehten Darmteile ausbildet, gleichzeitig als Todesursache angesehen werden.

2. Invagination des Darms.

Bei der Invagination rückt ein Darmstück in ein benachbartes herab, so daß das letztere eine Scheide um das erstere bildet. Bei der Invagination begegnet man drei in einander geschobenen Darmrohren. Das äußere Rohr bildet das Intussuszipiens oder die Vagina; die beiden inneren sind das Intussuszeptum.

Diese Form der Darmverlagerung wurde nur in zwei Fällen am Leerdarme beobachtet. Als Ursache der Invagination wurde in einem Falle ein faustgroßes gestieltes Myom gefunden, das im Anfangsteile des invaginierten Darmstückes unter der Submukosa saß. In dem andern Falle, zeigte sich keine organische Abweichung an der Leerdarmwand und ließ sich die Ursache der Invagination nicht sicher ermitteln.

Vor dem invaginierten Darmteil entsteht in ähnlicher Weise wie bei der Darmverschlingung eine Ansammlung des Inhalts und am Intussuszeptum eine starke venöse Stauung; denn das Intussuszipiens übt auf das letztere besonders auf den Anfang desselben, einen Druck aus, der zum Verschlusse der Venen hinreicht, die Arterien aber noch wegsam läßt. In den beiden zur Beobachtung gelangten Fällen war das Intussuszipiens sehr lang und infolgedessen eine kollaterale Anämie zustande gekommen. Vor der invaginierten Stelle hatte sich durch die Umsetzungsprodukte des angesammelten Darminhalts eine Darmentzündung ausgebildet. Aus den nachfolgenden Obduktionsbefunden lassen sich die weiteren Veränderungen ersehen.

37. Fuchsstute, ca. 8 Jahre alt.

Gestorben und obduziert am 2. 4. 1903.

Der Kadaver zeigt einen guten Nährzustand. Die Körpermuskeln befinden sich in der Totenstarre und sehen braunrot aus.

Die Bauchdecken sind leicht gespannt. In der Bauchhöhle ungefähr 8 Liter einer gelbrot gefärbten, leicht getrübten Flüssigkeit. An der Lage des Darmes ist zunächst keine Abweichung nachzuweisen. Blind- und Grimmdarm sind zusammen-

gezogen. Der Leerdarm ist stark gefüllt und ausgedehnt. Das Bauchfell ist zart und durchscheinend, an seiner Oberfläche glatt und glänzend. Beim Herausschneiden des Leerdarmes trifft man im mittleren Abschnitte desselben auf einen korkenzieherartig aufgerollten Darmabschnitt. Bei der Aufrollung dieses Darmteiles ist nachzuweisen, daß ein 3 m langer Abschnitt des Leerdarmes mit seinem Gekröse in den folgenden Darmabschnitt eingeschoben ist. Der eingeschobene Darmteil ist schwarzrot gefärbt, seine Wände sind sehr dick und mit einer blutigen Flüssigkeit durchtränkt. Die Schleimhaut dieses Darmteiles bildet dunkelrote wulstartige Falten. Der Inhalt des eingescheideten Darmteiles besteht aus einer rotbraunen, mehrere Liter messenden Flüssigkeit. Der übergeschobene Teil des Darmes weist nur eine diffuse Rötung der Schleimhaut auf; derselbe geht dann in den fast leeren hinteren Abschnitt des Leerdarmes über. Am Anfange des eingeschobenen Teiles des Darmes ragt eine fast faustgroße Geschwulst in das Lumen desselben hinein. Die Geschwulst ist von der Schleimhaut überzogen und nimmt mit einem ziemlich dünnen Stiele ihren Ursprung aus der Muskelhaut des Darmes. Die Geschwulst ist weich, elastisch, auf dem Durchschnitte grau gefärbt und zeigt auf der Bruchfläche einen faserigen Bau. Die später vorgenommene mikroskopische Untersuchung der Geschwulst ergibt, daß letztere aus glatten Muskelzellen und wenig Bindegewebe besteht. Die vor der Einschiebung gelegenen Abschnitte des Leerdarmes enthalten große Mengen graugrün gefärbter trüber Flüssigkeit. Die Schleimhaut zeigt stellenweise fleckige Rötungen. Im Blind- und Grimmdarm mäßige Mengen grau gefärbter dünnbreiiger Massen. Die Schleimhaut des Blind- und Grimmdarms ist dunkelgrau. Der Magen enthält viel Gas und flüssigen Inhalt. An der Schleimhaut der Schlundhälfte keine Abweichungen. Die Schleimhaut der Pförtnerhälfte ist fleckenweise gerötet und trägt auf der Oberfläche einen zähen schleimigen Belag, der sich schwer abspülen läßt. Das Gewicht der Leber beträgt $6^1/_2$ kg. Die Leber sieht außen braunrot aus und besitzt eine derbe Konsistenz. Auf dem Durchschnitte sind die Grenzen der Leberläppchen deutlich erkennbar. Die Läppchen sind graubraun gefärbt und hirsekorngroß. Die Milz mißt 52 cm in der Länge, 23 cm in der größten Breite und 3 cm in der Dicke. Die Milzoberfläche ist glatt und graublau. Konsistenz der Milz weich. Auf dem Durchschnitte ist das Balkengewebe noch sichtbar. Pulpa rotbraun und weich. Die Nierenkapseln lassen sich leicht von den Nieren abtrennen. Die Nieren besitzen ihre gewöhnliche Form und Größe; ihre Oberfläche ist glatt und braunrot. Konsistenz derb. Auf dem Durchschnitte liegen in der Rindenschicht zahlreiche graue radiär verlaufende Streifen, die den verbreiterten Markstrahlen entsprechen. Marksubstanz graurötlich und gestreift.

Die Brustfellsäcke sind leer. Das Brustfell ist zart und durchscheinend, seine Oberfläche glatt. Die Lungen liegen frei in den Brustfellsäcken und sind etwas größer als im Retraktionszustande. Das Lungengewebe ist etwas gerötet und knistert schwach beim Hinüberstreichen mit den Fingerspitzen. Die Durchschnittsfläche ist glatt, feucht und bedeckt sich nach kurzer Zeit mit einem dichten feinblasigen Schaume. Im Herzbeutel 30 ccm einer bernsteingelben klaren Flüssigkeit. Die Oberfläche der sich berührenden Herzbeutelblätter ist glatt und glänzend. Die rechte Vor- und Herzkammer sind mit flüssigem und geronnenen dunkelroten Blute mäßig gefüllt. In den linken Herzhöhlen sehr kleine dunkelrote und speckhäutige

Gerinnsel. Die zwischen den Vor- und Herzkammern gelegenen Oeffnungen sind normal weit. Herzklappen und Innenhaut des Herzens zart. Unter der Innenhaut der linken Herzkammer liegen streifige und fleckige Blutungen. Die Herzmuskulatur erscheint auf dem Durchschnitte graubraunrot, etwas trocken und trübe. An den Halsorganen keine Veränderungen. Die Hüft-Blind-Grimmdarmarterie ist 3,5 cm lang und spindelförmig erweitert. Die Wand der Arterie ist ungleichmäßig verdickt, an der Innenfläche rauh und mit flachen gerinnselartigen grauroten Auflagerungen versehen, die der Wand fest anhaften. Alle übrigen Darmgefäße sind frei von Veränderungen.

Pathologisch-anatomische Diagnose: Invagination des Leerdarms infolge eines großen submukösen Myoms im Anfangsteile des invaginierten Darmabschnittes. Blutige Durchtränkung des invaginierten Darmteils. Magendarmkatarrh. Leichte Schwellung der Milz. Katarrh der Nieren. Trübe Schwellung des Herzmuskels. Lungenödem. Erweiterung und wandständige Thrombose der Hüft-Blind-Grimmdarmarterie.

38. Schimmelwallach, ca. 15 Jahre alt.

Gestorben und obduziert am 28. 10. 1904.

Der Kadaver befindet sich in mittlerem Nährzustande. In der Unterhaut, in der Umgebung der Gelenke und unter dem Bauchfelle liegt etwas Fettgewebe von lappigem Bau. Die kräftig entwickelten Körpermuskeln sind totenstarr, auf dem Durchschnitte braunrot und etwas feucht. Gefäße der Unterhaut leer.

Der Bauch ist mäßig aufgetrieben. Im freien Raum der Bauchhöhle 10 Liter einer braunroten, wässerigen, leicht getrübten Flüssigkeit. Das Bauchfell ist zart, seine Oberfläche glatt und glänzend. Die prall gefüllten und stark ausgedehnten Leerdarmschlingen liegen in der linken Unterrippen-, Flanken- und Leistengegend und ragen in die rechte Hälfte der Bauchhöhle hinein. Blind- und Grimmdarm sind klein, zusammengezogen, liegen auf der rechten Seite der Bauchhöhle und werden teilweise von den Leerdarmschlingen bedeckt. Bei der Herausnahme des Leerdarms zeigt sich, daß der hintere Abschnitt desselben samt seinem Gekröse in einer Länge von 4 m in den Hüft- und Blinddarm hineingeschoben ist. Die Wände und das Gekröse des eingescheideten Darmstückes sind dick und mit einer blutigen Flüssigkeit durchtränkt. Die Wände des eingescheideten Teiles sind gleichfalls blutig imbibiert, besonders sieht die Schleimhaut dieses Teiles gleichmäßig dunkelrot aus. Die Schleimhaut des invaginierten Darmstückes bildet große wulstartige Falten und ist besonders auf der Höhe des letzteren abgestorben. Die abgestorbenen Teile der Schleimhaut erscheinen gelblichgrau und sind fetzig. Im invaginierenden Leer-, Hüft- und besonders im Blinddarm finden sich große Mengen einer braunroten, blutigen Flüssigkeit, die mit wenig breiigen Bestandteilen vermischt ist. Vor der Einscheidung enthalten Leer- und Zwölffingerdarm viel graugrüne, trübe, mit festen Teilchen gemischte Flüssigkeit. Die Schleimhaut dieser Darmabschnitte ist streckenweise gerötet. Im Grimmdarm etwas breiiger Inhalt, der gegen den Mastdarm hin mehr fest wird. Der Mastdarm ist fast leer. Die Schleimhaut des Grimmdarms erscheint dunkelgrau, die des Mastdarms weißlichgrau und weist stellenweise ganz schwache Rötungen auf. Der Magen ist groß und stark ausgedehnt; seine Wände sind dünn; er enthält viel Gas und dünnbreiige saure Massen in reichlicher Menge. An der Schleimhaut der Schlundhälfte

nichts Abweichendes. Die Schleimhaut der Pförtnerhälfte ist etwas dick, trübe und gallertartig. In der Gegend der Fundusdrüsen sieht diese Schleimhaut braun, gegen den Pförtner hin mehr grau aus. Das Gewicht der Leber beträgt $5^1/_2$ kg. An der Zwerchfellfläche ist die Leberkapsel mit mehreren weißlichen Zotten besetzt. Die Leberränder sind scharf. Konsistenz der Leber derb. Das Lebergewebe ist auf dem Durchschnitte wenig blutreich und graubraun. Die Grenzen der etwa hirsekorngroßen Leberläppchen sind gut erkennbar. In der Mitte sind die Läppchen braun, am Rande grau gefärbt. Die Milz mißt 41 cm in der Länge, 24 cm in der größten Breite und 3 cm in der mittleren Dicke. Die Milz sieht graublau aus, ist an der Oberfläche glatt und besitzt eine schlaffe Konsistenz. Das Balkengewebe ist auf dem Durchschnitte noch sichtbar. Pulpa braunrot, reichlich und breiig. Die Nierenkapseln lassen sich leicht von den Nieren abtrennen. Beide Nieren besitzen ihre gewöhnliche Form und Größe, sehen rotbraun aus und fühlen sich etwas derb an. Auf dem Durchschnitte sind die Knäuel in der Rinde als feine rote Pünktchen erkennbar. Die Markstrahlen sind breit und treten in der Rinde als grauweiße, radiär verlaufende Züge deutlich hervor. Beim Streichen mit dem Messerrücken von der Rinde her gegen die Papille hin entleert sich aus den großen Sammelröhren eine graugelbe, trübe, schleimige Masse. Die Marksubstanz ist blaßrot und streifig.

In den Brustfellsäcken kein fremder Inhalt. Das Brustfell ist blaßgrau und durchscheinend, seine Oberfläche glatt. Die Lungen liegen frei in den Brustfellsäcken, sind gut retrahiert, klein, elastisch und knistern überall beim Hinüberstreichen mit den Fingerspitzen. Im Herzbeutel 25 ccm einer gelbroten, klaren Flüssigkeit. Die Oberfläche der sich berührenden Herzbeutelblätter ist glatt und glänzend. Der Umfang des Herzens beträgt an der Herzbasis 62 cm. Rechte Kammer 16 cm, linke 19 cm hoch. Das nicht eröffnete Herz wiegt mit Blut $4^1/_2$ kg. Ohne Blut beträgt das Gewicht des Herzens $4^1/_4$ kg. In den rechten Herzhöhlen finden sich mäßig große dunkelrote Gerinnsel und etwas flüssiges Blut. Das linke Herz ist fast leer und zusammengezogen. Die zwischen den Vor- und Herzkammern gelegenen Oeffnungen sind normal weit. An den Herzklappen und an der Innenhaut des Herzens keine Abweichungen. Die Herzmuskulatur ist auf dem Durchschnitte leicht graubraunrot, etwas trocken und trübe. Konsistenz des Herzmuskels brüchig. Die Halsorgane zeigen außer starker Blässe keine Veränderungen. Die Hüft-Blind-Grimmdarmarterie ist 4 cm lang und zylindrisch erweitert. Die Wände des Gefäßes sind dick. Die Innenhaut der Arterie trägt auf ihrer Oberfläche ein längliches, etwa kleinfingerdickes Gerinnsel, das graurot, etwas brüchig und mit der Gefäßwand innig zusammenhängend ist. Unter dieser Auflagerung ist die Innenhaut fetzig. An den übrigen Gefäßen des Darmes bestehen keine Abweichungen.

Pathologisch-anatomische Diagnose: Invagination des Leerdarmes. Blutige Durchtränkung der Wände des invaginierten Darmabschnitts und Diphtherie seiner Schleimhaut. Leichte Entzündung der Schleimhaut des vor der Invagination gelegenen Leerdarmteils. Saure Erweichung der Magenschleimhaut. Geringgradige Schwellung der Milz. Katarrhalische Nierenentzündung. Trübe Schwellung des Herzmuskels. Erweiterung und wandständige Thrombose der Hüft-Blind-Grimmarterie.

3. Einklemmung und Abschnürung des Darms.

Eine Einklemmung des verlagerten Darms bezeichnet man auch als „eingeklemmten Bruch"; sie kommt dadurch zustande, daß ein Darmteil durch eine enge, mit der Bauchhöhle in Verbindung stehende natürliche oder pathologisch entstandene Oeffnung hindurchtritt und von den Rändern dieser Oeffnung fest umschnürt wird. Die Bauchhöhle besitzt in ihrem hinteren Teile zwei fingerförmige Fortsätze, die Scheidenfortsätze. Letztere sind als Ausstülpungen des parietalen Blattes des Bauchfells anzusehen. Mit dem parietalen Bauchfelle haben sich auch die übrigen Wandbestandteile der Bauchdecken ausgestülpt, so daß in den Wänden dieser beiden Fortsätze alle Schichten der sonstigen Bauchwand nachgewiesen werden können. Die Scheidenfortsätze sind bei allen Pferden vorhanden, verkümmern aber bei weiblichen Tieren, während sie bei männlichen Tieren zwei große Säcke bilden, die zur Aufnahme der Hoden und Samenstränge dienen. Die Scheidenfortsätze stehen mit der Bauchhöhle durch je eine enge Oeffnung in Verbindung, die bei Pferden zeitlebens offen ist. Diese Oeffnung, innerer Bauchring genannt, stellt einen kleinen Schlitz dar, durch den sich nur schwer der Zeigefinger der Hand hindurchführen läßt. Bei Wallachen dürfte der Schlitz eine Länge von 2—3 cm besitzen; bei älteren Hengsten ist er zuweilen erheblich größer, so daß man zwei Finger in denselben schieben kann. Eine andere natürliche Oeffnung findet sich im vorderen Teile der Bauchhöhle. Zwischen der magenähnlichen Erweiterung des Grimmdarms und der Bauchspeicheldrüse auf der einen, und der Leber auf der anderen Seite liegt eine enge Oeffnung, das Winslowsche Loch, das den Eingang in einen dorsoventral verlaufenden Kanal bildet, der in den Netzbeutel führt. Im Zwerchfelle endlich entstehen durch partielle Zerreißung Löcher, die die Bauchhöhle mit den Brustfellsäcken verbinden.

Durch den inneren Bauchring kann eine Darmschlinge unmittelbar in den Processus vaginalis eintreten. Bleibt die Darmschlinge in demjenigen Teile des Scheidenfortsatzes, der im Leistenkanal liegt, so bezeichnet man diese Darmverlagerung als Leistenbruch, Hernia inguinalis, tritt die Darmschlinge tiefer herab, so entsteht ein Hodensackbruch, Hernia scrotalis. Der Durchtritt des Darms durch das Winslowsche Loch kann aber nicht von oben her erfolgen, weil hier die angrenzenden Organe, Leber und magenähnliche Erweiterung, an der dorsalen Bauchwand angewachsen sind und den Zugang zum

Winslowschen Loch verwehren. Frei bewegliche Darmschlingen müssen vielmehr, um durch das Winslowsche Loch hindurchtreten zu können, von unten und hinten her den Netzbeutel in der Richtung auf das Winslowsche Loch vorschieben. Bei dem Durchtritte von Darmschlingen durch das Loch sind letztere deshalb stets vom Netzbeutel bedeckt. Nun ist das große Netz beim Pferde wenig widerstandsfähig und zerreißt leicht, und deshalb bilden die Reste desselben einen halskrausenähnlichen Behang um die Einschnürungsstelle des Darms. Eine Darmverlagerung durch das Winslowsche Loch wird als Hernia foraminis Winslowii bezeichnet. Endlich können Darmteile durch Löcher des Zwerchfells aus der Bauchhöhle in einen Pleurasack gelangen. Diese Darmverlagerung heißt Zwerchfellsbruch, Hernia diaphragmatica. Die durch die genannten Oeffnungen verlagerten Darmschlingen werden der Regel nach von den Rändern der Oeffnung fest umschnürt und dadurch eingeklemmt. Solche eingeklemmten Brüche wurden unter den 428 ausgeführten Sektionen 13mal = 3,04 pCt. beobachtet:

1. Leistenbruch, stets Leerdarm betroffen, 5 Fälle;

2. Bruch durch das Winslowsche Loch, Leerdarm 4mal, Hüftdarm 1mal betroffen, 5 Fälle;

3. Zwerchfellbruch, Leerdarm 2mal, Mastdarm, 1mal betroffen, 3 Fälle.

Bemerkenswert ist, daß der eingeklemmte Leistenbruch nur bei Hengsten gefunden worden ist, die stets einen sehr weiten inneren Bauchring besaßen.

Die Abschnürung von Darmteilen vollzieht sich in der Weise, daß strangartige Gebilde, die meist unter pathologischen Verhältnissen entstanden sind, sich um Darmschlingen legen und dieselben fest umschnüren. Bei älteren Pferden finden sich sehr häufig Stränge in der Bauchhöhle, die durch Zerreißung des großen Netzes entstanden sind. Nicht selten kommen ferner beim Pferde Lipome vor, die sich aus dem zwischen den Gekrösblättern des Mastdarms liegenden Fettgewebe entwickeln und ihren Sitz meist dicht am Gekrösansatze haben. Diese Lipome üben durch ihr eigenes Gewicht einen Zug auf die Ursprungsstelle aus, die sich allmählich zu einem langen Stiele verlängert, an dem das Lipom hängt. In einem Falle hatte sich im linken Eierstocke eine kindskopfsgroße Zyste gebildet und war das Aufhängeband des Eierstocks zu einem langen Strange ausgezogen. In der Beckenhöhle bei Stuten finden sich endlich zwei freie natürliche Bänder, die breiten

Mutterbänder, durch welche Darmteile abgeschnürt werden können. Abschnürungen des Darms durch die beschriebenen Stränge und Bänder wurden bei 15 Pferden (3,50 pCt.) ermittelt. Der Leerdarm war durch einen Netzstrang 8mal, der Hüftdarm 4mal abgeschnürt worden. In einem Falle hatte sich um eine Leerdarmschlinge ein gestieltes Lipom geschlungen. Der Mastdarm war bei einem Pferde durch den zystisch entarteten linken Eierstock und bei einem zweiten Pferde durch das linke breite Mutterband abgeschnürt worden.

Bei Einklemmungen eines Darmteils üben die Ränder der Bruchpforte und bei Abschnürungen von Darmteilen der Strang oder das Band, die sich um dieselben gelegt haben, einen Druck aus, durch den die Fortbewegung der Inhaltsmassen unterbrochen wird. Der Inhalt sammelt sich vor der gedrückten Stelle an und dadurch wird der betreffende Darmteil ausgedehnt. Die Darmschleimhaut wird durch den Inhalt und die Umsetzungsprodukte desselben gereizt, und infolge des Reizes entsteht eine Entzündung. Der hinter der Einklemmung oder Abschnürung gelegene Darmteil kann dagegen seinen Inhalt entleeren und wird, da kein neuer Inhalt in ihn eintreten kann, ganz leer; seine Muskelhaut zieht sich deshalb zusammen. In dem eingeklemmten oder abgeschnürten Teile, z. B. bei einer Hernia incarcerata inguinalis oder bei einer Abschnürung einer Darmschlinge durch einen Strang, kann der Inhalt nicht weiter bewegt werden. Die Ränder der Bruchpforte oder die den Darm umschlingenden Stränge drücken auf die Blutgefäße der Darmwand und erzeugen an der Schnürstelle einen anämischen Ring, eine Strangulationsmarke. Der Blutstrom in den Venen und Kapillaren ist vollständig unterbrochen, weil diese Gefäße dünne Wände besitzen, die schon durch mäßigen Druck zusammengedrückt werden können. Dagegen bleiben die Arterien infolge ihrer dicken und elastischen Wände zum Teil offen. Durch die Arterien wird dem abgeschnürten Darmteile noch Blut zugeführt, das infolge des Verschlusses der Venen nicht wieder abfließen kann. Deshalb bildet sich sehr rasch im eingeklemmten oder abgeschnürten Darmteile eine hochgradige Stauung aus, die bereits beim Volvulus des Darms beschrieben worden ist. Das Stauungsexsudat fließt über die Darmschleimhaut in den eingeklemmten oder abgeschnürten Darmteil und über die Serosa desselben entweder in den Bauchsack, Processus vaginalis, Pleurasack oder direkt in den freien Raum der Bauchhöhle. Da die Bruchsäcke mit der Bauchhöhle kommunizieren, so kann das Exsudat auch aus ihnen in die Bauchhöhle abfließen.

Die eingeklemmten oder abgeschnürten Darmteile haben in der Regel nur eine geringe Länge; eine Verblutung in das Darmlumen und in den freien Raum der Bauchhöhle, wie sie beim Volvulus des Darms beobachtet wird, pflegt deshalb nicht einzutreten. Der eingeklemmte oder abgeschnürte Darmteil stirbt auch bald ab. Auf die in der Stauung befindliche und dadurch weniger widerstandsfähige Schleimhaut wirken die Produkte der Umsetzung des Darminhalts ein und die am Darminhalte haftenden Mikroorganismen, die sonst unschädlich sind, dringen in die ihres natürlichen Schutzes beraubte Schleimhaut ein und bewirken ihre Ertötung. Vor dem abgeschnürten Darmteile sammelt sich der Inhalt an; der Teil erweitert sich, und die Schleimhaut desselben wird gereizt. Die Einklemmung oder Abschnürung des Darms führt beim Pferde meist rasch zum Tode. Der tödliche Ausgang wird durch das rasche Zusammenwirken der angeführten Prozesse erzeugt. In einzelnen Fällen kann die Gasentwickelung in dem vor der Abschnürung gelegenen Darmteile und im Magen so hochgradig werden, daß eine Zerreißung des Magens eintritt oder daß infolge der Bewegungstörungen des Zwerchfells Erstickung erfolgt.

Ziemlich häufig findet man bei der Obduktion von Pferden, die an Kolik oder an anderen Krankheiten gestorben sind, Lageveränderungen des Darms, die erst während des Todeskampfes zustande gekommen sind. Diese Lageveränderungen entstehen dadurch, daß sich der Darm während des Todeskampfes unregelmäßig zusammenzieht. Der Darm ist an einer oder mehreren Stellen verengt, und da der Kontraktion die Todesstarre folgt, so wird der Kontraktionszustand des Darms stabil gemacht. Diese Verengerungen des Darms können mit wirklichen Darmstenosen leicht verwechselt werden, unterscheiden sich jedoch von ihnen dadurch, daß sie gewöhnlich multipel sind und durch mäßige Ausdehnung der Darmwände leicht beseitigt werden können. Ferner können Lageveränderungen des Darms nach dem Tode durch den Transport des Kadavers und starke Gasentwickelung in einzelnen Darmteilen sich ausbilden. Nicht selten zerreißt bei starken Ansammlungen von Gas im Magen und Darm das Zwerchfell und werden Darmschlingen durch den Riß in einen Pleurasack hineingedrückt. Endlich kann eine Darmverlagerung, z. B. eine Invagination des Darms, während der Obduktion durch unvorsichtige Herausnahme des Darms entstehen. Alle Darmverlagerungen, die sich während des Todes oder nach demselben ausgebildet haben, unterscheiden sich von den bei Lebzeiten entstandenen dadurch, daß weder eine Ansammlung des

Darminhalts noch eine Zirkulationsstörung am verlagerten Darmteil nachzuweisen ist, weil nach dem Tode sowohl die Fortbewegung des Darminhalts als auch die Zirkulation des Blutes aufhört.

39. Rapphengst, ca. 8 Jahre alt.

Gestorben und obduziert am 31. 10. 1904.

Der Kadaver befindet sich in mittlerem Nährzustande. In der Unterhaut, in der Umgebung der Gelenke und unter dem Bauchfelle liegt etwas graues Fettgewebe von lappigem Bau. Die gut entwickelten Muskeln sind totenstarr, auf dem Durchschnitte rot und etwas feucht.

Der Bauch ist stark aufgetrieben. Die rechte Seite des Hodensackes hat die Größe einer doppelten Mannsfaust und fühlt sich weich an. Nach Eröffnung der Scheidenfortsätze zeigt sich im rechten Fortsatze eine 30—40 cm lange, neben dem Samenstrange liegende Darmschlinge, die schwarzrot gefärbt ist; die Wände derselben sind dick und mit einer blutigen Flüssigkeit durchtränkt. Die Darmschlinge gehört dem hinteren Abschnitte des Leerdarmes an und ist durch die Ränder des inneren Bauchringes fest umschnürt. An der Einschnürungsstelle findet sich an der verlagerten Darmschlinge ein weißlicher blutleerer Strangulationsring. Der rechte Scheidenfortsatz enthält etwa 1 Liter einer dunkelroten wässerigen Flüssigkeit. Im freien Raume der Bauchhöhle finden sich etwa 10 Liter der beschriebenen Flüssigkeit vor. Der Leerdarm ist lang und weit; er nimmt den größten Raum in der Bauchhöhle ein. Blind- und Grimmdarm liegen rechts und sind zum Teil von Leerdarmschlingen bedeckt. Das Bauchfell ist zart und besitzt an seiner Oberfläche einen spiegelnden Glanz. Einzelne Leerdarmschlingen zeigen an ihrer Außenfläche gefüllte und fein verästelte Venennetze. Der Zwölffinger- und Leerdarm sind mit einer bräunlich-grauen Flüssigkeit prall gefüllt. Die Schleimhaut des Leerdarmes sieht streckenweise dunkelrot aus und trägt in großer Ausbreitung auf ihrer Oberfläche einen grauen, schmierigen, abstreifbaren Belag, der aus den erweichten Darmzotten besteht. Der im rechten inneren Bauchringe liegende Teil des Leerdarmes läßt zwei weißlich-graue, blutleere Schnürfurchen erkennen. Die abgeschnürte Leerdarmschlinge enthält viel dunkelgraubraune, trübe Flüssigkeit, ihre Schleimhaut ist großenteils abgestorben, grau und fetzig. Der rechte innere Leistenring ist 5 cm, der linke 3 cm lang. Der Hüftdarm ist leer und zusammengezogen. Im Blind- und Grimmdarme wenig dickbreiiger, im Mastdarme etwas geformter Inhalt. Die Schleimhaut des Blind- und Grimmdarmes sieht graubraun, die des Mastdarmes weißlich-grau aus. Der Magen enthält viel Gas und 15 Liter flüssige und breiige saure Massen. An der Schleimhaut der Schlundhälfte nichts Abweichendes. Die Schleimhaut der Pförtnerhälfte ist dick, trübe und gallertartig. In der Gegend der Fundusdrüsen sieht diese Schleimhaut dunkelbraun, gegen den Pförtner hin mehr grau aus. Das Gewicht der Leber beträgt $4^1/_2$ kg. Die Leberkapsel ist an der vorderen Fläche der Leber mit zahlreichen weißlich-grauen Zotten besetzt. Die Leberränder sind scharf Das Lebergewebe erscheint auf dem Durchschnitte etwas trocken, gelblich-graubraun, lehmfarben und trübe. Die Grenzen der Leberläppchen sind nicht deutlich erkennbar. Konsistenz der Leber etwas mürbe. Die Milz mißt 57 cm in der Länge, 28 cm in der größten Breite und 4,5 cm in der größten Dicke. Konsistenz der

Milz schlaff. Auf der Oberfläche der Milz zeigen sich mehrere halbhandtellergroße beetartige Erhebungen, die dunkelblau gefärbt sind. Auf dem Durchschnitte ist das Balkengewebe in den hügelartigen Erhebungen der Milz nicht sichtbar. Pulpa dunkelrot, reichlich und zerfließlich. In den übrigen Abschnitten der Milz sind die Trabekeln nicht sichtbar; Pulpa hier braunrot. Die Nierenkapseln lassen sich leicht von den Nieren abtrennen. An der Größe und Gestalt beider Nieren nichts Abweichendes. Konsistenz der Nieren etwas brüchig. Auf dem Durchschnitte erscheint die Rindenschicht trübe, trocken und fleckweise graubraun gefärbt. Die Gefäßknäuel sind in der Rinde nur stellenweise als rote Punkte erkennbar. Die Marksubstanz ist streifig und gerötet.

In den Brustfellsäcken kein fremder Inhalt. Das Brustfell ist zart und durchscheinend, seine Oberfläche glatt und glänzend. Die Lungen liegen frei in den Brustfellsäcken, befinden sich im Retraktionszustande und sehen hellrot aus. Das Lungengewebe fühlt sich weich, elastisch an und knistert beim Hinüberstreichen mit den Fingerspitzen. Im Herzbeutel 30 ccm einer gelbroten klaren Flüssigkeit. Die Oberfläche der sich berührenden Herzbeutelblätter ist glatt und glänzend. In den rechten Herzhöhlen mäßig große dunkelrote Gerinnsel und flüssiges Blut. Die linken Herzhöhlen enthalten kleine dunkelrote und speckhäutige Gerinnsel. Die zwischen den Vor- und Herzkammern gelegenen Oeffnungen besitzen die gewöhnliche Weite. Herzklappen und Innenhaut des Herzens zart. Die Herzmuskulatur sieht auf dem Durchschnitte graurot, fleckweise grau, trocken und trübe aus. Konsistenz brüchig. An den Halsorganen liegen keine pathologischen Veränderungen vor. Die Hüft-Blind-Grimmdarmarterie ist 4 cm lang und zylindrisch erweitert. Die Wand des Gefäßes ist verdickt. Auf der Innenhaut desselben sitzen mehrere erbsen- bis linsengroße rötlich-graue, bröckelige Gerinnsel, unter denen die Innenhaut zahlreiche Risse und Defekte zeigt. Die übrigen Gefäße des Darmes sind wegsam und frei von Veränderungen.

Pathologisch-anatomische Diagnose: Eingeklemmter Leistenbruch des Leerdarmes. Blutige Durchtränkung der Wände des abgeschnürten Darmstückes und schwere diphtherische Entzündung seiner Schleimhaut. Entzündung und postmortale Erweichung der Schleimhaut des Zwölffinger- und Leerdarmes. Saure Magenerweichung. Akute multiple Milzschwellung. Trübe Schwellung der Leber, der Nieren und des Herzmuskels. Erweiterung und wandständige Thrombose der Hüft-Blind-Grimmdarmarterie.

40. Dunkelbrauner Wallach, ca. 10 Jahre alt.

Gestorben und obduziert am 17. 10. 1905.

Der Kadaver ist gut genährt. In der Unterhaut, in der Umgebung der Gelenke und unter dem Bauchfelle liegt dickes, gelblich-weißes Fettgewebe, das auf dem Durchschnitte einen lappig-traubigen Bau zeigt. Gefäße der Unterhaut fast leer. Die Körpermuskeln sind kräftig entwickelt, totenstarr, auf dem Durchschnitte schwach graubraunrot und mäßig feucht.

Der Bauch ist ausgedehnt. Im freien Raume der Bauchhöhle etwa 15 Liter einer blutigen rot gefärbten Flüssigkeit. Das Bauchfell ist zart, an seiner Oberfläche glatt. Der Blinddarm liegt in der Mitte, die rechten Grimmdarmlagen auf der rechten, die linken Lagen des Grimmdarmes auf der linken Seite der Bauchhöhle. Der Leerdarm ist sehr lang und weit; er nimmt den größten Teil der Bauch-

höhle ein. Die Leerdarmschlingen sehen außen graurot aus; nur eine, in der rechten Unterrippengegend gelegene Schlinge dieses Darmes sieht dunkelrot aus und besitzt an der Oberfläche einen starken Glanz. Bei der Herausnahme des Leerdarmes zeigt sich, daß diese Schlinge durch das Winslowsche Loch hindurchgetreten und von den Rändern desselben fest umschnürt ist. Diese Schlinge gehört dem hinteren Leerdarmabschnitte an und besitzt eine Länge von 1 m. Die Abschnürungsstellen markieren sich als weißliche, anämische Ringe. Die Wand des abgeschnürten Darmstückes ist dick und mit einer blutigen Flüssigkeit durchtränkt, seine Schleimhaut ist in den oberflächlichen Schichten abgestorben und bildet eine zusammenhängende graue, trübe Haut, die stellenweise fetzig ist. Vor der vorderen Abschnürungsstelle sind Leer- und Zwölffingerdarm sehr weit und mit einer graubraunen trüben Flüssigkeit stark angefüllt. Die Schleimhaut dieser Abschnitte ist streckenweise dunkelrot gefärbt und in den oberflächlichen Schichten in Form von grauen zum Teil fetzigen Häuten abgestorben. Der Blinddarm enthält etwas graubraunen dünnbreiigen Inhalt in mäßiger Menge. In der magenähnlichen Erweiterung des Grimmdarmes ist der Inhalt massiger, mehr fest und trocken. Die Schleimhaut ist hier schwach gerötet; sonst sieht die Schleimhaut des Blind- und Grimmdarmes dunkelgrau aus. Der Mastdarm ist fast leer, seine Schleimhaut weißlich-grau. Der Magen ist groß, er ist durch Gas stark ausgedehnt und enthält außerdem etwa 12 Liter dünnbreiige dunkelgraubraune Massen. Die Schleimhaut der Pförtnerhälfte ist stark diffus gerötet, in der Gegend der Fundusdrüsen gekörnt, gegen den Pförtner hin mit einem grauen zähen schwer abspülbaren Belage versehen. Das Gewicht der Leber beträgt 7 kg. Die Leberränder sind abgerundet. Oberfläche der Leber glatt. Das Lebergewebe ist auf dem Durchschnitte wenig blutreich, graubraun und trübe. Schnittfläche etwas fettig. Die Grenzen der Leberläppchen sind noch erkennbar. Die einzelnen Läppchen sind bis reiskorngroß und grau gefärbt. Konsistenz der Leber etwas brüchig. Die Milz mißt 56 cm in der Länge, 26 cm in der größten Breite und 3,5 cm in der größten Dicke. Die Oberfläche der Milz ist hügelig. Die Erhabenheiten erscheinen dunkelblau, die übrigen Abschnitte mehr graublau. Konsistenz der Milz weich. Auf dem Durchschnitte ist die Pulpa in den Hügeln dunkelrot, reichlich und fast flüssig; das Balkengewebe wird hier von der Pulpa verdeckt. In den anderen Teilen der Milz erscheint die Pulpa rotbraun, ist weniger reichlich und läßt das Balkengewebe noch frei. Die Nierenkapseln sind leicht von den Nieren abzutrennen. Die Nieren sehen außen graubraun, glatt und mattglänzend aus. Form und Größe der Nieren ohne Abweichung. Auf dem Durchschnitte liegen in der graubraunen etwas trüben Rindenschicht zahlreiche breite graue radiär verlaufende Streifen. Beim Streichen mit dem Messerrücken von der Rinde gegen die Papilla hin entleert sich aus den großen Sammelröhren eine gelblich-weiße eiterähnliche Masse. Die Marksubstanz ist gestreift, an der Papilla blaßgrau, nach der Rinde hin stärker gerötet.

Die Brustfellsäcke sind leer. Das Brustfell ist zart und durchscheinend, seine Oberfläche glatt und glänzend. Die Lungen liegen frei in den Brustfellsäcken, sind gut retrahiert, hellrot und lufthaltig. Im Herzbeutel ein Teelöffel voll einer gelblichen klaren Flüssigkeit. Die Oberfläche der sich berührenden Herzbeutelblätter ist glatt. Das rechte Herz ist mit flüssigem und geronnenen dunkelroten Blute mäßig gefüllt. In den linken Herzhöhlen ganz kleine dunkelrote und speckhäutige Gerinnsel. Die Innenhaut, hauptsächlich der linken Herzhälfte, ist größtenteils

plattenartig verdickt, grauweiß und undurchsichtig. Unter der Innenhaut des linken Ventrikels liegen große strich- und fleckenförmige Blutungen. Die Herzklappen der linken Herzhälfte sind in ihren Randteilen etwas verdickt und derb. Die zwischen den Vor- und Herzkammern gelegenen Oeffnungen sind für eine länglich zusammengelegte Faust passierbar. Die Herzmuskulatur ist auf dem Durchschnitte graubraunrot, etwas trocken und trübe. Konsistenz brüchig. Die Halsorgane erweisen sich bei der Untersuchung als frei von Veränderungen. Die Hüft-Blind-Grimmdarmarterie ist 3,5 cm lang und spindelförmig erweitert. Die Gefäßwand ist ungleichmäßig verdickt, an der Innenfläche rauh und mit mehreren adhärenten Auflagerungen versehen, die rötlich-grau und bröcklig sind. Alle übrigen Darmgefäße sind wegsam und frei von Veränderungen.

Pathologisch-anatomische Diagnose: Eingeklemmter Bruch des Leerdarms im Winslowschen Loch. Blutige Durchtränkung der Darmwände des eingeklemmten Teiles und Diphtherie ihrer Schleimhaut. Starke Ausdehnung und blutig-diphtherische Entzündung des Leerdarmes vor der Einklemmungsstelle. Blutige Entzündung der Drüsenschleimhaut des Magens. Fäkalstase in der magenähnlichen Erweiterung des Grimmdarmes. Trübung und Fettinfiltration der Leber. Akute multiple Milzschwellung. Katarrhalische Nierenentzündung. Trübe Schwellung des Herzmuskels. Chronische Entzündung der Herzklappen und Innenhaut des Herzens. Blutungen unter der Herzinnenhaut. Erweiterung und wandständige Thrombose der Hüft-Blind-Grimmdarmarterie.

41. Brauner Wallach, ca. 6 Jahre alt.

Gestorben und obduziert am 4. 9. 1904.

Der Kadaver befindet sich in mittlerem Nährzustande. In der Unterhaut und unter dem Bauchfelle liegt etwas Fettgewebe von lappigem Bau. Die Körpermuskeln sind totenstarr, auf dem Durchschnitte braunrot und mäßig feucht.

Der Bauch ist aufgetrieben. Im freien Raume der Bauchhöhle mehrere Liter einer roten blutigen Flüssigkeit. Das Bauchfell ist zart, seine Oberfläche glatt. Blind- und Grimmdarm sind lang und weit. Der Blinddarm und die rechten Lagen des Grimmdarmes liegen auf der rechten, die linken Grimmdarmlagen auf der linken Seite der Bauchhöhle. Der Leerdarm, dessen Schlingen vereinzelt durch Gas aufgetrieben erscheinen, liegt mehr auf der linken Seite der Bauchhöhle. Der vordere Teil des Mastdarmes ist durch ein schlitzförmiges, 4 cm langes Loch, welches sich im sehnigen Teile der linken Zwerchfellhälfte findet, in den linken Brustfellsack hineingetreten und von den Rändern dieser Oeffnung fest umschnürt. Die Ränder des Zwerchfelllochès sind weißlich-grau, glatt und im geringen Grade wulstartig verdickt. Ein Teil des Mastdarmgekröses ist mit dem Rande der Zwerchfellöffnung fest verwachsen. Die von den Rändern der Zwerchfellöffnung umschnürten Teile des Mastdarmes zeigen eine deutliche weißlich-graue Strangulationsmarke. Das im linken Brustfellsacke liegende Stück des Mastdarmes besitzt eine Länge von 0,75 m und sieht dunkelrot bis schwarzrot aus; die Wände desselben sind dick und mit einer blutigen Flüssigkeit durchtränkt. Die Schleimhaut dieses Teiles bildet große dunkelrote Wülste, auf deren Höhe die oberflächlichen Schleimhautschichten abgestorben, graugrün und fetzig sind. Der hintere Teil des Mastdarmes ist leer. Im Blind- und Grimmdarme reichliche Gasansammlung und breiiger bis festweicher Inhalt in großer Menge. Die Schleimhaut dieser Darmabschnitte läßt

stellenweise eine schwache Rötung erkennen und ist sonst graugrün gefärbt. Leer- und Hüftdarm enthalten etwas Gas und viel graugrüne Flüssigkeit, die gegen den Blinddarm hin mit breiigen Bestandteilen vermischt ist. Die Schleimhaut des Zwölffinger-, Leer- und Hüftdarmes ist grau und trübe. Der Magen enthält neben Gas 5 Liter dickbreiige saure Massen. Die Schleimhaut der Pförtnerhälfte ist etwas dick, trübe und gallertartig, in der Gegend der Fundusdrüsen graubraun, gegen den Pförtner hin mehr grau gefärbt. An der Schleimhaut der Schlundhälfte zeigen sich keine Abweichungen. Das Gewicht der Leber beträgt 6 kg. Die Oberfläche der Leber ist glatt und rötlich-graubraun. Leberränder scharf. Konsistenz der Leber derb. Das Lebergewebe ist auf dem Durchschnitte wenig blutreich und graubraun. Die Grenzen der Leberläppchen sind ziemlich gut erkennbar. Die einzelnen Läppchen sind hirsekorngroß, in der Mitte braun, am Rande grau. Die Milz mißt 48 cm in der Länge, 24 cm in der größten Breite und 3 cm in der größten Dicke. Oberfläche der Milz glatt und graublau. Konsistenz schlaff. Das Balkengewebe ist auf dem Durchschnitte noch erkennbar. Pulpa braunrot, etwas reichlich und zerfließlich. Die Nierenkapseln lassen sich leicht von den Nieren abtrennen. Beide Nieren sehen außen braunrot, an der Oberfläche glatt und mattglänzend aus. An der Größe und Gestalt der Nieren nichts Abweichendes. Konsistenz derb. Auf dem Durchschnitte erscheint die Rindenschicht rötlich-graubraun und etwas trübe. Die Gefäßknäuel sind in der Rinde erkennbar. Marksubstanz blaßrot und gestreift.

Die Brustfellsäcke enthalten 7 Liter einer dunkelroten blutigen Flüssigkeit. Das Brustfell ist zart, seine Oberfläche glatt. Die Lungen liegen frei in den Brustfellsäcken, sind klein, retrahiert und lufthaltig. Im Herzbeutel zwei Eßlöffel voll einer gelbroten wässerigen Flüssigkeit. Die Oberfläche der sich berührenden Herzbeutelblätter ist glatt und glänzend. Die rechten Herzhöhlen sind mit flüssigem und geronnenen dunkelroten Blute ziemlich stark gefüllt. In den linken Herzhöhlen kleine dunkelrote und speckhäutige Gerinnsel. Die zwischen den Vor- und Herzkammern gelegenen Oeffnungen besitzen die gewöhnliche Weite. Herzklappen und Innenhaut des Herzens zart. Die Herzmuskulatur ist auf dem Durchschnitte graurot, trocken und trübe, ihre Konsistenz ist brüchig. Die Halsorgane sind frei von Veränderungen.

Die Hüft-Blind-Grimmdarmarterie ist 3,6 cm lang und spindelförmig erweitert; ihre Wand ist dick. Die Oberfläche der Gefäßinnenhaut ist rauh und mit mehreren warzenartigen grauroten Auflagerungen versehen, die bröcklig sind und der Gefäßwand fest anhaften. Die übrigen Gefäße des Darmes sind wegsam und ohne Veränderungen.

Pathologisch-anatomische Diagnose: Alte Zerreißung im Zwerchfelle. Verwachsung des Mastdarmgekröses mit dem Zwerchfelle. Verlagerung des vorderen Teiles des Mastdarmes durch das Loch des Zwerchfelles in den linken Brustfellsack und Abschnürung des verlagerten Mastdarmstückes. Blutige Durchtränkung der Wand des abgeschnürten Darmstückes und Diphtherie seiner Schleimhaut. Starke Ausdehnung und Entzündung des Blind- und Grimmdarmes. Saure Erweichung der Magenschleimhaut. Geringgradige Schwellung der Milz. Leichte Trübung der Nieren. Starke trübe Schwellung der Herzmuskulatur. Erweiterung und wandständige Thrombose der Hüft-Blind-Grimmdarmarterie.

42. Braune Stute mit Stern, ca. 15 Jahre alt.
Gestorben und obduziert am 6. 11. 1905.

Der Kadaver ist gut genährt, in der Unterhaut und unter dem Bauchfelle liegt viel gelblich-weißes Fettgewebe, dessen Durchschnittsfläche einen lappigen Bau zeigt. Die Körpermuskeln sind gut entwickelt und totenstarr; sie erscheinen auf dem Durchschnitte schwach graubraun und etwas trübe. Gefäße der Unterhaut leer.

Der Bauch ist ausgedehnt. Im freien Raume der Bauchhöhle etwa 10 Liter einer grauroten, etwas trüben, mit kleinen Gerinnseln vermischten Flüssigkeit. Die Blätter des Bauchfells sind in großer Ausdehnung teils diffus, teils fleckig, teils durch gefüllte Gefäßnetze gerötet. Die Oberfläche des Bauchfells ist rauh und an einzelnen Stellen mit einem dünnen grauen netzartigen Belage versehen, der sich abheben läßt. Der Leerdarm ist lang, weit und nimmt den größten Teil der Bauchhöhle ein. Blind- und Grimmdarm sind regelmäßig gelagert und großenteils von Leerdarmschlingen bedeckt. Bei dem Herausschneiden des Leer- und Hüftdarmes zeigt sich, daß eine Darmschlinge, die dem hinteren Teile des Leerdarmes und dem vorderen Hüftdarmteile zugehört, von einem federkieldicken grauen Netzstrange fest umschnürt ist. Die Umschnürungsstelle kennzeichnet sich als ein blutleerer grauer Ring. Der abgeschnürte Darmteil hat eine Länge von 70 cm, sieht schwarzrot aus und zeigt an seiner Außenfläche einen halbhandtellergroßen gelbbraunen, ziemlich scharf begrenzten Fleck. Das Gewebe der Darmwand ist hier abgestorben, trocken und etwas mürbe. Die übrigen Wandabschnitte der abgeschnürten Darmschlinge sind schwarzrot, dick und mit einer blutigen Flüssigkeit durchtränkt. Die Schleimhaut ist hier bis in die tiefsten Schichten hinein abgestorben, graugelb und fetzig. In der abgeschnürten Darmschlinge findet sich viel braunrote trübe Flüssigkeit. Der vordere Abschnitt des Leerdarmes und der Zwölffingerdarm sind mit Gas und graugrünen flüssigen Massen stark gefüllt. Die Leerdarmschleimhaut ist hier streckenweise gerötet, mit Blutungen durchsetzt und trägt auf ihrer Oberfläche einen grauen zähen schleimigen Belag, der sich schwer abspülen läßt. Im Blinddarme dünnbreiiger, im Grimmdarme dickbreiiger, gegen den Mastdarm hin mehr trocken werdender Inhalt in mäßiger Menge. Der Mastdarm enthält einige Kotballen. Die Schleimhaut des Blind- und Grimmdarmes ist dunkelgrau, die des Mastdarmes weißlich-grau. Der Magen enthält 12—15 Liter flüssige und breiige graugrüne Massen. Die Schleimhaut der Schlundhälfte ist weißlich-grau, die der Pförtnerhälfte fleckweise gerötet. In der Gegend der Fundusdrüsen erscheint diese Schleimhaut flach gekörnt, gegen den Pförtner hin wird ihre Oberfläche mehr glatt. Das Gewicht der Leber beträgt 6,5 kg. Die Oberfläche der Leber ist glatt und rötlich-graubraun. Konsistenz der Leber etwas brüchig. Das Lebergewebe ist auf dem Dnrchschnitte wenig blutreich, graubraun und etwas trübe. Die Grenzen der Leberläppchen sind bequem sichtbar. Die einzelnen Läppchen haben die Größe eines Hirsekorns, sind in der Mitte braun, am Rande grau gefärbt. Die Milz mißt 46 cm in der Länge, 21 cm in der größten Breite und 3 cm in der mittleren Dicke. Die Milzkapsel ist fleckig und durch gefüllte Gefäßnetze gerötet. Oberfläche der Milz höckerig. Konsistenz weich. Auf dem Durchschnitt ist das Balkengewebe in den Erhebungen der Milz schwer sichtbar; die Pulpa ist hier dunkelrot bis schwarzrot, reichlich und zerfließlich. In

den übrigen Abschnitten der Milz ist das Balkengewebe noch ziemlich deutlich erkennbar. Pulpa braunrot. Die Nierenkapseln lassen sich leicht von den Nieren abtrennen. Rechte Niere 18 cm lang, 19 cm breit und 5,8 cm dick. Linke Niere 21 cm lang, 17 cm breit und 6 cm dick. Die Nieren sehen graubraunrot aus und brechen leicht. Auf dem Durchschnitt ist die Rindenschicht graurot, etwas trocken und trübe. Die Gefäßknäuel sind als große dunkelrote Punkte leicht wahrnehmbar. Die Marksubstanz ist gestreift und stärker gerötet.

Die Brustfellsäcke sind leer. Das Brustfell ist zart und durchscheinend, an der Oberfläche glatt und glänzend. Die Lungen liegen frei in den Brustfellsäcken, sind zusammengefallen und sehen rot aus. Das Lungengewebe fühlt sich weich, elastisch an und knistert beim Hinüberstreichen mit den Fingerspitzen. Im Herzbeutel ein Eßlöffel voll einer rötlichen, klaren Flüssigkeit. Die Oberfläche der sich berührenden Herzbeutelblätter ist glatt und glänzend. Das rechte Herz ist schlaff und enthält dunkelrotes flüssiges und geronnenes Blut in mäßiger Menge. Die linken Herzhöhlen sind zusammengezogen und enthalten nur kleine speckhäutige Gerinnsel. Die zwischen den Vor- und Herzkammern gelegenen Oeffnungen sind so weit, daß sich eine länglich zusammengelegte Hand bequem durch dieselben hindurchführen läßt. Die Herzklappen und die Innenhaut des Herzens sind zart. Die Herzmuskulatur sieht auf dem Durchschnitt graurot aus ist trocken und trübe, ihre Konsistenz ist mürbe. An den Halsorganen bestehen keine Abweichungen.

Die Hüft-Blind-Grimmdarmarterie ist 3,3 cm lang und stark erweitert; ihre Wände sind starr, 2—4 mm dick und knirschen beim Durchschneiden. Die Innenfläche des Gefäßes ist rauh und mit mehreren grauroten bröckligen Auflagerungen versehen, die der Gefäßwand fest anhaften.

Pathologisch-anatomische Diagnose: Abschnürung einer Leerdarmschlinge durch einen Netzstrang. Blutige Durchtränkung und Nekrose der Darmwand im abgeschnürten Teile. Katarrh des Leerdarmes und des Magens. Akute allgemeine serös-fibrinöse Bauchfellentzündung. Akute multiple Milzschwellung. Trübe Schwellung der Nieren, der Leber und des Herzmuskels. Leichte Trübung der Körpermuskeln. Erweiterung und wandständige Thrombose der Hüft-Blind-Grimmdarmarterie.

43. Dunkelfuchswallach, 12—15 Jahre alt.

Gestorben und obduziert am 26. 1. 1905.

Der Kadaver befindet sich im mittleren Nährzustande. In der Unterhaut und unter dem Bauchfell liegt etwas gelbweißes Fettgewebe, das auf dem Durchschnitt einen lappigen Bau zeigt. Die Körpermuskeln sind totenstarr, auf dem Durchschnitt braunrot und mäßig feucht. An der rechten seitlichen Brustwand zeigt sich ein doppelhandtellergroßer dunkelroter Fleck. Hier sind das Unterhautgewebe und die darunter gelegenen Muskeln dick und blutig durchtränkt. Beim Einschneiden auf dieser Stelle wird ersichtlich, daß die 8., 9. und 10. Rippe etwa in der Mitte quer gebrochen sind.

Der Bauch ist stark ausgedehnt. Im freien Raume der Bauchhöhle lassen sich etwa 15 Liter einer dunkelroten, trüben Flüssigkeit nachweisen, die mit Blutgerinnseln vermischt ist. Das Bauchfell ist zart und durchscheinend, seine Oberfläche glatt und glänzend. Blind- und Grimmdarm liegen auf der rechten Seite der Bauchhöhle. Der Leerdarm liegt mehr links, nimmt den größten Teil der

Bauchhöhle ein und bedeckt große Abschnitte des Blind- und Grimmdarmes. Die Mehrzahl der sichtbaren Leerdarmschlingen ist prall gefüllt und dunkelrot gefärbt; ihre Oberfläche besitzt einen spiegelnden Glanz. Bei dem Herausschneiden des Leerdarms zeigt sich, daß das Gekröse desselben ungefähr in der Mitte des Darmes in größerer Ausdehnung zerrissen und blutig durchtränkt ist. Eine etwa kinderfaustgroße, langgestielte Fettgeschwulst des Mastdarmgekröses hat sich um mehrere, von ihrem Gekröse abgerissene Leerdarmschlingen geschlungen und dieselben fest umschnürt. Die freien Leerdarmschlingen und die hinter denselben gelegenen noch am unverletzten Gekröse hängenden haben sich mehrfach um ihre Querachse gedreht und ineinander verschlungen, so daß die Abtrennung dieses Darmteils sehr schwierig ist. Der Inhalt des Leerdarmes besteht in seinem vorderen Teile aus einer graubraunen etwas schleimigen, im hinteren abgeschnürten und verschlungenen Abschnitte aus einer großen Menge braunroter, trüber Flüssigkeit. Die Abschnürungsstellen sind durch zwei graue, blutleere Ringfurchen in der Darmwand gekennzeichnet. Zwischen diesen Schnürfurchen ist die Darmwand dick, schwarzrot, blutig durchtränkt. Die Schleimhaut dieses Teils ist graugelb, bis in die tieferen Schichten hinein abgestorben und fetzig. Die vor und hinter diesem abgeschnürten Darmstücke liegenden verschlungenen und gedrehten Leerdarmabschnitte besitzen gleichfalls dicke, blutig durchtränkte Wände, jedoch ist die Verdickung weniger erheblich als im abgeschnürten Teile. Die Schleimhaut ist hier dunkelrot und bildet große, wulstartige Falten. Die Schleimhaut des Zwölffingerdarms ist grau, die des vorderen Leerdarmabteils streckenweise gerötet. Im Blinddarme dünnbreiige, im Grimmdarme dickbreiige Massen in mittlerer Menge. Die Schleimhaut dieser Darmteile sieht dunkelgraugrün aus. Der Mastdarm enthält wenige Kotballen, seine Schleimhaut sieht weißlich-grau aus. Der Magen enthält 15 kg dickbreiige, saure Massen, seine Schleimhaut sieht in der Pförtnerhälfte etwas trübe und gallertartig aus; sie ist im Bereiche der Fundusdrüsen graubraun, gegen den Pförtner hin mehr grau gefärbt. Das Gewicht der Leber beträgt $7^1/_2$ kg. Die Leberränder sind etwas abgerundet. Das Lebergewebe ist auf dem Durchschnitte sehr blutarm und graubraun. Die Grenzen der Leberläppchen sind deutlich erkennbar. Die Läppchen sind in der Mitte braun, am Rande in schmaler Zone grau gefärbt. Konsistenz der Leber derb. Die Milz mißt 47 cm in der Länge, 21 cm in der größten Breite und 3 cm in der mittleren Dicke. Die Oberfläche der Milz ist glatt und graublau. Konsistenz der Milz weich. Auf dem Durchschnitte ist das Balkengewebe noch erkennbar. Pulpa braunrot, etwas reichlich und sehr weich. Die Nierenkapseln lassen sich leicht von den Nieren abtrennen. Die Nieren sehen außen glatt, mattglänzend und rötlich-braun aus; sie besitzen ihre gewöhnliche Form und Größe. Konsistenz derb. Auf dem Durchschnitte erscheint die Rindenschicht graubraun und etwas trübe. Die Gefäßknäuel sind als rote Punkte in der Rinde sichtbar. Marksubstanz rötlich-grau und streifig, an der Grenze der Rinde dunkelrot.

Die Brustfellsäcke enthalten keinen fremden Inhalt. Das die rechte Rippenwand überziehende Brustfell ist in der Gegend der 8.—10. Rippe dunkelrot und mit Blutungen durchsetzt. Sonst ist das Brustfell zart. Die Lungen liegen frei in den Brustfellsäcken, sind groß und sehen hellrot aus. Das Gewebe der Lungen ist weich, knistert beim Hinüberstreichen und fühlt sich puffig an. Fingereindrücke bleiben an der Oberfläche der Lungen bestehen. Im Herzbeutel 15 ccm einer gelb-

roten, klaren Flüssigkeit. Die Oberfläche der sich berührenden Herzbeutelblätter ist glatt und glänzend. Das Herz ist schlaff und enthält mäßig große, dunkelrote und speckhäutige Gerinnsel, sowie etwas flüssiges Blut. Die linken Herzhöhlen sind fast leer und zusammengezogen. Atrio-Ventrikularöffnungen normal weit. Herzklappen und Innenhaut des Herzens zart. Die Herzmuskulatur erscheint auf dem Durchschnitte graubraunrot und etwas trübe; ihre Konsistenz ist brüchig. Die Halsorgane zeigen außer auffallender Blässe keine Abweichungen.

Die Hüft-Blind-Grimmdarmarterie ist 3,5 cm lang und zylindrisch erweitert. Die Wand des Gefäßes ist dick, an der Innenfläche rauh und mit mehreren linsen- bis erbsengroßen, rötlich-grauen, bröckligen Gerinnseln versehen, die der Wand fest anhaften. Unter diesen Auflagerungen ist die Innenhaut fetzig.

Pathologisch-anatomische Diagnose: Abschnürung mehrerer Leerdarmschlingen durch eine gestielte Fettgeschwulst des Mastdarmgekröses. Drehung und Verschlingung zahlreicher Leerdarmschlingen. Blutige Durchtränkung des abgeschnürten und verschlungenen Leerdarmteils. Diphtherie der Leerdarmschleimhaut im abgeschnürten Teile. Saure Erweichung der Magenschleimhaut. Geringgradige Schwellung der Milz. Leichte Trübung der Leber und der Niere. Schwere trübe Schwellung des Herzmuskels. Emphysem der Lungen. Erweiterung und wandständige Thrombose der Hüft-Blind-Grimmdarmarterie. Bruch der rechten 8., 9. und 10. Rippe.

44. Rotschimmelstute, 15—18 Jahre alt.

Gestorben und obduziert am 7. 12. 1905.

Der Kadaver ist schlecht genährt. In der Unterhaut, in der Umgebung der Gelenke und unter dem Bauchfelle liegt etwas gelbrotes, schleimiges Fettgewebe. Die Körpermuskeln sind totenstarr und sehen dunkelbraunrot aus; auf dem Durchschnitte sind sie etwas feucht.

Der Bauch ist aufgetrieben. Im freien Raume der Bauchhöhle mehrere Liter einer grauroten trüben Flüssigkeit. Die Blätter des Bauchfelles sind diffus und durch gefüllte Gefäßnetze gerötet, an der Oberfläche etwas rauh und stellenweise mit graugelben netzartigen Belägen versehen, die sich abheben lassen. Der Blinddarm und die rechten Lagen des Grimmdarmes liegen auf der rechten, die linken Grimmdarmlagen, der Leer- und Mastdarm auf der linken Seite der Bauchhöhle. Der Leerdarm sieht außen grau aus, ist in seinem vorderen Abschnitte mäßig zusammengezogen und enthält gelbbraune trübe schleimige Flüssigkeit, die gegen den Hüftdarm hin erheblich an Menge zunimmt und mit festen Teilchen vermischt ist. Die Schleimhaut des hinteren Leerdarmabschnittes und des Hüftdarmes ist stark diffus gerötet und mit Blutungen durchsetzt. Die Blutungen liegen besonders auf der Höhe der Zotten und Schleimhautfalten. Blind- und Grimmdarm sind durch Gas stark ausgedehnt. Der Blinddarm enthält außerdem viel breiigen, der Grimmdarm mehr festweichen Inhalt. Die magenähnliche Erweiterung des Grimmdarmes ist mit festem trockenen Inhalte stark angefüllt. In der Gegend des Gekrösansatzes findet sich in der Schleimhaut und Muskelhaut der magenähnlichen Erweiterung ein 15 cm langer Riß, dessen Ränder dick, blutig durchtränkt und mit Blutgerinnseln bedeckt sind. Das Gewebe der Unterschleimhaut und das des Grimmdarmgekröses ist in weiterer Umgebung von der Rißstelle dick, schmutzig-graurot und trübe. Die Maschen dieses Gewebes enthalten Teilchen aus dem Darm-

inhalte, eine graubraune trübe Flüssigkeit und Gasblasen. Die Schleimhaut des Grimmdarmes ist besonders in der magenähnlichen Erweiterung diffus gerötet. Blinddarmschleimhaut bräunlich-graugrün gefärbt. Der Mastdarm ist lang und weit, sieht außen graurot bis dunkelrot aus und enthält festen trockenen Inhalt in großer Menge. 30 cm vor der Afteröffnung hat sich das linke breite Mutterband um den Mastdarm gelegt und ihn an dieser Stelle fest eingeschnürt. Die Wand des Mastdarmes zeigt hier einen 2—3 cm breiten blutleeren Ring. Vor der Abschnürungsstelle findet sich im Mastdarme das stumpfkegelförmige Ende eines festen trockenen Kotpfropfes, der sich durch den ganzen Mastdarm bis in die magenähnliche Erweiterung des Grimmdarmes hinein fortsetzt. Die Schleimhaut des Mastdarmes ist im Bereiche der Anschoppung diffus gerötet und mit Blutungen durchsetzt. Der Magen enthält 10 Liter dünnbreiige saure Massen und Gase. Die Schleimhaut der Pförtnerhälfte ist besonders in der Gegend der Fundusdrüsen graurot, trübe und gekörnt. Gegen den Pförtner hin wird die Schleimhautoberfläche mehr glatt. Das Gewicht der Leber beträgt $4^1/_2$ kg. Die Leberränder sind scharf. Außen sieht die Leber braunrot aus und besitzt eine derbe Beschaffenheit. Das Lebergewebe ist auf dem Durchschnitte mäßig blutreich und rotbraun. Die Grenzen der Leberläppchen sind erkennbar. Die einzelnen Läppchen sind etwa grieskorngroß und rotbraun gefärbt. Die Milz mißt 57 cm in der Länge, 28 cm in der größten Breite und 4 cm in der Dicke. Oberfläche der Milz glatt und blaugrau. Die Milzränder sind abgerundet. Konsistenz der Milz weich. Auf dem Durchschnitte ist das Balkengewebe in der Milz nicht sichtbar. Pulpa dunkelrot, reichlich und zerfließlich. Die Nierenkapseln lassen sich leicht von den Nieren abtrennen. Die Nieren sind etwas größer wie gewöhnlich, sehen außen graubraun, glatt und mattglänzend aus. Konsistenz etwas brüchig. Auf dem Durchschnitte liegen in der graubraunen trüben Rindenschicht zahlreiche grauweiße radiär verlaufende Streifen. Marksubstanz gestreift und stellenweise gerötet. Beim Streichen mit dem Messerrücken von der Rinde gegen die Papilla hin entleert sich aus den großen Sammelröhren eine grauweiße rahmartige Masse.

Die Brustfellsäcke sind leer. Das Brustfell ist zart und durchscheinend, an der Oberfläche glatt und glänzend. Die Lungen liegen frei in den Brustfellsäcken, sind zusammengefallen, hellrot und lufthaltig. Im Herzbeutel zwei Eßlöffel voll einer gelblichen klaren Flüssigkeit. Die Oberfläche der sich berührenden Herzbeutelblätter ist glatt und glänzend. Das rechte Herz ist schlaff, enthält wenig flüssiges und geronnenes dunkelrotes Blut. Die linken Herzhöhlen sind zusammengezogen und enthalten ganz kleine speckhäutige Gerinnsel. Die zwischen den Vor- und Herzkammern gelegenen Oeffnungen besitzen die gewöhnliche Weite. Die Herzklappen und die Herzinnenhaut, hauptsächlich der linken Herzhälfte, sind dick, grauweiß und undurchsichtig. Am stärksten ist die Verdickung der Herzklappen in den marginalen Teilen derselben. Die Herzmuskulatur erscheint auf dem Durchschnitte graubraun, trocken und trübe. Konsistenz brüchig. Die Halsorgane sind frei von pathologischen Veränderungen. Die Hüft-Blind-Grimmdarmarterie ist lang und zylindrisch erweitert; an der Abgangsstelle der Blinddarmarterien zeigt sie eine haselnußgroße sackförmige Ausbuchtung. Die Wand der Arterie ist ungleichmäßig verdickt. Die Gefäßinnenhaut trägt auf ihrer Oberfläche, besonders an der ausgebuchteten Stelle der Arterie, große graue trockene Gerinnselmassen, die der

Gefäßwand fest anhaften. Die übrigen Gefäße des Darmes sind wegsam und frei von Pfröpfen.

Pathologisch-anatomische Diagnose: Abschnürung des Mastdarmes durch das linke breite Mutterband. Verstopfung und blutige Entzündung des Mastdarmes. Starke Ansammlung fester Inhaltsmassen in der magenähnlichen Erweiterung des Grimmdarmes und Zerreißung derselben. Phlegmonöse Entzündung im Gewebe der Unterschleimhaut und in dem des Grimmdarmgekröses. Allgemeine akute Bauchfellentzündung. Entzündung der Leerdarmschleimhaut. Allgemeine akute Milzschwellung. Katarrhalische Nierenentzündung. Trübe Schwellung der Herzmuskulatur. Chronische Entzündung der Herzklappen und Innenhaut des Herzens. Erweiterung und wandständige Thrombose der Hüft-Blind-Grimmdarmarterie.

V. Embolische Prozesse am Darme.

Die am Darme des Pferdes auftretenden embolischen Prozesse haben ihre Ursache in der vorderen Gekrösarterie. Die Arteria mesenterica cranialis entspringt dicht hinter der Bauchschlagader aus der hinteren Aorta und bildet einen ganz kurzen, etwa 1 cm langen Stamm, der sich fast unmittelbar nach seinem Ursprunge teilt. Zunächst gehen aus diesem Gefäße 19—21 Arterienäste für den Dünndarm und eine kurze Arterie hervor, die sich in die Arteria colica media und die Arteria colica dorsalis teilt. Der nach der Abgabe dieser Arterien fortlaufende Stamm der Arteria mesenterica cranialis heißt Arterica ilio-coeco-colica und besitzt etwa die Länge von 2 bis 3 cm. Dieser fortlaufende Stamm, die Arteria ilio-coeco-colica, löst sich in 4 Gefäße auf, von denen das größte als Arteria colica ventralis an die unteren Grimmdarmlagen, zwei fast gleichgroße Gefäße als laterale und mediale Arteriae coecales an den Blinddarm und der kleinste Ast als Arteria iliaca an den Hüftdarm treten. Die Aeste der Dünndarmarterien anastomosieren unter einander und mit der Hüftdarmarterie. Die obere und untere Grimmdarmarterie anastomosieren durch einen in der Beckenflexur des Grimmdarms gelegenen großen Gefäßbogen. Ob die Zweige der beiden Blinddarmarterien Anastomosen eingehen, scheint nicht mit Sicherheit festzustehen. Martin gibt zwar an, daß beide Blinddarmarterien sich vielfach miteinander verbinden, andere Anatomen aber sind der Meinung, daß die Anwesenheit dieser Verbindungen nicht mit Sicherheit dargetan sei. Von den Verzweigungen der vorderen Gekrösarterie erkrankt am häufigsten der kurze Stamm der Arteria ilio-coeco-colica. In den Wänden dieser Arterie wohnt die Larve des Strongylus bidentatus. Auf welchem Wege die Larve in die Arterienwand hineinkommt, ist

nicht mit Sicherheit bekannt. Die Art der Gefäßerkrankung spricht jedoch dafür, daß sie mit dem Blutstrome durch die Vasa vasorum in die Media der Arterie gebracht wird und hier ihren Entwicklungsgang fortsetzt. Die ausgewachsene Larve verläßt dann die Arterie und gelangt mit Hilfe des Blutstromes durch die Zweige der Arteria ilio-coeco-colica in den Grimm- und Blinddarm und wandelt sich hier in das geschlechtsreife Tier um. Die geschlechtsreifen Tiere begatten sich, und das Weibchen legt Eier, die mit dem Kote nach außen gelangen. Die aus den Eiern ausgekrochenen Larven müssen vom Pferde wiederum aufgenommen werden, um in die Wände der Arteria ilio-coeco-colica eindringen zu können. Die Larven reizen die Media und erzeugen eine chronische Entzündung derselben, die durch Neubildung von Bindegewebe ausgezeichnet ist. Unter der Neubildung dieses Gewebes gehen die in der Media liegenden muskulösen Teile zu Grunde und dadurch verliert die Gefäßwand ihre Widerstandsfähigkeit, so daß sie sich ausdehnt. Von dieser Ausdehnung kann das ganze Gefäß oder können nur einzelne Teile desselben befallen sein. Die Intima kann, da sie wenig elastisch ist, dieser Ausdehnung nicht folgen und reißt. Gewöhnlich treten die Risse an mehreren Stellen auf und liegen in der Längsrichtung des Gefäßes. Von den Rissen der Intima geht die Entwickelung des Thrombus aus, und nicht selten lassen sich im Thrombus Wurmlarven nachweisen.

Sind die Wurmlarven aus der Arteria ilio-coeco-colica ausgegewandert, so tritt am Thrombus häufig Organisation ein. Auch heilen die Risse der Intima unter Zurücklassung von feinen linienförmigen Narben. Wandern später neue Wurmlarven in die Gefäßwand ein, so entsteht eine neue Entzündung in der Media und damit eine Vergrößerung des Aneurysmas. Das Aneurysma und die Thrombose der vorderen Gekrösarterie sind, wie bereits Bollinger angegeben hat, sehr häufig; 94 pCt. aller Pferde sind mit dieser Gefäßerkrankung behaftet.

Im Pathologischen Institut wurde das Aneurysma der vorderen Gekrösarterie fast bei allen sezierten Pferden gefunden, so daß die angegebene Zahl über die Häufigkeit des Vorkommens noch zu niedrig erscheint. Bollinger behauptet ferner, daß 50 pCt. aller tödlich endenden Kolikfälle bei Pferden auf Embolie der Darmarterien zurückzuführen seien. Würde diese Behauptung zutreffen, so wäre das Wurmaneurysma und die Thrombose der vorderen Gekrösarterie als die Todesursache der Hälfte der an der Kolik verendeten Pferde an-

zusehen. Bollinger hat jedoch den Beweis für die Richtigkeit dieser Behauptung nicht erbracht, dagegen mit Sicherheit dargetan, daß es eine thrombotisch-embolische Kolik bei Pferden gibt.

Die Embolien der Darmarterien kommen dadurch zustande, daß Teile des Thrombus vom Blutstrom abgerissen und in die Arterien transportiert werden, und da in der überwiegenden Mehrzahl der Fälle die Arteria ilio-coeco-colica Sitz des Aneurysmas und der Thrombose ist, so sind auch die Embolien in der unteren Grimmdarm- und in den beiden Blinddarmarterien am häufigsten anzutreffen. Der vierte Zweig der Arteria ilio-coeco-colica, die Hüftdarmarterie, ist sehr eng und daher für die Aufnahme von Emboli wenig geeignet. Manchmal erstreckt sich das Aneurysma und die Thrombose der vorderen Gekrösarterie bis in die hintere Aorta hinein. In diesen Fällen können auch in den Dünndarmarterien und in der oberen Grimmdarmarterie Embolien zustande kommen. Im Pathologischen Institut wurden in der oben angegebenen Zeit unter den 428 Pferden, die an der Kolik gestorben waren, 21 Fälle (4,91 pCt.) von Embolie des Darms festgestellt. Rechnet man vier andere Fälle hinzu, in denen Stenose des Leerdarms durch parasitäre Knoten in der Wand desselben zustande gekommen waren, so ergibt sich, daß nur 25 Pferde = 5,84 pCt. an den Folgen des Parasitismus der Strongyluslarven in der vorderen Gekrösarterie zugrunde gegangen waren.

Man kann deshalb sagen, daß die Embolien der Darmarterien bei Pferden verhältnismäßig selten sind, daß sie jedenfalls zu der Häufigkeit des Aneurysmas und der Thrombose der vorderen Gekrösarterie in keinem Verhältnis stehen. Gelangt ein kleines Stückchen des Thrombus in eine Darmarterie hinein, so ruft es keine Störungen hervor, weil die Darmarterien genügend untereinander in Verbindung stehen. Ist dagegen der Embolus sehr lang, oder werden in eine Arterie mehrere Stückchen des Thrombus hineingeschleudert, die etagenartig übereinander sitzen, so treten schwere Zirkulationsstörungen am Darme auf. Der gleiche Erfolg kann beobachtet werden, wenn gleichzeitig die Kollateralgefäße, z. B. die obere und untere Grimmdarm- oder die laterale und mediale Blinddarmarterie durch je einen Embolus verlegt werden.

In diesen Fällen stellt sich an den betreffenden Darmteilen eine mit ausgedehnter Blutung verbundene Gewebsnekrose ein. Zuweilen sind Uebergänge zwischen anämischen Infarkten (reine Gewebsnekrosen) und hämorrhagischen Infarkten (mit Blutungen verbundene Gewebs-

nekrosen) nachzuweisen. Das Zustandekommen von Blutungen bei den in Rede stehenden Embolien des Darms erklärt sich durch die Beschaffenheit der Kapillargefäße, die besonders dünn und durchgängig sind, so daß ein Austritt von roten Blutkörperchen aus ihnen leicht erfolgen kann. Das ist auch der Grund, daß meist schon eine kurze Zeit bestehende Embolie ausreicht, um eine nicht mehr ausgleichbare Schädigung in den Darmwänden hervorzurufen. Dazu kommt die leichte Zersetzbarkeit des Darminhaltes, die offenbar die Durchlässigkeit der Kapillaren erhöht. Denn wenn die angegebene Embolie besteht, so ist der Darm gelähmt und werden die Inhaltsmassen nicht weiter fortbewegt. Damit beginnt aber die Zersetzung derselben.

Ist die ganze Darmwand nekrotisch geworden, so können Zerreißung des Darms und Austritt von Darminhalt in die Bauchhöhle erfolgen. In solchen Fällen tritt durch die Sepsis peritonealis sehr rasch der Tod ein. Die Ruptur tritt fast immer an der Grenze zwischen dem abgestorbenen und dem noch lebenden Teile der Darmwand ein.

Die embolischen Prozesse können auch heilen. Ist nur ein Teil der Darmwand, z. B. die Darmschleimhaut, nekrotisch geworden, so kann durch Abstoßung und Narbenbildung Heilung eintreten. Die verstopfte Arterie obliteriert gleichzeitig. Narben und partiell obliterierte Arterien am Darme werden zuweilen gefunden, die nur auf abgelaufene embolische Prozesse bezogen werden können.

Im Nachstehenden folgen einige Obduktionsbefunde, die zur Erläuterung der embolischen Prozesse am Darme dienen mögen.

45. Fuchswallach, 8—9 Jahre alt.

Gestorben und obduziert am 30. 10. 1903.

Der Kadaver befindet sich in ziemlich gutem Nährzustande. In der Unterhaut und unter dem Bauchfelle liegt viel graugelb gefärbtes traubiges Fettgewebe. An den seitlichen und unteren Teilen der Brust und des Bauches ist die Unterhaut mit einer gelblichen leicht getrübten Flüssigkeit durchtränkt und besitzt ein gallertähnliches Aussehen. Die Körpermuskeln sind totenstarr, auf dem Durchschnitte gelblich-braunrot und trübe; ihre Konsistenz ist brüchig.

Der Bauch ist stark aufgetrieben. Die Bauchhöhle enthält außer Gas 15 Liter einer grauroten, trüben, mit Gasblasen und gelben, weichen Flocken vermischten Flüssigkeit. Auf der Oberfläche des Darmes liegen graugelbe schmierige Gerinnselmassen. Der seröse Ueberzug der Bauchwand und des Darmes ist diffus und durch gefüllte, fein verästelte Gefäßnetze gerötet. Die Oberfläche des Bauchfells ist rauh. Der Darm ist regelmäßig gelagert. Im hinteren Abschnitte des Leerdarmes findet

sich eine 80 cm lange, sehr weite Leerdarmschlinge. Dieselbe zeigt außen scharfumschriebene schwarzrote und graugelbe Stellen, welche den Darm teilweise ringförmig umgeben. Die schwarzroten Herde besitzen an ihrer Oberfläche einen feuchten Glanz; die graugelben sind trübe und trocken. Im Bereiche der letzteren ist die Darmwand abgestorben und brüchig. An den rot gefärbten Stellen ist die Darmwand dick und mit einer blutigen Flüssigkeit durchtränkt. In der beschriebenen Darmschlinge findet sich viel braunrote Flüssigkeit. Die übrigen Abschnitte des Leerdarmes enthalten etwas graue, trübe Flüssigkeit. Die Leerdarmschleimhaut ist grau und trübe, streckenweise diffus gerötet und mit Blutungen durchsetzt. Im Blind- und Grimmdarm breiiger bis festweicher Inhalt in mäßiger Menge. Die Schleimhaut des Blind- und Grimmdarmes ist dunkelgrau. Im Mastdarm wenig geformter Inhalt. Mastdarmschleimhaut weißlich - grau. Der Magen ist fast leer; seine Drüsenschleimhaut erscheint in der Gegend der Fundusdrüsen graurot, trübe, dick und an der Oberfläche grob gekörnt. Gegen den Pförtner hin wird diese Schleimhaut mehr grau, ihre Oberfläche glatter. Das Gewicht der Leber beträgt 7,5 kg. Leberränder abgerundet. Oberfläche der Leber glatt. Farbe der Leber außen rötlich-graubraun. Konsistenz der Leber brüchig. Auf dem Durchschnitte sind die Grenzen der Leberläppchen noch erkennbar. Die einzelnen Läppchen sind bis reiskorngroß, in der Mitte rot, am Rande in breiter Zone grau. Das Lebergewebe ist auf dem Durchschnitte etwas fettig. Die Milz mißt 56 cm in der Länge, 23 cm in der größten Breite und 3 cm in der mittleren Dicke. Milzränder abgerundet. Oberfläche der Milz glatt und graurot. In der Milzkapsel liegen zahlreiche strichförmig injizierte Gefäßnetze. Konsistenz der Milz weich. Auf dem Durchschnitte ist das Balkengewebe in der Milz schwer erkennbar. Pulpa dunkelrot, reichlich und zerfließlich. Die Nierenkapseln lassen sich leicht von den Nieren abtrennen. An der Oberfläche der rechten Niere liegt ein Herd, an der Oberfläche der linken Niere liegen drei zehnpfennig- bis markstückgroße, zum Teil ineinanderfließende, aber gegen die Nachbarschaft scharf abgegrenzte Herde, die graugelb gefärbt, trübe und von einem 2 mm breiten dunkelroten Saum umgeben sind. Auf dem Durchschnitte zeigen diese Herde eine keilförmige Gestalt, graue Farbe und homogene Beschaffenheit; sie reichen mit der Spitze bis in die Markschicht hinein. Die Rindenschicht ist sonst graurot, trübe und trocken; ihre Konsistenz brüchig. Marksubstanz gerötet und gestreift.

Die Brustfellsäcke enthalten 5 Liter einer gelbroten, trüben Flüssigkeit. Das Brustfell, besonders des rechten Pleurasackes, ist in seinen unteren Teilen diffus und ramiform gerötet, an der Oberfläche rauh. Die Lungen liegen frei in den Brustfellsäcken. Die rechte Lunge ist größer und schwerer als die linke und sieht dunkelrot aus. Der mittlere untere Teil der rechten Lunge fühlt sich derb an und ist luftleer. Auf dem Durchschnitte erscheint das Gewebe der rechten Lunge dunkelrot und feucht, ihre Schnittfläche glatt. Die linke Lunge ist klein, mehr blaßrot und in allen Teilen lufthaltig. Der Herzbeutel enthält 60 ccm einer gelben, klaren Flüssigkeit. Die Oberfläche der sich berührenden Herzbeutelblätter ist glatt und glänzend. Die rechten Herzhöhlen sind mit flüssigem und geronnenem, dunkelrotem Blute prall gefüllt. In der linken Vor- und Herzkammer finden sich kleine dunkelrote und speckhäutige Gerinnsel. Die Herzklappen und die Innenhaut des Herzens sind zart. Die Herzmuskulatur ist auf dem Durchschnitte trocken, trübe

und graurot mit einem Stich ins Gelbe. Konsistenz des Herzmuskels brüchig. Die Halsorgane sind frei von Veränderungen.

Die Hüft-Blind-Grimmdarmarterie ist 4 cm lang und stark zylindrisch erweitert. Die Wand des Gefäßes ist dick. Die Gefäßinnenhaut trägt auf ihrer Oberfläche große graue Gerinnselmassen, die sehr bröcklig sind und sich bis in die Aorta hinein fortsetzen. Vier Leerdarmarterien, die zu dem veränderten Leerdarmabschnitte führen, sind durch lange graue Pfröpfe verlegt. Die übrigen Gefäße des Darmes sind wegsam.

Pathologisch-anatomische Diagnose: Embolische Nekrose des Leerdarmes. Akute allgemeine Bauchfellentzündung. Trübe Schwellung der Körpermuskeln, des Herzens und der Nieren. Embolische Nekrose der Nieren. Akute Schwellung der Milz. Akute Entzündung der Drüsenschleimhaut des Magens. Akute blutige Entzündung der rechten Lunge und des Brustfells. Erweiterung und wandständige Thrombose der Hüft-Blind-Grimmdarmarterie.

46. Schimmelwallach, ca. 12 Jahre alt.

Gestorben und obduziert am 15. 2. 1906.

Der Kadaver ist schlecht genährt. In der Unterhaut, in der Umgebung der Gelenke und unter dem Bauchfelle liegt etwas rötlich-gelbes, schleimiges Fettgewebe, dessen Schnittfläche glatt ist. Die Körpermuskeln sind totenstarr, auf dem Durchschnitte tief braunrot und feucht. Gefäße der Unterhaut fast leer.

Der Bauch ist etwas ausgedehnt. Bei der Eröffnung der Bauchhöhle entweichen aus derselben übelriechende Gase. Im freien Raum der Bauchhöhle finden sich außerdem 20 Liter einer schmutzig-gelbraunen, trüben Flüssigkeit, die mit graugelben, weichen Gerinnseln und mit Dickdarminhalt vermischt ist. Die Blätter des Bauchfells sind in ihrer gesamten Ausdehnung diffus und durch gefüllte, fein verzweigte Gefäßnetze gerötet, trübe und an der Oberfläche rauh. Stellenweise liegen an der Oberfläche des Darmes graugelbe, schmierige, nicht zusammenhängende Gerinnselmassen, die sich leicht abheben lassen. Der Körper und die Spitze des Blinddarms sind an einer Stelle mit der unteren Bauchwand verklebt. Der Blinddarm und die rechten Lagen des Grimmdarmes liegen auf der rechten, die linken Lagen des Grimmdarmes auf der linken Seite der Bauchhöhle. Der Leerdarm liegt in der linken Unterrippen-, Flanken- und Lendengegend, seine Schlingen sind zum Teil miteinander, zum Theil mit den linken Lagen des Grimmdarms und mit den Bauchwänden verklebt. Der Leerdarm enthält etwas graubraune, mit wenig festen Bestandteilen vermischte Flüssigkeit. Die Schleimhaut des Leer- und Hüftdarms ist streckenweise stark gerötet und mit schwarzroten Flecken durchsetzt, sonst grau, dick und trübe. Der Blinddarm ist zusammengezogen und sieht außen schmutzig-graubraun aus; er enthält wenig breiigen Inhalt. In der Gegend der Spitze und des Körpers des Blinddarms ist die Blinddarmwand dick, stellenweise dunkelrot und auf dem Durchschnitte feucht, stellenweise graugelb und trocken. Die Schleimhant dieser Blinddarmteile bildet große Wülste, die auf ihrer Höhe grau und fetzig sind. In der Nähe der Blinddarmspitze findet sich in der Darmwand ein 20 cm langer und 12 cm breiter, gegen die Nachbarschaft scharf abgegrenzter Fleck. Am Rande dieser Stelle liegt in der Darmwand ein 15 cm langer Riß, durch den Darminhalt hindurchtritt. 40 cm von der Blinddarmspitze entfernt findet sich in der mittleren und 45 cm von der Blind-

darmspitze entfernt in der seitlichen Blinddarmarterie je ein 2—3 cm langer gelblichgrauer, trockener, bröckliger Pfropf, der sich leicht aus dem Gefäße herausheben läßt. Die den Pfröpfen anliegende Gefäßinnenhaut erscheint an ihrer Oberfläche glatt. In Verbindung mit den Pfröpfen und gleichsam als ihre Fortsetzung erscheint in beiden Blinddarmarterien ein dunkelrotes, feuchtes Blutgerinnsel, das bis zur Spitze des Blinddarms reicht. Im Grimmdarm wenig dickbreiiger, im Mastdarm etwas geformter Inhalt. Die Schleimhaut des Grimmdarms ist bräunlichgrau, die des Mastdarms weißlichgrau. Der Magen enthält etwa 2 Liter einer graubraunen, trüben, mit wenig festen Bestandteilen vermischten Flüssigkeit. Die Schleimhaut der Fundusdrüsengegend ist graurot, trübe und an der Oberfläche grob gekörnt. Gegen den Pförtner hin wird die Schleimhaut grau, ihre Oberfläche mehr glatt. Das Gewicht der Leber beträgt 4 kg. Die Leberränder sind scharf. Farbe der Leber außen bläulichgrün. Konsistenz derb. Das Lebergewebe ist auf dem Durchschnitte mäßig blutreich, dunkelbraun und etwas trübe. Zeichnung der Leberläppchen erkennbar. Die einzelnen Läppchen sind etwa griesskorngroß und rotbraun. Zwischen den Läppchen liegt stellenweise ein weißlichgraues, derbes Gewebe. Die Milz mißt 48 cm in der Länge, 26 cm in der größten Breite und 4 cm in der mittleren Dicke. Die Oberfläche der Milz ist mit großen graublauen Hügeln besetzt. Konsistenz der Milz schlaff. Auf dem Durchschnitte ist das Balkengewebe in den Erhebungen der Milz nicht sichtbar. Die Pulpa ist hier schwarzrot, reichlich und zerfließlich. In den übrigen Abschnitten der Milz ist das Balkengewebe noch erkennbar. Pulpa rotbraun und weich. Die Nierenkapseln lassen sich leicht von den Nieren abtrennen. Die Nieren besitzen ihre gewöhnliche Form und Größe. An der Oberfläche der Nieren finden sich mehrere zehnpfennigstück- bis markstückgroße, gelblichgraue, scharf abgegrenzte Flecke. Auf dem Durchschnitte der Nieren bildet jeder Fleck die Grundfläche eines gelbgrauen Kegels, dessen Spitze gegen die Papille gerichtet ist. Das Gewebe dieser gelbgrauen Herde ist trocken, trübe und brüchig. Die Rindenschicht ist sonst graurot und von zahlreichen radiär verlaufenden grauen Streifen durchzogen. Marksubstanz dunkelgraurot und gestreift.

Die Brustfellsäcke sind leer. Das Brustfell ist grau und schwach durchscheinend, seine Oberfläche glatt und glänzend. Die Lungen liegen frei in den Brustfellsäcken, sind zusammengefallen und sehen blaßrot aus. Das Lungengewebe ist weich, elastisch und knistert schwach beim Durchschneiden. Im Herzbeutel ein Eßlöffel voll einer gelbroten, klaren Flüssigkeit. Die Oberfläche der sich berührenden Herzbeutelblätter ist glatt und glänzend. Das rechte Herz enthält etwas geronnenes und flüssiges dunkelrotes Blut. Die linken Herzhöhlen sind leer und zusammengezogen. Herzklappen und Innenhaut des Herzens zart. Die Herzmuskulatur sieht auf dem Durchschnitte graubraun aus, ist etwas trocken und trübe. Konsistenz brüchig. Die Halsorgane erweisen sich als frei von Abweichungen. Der Stamm der vorderen Gekrösarterie, die Hüft-Blind-Grimmdarmarterie und der gemeinschaftliche Stamm der oberen Grimmdarm- und vorderen Mastdarmarterie sind lang, weit und stark ausgebuchtet. Die Wände dieser Gefäße sind ungleichmäßig verdickt und an der Innenfläche rauh. Auf der Oberfläche der Gefäßinnenhaut liegen große, rötlichgraue, trockene Gerinnselmassen, die den Gefäßwänden fest anhaften.

Pathologisch-anatomische Diagnose: Embolische Nekrose des Blinddarms. Zerreißung der Blinddarmwand. Allgemeine akute, eitrig-jauchige Bauchfellentzündung. Entzündung des Leer- und Hüftdarms. Akute Entzündung des Drüsenschleimhaut des Magens. Akute multiple Milzschwellung. Multiple embolische Nekrose der Nieren und katarrhalische Nierenentzündung. Trübe Schwellung des Herzmuskels. Erweiterung und wandständige Thrombose im Gebiete der vorderen Gekrösarterie.

47. Schwarzbraune Stute, etwa 12 Jahre alt.

Gestorben und obduziert am 8. September 1905.

Der Kadaver ist schlecht genährt. In der Unterhaut, in der Umgebung der Gelenke und unter dem Bauchfell liegt wenig gelbrotes, schleimiges Fettgewebe. Die Körpermuskeln sind schlecht entwickelt und totenstarr, auf dem Durchschnitte dunkelbraurot, trübe und etwas feucht. Gefäße der Unterhaut fast leer.

Der Bauch ist mäßig ausgedehnt. Bei der Eröffnung der Bauchhöhle entweichen aus derselben Gase. In der Bauchhöhle außerdem etwa 10 Liter einer grauen trüben Flüssigkeit die mit grauen Gerinnseln und Darminhalt vermischt ist. Das wandständige und das den Darm überziehende Blatt des Bauchfells ist in großer Ausbreitung diffus und durch gefüllte fein verästelte Gefäßnetze gerötet und trübe. Die Oberfläche des Bauchfells ist rauh und stellenweise mit grauen, weichen, nicht zusammenhängenden Gerinnseln bedeckt, die sich abheben lassen. Der Darm ist regelmäßig gelagert. Der Leerdarm ist mäßig zusammengezogen und enthält etwas bräunlich-graugelbe schleimige Flüssigkeit, die gegen den Hüftdarm hin an Menge zunimmt und mit festen Bestandteilen vermischt ist. Die Schleimhaut des Leer- und Hüftdarms ist streckenweise diffus gerötet, sonst grau und trübe. Der Blinddarm enthält Gase und viel breiige Massen. Die unteren Lagen des Grimmdarmes und die Beckenkrümmung desselben sind mit mehr dickbreiigen bis festweichen Massen gefüllt. In den oberen Grimmdarmlagen etwas trockener, im Mastdarme geformter Inhalt. Die Beckenkrümmung des Grimmdarmes sieht außen schwarzrot aus. Auf der Höhe der Krümmung zeigt sich eine handtellergroße scharf begrenzte gelbgraue Stelle, deren Gewebe trocken und brüchig ist. Die Darmwand ist am Rande dieser Stelle zerrissen. Der Riß ist 12 cm lang und 3 cm breit. Die Wand der Beckenkrümmung und der angrenzenden Teile der linken Grimmdarmlagen ist dick und mit einer blutigen Flüssigkeit durchtränkt. In der Schleimhaut dieses Darmabschnittes finden sich mehrere gelbgraue trockene Herde, an denen die Schleimhaut fetzig erscheint. Sonst ist die Schleimhaut des Blind- und Grimmdarmes graubraun und trübe. In der oberen und unteren Grimmdarmarterie findet sich 15—20 cm vor der Beckenkrümmung des Grimmdarmes je ein 3—4 cm langer weißlich-grauer walzenförmiger Pfropf, der aus einer trockenen, brüchigen Masse besteht und den Gefäßwänden lose anliegt. Die Gefäßinnenhaut ist in der Gegend der Pfröpfe unversehrt, ihre Oberfläche glatt. Der die obere und untere Grimmdarmarterie verbindende Gefäßbogen ist mit einem dunkelroten zusammenhängenden feuchten Gerinnsel ausgefüllt, welches sich mit den beschriebenen Pfröpfen verbindet. Der Magen enthält etwa 10 Liter breiige saure Massen. Die Schleimhaut der Pförtnerhälfte ist gerötet und größtenteils mit einem weißlich-grauen, zähen, schwer abspülbaren Belage versehen. Die Milz mißt 47 cm in der Länge, 22 cm in der größten Breite und 3 cm in der mittleren Dicke. Die Milzkapsel zeigt stellen-

weise injizierte Gefäßnetze. Die Oberfläche der Milz ist höckerig. Konsistenz der Milz schlaff. Die Erhabenheiten haben eine bläuliche Farbe und lassen auf dem Durchschnitte das Balkengewebe nicht erkennen. Pulpa hier dunkelrot, reichlich und zerfließlich. In den übrigen Teilen der Milz ist das Balkengewebe noch sichtbar, Pulpa braunrot. Das Gewicht der Leber beträgt $4^1/_2$ kg. Der rechte Leberlappen ist vollkommen geschwunden und stellt einen grauen hautartigen Anhang dar. Die Ränder der übrigen Leberlappen sind abgerundet. Konsistenz des Lebergewebes brüchig. Auf dem Durchschnitte erscheint das Lebergewebe bräunlichgraugelb, lehmfarben, trübe und trocken. Die Grenzen der Leberläppchen sind schwer erkennbar. Die Nierenkapseln lassen sich leicht abtrennen. Die Nieren sind etwas größer wie gewöhnlich und besitzen sonst ihre regelmäßige Form. Konsistenz etwas brüchig. Die Oberfläche der Nieren ist glatt, mattglänzend und graurot. Die Rindenschicht erscheint auf dem Durchschnitte grau und trübe. Die Gefäßknäuel sind stellenweise als große rote Punkte sichtbar. Marksubstanz gestreift und dunkelrot.

Die Brustfellsäcke enthalten etwa 2 Liter einer grauroten wässerigen Flüssigkeit. Das Rippen- und Lungenfell des linken Brustfellsackes ist in den oberen Teilen durch gelbgraue zusammenhängende Massen verklebt. In der Umgebung der Verklebungsstelle sind die Brustfellblätter stark diffus und durch gefüllte Gefäßnetze gerötet. Die linke 7. Rippe ist in der Nähe der Wirbelsäure quer gebrochen. Das freie Ende dieser Rippe ist in den linken Brustfellsack eingedrungen und hat in dem Gewebe der linken Lunge einen 5 cm langen Riß erzeugt. Das Gewebe der linken Lunge sieht im oberen in der Umgebung der Verletzung gelegenen Teile dunkelrot aus, ist schwer und fühlt sich derb an. Die Durchschnittsfläche dieses Lungenteiles ist dunkelrot bis schwarzrot und glatt. In den übrigen Abschnitten ist das Gewebe beider Lungen weich, elastisch und knistert beim Hinüberstreichen mit den Fingerspitzen. Im Herzbeutel etwa 100 ccm einer gelblichen wässerigen Flüssigkeit. Die Oberfläche der sich berührenden Herzbeutelblätter ist glatt und glänzend. Das in den Herzfurchen gelegene Fettgewebe sieht gelbrot aus und besitzt eine schleimiggallertige Beschaffenheit. In den rechten Herzhöhlen etwas flüssiges und geronnenes dunkelrotes Blut. Die linken Herzhöhlen sind fast leer. Atrioventrikularöffnungen von gewöhnlicher Weite. Die Herzklappen sind hauptsächlich in ihren Randteilen, die Innenhaut besonders in der linken Herzhälfte dick, grauweiß und undurchsichtig. Die Herzmuskulatur erscheint auf dem Durchschnitte graurot, trocken und trübe. Konsistenz brüchig. An den Halsorganen finden sich keine Abweichungen. Die Hüft-Blind-Grimmdarmarterie ist 4 cm lang, zylindrisch erweitert und im oberen Abschnitte stark ausgebuchtet. Die Gefäßwände sind dick. In der Ausbuchtung findet sich eine halbhaselnuß- bis wallnußgroße graurote trockene brüchige Gerinnselmasse, die der Innenhaut des Gefäßes fest anhaftet. Unter dieser Auflagerung ist die Innenhaut stellenweise rauh und fetzig.

Pathologisch-anatomische Diagnose: Embolische Nekrose und Zerreißung des Grimmdarmes. Allgemeine akute eitrigjauchige Bauchfellentzündung. Entzündung der Leerdarmschleimhaut. Katarrh des Magens. Trübe Schwellung der Leber, der Nieren und des Herzens. Chronische Entzündung der Herzklappen und Innenhaut des Herzens. Akute multiple Milzschwellung. Bruch der linken 7. Rippe. Akute

linksseitige, serös- fibrinöse Brustfellentzündung. Akute, partielle, blutige, linksseitige Lungenentzündung. Erweiterung und wandständige Thrombose der Hüft-Blind-Grimmdarmarterie.

48. Braune Stute, 8—9 Jahre alt.
Gestorben und obduziert am 8. 10. 1905.

Der Kadaver befindet sich in mittlerem Nährzustande. In der Unterhaut, in der Umgebung der Gelenke und unter dem Bauchfelle liegt etwas gelbliches Fettgewebe von lappigem Bau. Die Körpermuskeln sind gut entwickelt und zeigen Totenstarre. Auf dem Durchschnitte erscheinen die Muskeln graurot, trocken und trübe. Die Gefäße der Unterhaut sind gefüllt.

Im freien Raume der Bauchhöhle finden sich 8 Liter einer gelbgrauen, sehr trüben Flüssigkeit, die beim Stehen im Glase einen grauen Bodensatz liefert. Das Bauchfell ist in großer Ausbreitung diffus und durch gefüllte Gefäßnetze gerötet, trübe und an der Oberfläche glanzlos. Der Darm ist regelmäßig gelagert. Der Leerdarm ist zusammengezogen und enthält wenig gelbliche, mehlsuppenartige Flüssigkeit. Die Schleimhaut des Zwölffinger-, Leer- und Hüftdarmes ist streckenweise schwach gerötet, sonst grau und schwach durchscheinend. Der Körper und die Spitze des Blinddarmes sehen außen blaurot aus und zeigen an der Oberfläche mehrere bis doppelhandtellergroße gelbliche, scharf begrenzte Flecke. Im Bereiche dieser Stellen ist die Darmwand mübe und brüchig. In den dunkelrot gefärbten Abschnitten ist die Darmwand dick und mit einer blutigen Flüssigkeit durchtränkt. Die Schleimhaut des Blinddarmes bildet große rote, wulstartige Falten. Stellenweise, entsprechend den an der Außenseite des Darmes sichtbaren gelblichen Flecken ist die Schleimhaut gelbgrau, trübe und fetzig. Der Inhalt des Blinddarmes besteht aus einer graubraunen trüben Flüssigkeit, die mit wenig breiigen Bestandteilen vermischt ist. Beide Blinddarmarterien sind durch je einen 20 und 25 cm langen grauen, trockenen, der Gefäßwand lose anliegenden Pfropf verlegt. In der Gegend der Blinddarmspitze sind die beschriebenen Pfröpfe etwas mit den Arterienwänden verklebt. Die Gefäßinnenhaut ist hier an der Oberfläche etwas rauh. Der Grimmdarm ist mit dünnbreiigen Massen mäßig gefüllt. Die Schleimhaut des Grimmdarmes ist dunkelgrau und durchscheinend. In der linken unteren Lage des Grimmdarmes, nahe der Beckenkrümmung, ist die Schleimhaut in der Größe eines Handtellers gelbgrau, trübe und fetzig. In Höhe dieser Stelle ist die untere Grimmdarmarterie durch einen 30 cm langen gelblich-grauen, trockenen, brüchigen Pfropf verlegt, welcher der Gefäßwand etwas anhaftet. Die Oberfläche der Gefäßinnenhaut ist hier etwas rauh. Im Mastdarme wenig breiiger Inhalt. Die Mastdarmschleimhaut ist graugrün. Der Magen enthält 6 Liter dünnbreiige bis flüssige graubraune Massen. An der Schleimhaut der Schlundhälfte nichts Abweichendes. Die Schleimhaut der Pförtnerhälfte trägt auf ihrer Oberfläche besonders gegen den Pförtner hin einen durchscheinenden, grauen, zähen, schwer abspülbaren Belag und ist stark diffus gerötet. Die Milz mißt 52 cm in der Länge, 26 cm in der größten Breite und 3,5 cm in der größten Dicke. Die Oberfläche der Milz ist graublau und hügelig, Konsistenz schlaff. Die über die Oberfläche hervortretenden Erhebungen lassen auf dem Durchschnitte das Balkengewebe nicht erkennen. Die Pulpa ist hier schwarzrot, reichlich und zerfließlich. In den übrigen

Abschnitten der Milz ist die Pulpa braunrot. Das Gewicht der Leber beträgt 9 kg. Die Leberränder sind abgerundet. Die Oberfläche der Leber ist glatt und graurot. Konsistenz der Leber brüchig. Auf dem Durchschnitte erscheint das Lebergewebe wenig blutreich, graurot und trübe. Die Leberläppchen sind bis reiskorngross, in der Mitte rot, am Rande in breiter Zone grau. Die Schnittfläche der Leber ist etwas fettig. Die Nierenkapseln lassen sich leicht von den Nieren abtrennen. Die Nieren sind etwas größer wie gewöhnlich und brechen leicht. Auf der glatten und graubraunen Oberfläche der Nieren liegen zahlreiche pfennigstück- bis dreimarkstückgroße, schwarzrote und gelbgraue, scharf begrenzte Flecke, die, wie der Nierendurchschnitt zeigt, die Grundfläche eines schwarzroten oder grauen Kegels bilden, dessen Spitze gegen die Papille hin gerichtet ist. Das Gewebe dieser Herde ist trocken und sehr brüchig. Die Rindenschicht erscheint auf dem Durchschnitte graurot, etwas trocken und trübe. Die Gefäßknäuel sind in der Rinde stellenweise als große rote Punkte sichtbar. Marksubstanz dunkelrot und gestreift.

In den Brustfellsäcken kein fremder Inhalt. Das Brustfell ist grau und durchscheinend, seine Oberfläche glatt und mattglänzend. Die Lungen liegen frei in den Brustfellsäcken, sind zusammengefallen, klein, hellrot und knistern beim Hinüberstreichen. Im Herzbeutel ein Eßlöffel voll einer gelbroten klaren Flüssigkeit. Die Oberfläche der sich berührenden Herzbeutelblätter ist glatt und glänzend. Die rechten Herzhöhlen sind mit flüssigem und geronnenem Blute ziemlich stark gefüllt. In den linken Herzhöhlen kleine dunkelrote und speckhäutige Gerinnsel. Die Herzklappen und die Innenhaut des Herzens sind zart. Herzmuskulatur auf dem Durchschnitte graurot, trocken und trübe. Konsistenz brüchig. An den Halsorganen zeigen sich keine Veränderungen. Die Hüft-Blind-Grimmdarmarterie ist 4,9 cm lang, zylindrisch erweitert und an mehreren Stellen etwas ausgebuchtet. Die Wand des Gefäßes ist dick, ihre Innenfläche rauh. In der Lichtung der Arterie liegt ein daumendickes, längliches, graues Gerinnsel, das eine brüchige Beschaffenheit zeigt und mit der stumpfen Spitze in die hintere Aorta hineinreicht. Stellenweise haftet die Gerinnselmasse der Gefäßwand fest an. Unter dieser Auflagerung ist die Gefäßinnenhaut fetzig und zerfallen.

Pathologisch-anatomische Diagnose: Embolische Nekrose des Blind- und Grimmdarmes. Allgemeine akute eitrige Bauchfellentzündung. Katarrh des Magens. Trübe Schwellung der Körpermuskeln, des Herzens uud der Nieren. Embolische Nekrose der Nieren. Multiple Milzschwellung. Fettinfiltration und trübe Schwellung der Leber. Starke Erweiterung und wandständige Thrombose der Hüft-Blind-Grimmdarmarterie.

Zum Schlusse möchte ich noch die Aufmerksamkeit auf einen Fall lenken, der sich als Nachkrankheit der Kolik darstellte und tödlich endete. Im Anschlusse an den zwecks Entleerung der Darmgase ausgeführten Darmstich hatte sich eine allgemeine akute eitrig-jauchige Bauchfellentzündung ausgebildet, die den Tod des Pferdes herbeiführte. Unter den 428 Fällen von tödlich verlaufender Kolik starb demnach nur ein Pferd an den direkten Folgen des Darmstichs,

obwohl diese Operation, wie mir bekannt ist, nicht selten ausgeführt wird. Der anatomische Befund folgt im Nachstehenden:

49. Dunkelbraune Stute, ca. 6 Jahre alt. Gestorben und obduziert am 15. Juni 1905.

Das Kadaver befindet sich in gutem Nährzustande. In der Unterhaut, über dem Euter, in der Umgebung der Gelenke und unter dem Bauchfelle liegt viel gelblich-weißes Fettgewebe, das auf dem Durchschnitte einen lappigen Bau erkennen läßt. Die Körpermuskeln sind gut entwickelt und zeigen Totenstarre. Auf dem Durchschnitte erscheinen die Muskeln graurot, stellenweise grau, trocken und trübe. Ihre Konsistenz ist etwas brüchig. Die Gefäße der Unterhaut enthalten wenig Blut. Etwa 5—6 cm vor dem rechten äußeren Darmbeinwinkel findet sich in der rechten Flankengegend ein Stichkanal, der sich durch die ganze Bauchwand bis in den freien Raum der Bauchhöhle hinein verfolgen läßt. Der Kanal ist stellenweise so weit, daß er den kleinen Finger der Hand aufzunehmen imstande ist. Die Wände des Kanals sind fetzig und mit einer graubraunen, trüben, dicklichen Masse bedeckt.

Im freien Raume der Bauchhöhle finden sich 10 Liter einer trüben, übelriechenden, graubraunen Flüssigkeit, die mit weichen Gerinnselmassen vermischt ist und beim Stehen im Glase einen hohen grauen Bodensatz liefert. An der Lage der Baucheingeweide keine Abweichung. Das die Bauchwand und den Darm überziehende Bauchfell ist trübe, in großer Ausdehnung gerötet, an der Oberfläche rauh und mit dünnen, zum Teil zusammenhängenden, zum Teil weichen, schmierigen, grauen Belägen versehen, die sich abheben lassen. An der lateralen Fläche des Blinddarmkörpers ist der Bauchfellüberzug dunkelrot und trägt auf seiner Oberfläche einen doppelhandtellergroßen, grauen, an der Oberfläche weichen, schmierigen Belag, in dessen Mitte ein etwa markstückgroßer, fetziger Herd liegt, der eine unregelmäßige $^1/_2$ cm breite Oeffnung zeigt. Durch letztere läßt sich eine Sonde bis an die Blinddarmschleimhaut führen. Der Zwölffinger-, Leer- und Hüftdarm enthalten viel gelblich-graue, trübe Flüssigkeit. Die Schleimhaut dieser Darmteile zeigt an ihrer Oberfläche einen sammetartigen Glanz, ist etwas dick, dunkelgrau bis graurot und mit linsengroßen Blutungen durchsetzt. Im Blind- und Grimmdarme findet sich viel flüssiger, mit breiigen Bestandteilen vermischter Inhalt. Die Schleimhaut beider Darmteile ist ziemlich gleichmäßig dunkelgrau, fleckweise graurot, etwas dick und von trübem Aussehen. Der Mastdarm enthält wenig geformten Kot; seine Schleimhaut ist grau, gegen den After hin mehr dunkelgraurot. Im Magen 18 Liter einer gelblichen, trüben Flüssigkeit und wenig feste Bestandteile. Die Schleimhaut der Schlundhälfte ist grauweiß und ohne Abweichungen. Die drüsentragende Schleimhaut der rechten Magenhälfte ist dick, trübe, von grauroter bis brauner Farbe. In der Gegend der Fundusdrüsen erscheint diese Schleimhaut an der Oberfläche gekörnt, während sie zum Pförtner hin mehr glatt ist. Die Milz mißt 59 cm in der Länge, 27 cm in der größten Breite und 4,5 cm in der größten Dicke. Das Gewicht der Milz beträgt 1650 g. An der Oberfläche erscheint die Milz im allgemeinen graurot und hügelig. Gefäße der Milzkapsel injiziert. Die über die Milzoberfläche hervortretenden buckelartigen Erhabenheiten sind halbwalnuß- bis halbhühnereigroß und sehen dunkelblau aus.

Auf dem Durchschnitte ist das Balkengewebe in den Erhebungen nicht sichtbar. Pulpa hier schwarzrot, reichlich und zerfließlich. Im übrigen hat die Milzpulpa eine braunrote Farbe, ist dickbreiig und läßt das Balkengewebe bequem erkennen. Die Leber wiegt 14 500 g, ist an ihrer Oberfläche glatt und besitzt stark abgerundete Ränder. Farbe der Leber hellgraubraun, Konsistenz brüchig. Ueber die fettig glänzende Durchschnittsfläche fließt wenig Blut. Die Leberläppchen grenzen sich scharf voneinander ab, sind bis linsengroß und fast grau. In der Mitte zeigen sie einen kleinen bräunlichroten Punkt. Die Nierenkapseln lassen sich leicht von den Nieren abtrennen. Oberfläche der Nieren glatt und mattglänzend. Rechte Niere 19,5 cm lang, 20 cm breit, 6 cm dick, linke Niere 21 cm lang, 16 cm breit, 6,5 cm dick. Das Gewebe der Rindenschicht ist etwas brüchig. Auf dem Durchschnitte ist die Rindenschicht bis 2 cm breit, trübe, gleichmäßig grau bis graurot und läßt vereinzelte Gefäßknäuel als kleine rote Punkte erkennen. Marksubstanz gestreift und dunkelrot.

Die Brustfellsäcke enthalten keinen fremden Inhalt. Das Brustfell ist zart und durchscheinend, seine Oberfläche glatt und glänzend. Die Lungen liegen frei in den Brustfellsäcken, haben sich von den Brustwänden zurückgezogen und sind klein. Das Lungengewebe ist rot bis dunkelrot, elastisch und knistert beim Hinüberstreichen. Auf dem Durchschnitte erscheint das Lungengewebe trocken, seine Schnittfläche glatt. Der Herzbeutel enthält einen Eßlöffel voll einer gelblichen, wässerigen Flüssigkeit. Die Oberfläche der sich berührenden Herzbeutelblätter ist glatt und glänzend. Das Herz wiegt mit Blut 7000 g, ohne Blut 6250 g. Rechte Kammer 16,5 cm, linke Kammer 19 cm hoch. Umfang des Herzens an der Kranzfurche 63 cm. Die rechten Herzhöhlen sind mit flüssigem und geronnenen Blute gefüllt. Seitenwand des rechten Ventrikels 2,5 cm dick. Die linken Herzhöhlen sind fast leer und zusammengezogen. Seitenwand des linken Ventrikels 4 cm dick. Durch die zwischen den Vor- und Herzkammern liegenden Oeffnungen läßt sich eine länglich zusammengelegte Hand bequem hindurchführen. Die Herzklappen und die Innenhaut des Herzens sind zart und schwach durchscheinend. Die Herzmuskulatur ist auf dem Durchschnitte trübe, trocken und graurot, ihre Konsistenz ist brüchig. Die Schleimhaut der Luftröhre ist blaß. In der Kehlkopfschleimhaut finden sich vereinzelte gefüllte Venennetze. Am Zungengrunde, an der hinteren Fläche des Kehldeckels und an den Kehldeckelgießkannenbändern erscheint die Schleimhaut bläulich-rot. Die Muskeln des Kehlkopfes lassen keine Abweichungen erkennen. Die Hüft-Blind-Grimmdarmarterie ist 4,2 cm lang und zylindrisch erweitert; ihre Wände sind bis 3 mm dick, an der Innenfläche rauh und zeigen viele Längsrisse. Auf der Innenhaut liegen zwei längliche, bohnengroße, graurote, etwas brüchige Gerinnselmassen, die auf ihrer Grundlage festhaften. Am Grunde der Gerinnsel finden sich 17 drehrunde Wurmlarven. Alle von der vorderen Gekrösarterie zum Darme gehenden Gefäße sind sonst frei von Veränderungen.

Pathologisch-anatomische Diagnose.

Allgemeine akute eitrig-jauchige Bauchfellentzündung nach Ausführung des Darmstichs. Trübe Schwellung der Körpermuskeln, des Herzfleisches und der Nieren. Akute multiple Milzschwellung. Fettinfiltration der Leber. Akute Ent-

zündung der Drüsenschleimhaut des Magens. Leichte Entzündung der Darmschleimhaut. Erweiterung und wandständige Thrombose der Hüft-Blind-Grimmdarmarterie.

Am Schlusse dieser Arbeit verfehle ich nicht, meinem hochverehrten Lehrer Herrn Geheimen Regierungsrat Prof. Dr. Schütz den ehrerbietigsten Dank auszusprechen für alle Belehrungen und wissenschaftlichen Anregungen, die ich im Pathologischen Institut erhalten habe.

XXIII.

Aus dem pathologisch-anatomischen Institut der Königl. Thierärztlichen Hochschule in Budapest.

Ueber die Struktur der Sarkosporidienschläuche.

Von

Prof. Dr. med. **Stefan von Rátz.**

I.

Parasitische Protozoen kennt die Wissenschaft schon lange. Cavaloni hat im Darmkanal der Krebse schon im Jahre 1787 Protozoen gefunden, die dann von Dufour (1823) Gregarinen genannt wurden. Psorospermien, welche Bütschli (1881) als Myxosporidien bezeichnet hat, sind von Gluge und auch von Joh. Müller schon im Jahre 1838 beschrieben worden. Die in der Leber der Kaninchen vorkommenden eirunden Psorospermien, d. h. Coccidien nach Leuckart (1879), hat zuerst Hake (1839) beschrieben. Aus dem menschlichen Körper stammende Protozoen erwähnen zuerst R. Wagner (1836) und Donné (1837).

Nach diesen Entdeckungen hat es aber noch eine geraume Zeit gedauert, bis die Forscher die Naturgeschichte der Protozoen gründlicher zu studieren anfingen, denn systematische Untersuchungen wurden erst nach den Forschungen Pasteurs über die Pebrine der Seidenraupe ausgeführt. Als dann Laveran (1880) den Erreger der Malaria im Blute der Kranken gefunden hatte, wendete sich die Aufmerksamkeit der Aerzte und Naturforscher auf diese winzigen Tierchen und man suchte die Erreger aller jener Krankheiten unter den Protozoen, für deren Aetiologie die bakteriologischen Untersuchungen keine genügende Erklärung gaben.

L. Pfeiffer hat auch viele Verdienste darin, daß systematische Forschungen in Gang gebracht wurden. Während seiner Untersuchungen über die Ursachen der Pockenkrankheit hat er mit viel

Fleiß und Ausdauer nach den parasitischen Protozoen geforscht. Einesteils verdanken wir ihm wichtige Beobachtungen, anderesteils aber wirkte sein Beispiel überall aneifernd.

Eines der bedeutendsten Resultate der neueren Untersuchungen war unzweifelhaft die Erkenntnis, daß sich die früher allgemein anerkannte Auffassung über die ungeschlechtliche Fortpflanzung der einzelligen Protozoen gegenüber den vielzelligen Metazoen als ein Irrtum erwiesen hat, denn die gründlicheren Untersuchungen haben gezeigt, daß auch bei den auf der niedrigsten Stufe der tierischen Organisation stehenden Rhizopoden eine Art der geschlechtlichen Vermehrung vorkommt, nur daß diese Lebenserscheinung in manchen Klassen selten und nur schwer erkennbar ist.

Die exakten Untersuchungen haben dann ergeben, daß die sexuelle Dimorphie auch unter den parasitischen Urtieren vorkommt und infolgedessen können sich diese auf zweierlei, wesentlich verschiedene Arten vermehren. Die eine Fortpflanzung ist eine ungeschlechtliche oder multiplikative (Schizogonie, endogene Sporulation), welche mittels einfacher Zellteilung verläuft; die zweite ist die propagative Fortpflanzungsart (Sporogonie, exogene Sporulation), welche nach der Vereinigung von zweierlei Geschlechtzellen, d. h. mittels Befruchtung geschieht. Diese zweifache Fortpflanzung kann auch miteinander kombiniert vorkommen, in welchem Falle sie dann in kürzeren oder längeren Zwischenräumen, in Form eines Generationswechsels verläuft und mit dem Wirtswechsel der Parasiten zusammenfallen kann.

Diese zweifache Entwickelung der Gregarinen, Amöbosporidien, Coccidien, Hämosporidien, Myxosporidien ist schon bekannt, und in der neuesten Zeit hat man die Vermehrungsart auch bei einigen Flagellaten beobachtet.

Eine neue Richtung haben der Forschung die wichtigen Entdeckungen von Smith und Kilborne, später von Manson, Roß, Grassi u. a. angewiesen, nämlich, daß die im Blute der Menschen und Tiere schmarotzenden Protozoen durch Vermittelung der Ektoparasiten, hauptsächlich Fliegen und Zecken einverleibt werden, folglich einen Teil ihres Lebens in diesen verleben und durch deren Stiche in den Organismus eingeimpft werden.

Unstreitbar ist es also, daß die Forschungen der letzten zwei Dezennien zur Kenntnis der parasitischen Protozoen wichtige Beiträge geliefert haben. Das Wenigste bezieht sich davon aber auf die

Sarkosporidien, von denen wir auch heutzutage, selbst über die am meisten bekannten, nicht viel mehr wissen, als ihre ersten Beschreiber gewußt haben. In der neuesten Zeit sind auch die Sarkosporidien von mehreren Forschern untersucht worden, trotzdem ist die Art und Weise ihrer Einwanderung in die Muskeln, sowie ihrer Fortpflanzung unbekannt, und abgesehen von denjenigen zwei Arten, die in den Muskeln der Schafe (Sarcocystis tenella) und Schweine (S. Miescheriana) parasitieren, sind auch bezüglich ihrer Struktur unsere Kenntnisse sehr lückenhaft.

Die Sarkosporidien, welche früher Mieschersche oder Psorospermienschläuche und Raineysche Körperchen genannt wurden, hat Miescher (1) im Jahre 1843 in den quergestreiften Muskeln der Mäuse entdeckt, die infolge der Einwanderung dieser Parasiten blaß und gestrichelt aussahen. Die mikroskopische Untersuchung zeigte dann, daß die Muskeln längliche, weiße Schläuche enthielten, die aus einer strukturlosen Membran bestehen und sehr zahlreiche nierenförmige Körperchen enthalten. Am zahlreichsten waren diese Schläuche in den Muskeln des Rumpfes, Halses, Kopfes, der Augen und der Glieder, sowie in dem Zwerchfell. Miescher hat die Hülle dieser Schläuche für Sarkolemma gedeutet, den Ursprung der darin enthaltenen Körperchen konnte er jedoch nicht entscheiden. An zwei Möglichkeiten hat er gedacht, indem er die Schläuche als pathologische Veränderungen der Muskelfasern ansah oder für Parasiten hielt, die sich in den Muskelfasern ansiedeln und die Fibrillen zerstören.

Drei Jahre später (1846) fand v. Heßling (2) in den Muskeln eines Rehes, dann in den Purkinèschen Fäden der Herzmuskulatur eines Rindes, sowie in dem Herz des Kalbes und Schafes ähnliche Gebilde und erkannte, daß sie identisch sind mit den Mieschерschen Schläuchen. Ihren Ursprung suchte er auch in den Veränderungen der Muskelfasern. Roloff war ebenfalls dieser Meinung und sah die in den Schläuchen vorkommenden Körperchen für Lymphzellen an, wogegen Kühne sie für mit den durch Kölliker aus den Muskeln der Frösche beschriebenen Muskelknospen identische Gebilde angesehen hat.

Die neueren eingehenderen Untersuchungen und die gründlichere Erforschung der niederen Tiere hat dann gezeigt, daß die in zweiter Linie erwähnte Meinung Mieschers die zutreffende war und die Auffassung wurde allgemein, daß diese Schläuche parasitische Organismen sind. Umsomehr teilten sich aber die Ansichten darüber, ob sie den tierischen oder pflanzlichen Parasiten anzureihen wären.

Rainey (3) hat im Jahre 1857 die Entwicklung der Schweinefinne studiert und fand in den Muskeln der untersuchten Schweine zahlreiche Mieschersche Schläuche, die er für Entwicklungsformen der Finne hielt. Aus seinen Beschreibungen ist zu ersehen, daß er den Stäbchenbesatz der Hülle, welcher an die Wimperbekleidung mancher Protozoen erinnert, schon erkannt hat. Schmidt hat sie dann nach dieser eigentümlichen Struktur für mit Wimpern oder Cilien bekleidete Tierchen angesehen und Rivolta erachtete sie für die Hülle oder Kapsel einer Ciliate, in der die Vermehrung von statten geht.

Eine ganz andere Meinung äußerte v. Siebold (4), der diese Schläuche zu

den Pflanzen einreihte und als schimmelpilzähnliche Entophyten beschrieb, da er an den Schläuchen oder den darin eingeschlossenen Körperchen keine Bewegung beobachten konnte. Auch Kühn (1865) hat sie für Pflanzen gehalten und als einen den Chytridien angehörigen Pilz, Synchitrium Miescherianum benannt. Pagenstecher (1866) hat sie ebenfalls für Pilze gehalten, sowie auch Zürn (1874).

Lieberkühn (1864) und Ripping (1865) waren die ersten, die die systematische Stellung dieser Parasiten zuerst erkannten und die Mieschersehen Schläuche den Gregarinen angereiht haben; Virchow (1865) (5) glaubte ebenfalls eine nahe Verwandtschaft zwischen den Psorospermienschläuchen und Gregarinen zu erkennen.

Leuckart (1879) (6) äußerte sich über die Verwandtschaft der Sarkosporidien mit den Sporozoen sehr vorsichtig, Eimer erkannte aber schon ihre Aehnlichkeit mit den eiförmigen und kugelförmigen Psorospermien und erklärte sie für mit jenen verwandte Lebewesen, und mit ihm hielten sie auch Davaine, Cobbold und Perroncito für Protozoen. Bütschli (7) selbst hat es für wahrscheinlich gehalten, daß sie mit den Sporentieren verwandt sind, aber nur Balbiani (8) hat es nachgewiesen, daß die Mieschersehen Schläuche wirklich Sporozoen sind und als solche den Gregarinen und Coccidien sehr nahe stehen und benannte sie nach ihrem Sitz im Muskelgewebe Sarkosporidien, unter welchem Namen sie heute als eine selbständige Ordnung der Sporentiere bekannt sind und nach der Einteilung Dofleins der Unterklasse der Neosporidien angehören.

Gegenüber dieser allgemein anerkannten Ansicht versuchte neuerlich Lindner (11) nachzuweisen, daß die Sarkosporidien stiellose Vorticellen und Kolpidien sind, die mittels unreinen Stehwassers aufgenommen werden. Die Jugendformen geraten dann auf dem Wege der Blutgefäße zu den Muskeln, wo sie sich einkapseln. Auf beweisende Untersuchungen oder Tierversuche beruft sich Lindner nicht und folglich blieb er jene Beweise schuldig, welche die Richtigkeit seiner Behauptung begründen könnten. Außerdem vergaß er dabei, daß die weißen Mäuse, die in Käfigen und gesperrten Lokalen gehalten werden, sehr schwer dazu kommen, Wasser aufnehmen zu können, welches Ciliaten enthält, und trotzdem tritt bekanntlich manchmal die Sarkosporidiose unter den weißen Mäusen auch endemisch auf.

II. Ueber das Vorkommen der Sarkosporidien.

Die Sarkosporidien parasitieren in den quergestreiften Muskeln der Menschen und Wirbeltiere, die größeren Schläuche kommen aber augenscheinlich im intermuskulären Bindegewebe vor. Ausnahmsweise siedeln sie sich auch an anderen Stellen des Organismus an; so haben R. Blanchard und O'Kinealy in der Submukosa des Darmes, Kartulis auch in der Leber (?) Sarkosporidien gefunden.

Die in den Muskeln vorkommenden Schläuche sind nach L. Pfeiffer (10) und R. Blanchard (11) intrazellulär und inter-

zellulär. In den Muskeln liegen sie immer parallel mit dem Verlauf der Muskelfasern und erweitern die Fasern derart, daß diese manchmal vier- bis sechsmal dicker erscheinen als die gesunden Fasern.

Nach einer eingehenden Untersuchung der augenscheinlich in dem intermuskulären Bindegewebe liegenden großen Schläuche, habe ich mich auch überzeugt, daß sie sich eigentlich in den Muskelfasern entwickelt haben und nur später haben sie sich teilweise oder ganz befreit. Bertram (12) war der erste, der auf diese Tatsache zuerst hingewiesen hat. Seit der Zeit habe auch ich diese viel bestrittene Frage gründlich untersucht und in den Muskelquerschnitten unzähligemal gesehen, daß die jungen Entwickelungsformen immer in den Muskelfasern liegen, von einer um so dickeren Schicht umgeben, je kleiner der Parasit selbst ist; mit dem Wachstum des Schlauches vermindert sich aber die Muskelsubstanz. Sehr instruktiv sind in dieser Beziehung jene Mikrotomschnitte, in denen man es gut erkennen kann, daß der Schlauch an einer Seite schon bis zum Sarkolemma geraten ist und von der Muskelsubstanz nur teilweise umgeben ist und die größte Peripherie des Schlauches schon befreit ist. Zugleich habe ich in den Präparaten oft auch solche Zysten gesehen, die von einer Muskelsubstanz garnicht mehr umrandet waren. Die Erklärung dieser Erscheinungen finden wir darin, daß die Sarkosporidien während ihres Wachstums die Muskelsubstanz zusammenpressen, wodurch dieselbe nach und nach atrophiert und nur das erweiterte Sarkolemma zurückbleibt. Es hat also den Anschein, als wenn sich der Parasit im Bindegewebe entwickelt hätte.

Nachdem aber die Sarkosporidien sich immer in den Muskelfasern entwickeln, so können wir die frühere Einteilung, wonach die im Bindegewebe vorkommenden Arten zu den Balbianiden[1]) und die in den Muskelfasern liegenden zu den Miescheriden gehören, nicht aufrecht erhalten, denn dann müßten wir die jüngeren Entwickelungsformen in die eine, die älteren dagegen in die andere Familie einteilen, trotzdem sie einer Art angehören. Folglich unterscheiden wir

---

1) Die Benennung Balbiania R. Blanch. könnte man für jene Gattung der Sarkosporidien beibehalten, die von der Submukosa des Darmes beschrieben wurden, wenn es sich beweisen läßt, daß sie sich nicht in der Muskelschicht entwickeln, sondern sich von Anfang an in der Submukosa ansiedeln. Eine solche Art wäre die von R. Blanchard von einem Känguruh (Macropus penicillatus) beschriebene Balbiania mucosa.

dieser Zeit in der Ordnung der Sarkosporidien nur eine Familie und in dieser nur eine Gattung, die Sarcocystis.

Am häufigsten und am zahlreichsten finden wir diese Parasiten in den quergestreiften Muskeln in die Nähe des Vorderdarmes, d. h. in den Muskeln der Zunge, des Schlundkopfes, des Kehlkopfes, des Halses; sehr häufig findet man sie auch im Schlund und Zwerchfell, folglich in denjenigen Teilen des Organismus, in denen die durch den Darmkanal einwandernden Trichinellen vorkommen. Aus diesen Beobachtungen könnte man daran denken, daß die Sarkosporidien auch im Wege der Verdauungsorgane aufgenommen werden und M. Koch, sowie nach ihm Th. Smith und Negri haben gezeigt, daß man die Mäuse und nach Negri auch die Meerschweinchen wirklich infizieren kann, wenn sie mit Muskelstückchen, welche Sarkosporidienschläuche enthalten, gefüttert werden. Die Pflanzenfresser können sich aber in dieser Weise nicht infizieren, es ist jedoch nicht ausgeschlossen, daß sie die Sporozoïten vielleicht in einer eingekapselten oder ruhenden Form durch den Mund aufnehmen, denn sonst wäre es nicht zu erklären, daß sie sich gerade in den erwähnten Muskeln ansiedeln.

Nach Bergmann (13) kommt Sarcocystis Miescheriana (Kühn) im Schweine am häufigsten in den in der Nähe des Verdauungskanals liegenden Muskeln vor: in den Bauchmuskeln, im Zwerchfell, M. triangularis sterni, M. complexus major, M. anconaci, M. longus colli, wogegen sie in anderen Muskeln seltener und in minderer Zahl auffindbar sind. In den Kehlkopfmuskeln der ungarischen Schweine habe ich die Schläuche beinahe stets gefunden.

Im Schafe findet man die Sarcocystis tenella (Railliet) in der Zunge, in den Kehlkopf- und Augenmuskeln, im Zwerchfell und in der muskulösen Bauchdecke, sowie in der Muskelschichte des Schlundes häufig; in manchen Fällen sind aber beinahe alle Muskeln mit Sarkosporidien-Schläuchen voll. In Ungarn hat K. Hutya auch allgemeine Sarkosporidiose beim Schafe gesehen.

Die Muskeln des Rehes sind ebenfalls öfters mit Sarcocystis gracilis Rátz (14) infiziert, denn in 4 Rehen, deren Muskeln ich Gelegenheit hatte, zu untersuchen, fand ich immer Schläuche und zwar in der Zunge, im Schlundkopf, Kehlkopf und im Schlund.

In der Zunge, in den Rachen- und Halsmuskeln, sowie im

Schlund des Büffels ist Sarcocystis hirsuta Moulé [1]) sehr häufig. Wir finden kaum einen Büffel, dessen Schlund nicht wenigstens einige Schläuche enthalten möchte. Genug häufig sind aber auch jene Fälle, wo die Muskeln des Rumpfes und der Glieder mit Sarkosporidien derart vollgepfropft sind, daß das Fleisch ganz gescheckt erscheint. In Siebenbürgen sind diese Sporentiere in den Büffeln sehr häufig, wie dies zuerst von Szentkirályi (15) schon lange erkannt wurde. In der Gegend von Köhalom habe ich mich auch davon überzeugen können und die Statistik des Budapester Schlachthauses beweist ihre Häufigkeit ebenfalls genügend.

In den Rindern findet man dieselbe Art bei uns viel weniger und ich habe sie hauptsächlich in der Zunge, im Schlunde und in den Muskeln des Halses gefunden.

Pferde, besonders ältere Tiere, sind in Ungarn sehr oft mit Sarcocystis Bertrami Dofl. behaftet. Am leichtesten entdeckt man sie in größerer Zahl im Schlund, infolge ihrer Kleinheit sind sie aber oft schwer zu erkennen.

In Fleischfressern habe ich bis jetzt Sarkosporidien nicht gefunden, obgleich sie nach Kraus in den Augenmuskeln der Hunde und Katzen nicht selten sein sollen.

Bei Hühnern habe ich Sarcocystis Horváthi Rátz (14) zweimal gefunden. Aehnliche Beobachtungen haben schon Kühn, Rivolta und Stiles veröffentlicht. In Enten hat L. v. Betegh zuerst in Rumänien, später auch in Ungarn (Brassó) Muskelsporozoen gefunden. Aus Amerika beschrieb sie Stiles aus Anas boschas und A. clypeta.

Außer den erwähnten Tieren fand v. Niederhäusern in der Ziege, R. Blanchard im Känguruh (Macropus penicillatus), Rievel und Behrens im Lama (Auchenia), Huet in der kalifornischen Otaria californica, Ratzel und Korté in Affen und zwar

1) Sarcocystis Blanchardi Dofl. 1901 ist gewiß dieselbe Art, welche im Jahre 1897 von Railliet (Bull. de la Soc. centr. de méd. vét. p. 377) als Balbiania fusiformis beschrieben wurde, folglich wäre sie S. fusiformis zu nennen. Indem aber nach Doflein die in den Büffeln vorkommende Spezies wahrscheinlich identisch ist mit jener aus dem Rinde, welche von Moulé als S. hirsuta bezeichnet wurde (Des Sarcosporidies et de leur fréquence, principalement chez les animaux de bouchéries. Vitry-le-François. 1887. p. 14. Planches III et IV), so soll nach der Priorität die aus den Büffeln und Rindern bekannte Art Sarcocystis hirsuta Moulé 1887 heißen.

der erstere in Inuus, der zweite in Macacus rhesus, Rivolta bei Vögeln, Lühe in Lacerta muralis, Will in Gekko (Platydactylus mauritanicus) etc. Sarkosporidien.

Der Mensch ist auch nicht verschont, denn es sind in der Literatur einige gründliche Beobachtungen darüber aufgezeichnet, daß diese Parasiten auch bei Menschen schmarotzen, wenn auch selten (Baraban et St. Remy, Kartulis, Hoche und O'Kinealy).

III. Ueber die Form der Schläuche und Struktur des Ektoplasmas.

Die Sarkosporidien sind längliche, schlauchförmige Protozoen, die sich bezüglich ihrer Form und Größe bis zu einem gewissen Grade auch an die Raumverhältnisse anpassen, jedoch zumeist länger sind als breit. Die Schläuche sind röhren-, spindel- oder eiförmig, können aber auch rundlich sein. Die kleineren haben nur eine mikroskopische Größe oder man erkennt sie bloß als kleine weiße Linien, welche parallel mit den Muskelfasern verlaufen. Falls sie sich dicht aneinander häufen, verleihen sie den Muskeln ein gestricheltes Aeußeres. Die größeren sind in der Mitte zumeist dicker, wogegen sie sich gegen die zwei Pole verjüngen oder abrunden. In der Subserosa des Schafes findet man aber auch kreisförmige, abgeplattete Zysten.

Die kleinsten Entwickelungsformen, die nur 12 μ lang und 7 μ breit waren, fand ich in der Zunge eines Rindes; es kommen aber auch haferkorn-, bohnen- und ausnahmsweise sogar haselnußgroße Zysten vor.

Frisch sind die Schläuche milchweiß, etwas gelblich oder grau, folglich sind in den braunroten Muskeln die größeren Schläuche auch durch ihre abweichende Farbe augenfällig. Wenn man eine größere Zyste quer durchschneidet, so sind zwei Teile zu unterscheiden, und zwar die Hülle des Schlauches, das Ektoplasma, und der Inhalt, das Entoplasma.

Die Dicke und Struktur des Ektoplasmas ist abweichend nach dem Alter, d. h. nach der Entwickelung der Sarkosporidien. An den allerjüngsten Formen ist ein differenziertes Ektoplasma garnicht zu erkennen. Ferret (16) hat bei seinen Untersuchungen bezüglich der Sarcocystis tenella der Schafe gesehen, daß die kleinsten Formen als morulaähnliche Zellgruppen in den Muskelfasern liegen und von einer differenzierten Membran noch nicht umgeben sind. In Querschnitten aus der Zunge des Rindes ist es mir auch gelungen diese

Entwickelungsform der Sarcocystis hirsuta aufzufinden, die in der querdurchschnittenen Muskelfaser in einer kleinen Höhle lag, rundliche Form zeigte und aus großen Zellen bestand, die mit Hämatoxylin-Eosin blau gefärbt sind und einen dunkler tingierten rundlichen oder länglichen Kern enthalten. An den 38.5—40 μ langen Zysten ist das Ektoplasma auch noch dünn und homogen. Dagegen ist diese Membran an den größeren Schläuchen schon dicker, ca. 4 μ dick und aus zwei Schichten bestehend, wovon die äußere breiter erscheint und eine stäbchenartige Zeichnung erkennen läßt, die innere aber homogen ist und mit dem Zystengerüst in Verbindung steht.

Die in Muskelfasern liegenden Schläuche lassen diese stäbchenartige Zeichnung nur schwer erkennen, in frischen Zupfpräparaten aber, in denen man die zerzupften Muskelfasern mit Eosin-Glyzerin aufgehellt untersuchen kann, habe ich konstastiert, daß die äußere Schicht der aus den Rindern und Büffeln, Pferden, Schafen, Rehen, Schweinen und Hühnern stammenden Sarkosporidien-Schläuche eine Stäbchenzeichnung aufweist, deren Linien mit der Querstreifung der Muskeln nicht zusammenfallen und viel feiner sind. An den befreiten Zysten ist diese stäbchenartige Schichte viel augenfälliger, denn an dem Ektoplasma sieht man feine, kurze, fadenförmige Anhängsel, die sich wie die Cilien in Form kurzer Fäden zueinander reihen, aber nicht überall gleich lang und manchmal auch etwas gebogen sind. Diese Fortsätze sind an dem aus dem Pferd, Rind und Huhn stammenden Sarkosporidien ungefähr gleich groß, oder wenigstens nicht dermaßen ungleich, wie an den Schläuchen der Sarcocystis Miescheriana, was schon Manz erkannt hat. Die Fortsätze sind gegen die zwei Pole der Zyste länger, wie man dies bei S. hirsuta der Rinder und noch ausgesprochener bei S. Miescheriana sehen kann, an welch letzteren die Stäbchen der Zystenpole beinahe zwei- bis dreimal so lang sind wie an den Seitenteilen des Schlauches. Wenn man die Richtung dieser Seitenfortsätze verfolgt, so bemerkt man auch an der Oberfläche der Zysten ähnliche kurze Stäbchen, die sich dicht rangieren und in quer oder bogenförmig verlaufende, manchmal sich schlängelnde, aber zueinander immer parallele Linien geordnet sind. Die Oberfläche der Schläuche hat infolgedessen ein derartiges Aussehen, wie wenn es mit winzigen Stäbchen gespickt wäre; an vielen Stellen sieht man aber statt der Stäbchen nur kleine Körnchen, weil man von oben gesehen nur den optischen Durchschnitt bemerkt. Diese stäbchenartige Schichte hat in den Muskeln eine gleichmäßige

Grenze, außerhalb der Muskelfaser zerfällt sie aber, wie dies schon Leuckart festgestellt hat, und folglich sehen die Zysten wie mit zilienartigen Fortsätzen bekleidet aus.

Ueber die Entstehung dieser Stäbchen und über ihr Verhältnis zu den quergestreiften Muskelfasern finden wir in der Literatur zahlreiche von einander sehr abweichende Ansichten.

Rainey sah in diesen Fortsätzen mit der Hülle zusammenhängende Cilien, welche Lokomotionsorgane wären, wogegen sie Virchow von den quergestreiften Muskelfasern ableitet; nach dieser Ansicht entsteht die äußere Schicht der Hülle aus Teilchen der primitiven Muskelfasern. Dagegen erklärte Leuckart diese eigentümliche Struktur in der Weise, daß die äußere Lage von zahlreichen Porenkanälchen durchbohrt ist, die manchmal aufspringen, wodurch die Oberfläche der Zyste einen Wimperbesatz bekommt.

Bertram beobachtete in den mit Hämatoxylin gefärbten Präparaten ebenfalls dieses Auseinanderfallen der äußeren Schicht in Stäbchen. Nach seinen Beobachtungen färben sich diese wimperartigen Fäden aber anders wie die die Schläuche umhüllenden und oft auch noch ihre Querstreifung gut zeigenden Muskelfasern. Wenn er dann die Zysten aus den Muskelfasern lospräparierte, so blieben die Stäbchen mit der Hülle in Verbindung. Nach diesen Beobachtungen hielt er es nicht für wahrscheinlich, daß die Fortsätze aus den Muskeln entstehen.

Nach Ferret wäre die radiäre Streifung so zu erklären, daß die Hülle aus zweierlei Substanz besteht: aus sehr dünnen, stark lichtbrechenden Teilchen und aus solchen, die sich mit Hämalaun gut färben. Die Streifung der Hülle stammt also von gut färbbaren Stäbchen her, die mit einer hyalinen Substanz zusammengehalten werden. Vom Ursprung dieser Stäbchen gibt er aber keine weitere Aufklärung.

Laveran und Mesnil (17) fanden die Hülle, welche mit queren, schrägen oder länglich liegenden Wimpern, die zur Hülle gehören, bekleidet ist, sehr zart.

Nach Doflein kennen wir bei Cnidosporidien ganz ähnliche Strukturen und können auf Grund der dort gemachten Befunde die beiden Schichten für Differenzierungen des Ektoplasmas halten.

Aus meinen eigenen Untersuchungen erachte ich diese parallelen Stäbchen als zum Ektoplasma gehörige Bildungen. An Querschnitten ist es klar zu sehen, daß sich diese stäbchenartige Schicht von der Muskelsubstanz ganz abweichend färbt, und daß sie mit der inneren hyalinen Schicht des Ektoplasmas innig verbunden ist. Eine regelmäßige Anordnung sehen wir an diesen längeren oder kürzeren, oft etwas gebogenen Stäbchen auch dann, wenn wir die Schläuche von den Muskelfasern herauspräparieren und mikroskopisch untersuchen.

Alle diese Beobachtungen weisen darauf hin, daß die Stäbchen differenzierte Teile des Ektoplasmas sind, mittels welchen sich die Sarkosporidien in die Muskelsubstanz anklammern und vielleicht auch

die zur Ernährung nötigen Säfte aus dem Muskelplasma durch Osmose aufnehmen können.

Daß die Auffassung derjenigen Forscher, die diesen Stäbchenbesatz von den Muskeln ableiten wollten, nicht stichhaltig ist, habe ich auch an den Sarkosporidienschläuchen des Rehes (Sarcocystis gracilis) konstatieren können. In einem Präparat habe ich im Längsschnitt einer Muskelfaser eine 0,20 mm lange und 0,055 mm breite Zyste gefunden, die in der Mitte etwas aufgetrieben, an den Polen abgerundet und von der Muskelfaser losgetrennt war, folglich in einer kleinen Höhle lag, aber durch kurze abgerissene Teilchen der Muskelsubstanz bedeckt war, die den Fleischprismen der Muskelfibrillen ähnlich waren. Diese kleinen Partikelchen der Muskelfaser erschienen an beiden Seiten ungefähr gleich groß und lagen parallel nebeneinander, an den zwei Polen waren sie aber ungleich groß, infolgedessen erschien ihre äussere Grenze hier unregelmäßig, und wo sie etwas länger waren, gezackt; sie lagen aber immer parallel mit der Queraxe des Schlauches und mit der Querstreifung der Muskelfaser. Die Zyste lag in einer kleinen Höhle und an einem Ende dieser Lücke war die Muskelsubstanz in längliche Stückchen zerfallen, die ein ähnliches Aussehen hatten, wie die der Hülle anliegenden Muskelteilchen.

Dieser Befund ist aus zwei Gesichtspunkten interessant, denn er beweist einmal, daß die Sarkosporidienschläuche in der Muskelsubstanz so stark angeklammert sein können, daß, falls sie während der histologischen Behandlung in Folge der chemischen Einwirkungen oder aus einer anderen Ursache etwas zusammenschrumpfen, die Teilchen, mit denen sie in unmittelbarer Berührung waren, aus der Muskelfaser herausreißen, und zweitens werden die Differenzen, welche zwischen den angeklebten ausgerissenen Muskelpartikelchen bestehen, sichtbar gemacht. Diese an der Hülle anliegenden Muskelteilchen sind aber mit der stäbchenartigen Schicht des Ektoplasmas nicht identisch, indem sie viel dicker erschienen als die Stäbchen, sich unregelmäßiger rangierten und mit der Muskelsubstanz ganz gleichmäßig färbten, wogegen die unterhalb dieser Teilchen liegenden feineren Stäbchen mit der Hülle gleichmäßig tingiert waren.

Mit der Atrophie der Muskelfaser verschwindet auch der Stäbchenbesatz der Zyste, und die Hülle wird infolgedessen dünner. Bei Safraninfärbung der Mikrotomschnitte habe ich aber manchmal auch in diesem Stadium eine blasse, radiärgestreifte Schicht der Hülle ge-

sehen, die den stäbchenförmigen Fortsätzen entspricht. Nachdem aber die Schläuche mit Sporen gefüllt werden und die Zystenwand sich erweitert, erleiden diese Stäbchen eine stärkere Druckwirkung und verschwinden stufenweise.

IV. Die Struktur des Endoplasmas und der Sporen.

Aus der hyalinartigen inneren Schicht der Zystenwand entspringen Stränge, die sich dann vereinigen und den Hohlraum der Zyste in kleinere Kammern teilen. Dieses Gerüst färbt sich ebenso blaß und gleichartig, wie die innere Schicht der Zystenwand. Die Stränge des Ektoplasmas sind an der Peripherie, wo sie entspringen, dicker, wogegen sich ihre zentralen Teile so verjüngen, daß sie an manchen Stellen zwischen den kugelförmigen Gruppen der Sporen kaum zu erkennen sind. In der Mitte der größten Zysten erschienen sie aber wieder dichter, indem die Kammern hier leer sind, zusammenfallen, wodurch die dazwischen liegenden ursprünglich gespannten Stränge nicht mehr gespannt bleiben und folglich kürzer und dichter erscheinen.

Unter den mit Sporen gefüllten Kammern habe ich ausnahmsweise auch solche Protoplasmastränge gesehen, die eine kleinere oder größere spindelförmige Anschwellung zeigten und hier eine ovale oder rundliche, großkernige Zelle einschlossen.

An der inneren Grenze der Zystenwand liegen rundliche oder längliche, blaßgefärbte Zellen in 2—3 Reihen, die einen Kern oder mehrere dunkel gefärbte, große Kerne enthalten, umgeben von dem feingranulierten Plasma. Diese Zellen bilden eine blasse Zone und entsprechen den aus den Cnidosporidien bekannten Pansporoblasten. In den jüngsten Zysten findet man nur diese grossen Zellen, entwickelte Sporen aber noch nicht. Die zweite Zone der größeren Schläuche zeigt schon die genannten kleinen Kammern, mit zahlreichen rundlichen oder an einem Pole etwas ausgespitzten, an dem anderen abgerundeten Zellen (Sporoblasten) und darunter blasse, kleine Kügelchen, zerstreut auch kleine bohnen-, nieren- und sichelförmige Sporen. Die dritte Zone enthält schon größere Kammern, ganz mit Sporen gefüllt, die mehr oder weniger gebogen, an einem Ende abgerundet, an dem anderen dagegen verjüngt sind. Im Zentrum sind die Kammern leer.

Die Sporen sind von einer sehr dünnen Membran umgeben, und in dem Zellplasma finden wir einen großen Kern, der nahe zu dem

abgerundeten Pole liegt und im Inneren eine zentrale oder zwei exzentrische Karyosomen aufweist. Vor dem Kern liegt ein viel kleineres, stark lichtbrechendes, rundliches Körperchen. In der Mitte der Sporen und manchmal auch hinter dem Kern sind glänzende Körnchen und in dem verjüngten Ende ist eine spiralartige Zeichnung zu sehen.

Mit einer sehr dünnen wässerigen Dahlialösung oder mit Neutralrot können die Sporen auch vital gefärbt werden, indem das Protoplasma die Farbe annimmt, und auch die Körnchen werden teilweise gefärbt, dagegen bleiben der Kern und das vor ihm liegende Körperchen ungefärbt, jedoch ihre Konturen werden in dem gefärbten Protoplasma besser wahrnehmbar, und auch die spiralartige Streifung des verjüngten Pols der Sporen ist schärfer. Noch besser kann man sich über die Struktur in den nach Giemsa gefärbten Deckglaspräparaten orientieren, da sich dann die Chromatinsubstanz der Kerne rot färbt und unregelmäßig zerstreut oder in Fäden gereiht in der achromatischen Substanz zu sehen ist. Das stark lichtbrechende Körperchen bleibt regelmäßig ungefärbt oder tingiert sich blaßrötlich, enthält aber ein dunkleres Körnchen.

Das Plasma der Spore vor und hinter dem Kern erscheint lichtblau oder etwas dunkler und enthält dunkelblaue Körnchen, die nach Laveran und Mesnil Nuklein sein sollen. Um das lichtbrechende Körperchen sieht man hier und da rotgefärbte Granula. Der verjüngte Pol der Spore färbt sich blaßrötlich und ist in manchen gegen den mittleren blaugefärbten Teil scharf begrenzt.

Die Sporen der Sarcocystis Miescheriana enthalten hinter dem Kern, im abgerundeten Pol eine kleinere oder größere Vakuole, die immer ganz ungefärbt bleibt und einen gefärbten Teil nicht enthält.

Die spirale Zeichnung erstreckt sich zirka auf ein Drittel der Sporen, die Streifung ist aber nicht in allen Sporen gleich, indem die Linien bald parallel mit der Queraxe, bald in schräger Richtung oder etwas gebogen verlaufen und oft nur zwischen den zwei Rändern der Spore zum Vorschein kommen, sich aber nicht bis zur Membran erstrecken.

Diese eigentümliche Struktur an dem verjüngten Pol wurde schon von L. Pfeiffer bemerkt, von van Eecke (18) auch abgebildet; später haben Laveran und Mesnil die früheren Beobachtungen bestätigt und erachteten zugleich die auch schon von anderen Forschern ausgesprochene Meinung als bewiesen, daß

diese Zeichnung von einer Polkapsel kommt, obwohl sie das Hervorschnellen eines Polfadens nicht gesehen haben. Pagenstecher, Dammann, L. Pfeiffer, van Eecke und Schneidemühl (19) haben auch Polfäden gesehen, wie man sie aus den Cnidosporidien kennt. Die Beobachtungen von van Ecke können aber kaum richtig sein, denn er zeichnete einen solchen Faden auch an dem abgerundeten Pol der Spore und an anderen sogar zwei Fäden. Wasielewski (20) hat an einem Pol auch einen Faden stufenweise ausspringen gesehen, der sich bald lostrennte und verschwand; dieser Faden war aber nach seiner Meinung mit den Polfäden der Cnidosporidien nicht gleichwertig. M. Koch (21) hat an den Sporen einen Faden nicht beobachtet, aber nach der schraubenförmigen lebhaften Bewegung, die er an den Sporen der Sarcocystis muris gesehen hat, hält er das Vorhandensein eines Fadens nicht für ausgeschlossen. Th. Smith (22) hat diese Bewegung bei 37° C. auch an den Sarkosporidiensporen der Mäuse in physiologischer Kochsalzlösung gesehen. L. Pfeiffer aber behauptete schon lange, daß in den Zysten der Sarcocystis Miescheriana zweierlei Sporen vorkommen, d. h. bewegliche und unbewegliche. Janin (23) konnte nur eine Art Rotation wahrnehmen, die er mit der Strömung der Flüssigkeit oder mit der Molekularbewegung in Zusammenhang brachte.

Ich habe den Inhalt ganz frischer Zysten ohne Zugabe eines fremden Stoffes im Thermostasen bei 36—37° C. vielmal untersucht und bei dieser Gelegenheit sehr schwache pendulierende Bewegungen und Ortsveränderungen der Sporen beobachtet, dabei zeigten sie auch kleine Formveränderungen, wie dies schon Leuckart erwähnt; indessen alle diese Erscheinungen waren so unbestimmt, daß ich dieselben nicht für selbstständige Bewegungen ansehen kann.

Mit einem ähnlichen Verfahren, wobei ich dafür gesorgt habe, daß die Sporen vor Bakterien und gegen Austrocknung geschützt sein sollen, habe ich die Sporen bei 36—37° C. mehrere Tage lang im Thermostaten unter dem Mikroskop beobachtet, um zu sehen, ob sie Zeichen der Teilung oder andere Umwandlungen und Veränderungen zeigen. Piana (24) behauptet nämlich, daß es ihm gelungen wäre die Sporen der Sarcocystis hirsuta künstlich zu züchten und zu beobachten, daß sie in kleine Kügelchen zerfallen, die dann stufenweise wachsen, in 25—60 Tagen amöbenartige Organismen werden, sich einkapseln und in einem encystierten Zustand lebensfähig bleiben. Aehnliche Beobachtungen sollen auch van Eecke und L. Pfeiffer gemacht haben. Meine oft wiederholten Versuche blieben in dieser Beziehung resultatlos, ebenso wie die Untersuchungen von Bertram.

Diesen Versuchen verdanke ich es aber, daß ich mich von einem den Polfäden ähnlichen Fortsatz der Sporen überzeugen konnte.

An den Sporen der Sarcocystis hirsuta aus dem Schlunde

eines Büffels habe ich nach 92 Stunden einen geißelförmigen Faden gesehen, der an dem verjüngten Pol erschien. Der Basalteil dieses Fadens war etwas dicker und manche Fäden hatten beinahe die gleiche Länge als die Spore. 24 Stunden lang habe ich diese Geißeln gesehen, hernach sind sie verschwunden. Vielleicht waren die von Wasielewski beobachteten Fäden auch dieser Art. Diese Geißeln scheinen sich nur unter gewissen Umständen und nach besonderen Einflüssen zu zeigen, die in meinem Falle die längere Einwirkung der gleichmäßigen Wärme gewesen sein könnte.

Mit diesen Geißeln kann die eigentümliche spirale Zeichnung der Sporen zusammenhängen, denn sie erscheinen an demselben Pol. Damit kann auch eine andere bis jetzt unbemerkte Erscheinung in Beziehung sein, die ich in den nach Giemsa gefärbten Deckglaspräparaten aus Sarcocystis hirsuta eines Rindes beobachtet habe. Der verjüngte Pol vieler Sporen blieb beinahe ganz ungefärbt, nur die Ränder waren hier rot und eine kegelförmige mit der Basis nach innen gerichtete oder in manchem birnförmige, kapselähnliche Höhle war zu sehen. In anderen Sporen, in denen beide Pole gefärbt waren, zeigte sich statt der kleinen Höhle ein birnförmiges, stärker gefärbtes Körperchen, gefüllt mit rotgefärbtem Plasma, welches in den oben erwähnten fehlte.

Wenn ich nun alle diese Beobachtungen miteinander vergleiche, so glaube ich neue Beweise gefunden zu haben, die alle dafür sprechen, daß die Sporen an einem Pol wirklich eine Kapsel und darin, so scheint es zu sein, einen Faden enthalten.

M. Koch hat mittels der Romanowskischen Färbung die Einkernigkeit der Sarkosporidiensporen nachgewiesen. Dies spricht nach Doflein (25) gegen das Vorhandensein der Polkapseln und gegen die systematische Zugehörigkeit der Sarkosporidien zu den Myxosporidien. Folglich hat bis jetzt keiner von den zitierten Forschern in den Sporen ein zweites Zellorgan nachgewiesen, welches man als einen zweiten Kern oder für ein damit vergleichbares Organ hätte ansprechen können. Eben deswegen glaube ich meinem Befund, daß ich vor dem Kern ein Körperchen bemerkt habe, welches stark lichtbrechend ist und ein sich stärker färbendes Körnchen enthält, eine gewisse Bedeutung zusprechen zu können. Dieses Gebilde, umsäumt von einer helleren Plasmaschicht, erinnert an jene Zellorgane, die wir unter den Namen Blepharoblast, Centrosoma oder Nukleocentrosoma kennen, die in den Protozoen von dem ausgezeichneten Protistologen Schaudinn nachgewiesen wurden,

obzwar Bütschli, Hertwig und Lauterborn an einen Nebenkern schon gedacht haben.

Es wäre noch verfrüht weitgehende Folgerungen aus diesen Beobachtungen zu ziehen, sie können aber als Fingerzeige dienen, daß wir die nächsten Verwandten der Sarkosporidien doch in den Cnidosporidien und zwar in den Nosematiden suchen sollen. Nach dem geißelartigen Fortsatz der Sporen und dem blepharoblastähnlichen Zellorgan könnte man auch an die Flagellaten denken, diese Verwandtschaft ist aber nicht wahrscheinlich.

Unter den regelmäßig sichelförmigen Sporen der Sarcocystis Miescheriana gibt es auch bohnen- und nierenförmige, die etwas länger und bedeutend dicker sind und einen verhältnismäßig sehr großen ovalen oder länglichen Kern enthalten, in welchen die Chromatinsubstanz verdünnt und in Fäden gereiht ist, wie man dies in gewissen Stadien der Kern- und Zellteilung wahrnehmen kann. Jedenfalls sind diese Strukturveränderungen der Zellteilung ähnliche Erscheinungen, die seit meinen (1908) Untersuchungen von Negri (26) bei Sarcocystis muris viel eingehender beschrieben wurden.

Literatur.

1) Miescher, F., Ueber eigentümliche Schläuche in den Muskeln einer Hausmaus. Berichte über die Verhandl. d. naturforsch. Gesellsch. in Basel. Bd. V. 1843. S. 198.
2) Heßling, Th. v., Histologische Mitteilungen. Zeitschr. f. wissensch. Zool. Bd. V. 1854. S. 189.
3) Siebold, C. Th. v., Zusatz (zu Heßlings histolog. Mitteilungen). Ebendas. S. 199.
4) Rainey, G., On the structure and development of Cysticercus cellulosae, as found in the muscles of pig. Philosophical Transactions. 147. 1858. p. 111.
5) Virchow, R., Zur Trichinenlehre. Virchows Arch. Bd. XXXII. 1865. S. 322.
6) Leuckart, R., Die Parasiten des Menschen. 2. Aufl. Bd. I. 1879. S. 251.
7) Bütschli, O., Klassen und Ordnungen des Tierreiches. I. Protozoa. Leipzig 1882. Sarcosporidia. S. 604.
8) Balbiani, G., Les Sporozoaires. Journ. de micrographie. T. VII. 1882. Leçons sur les Sporozoaires. Paris 1883.
9) Lindner, G., Biologische Studien über parasitische Protozoen. Arch. f. wiss. u. prakt. Tierheilk. Bd. XXXIII. 1907. S. 432.
10) Pfeiffer, L., Die Protozoen als Krankheitserreger usw. Jena 1891.
11) Blanchard, R., Note sur les Sarcosporidies etc. Bull. de la Soc. Zool. de France. T. X. 1885. p. 244.

12) Bertram, A., Beiträge zur Kenntnis der Sarkosporidien usw. Zool. Jahrb. Abt. f. Morphologie. Bd. V. 1892. S. 581.
13) Bergmann, A. M., Einige statistische Mitteilungen über Sarkosporidien. Zeitschr. f. Tiermedizin. Bd. VI. 1902. S. 462.
14) Rátz, St. v., A izomban élösködö véglények és a magyar faunàban elöforduló fajaik. (Die Sarkosporidien und ihre in Ungarn vorkommenden Arten.) Tafel I—III. Állattani közlemények. 1909. Nr. 1—2.
15) Szentkirályi, A., A Miescher-féle tömlök. Kolozsvár 1881.
16) Ferret, P., L'Evolution de la cuticule du Sarcocystis tenella. Compt. rend. de la Soc. de Biologie. T. 55. Nr. 26. p. 1054. 1903.
17) Laveran, A., et F. Mesnil, Sur la morphologie des Sarcosporidies. Ibidem. T. 51. p. 245. 1899.
18) Ecke, J. van, Jaarsverslag Labor. pathol. Anat. en Bacter. te Weltevreden. (1892.) Batavia 1893. (Zitiert nach Braun und Doflein.)
19) Schneidemühl, G., Ueber Sarkosporidien. Tiermedizin. Vorträge. Bd. III. H. 11. Leipzig 1897.
20) Wasielewski, Dasselbe. Verhandl. des V. internat. Zoologenkongr. zu Bern 1901. S. 683.
21) Koch, M., Dasselbe. Ebendas. S. 674.
22) Smith, Th., The production of sarcosporidiosis in the mouse by feeding infected muscular tissue. Journ. of experim. med. Vol. 6. No. 1. p. 1. Tab. 1—4.
23) Janin, F., Recherches sur la Sarcosporidies du mouton. Arch. de Parasitol. T. XI. No. 2. p. 233. 1907.
24) Piana, G. P., Fasi evolutive dei sarcosporidi. La Clinica veterinaria. p. 145. 1901.
25) Doflein, F., Lehrbuch der Protozoenkunde. 2. Aufl. Jena 1909. S. 805.
26) Negri, A., Beobachtungen über Sarkosporidien. I. u. II. Zentralbl. f. Bakt. etc. Orig. Bd. 47. 1908. S. 56 u. 612.

XXIV.

Aus dem Kaiserlichen Gesundheitsamte zu Berlin.

Experimentelle Beiträge zur praktischen Verwertbarkeit der Anaphylaxie.

Von

Dr. **Kurt Schern**,
wissenschaftlichem Hilfsarbeiter im Kaiserlichen Gesundheitsamt.

Die Präzipitation wurde zu Anfang dieses Jahrhunderts von Uhlenhuth zur Unterscheidung verschiedenartiger Fleisch- und Blutarten praktisch verwendet. Die von Uhlenhuth bekannt gegebenen Tatsachen hat Schütz als erster in der Veterinärmedizin durch seine Schüler Mießner und Herbst für die Erkennung von Pferdefleisch nachprüfen lassen. Auf Grund dieser und vieler anderer nachfolgender Untersuchungen hat die Präzipitation in der praktischen Veterinärmedizin, besonders zum Nachweis von Pferdefleisch eine ausgedehnte Verwendung gefunden. In allerletzter Zeit ist der Eiweißdifferenzierung nach Uhlenhuth für den Tier-Arzt ein neues Feld dadurch erschlossen worden, daß man sie nach dem Vorgange von Mießner zur Erkennung bestimmter Futtermittelverfälschungen verwendet hat.

Neben der Präzipitation ist die Komplementbindung zur Unterscheidung verschiedener Eiweißsorten empfohlen worden. Diese aber hat sich nicht in so ausgedehnter Weise wie die Präzipitation einbürgern können, weil sie für praktische Zwecke nicht mit derselben Sicherheit arbeitet, wie die Präzipitation und technisch schwieriger als diese zu handhaben ist.

Nach den Ergebnissen der neuesten im Kaiserlichen Gesundheitsamt ausgeführten Untersuchungen von Uhlenhuth und Händel ist anzunehmen, daß auch die Anaphylaxie bei der biologischen Eiweißdifferenzierung zum Nachweis bestimmter Eiweißkörper praktische Verwendung finden kann. Mit dieser Frage soll sich auch die vorliegende Arbeit beschäftigen.

Die theoretischen Anschauungen über die Anaphylaxie, die noch nicht geklärt sind, zu erörtern, ist hier nicht unsere Aufgabe. Es möge genügen, wenn gesagt wird, daß die Anaphylaxie eine biologische Eiweißreaktion im lebenden Organismus darstellt.

Man unterscheidet eine aktive und passive Anaphylaxie.

Die aktive Anaphylaxie besteht darin, daß nach einer reaktionslos vertragenen Injektion einer Eiweißsubstanz der Tierkörper so empfindlich, bzw. sensibilisiert gegen die injizierte Substanz wird, daß er bei einer später erfolgenden Injektion — der Reinjektion oder Prüfungsinjektion — einer gleichartigen Substanz charakteristisch und typisch reagiert.

Die passive Anaphylaxie läßt sich dadurch nachweisen, daß man einem aktiv sensibilisierten Tier, z. B. einem Meerschwein Serum entzieht und einem anderen, normalen Meerschwein injiziert. Spritzt man diesem Tier 24 bis 48 Stunden nach dieser Injektion die als Sensibilisinogen benutzte Eiweißart ein, so reagiert es mit Ueberempfindlichkeitssymptomen, wie Otto zuerst nachgewiesen hat.

Die **Versuchstechnik** bei der Anaphylaxie gestaltet sich so, daß man einem Meerschwein eine Eiweißart — am besten subkutan — injiziert. Einige Zeit später — 2 bis 3 Wochen darnach — erfolgt die Reinjektion oder die Prüfungsinjektion der als Antigen benutzten Eiweißart — am zweckmäßigsten intrakardial —, durch welche das betreffende Tier auf das Vorhandensein der Ueberempfindlichkeit geprüft wird. Die Erscheinungen der aktiven nnd passiven Anaphylaxie sind zwar gleichartig, aber äußerst mannigfaltig. Sensibilisierte Meerschweine zeigen nach der Prüfungsinjektion Unruhe, sie stellen die Ohren und sträuben das Nackenhaar. Die Tiere führen ziemlich schnelle Kaubewegungen aus und putzen sich das Maul. Bald stellen sich Zuckungen über den ganzen Körper ein, diese steigern sich zu allgemeinen Krämpfen. Es werden Kot und Urin abgesetzt. Die Atmung ist beschleunigt und angestrengt. Die Herztätigkeit ist schwach und die Temperatur herabgesetzt. Die Meerschweine gehen unter diesen Erscheinungen häufig zu Grunde.

Die Bedeutung der Anaphylaxie beruht darin, daß sie eine Eiweißreaktion ist. Allerdings muß man sich, worauf Uhlenhuth und Händel ausdrücklich hinweisen, hinsichtlich eines Urteils über ihre Verwendung in der Praxis eine gewisse Reserve auferlegen. Die Verhältnisse sind in dieser Beziehung noch lange nicht so geklärt, wie bei der Präzipitation. Deshalb wird diese letzte Methode in der Praxis, wo es gilt, Eiweiß zu differenzieren, nach wie vor an erster Stelle stehen. Es läßt sich zur Zeit noch nicht mit völliger Sicherheit sagen, ob die Anaphylaxie in demselben Grade spezifisch

ist, wie die Präzipitation, wenn auch zweifellos feststeht, daß der Ueberempfindlichkeit eine quantitative Spezifität zukommt. Da kleinste Eiweißspuren zur Auslösung des anaphylaktischen Symptomenkomplexes genügen und sich auch mit denaturierten Eiweißkörpern Anaphylaxie erzeugen läßt, so können diese Eigenschaften der Ueberempfindlichkeit bestimmend für ihre Verwendung bei gewissen Fällen in der Praxis sein. Von diesem Gedanken ausgehend haben Uhlenhuth und Händel die anaphylaktische Reaktion auf ihre Verwendbarkeit für die forensische Praxis zur Differenzierung von Blut- und Fleischsorten herangezogen. Sleeswigk, H. Pfeiffer und Thomsen haben bald darauf die Anaphylaxie ebenfalls in forensischer Beziehung zur Unterscheidung der verschiedenen Blutarten empfohlen. Uhlenhuth und Händel haben ferner versucht, die Reaktion für die Bestimmung der Provenienz von Mumien, gekochten Fleischsorten, rohen Oelen, Fetten, Nährpräparaten und Futtermitteln, von Se- und Exkreten, sowie zur Differenzierung verschiedener Organeiweißarten desselben Organismus zu verwenden. Den beiden Autoren ist es gelungen, mittels der Anaphylaxiereaktion selbst bei ägyptischen Mumien [der XXI. (950 v. Chr.) und XXVI. (600 v. Chr.) Dynastie] noch Spuren von menschlichem Eiweiß nachzuweisen, was mit anderen biologischen Methoden dieser Art, wie Präzipitation und Komplementbindung nicht möglich ist. Dieselben Autoren haben u. a. mit gekochtem Pferdefleisch, gekochter Leber- und Blutwurst, gekochtem Fischfleisch eine positive Anaphylaxiereaktion in solchen Fällen erzielen können, in denen die Präzipitation ein negatives Resultat ergeben hat. Sehr interessant ist die Tatsache, daß Meerschweine, die mit rohem Leinöl vorbehandelt worden sind, anaphylaktisch auf die Injektion von Extrakten aus rohem Leinsamen reagiert haben.

Analog ist ein Versuch mit Kokosbutter ausgefallen. Besonders bemerkenswert ist ferner, daß Meerschweine nach der Vorbehandlung mit menschlichem, normalem Urin, in dem sich mit den sonst üblichen Methoden Eiweiß nicht hat nachweisen lassen, gegen menschliches Eiweiß und zwar nur gegen solches anaphylaktisch werden. Es gelingt daher in fraglichen Fällen mittels der Ueberempfindlichkeitsreaktion den Urin der einzelnen Tiere zu unterscheiden, was mit den bisherigen Methoden nicht möglich war.

Von Uhlenhuth und Andrejew, sowie von Kraus, Doerr, Sohma ist gezeigt worden, daß sich das Linseneiweiß von dem

des Serums eines Organismus auch bei der Prüfung mit der Anaphylaxie unterscheiden läßt. Das entspricht den von Uhlenhuth bereits früher mit der Präzipitation festgestellten Tatsachen. Das Linseneiweiß nimmt demnach eine Sonderstellung ein und entbehrt der Artspezifität, weil es sich bei allen untersuchten Tieren als ein biologisch gleichwertiger Eiweißkörper erwiesen hat. Es gelingt also, Meerschweine, die mit Linsen von Meerschweinen vorbehandelt sind, gegen den gleichartigen Eiweißkörper, nicht aber gegen das von der gleichen Tierart stammende Serumeiweiß anaphylaktisch zu machen. Es ist sogar nach den Angaben von Uhlenhuth und seinen Schülern möglich, bei Meerschweinen, die mit dem Linseneiweiß ihres einen Auges sensibilisiert worden sind, Anaphylaxie gegen das Linseneiweiß des anderen Auges auszulösen.

Auch zur Differenzierung von Bakterien ist die Ueberempfindlichkeit von Rosenau und Anderson, sowie von Kraus und Doerr und Wolff-Eisner u. a. verwendet worden. Aus diesen Untersuchungen, die u. a. an Typhus- und Dysenteriebazillen, Cholera-, Nasik- oder El-Tor-Vibrionen ausgeführt worden sind, hat sich nach Kraus und Doerr „die bis ins Detail gehende Uebereinstimmung mit den Eigenschaften der anaphylaktischen Reaktionskörper gegen artfremdes Eiweiß“ ergeben. Diese Angabe ist neuerdings durch Experimente von Holobut bestätigt worden.

Verschiedene Autoren haben auch die Anaphylaxie zur Diagnose von Infektionskrankheiten verwendet. Man hat die im Blute eines infizierten Organismus hypothetisch angenommenen und darin kreisenden eiweißhaltigen Stoffwechselprodukte der Infektionserreger nachweisen wollen. Praktisch wird bekanntlich eine Form der Ueberempfindlichkeit schon seit längerer Zeit zu diagnostischen Zwecken bei der Tuberkulose und beim Rotz verwendet (Tuberkulin- und Malleinreaktion). Von Jamanouchi ist die passive Anaphylaxie zur Diagnose der Tuberkulose und von H. Pfeiffer zur Erkennung von Tumoren empfohlen worden.

Auf Veranlassung des Herrn Geheimrat Uhlenhuth habe ich im Kaiserlichen Gesundheitsamte über die praktische Verwertbarkeit der Anaphylaxie einige Untersuchungen angestellt, über die im Folgenden berichtet werden soll.

I. Untersuchungen über Anaphylaxie zum Nachweis von Verfälschungen der Futtermittel.

Futtermittelverfälschungen nachzuweisen, bietet gewisse Schwierigkeiten. Die einschlägigen Untersuchungsmethoden sind auch nicht immer absolut zuverlässig und bedürfen deshalb in mancher Beziehung einer Ergänzung. Aus diesem Grunde habe ich im Hinblick auf die oben erwähnten Befunde von Uhlenhuth und Händel versucht, die Anaphylaxie zur Erkennung von bestimmten Verfälschungen der Futtermittel zu verwenden. Die Anaphylaxie wird in solchen Fällen gute Dienste leisten, wo es gilt, in einem Futtermittel sehr kleine Mengen bezw. Spuren gewisser Eiweißsubstanzen nachzuweisen; denn größere Mengen solcher Eiweißstoffe kann man, wie zuerst Mießner gezeigt hat, sehr gut mit der Präzipitation auffinden.

Für die nachstehenden Versuche kam es zunächst darauf an, im Prinzip die Frage zu beantworten, ob überhaupt die Anaphylaxie für die gedachten Zwecke geeignet ist. Es sind deshalb Rizinus, Kornrade, Ackersenf und Mutterkorn in einer so geringen Menge, wie es unter praktischen Verhältnissen wohl meist nicht vorkommt, mit Futtermitteln — Roggenkleie, Erdnußmehl und Sesamkuchenmehl — vermischt worden.

Von diesen verfälschten Futtermitteln werden je 5 g in 100 ccm 0,85 proz. NaCl-Lösung aufgeschwemmt und diese Aufschwemmungen 24 Stunden im Schüttelapparat bei Zimmertemperatur geschüttelt. Hiernach werden die Aufschwemmungen durch Papierfilter so oft filtriert, bis mit unbewaffnetem Auge erkennbare Bestandteile in den Extrakten nicht mehr vorhanden und letztere ziemlich klar sind. In gleicher Weise werden von den unverfälschten Futtermitteln, von der Roggenkleie, dem Erdnuß- und Sesamkuchenmehl Extrakte hergestellt. Mit den so gewonnenen Extrakten werden Meerschweine subkutan vorbehandelt. Zu der später erfolgenden Prüfungsinjektion werden in ähnlicher Weise Extrakte aus den eigentlichen Futtermitteln selbst als auch aus den zur Verfälschung benutzten Samen in $^1/_2$, 10 und 20proz. Konzentration hergestellt und hiermit die Versuchstiere intrakardial gespritzt. Bei den Versuchen über Rizinusverfälschungen ist auch die passive Anaphylaxie zur Anwendung gekommen.

Außerdem sind noch einige Nebenversuche ausgeführt worden. Diese haben darüber Aufschluß geben sollen, ob Meerschweine aktiv und passiv gegen Rizin überempfindlich werden und ob die Diagnose der Rizinusvergiftung mit Hilfe der Anaphylaxie gestellt werden kann.

Die näheren Einzelheiten finden sich im Nachstehenden.

a) Versuche mit Ackersenf.

Tabelle a.

Versuchstier Nr.	Datum der Vorbehandlung	Menge des subkutan injizierten ½ proz. Ackersenf-Erdnußmehlextraktes	Datum der Prüfungsinjektion	Menge des zur Prüfungsinjektion verwendeten Ackersenfextraktes	Menge des zur Prüfungskontrollinjektion verwendeten Extraktes von Mutterkorn	Ausgang des Versuches
	1909		1909			
1.	9. 9.	2 ccm sk.	14. 10.	1½ ccm (½ proz. Ackersenfextr.)	—	Ist munter.
	10. 9.	2 ccm sk.				
	13. 9.	2 ccm sk.				
2.	9. 9.	2 ccm sk.	14. 10.	1½ ccm (½ proz. Ackersenflösg.)	—	Ist sofort schwer anaphylakt., setzt Urin ab. Erholt sich.
	10. 9.	2 ccm sk.				
	13. 9.	2 ccm sk.	15. 10.	—	¾ ccm (20 proz. Mutterkornextraktes)	Ist munter.
3.	9. 9.	2 ccm sk.	15. 10.	1½ ccm (10 proz. Ackersenflösg.)	—	Sofort schwer anaphylaktisch, dabei †.
	10. 9.	2 ccm sk.				
	13. 9.	2 ccm sk.				
4.	9. 9.	2 ccm sk.	18. 10.	1 ccm (20 proz. Ackersenflösg.)	—	Sofort schwer anaphylaktisch, dabei †.
	10. 9.	2 ccm sk.				
	13. 9.	2 ccm sk.				
5. (Kontrolle)	—	—	15. 10.	1½ ccm (10 proz. Ackersenflösg.)	—	Ist munter.
6. (Kontrolle)	—	—	18. 10.	1 ccm (20 proz. Ackersenflösg.)	—	Ist munter.

Anmerkung: Die übrigen Kontrollen sind in Tabelle d verzeichnet.

Hieraus ergibt sich, daß die Versuchstiere durch die Vorbehandlung mit dem Extrakt des verfälschten Futtermittels — Ackersenf-Erdnußmehl — bei der Prüfungsinjektion gegen Ackersenf anaphylaktisch geworden sind.

b) Versuche mit Mutterkorn.

Aus den in der nachstehenden Tabelle verzeichneten Tatsachen ist ersichtlich, daß die Versuchstiere nach der Vorbehandlung mit dem Extrakt des verfälschten Futtermittels — Mutterkorn - Roggenkleie — bei der Prüfungsinjektion gegen Mutterkorn nicht in typischer Weise anaphylaktisch geworden sind. Nur ein Tier hat ganz leichte Symptome der Anaphylaxie gezeigt.

Tabelle b.

Versuchstier Nr.	Datum der Vorbehandlung	Menge des subkutan injizierten ½proz. Mutterkornroggenkleieextraktes	Datum der Prüfungsinjektion	Menge des zur Prüfungsinjektion verwendeten Mutterkornextraktes	Menge des zur Prüfungskontrollinjektion verwendeten Kornradeextraktes	Ausgang des Versuches
	1909		1909			
1.	9. 9. 10. 9. 13. 9.	2 ccm sk. 2 ccm sk. 2 ccm sk.	18. 10.	9/10 ccm (20proz. Mutterkornextr.)	—	Kaut nach der Injektion. Ist munter. Ob anaphylaktisch?
2.	9. 9. 10. 9. 13. 9.	2 ccm sk. 2 ccm sk. 2 ccm sk.	18. 10.	½ ccm (20proz. Mutterkornextr.)	—	Putzt sich sehr wenig nach der Injektion. Ist munter. Ob anaphylaktisch?
3.	9. 9. 10. 9. 13. 9.	2 ccm sk. 2 ccm sk. 2 ccm sk.	18. 10.	—	½ ccm (15proz. Kornradeextr.)	Ist munter.
4.	9. 9. 10. 9. 13. 9.	2 ccm sk. 2 ccm sk. 2 ccm sk.	18. 10.	¾ ccm (20proz. Mutterkornextr.)	—	Putzt sich, fängt an zu husten nach d. Injektion. Ist ganz leicht anaphylaktisch, aber nicht sehr typisch.
5. (Kontrolle)	—	—	18. 10.	9/10 ccm (20proz. Mutterkornextr.)	—	Ist munter nach der Injektion.
6. (Kontrolle)	—	—	18. 10.	—	1 ccm (15proz. Kornradeextr.)	Ist bald nach der Injektion †.
7. (Kontrolle)	—	—	18. 10.	—	½ ccm (15proz. Kornradeextr.)	Ist munter nach der Injektion.

Anmerkung: Die übrigen Kontrollen sind in Tabelle d verzeichnet.

c) Versuche mit Kornrade.

Aus den nachstehenden Versuchen mit Kornrade einen endgültigen Schluß zu ziehen, ist ebenso schwierig, wie aus den Versuchen mit Mutterkorn. Eindeutig sind die Resultate nicht. Die sehr geringen anaphylaktischen Symptome, die ein mit verfälschtem Futtermittel — Kornrade-Roggenkleie — vorbehandeltes Tier bei der Prüfungsinjektion gezeigt hat, weisen darauf hin, daß es bei weiteren Versuchen wohl möglich sein wird, Ueberempfindlichkeit gegen Kornrade auszulösen.

d) Kontrollversuche mit reiner Roggenkleie und reinem Erdnußmehl.

Aus den in der Tabelle d verzeichneten Versuchen ist der Schluß gestattet, 1) daß sich Anaphylaxie gegen Roggen-

Tabelle c.

Versuchstier Nummer	Datum der Vorbehandlung	Menge des subkutan injiziert. 1/2 proz. Kornraderoggenkleieextraktes	Datum der Prüfungsinjektion	Menge des zur Prüfungsinjektion verwendeten Kornradeextraktes	Ausgang des Versuches
	1909		1909		
1.	9. 9. 10. 9. 13. 9.	2 ccm sk. 2 ccm sk. 2 ccm sk.	14. 10.	1 1/2 ccm (1/2 proz. Kornradeextraktes).	Ist munter nach der Injektion. Nicht anaphylaktisch.
2.	9. 9. 10. 9. 13. 9.	2 ccm sk. 2 ccm sk. 2 ccm sk.	18. 10.	1/2 ccm (15 proz. Kornradeextraktes).	Stirbt bald nach der Injektion. Ob anaphylaktisch?
3.	9. 9. 10. 9. 13. 9.	2 ccm sk. 2 ccm sk. 2 ccm sk.	18. 10.	1/2 ccm (15 proz. Kornradeextraktes).	10 Minuten nach der Injektion fängt es an, sich zu putzen u. zu husten. Erholt sich. Ganz leicht anaphyl.
4.	9. 9. 10. 9. 13. 9.	2 ccm sk. 2 ccm sk. 2 ccm sk.	18. 10.	3/4 ccm (15 proz. Kornradeextraktes).	Ist munter nach der Injektion. Nicht anaphylaktisch.
6. Kontrolle	—	—	18. 10.	3/4 ccm (15 proz. Kornradeextraktes).	Ist munter nach der Injektion.

Anmerkung: Die übrigen Kontrollen sind in Tabelle d verzeichnet.

kleie und Erdnußmehl erzeugen läßt, 2) daß diese Ueberempfindlichkeit eine spezifische ist und 3) daß die Anaphylaxiesymptome der einzelnen in Tabelle a, b und c aufgeführten Tiere ebenfalls spezifisch gewesen sind.

e) Versuche mit Rizin und Rizinussamen.

Die mit Rizin angestellten Versuche sind Vorversuche für die weiter unten mitgeteilten Experimente über Rizinussamen.

Es werden Meerschweine mit untertödlichen Dosen von in 0,85 proz. NaCl-Lösung aufgeschwemmtem Rizin (Rizin Merck) subkutan vorbehandelt und nach Verlauf mehrerer Wochen mit 1/2 proz. Rizinussamenkern-, Sesamkuchenmehl- und Rizinussamenschalenextrakten, die in derselben Weise wie die anderen bereits oben erwähnten Extrakte hergestellt worden sind, intrakardial zur Prüfung auf Anaphylaxie nachgespritzt.

Aus diesem Versuch geht hervor, daß mit Rizin vorbehandelte Meerschweine gegen Rizinussamenkernextrakt überempfindlich geworden sind. Die Ueberempfindlichkeit ist eine spezifische und wahrscheinlich keine Gift-, sondern eine an das Eiweiß des Rizinussamenkerns gebundene Ueberempfindlichkeit.

Tabelle d.

Versuchstier Nummer	Datum der Vorbehandlung	Menge des subkutan injiziert. Roggenkleieextraktes	Menge des subkutan injizierten 1/2 proz. Erdnußmehlextraktes	Datum der Prüfungsinjektion mit Angabe der injizierten Substanz	Ausgang des Versuches
	1909				
1.	9. 9. 10. 9. 13. 9.	2 ccm sk. 2 ccm sk. 2 ccm sk.	—	14. 10. 1909 1 ccm 15proz. Kornradeextraktes.	Ist munter nach der Injektion.
2.	9. 9. 10. 9. 13. 9.	2 ccm sk. 2 ccm sk. 2 ccm sk.	—	14. 10. 1909 1 ccm 20proz. Ackersenfextraktes.	Ist munter nach der Injektion.
3.	9. 9. 10. 9. 13. 9.	2 ccm sk. 2 ccm sk. 2 ccm sk.	—	14. 10. 1909 1 ccm 1/2 proz. Roggenkleieextraktes.	Ist bald nach der Injekt. typisch überempfindlich.
4.	9. 9. 10. 9. 13. 9.	2 ccm sk. 2 ccm sk. 2 ccm sk.	—	18. 10. 1909 1 ccm 10proz. Roggenkleieextraktes.	Ist sofort sehr schwer anaphylaktisch.
5.	9. 9. 10. 9. 13. 9.	—	2 ccm sk. 2 ccm sk. 2 ccm sk.	18 10. 1909 1 ccm 15 proz. Erdnußmehlextraktes.	Ist sofort nach d. Injektion schwer anaphylaktisch.
6.	9. 9. 10. 9. 13. 9.	—	2 ccm sk. 2 ccm sk. 2 ccm sk.	18. 10. 1909 1 ccm 15 proz. Erdnußmehlextraktes.	Ist sofort nach d. Injektion schwer anaphylaktsich dabei †.
7.	9. 9. 10. 9. 13. 9.	—	2 ccm sk. 2 ccm sk. 2 ccm sk.	18. 10. 1909 1 ccm 20proz. Ackersenfextraktes.	Ist munter nach der Injektion.
8.	9. 9. 10. 9. 13. 9.	—	2 ccm sk. 2 ccm sk. 2 ccm sk.	18. 10. 1909. 1 ccm 20proz. Ackersenfextraktes.	Ist munter nach der Injektion.
9. Kontrolle zu Nr. 4.	—	—		18. 10. 1909 1 ccm 10proz. Roggenkleieextraktes.	Ist munter nach der Injektion.
10. Kontrolle zu Nr. 6 u. 7.	—	—	—	18. 10. 1909 1 ccm 15 proz. Erdnußmehlextraktes.	Ist munter nach der Injektion.

Anmerkung: Die fehlenden Kontrollen sind in Tabelle a, b und c verzeichnet.

Am 29. 5. 09 ist außerdem ein Meerschwein mit 1/2 Millionstel Gramm Rizin subkutan vorbehandelt worden. Mit dem Serum dieses Tieres ist ein passiver Ueberempfindlichkeitsversuch angestellt. Das Versuchstier wird am 8. 7. 09 durch Halsschnitt getötet, sein Blut aufgefangen und klar zentrifugiert. 3 ccm des so erhaltenen Serums werden einem anderen Meerschwein subkutan injiziert. Am 9. 7. 09, also einen Tag nach dieser Injektion, wird dem Tier 1 ccm eines 1/2 proz. Rizinussamenkernextraktes intrakardial injiziert. Es bleibt gesund und, was besonders auffällig ist, trotz der Rizinussamenkernextraktinjektion am Leben. Dieses Versuchstier wird am 17. 8. 09 durch Halsschnitt entblutet und sein durch Zentrifugieren gewonnenes Serum wird in einer Menge von je 3 ccm je einem anderen

Tabelle e.

Versuchstier Nr.	Datum der Vorbehandlung	Menge des subkutan injizierten Rizin	Datum der Prüfungsinjektion	Menge und Art der bei der Prüfungsinjektion verwendeten Substanz	Ausgang des Versuches
1	1909 29. 5.	1½ Millionstel Gramm	8. 7. 09	1 ccm (½ proz. Rizinussamenkernextrakt)	Bald nach der Injektion leichtüberempfindlich. Stellt die Ohren, putzt sich nach zirka 10 Minuten. Ist am 9. 7. 09 † infolge Rizinus.
2	29. 5.	do.	8. 7. 09	1 ccm (½ proz. Rizinussamenkernextrakt)	Ist bald nach der Injektion schwer überempfindlich. Setzt Urin ab. Krämpfe. Dabei †.
3	29. 5.	do.	9. 7. 09	1 ccm (½ proz. Rizinussamenschalenextrakt)	Das Tier ist völlig munter. Bleibt leben.
			9. 7. 09 1 Stunde nach der ersten Injektion	1 ccm (½ proz. Rizinussamenkernextrakt)	Das Tier ist bald nach dieser zweiten Injektion schwer überempfindlich, dabei †.
4	29. 5.	do.	9. 7. 09	1 ccm (½ proz. Sesamkuchenmehlextrakt)	Das Tier ist nach dieser Injektion völlig munter. Bleibt leben.
			9. 7. 09 1 Stunde nach der ersten Injektion	1 ccm (½ proz. Rizinussamenkernlösg.)	Das Tier putzt sich nach der Injektion. Zuckungen. Ist überempfindlich. Erholt sich später. Ist am 10. 7. 09 † infolge Rizinus.
5 (Kontrolle)	—	—	8. 7. 09	1 ccm (½ proz. Rizinussamenkernlösg.)	Ist munter. Am 9. 7. 09 † infolge Rizinus.
6 (Kontrolle)	—	—	9. 7. 09	1 ccm (½ proz. Rizinussamenschalenextrakt)	Das Tier ist munter.
			9. 7. 09 1 Stunde nach der ersten Injektion	1 ccm (½ proz. Rizinussamenkernextrakt)	Das Tier ist munter. Zeigt keine Symptome. Am 10. 7. 09 † infolge Rizinus.
7 (Kontrolle)	—	—	9. 7. 09	1 ccm (½ proz. Sesamkuchenmehlextrakt)	Das Tier ist munter.
			9. 7. 09 1 Stunde nach der ersten Injektion	1 ccm (½ proz. Rizinussamenkernlösg.)	Das Tier ist munter. Zeigt keine Symptome. Am 10. 7. 09 † infolge Rizinus.

Meerschwein subkutan am 17.8.09 injiziert. Am 18.8.09 wird dem einen der beiden Tiere 1 ccm eines ½ proz. Rizinussamenkernextraktes intrakardial injiziert. Das Meerschwein ist sehr leicht überempfindlich, putzt sich nach der Injektion und sträubt die Haare, hustet und schüttelt sich. Es ist am 19.8.09 infolge von Rizinus-

vergiftung gestorben. Das andere Meerschwein zeigt nach der am 19. 8. erfolgten, in gleicher Weise vorgenommenen Prüfungsinjektion keine Symptome. Es ist am 20. 8. tot infolge der Wirkung des Rizinus.

Aus den in dieser Richtung angestellten passiven Ueberempfindlichkeitsversuchen kann man endgültige Schlüsse nicht ziehen.

Des Weiteren sind Anaphylaxieversuche mit Sesamkuchenmehl, dem künstlich je 5 pCt. von gekochten und von rohen Rizinussamenkernen im zerriebenen Zustand beigemischt waren, angestellt worden. Von diesem so verfälschten Futter werden in der bekannten Weise $^1/_2$ prozentige Extrakte hergestellt. Damit werden Meerschweine aktiv sensibilisiert zwecks späterer Prüfung auf Anaphylaxie.

f) Versuche mit rohen Rizinussamenkernen.

Tabelle f.

Versuchstier Nr.	Datum der Vorbehandlung	Menge des subkutan injizierten $^1/_2$proz. Rizinussamenkernsesamkuchenmehlextraktes	Datum der Prüfungsinjektion	Menge und Art der bei der Prüfungsinjektion verwendeten Substanz	Ausgang des Versuches	Bemerkungen
	1909		1909			
1.	21. 8.	1 ccm sk.	18. 9.	1 ccm ($^1/_2$ proz. Rizinussamenkernextraktes)	Sofort schwer anaphylakt., erholt sich allmählich. † am 22. 8. 09 infolge Rizinus.	—
2.	21. 8.	1 ccm sk.	18. 9.	$1^1/_2$ ccm ($^1/_2$ proz. Rizinussamenkernextraktes)	Sofort schwer anaphylaktisch. Dabei †.	—
3.	21. 8.	1 ccm sk.	18. 9.	1 ccm ($^1/_2$ proz. Rizinussamenkernextraktes)	do.	—
4.	21. 8.	1 ccm sk.	18. 9.	do.	do.	—
5. (Kontrolle)	—	—	18. 9.	2 ccm ($^1/_2$ proz. Sesamkuchenmehlextraktes)	Bleibt völlig gesund u. munter.	—
6. (Kontrolle)	21. 8.	—	18. 9.	2 ccm ($^1/_2$ proz. Sesamkuchenmehlextraktes)	do.	Sind vorbehandelt mit 4 ccm eines 5proz. reinen unverfälscht. Sesamkuchenmehlextraktes.
7. (Kontrolle)	21. 8.	—	18. 9.	$1^1/_2$ ccm ($^1/_2$ proz. Rizinussamenkernextraktes)	Bleibt gesund und munter. Am 19. 9. 09 † infolge Rizinus.	do.
8. (Kontrolle)	—	—	18. 9.	$1^1/_2$ ccm ($^1/_2$ proz. Rizinussamenkernextraktes.	Bleibt gesund und munter. Am 19. 9. 09 † infolge Rizinus.	—

Aus diesen Versuchen geht hervor, daß Meerschweine nach Sensibilisierung mit einem in sehr geringem Grade durch Rizinussamen verfälschten Sesamkuchenmehl — eine so geringe Verfälschung kommt in der Praxis kaum vor — gegen das Eiweiß des Rizinussamens überempfindlich werden.

g) Versuche mit gekochten Rizinussamen.

Es werden Rizinussamenkerne ohne Schalen im Mörser zerrieben und darnach 2 Stunden lang in 0,85proz. Kochsalzlösung gekocht. Hiernach wird die Masse durch ein einfaches Papierfilter filtriert. Der Rückstand wird vom Filter abgenommen und auf Kanzleipapier in sehr dünner Schicht ausgebreitet. Dieses Papier bleibt während 24 Stunden auf einem auf 37° eingestellten Brutschrank liegen. Hiernach wird von den trockenen Rizinussamenkernbestandteilen 1 g mit 19 g rohem Sesamkuchenmehl durch Reiben im Mörser und durch Schütteln vermischt. Es sind demnach dem Sesamkuchenmehl 5pCt. zerriebene, gekochte Rizinussamenkerne beigemischt gewesen. Von diesem Gemisch wird in der bekannten Weise ein 1proz. Extrakt hergestellt. (Bei den Versuchen mit rohem Rizinus ist nur mit $^1/_2$proz. Extrakt gearbeitet worden.) Mit dem Extrakt werden Meerschweine sensibilisiert und später durch intrakardiale Injektion von aus rohen Rizinussamenkernen hergestellten Extrakten auf Anaphylaxie geprüft.

Tabelle g.

Versuchstier Nr.	Datum der Vorbehandlung	Menge des subkutan injizierten $^1/_2$ proz. Rizinussamenkern (gekocht) -Sesamkuchenmehlextraktes	Datum der Prüfungsinjektion	Menge des zur Prüfungsinjektion verwendeten Rizinussamenkern(roh)-extraktes	Ausgang des Versuches
	1909				
1	22. 9.	2 ccm sk.	18. 10. 09	1 ccm (10 proz. rohen Rizinussamenkernextrakt)	Legt sich auf die Seite und stirbt ohne anaphylaktische Symptome.
2	22. 9. 24. 9.	1 ccm sk. 1 ccm sk.	18. 10. 09	$^1/_2$ ccm (10proz. rohen Rizinussamenkernextrakt)	Legt sich bald auf die Seite, zuckt. Ob anaphylaktisch?
3	22. 9. 24. 9.	1 ccm sk. 1 ccm sk.	18. 10. 09	$^3/_4$ ccm (10proz. rohen Rizinussamenkernextrakt)	Ist munter, drängt nach links. Nicht anaphylaktisch.
4	22. 9. 24. 9.	1 ccm sk. 1 ccm sk.	18. 10. 09	$^3/_4$ ccm (10proz. rohen Rizinussamenkernextrakt)	Ist munter, legt sich später auf die Seite. Nicht anaphylaktisch.
5 (Kontrolle)	—	—	18. 10. 09	1 ccm (10 proz. rohen Rizinussamenkernextrakt)	Ist anfangs munter. Sitzt nach einiger Zeit krank da.

Nach dem Ausfall dieser Versuche ein einwandfreies Urteil darüber abzugeben, ob die gekochten Rizinussamen die Versuchstiere sensibilisiert haben, ist nicht möglich.

h) Versuche über die Verwendung der Anaphylaxie zur Diagnose einer Rizinusvergiftung.

Von großem Interesse ist es, festzustellen, ob sich eine Rizinusvergiftung ante und post mortem durch den Anaphylaxieversuch diagnostizieren läßt, weil diese Diagnose erheblichen Schwierigkeiten unterliegt.

Tabelle h.

Versuchstier Nr.	Datum der Vorbehandlung	Menge und Art der zur Vorbehandlung verwendeten Substanz	Datum der Prüfungsinjektion	Menge des bei der Prüfungsinjektion verwendeten Rizinussamenkernextraktes	Ausgang des Versuches
	1909				
1	15. 9.	1 ccm (Magen-Inhaltextrakt) subkutan	14. 10. 09	$1^1/_2$ ccm $^1/_2$ proz. Rizinussamenkernextraktes.	Das Tier bleibt munter und wird nicht anaphylaktisch.
	16. 9.	do.		Intrakardial	† am 15. 10. 09 infolge Rizinus.
2	15. 9.	do.	15. 10. 09	1 ccm 5 proz. Rizinussamenkernextraktes intrakardial	Das Tier bleibt munter und wird nicht anaphylaktisch.
	16. 9.	do.			† am 16. 10. 09 infolge Rizinus.
3	15. 9.	do.	18. 10. 09	do.	Ob anaphylaktisch?
	16. 9.	do.			† am 19. 10. 09 infolge Rizinus.
4	13. 9.	$1^3/_4$ ccm Serum vom Kaninchen, Rizinus gefüttert	15. 10. 09	do.	Das Tier bleibt munter und wird nicht anaphylaktisch. † am 17. 10. 1909 infolge Rizinus.
5	13. 9.	do.	18. 10. 09	do.	Das Tier bleibt munter und wird nicht anaphylaktisch. † am 19. 10. 1909 infolge Rizinus.
6	13. 9.	1 ccm do.	15. 9. 09	1 ccm $^1/_2$ proz. Rizinussamenkernextr. Intrakardial	Das Tier bleibt munter und wird nicht anaphylaktisch. † am 16. 9. 1909 infolge Rizinus.
7	13. 9.	do.	15. 9. 09	$1^1/_2$ ccm do.	do.
8	13. 9.	do.	15. 9. 09	1 ccm 5 proz. Rizinussamenkernextraktes. Intrakardial	do.
9 (Kontrolle)	—	—	15. 9. 09	do.	do.

Am 10. 9. 09 wird ein 2,360 kg schweres Kaninchen mit 1,5 g entschälten, im Mörser zerriebenen, darnach in Oblaten gehüllten Rizinussamen gefüttert. Am 11.9.09 ist das Tier schwer krank und nimmt kein Futter auf. Gegen Abend desselben Tages wird das Tier in der Agone entblutet, das Blut aufgefangen. Das Serum hiervon hat sich bis zum 13. 9. klar abgesetzt. Bei der am 13. 9. 09 stattfindenden Obduktion — das Kadaver des Tieres lag vom 11.9. bis 13.9.09 auf Eis und zwar deshalb, weil unter praktischen Verhältnissen ein Tierarzt nicht sofort die Obduktion vornehmen kann — wird dem Magen 50 g seines aus grünen Massen bestehenden Inhalts und ebenso dem Darm 20 ccm seines flüssigen, bräunlichen Inhalts entnommen. Die 50 g Mageninhalt und die 20 ccm Darminhalt werden mit 200 ccm physiologischer Kochsalzlösung vermischt und dieses Gemisch wird ungefähr 40 Stunden dem Schüttelapparat bei Zimmertemperatur überlassen. Hiernach wird eine bestimmte Menge davon zentrifugiert. Da eine injektionsfähige Masse nach dem Zentrifugieren nicht erhältlich ist, so werden einige Kubikzentimeter wiederholt durch ein Kieselgurfilter filtriert. Es resultiert eine klare, leicht gelbe Flüssigkeit, welche die Eiweißprobe schwach gibt (leichtvioletter Ring).

Sowohl mit diesem Extrakt aus Mageninhalt als auch mit dem Serum des Kaninchens sind Meerschweine sensibilisiert und später auf Anaphylaxie gegen Rizinus geprüft worden. (Siehe Tabelle h.)

Aus diesen Versuchen ergibt sich, daß sich die Diagnose einer Rizinusvergiftung mit Hilfe der Anaphylaxie in der angegebenen Form nicht stellen läßt.

II. Untersuchungen über Anaphylaxie bei einigen Infektionskrankheiten.

Im Anschluß an die obigen Versuche ist festgestellt worden, in welchem Umfange sich die Anaphylaxie zur Diagnose von zwei der gefährlichsten Mensch- und Tierseuchen, von Tuberkulose und Malleus verwenden läßt.

Hinsichtlich der Tuberkulose stehen uns heute bekanntlich sehr gute diagnistische Hilfsmittel, mit denen eine ziemlich sichere Erkennung der Krankheit erfolgt, zur Verfügung. Es sei hier nur an das Tuberkulin erinnert. Vom Mallein das Gleiche für den Rotz zu sagen ist nicht angängig, zumal die Malleinprobe von Schütz, dem bedeutendsten Kenner der Rotzkrankheit, so, wie sie augenblicklich angewandt wird, für die Diagnose des Rotzes für wertlos gehalten wird.

Es besteht die Aufgabe, zu prüfen, ob sich mit Hilfe der weiter unten näher ausgeführten Anaphylaxieprobe bei kleinen Versuchstieren die Diagnose des Rotzes und der Tuberkulose stellen läßt.

Es werden 3 männliche Meerschweine mit Rotz infiziert. Neun Tage nach der Infektion weisen alle 3 Tiere die Anzeichen der Rotzkrankheit in Form von ungefähr pflaumengroßen geschwollenen Hoden auf. Außerdem sind die Tiere abgemagert. 11 Tage nach der Infektion wird an den Tieren der Anaphylaxieversuch ausgeführt.

Das eine Tier erhält 0,05 ccm flüssiges Mallein [Mallein Foth[1])] in 0,95 ccm 0,85proz. NaCl-Lösung intrakardial injiziert, nachdem vorher an verschiedenen anderen gesunden Meerschweinen festgestellt war, daß 0,1 ccm flüssiges Mallein von den Tieren gut vertragen wird.

Dem zweiten mit Rotz infizierten Meerschwein werden 0,1 ccm flüssiges Mallein zusammen mit 0,9 ccm physiologischer Kochsalzlösung injiziert.

Das dritte rotzige Meerschwein erhält 0,008 g trockenes Mallein aufgelöst in 1 ccm physiologischer Kochsalzlösung ins Herz injiziert. Für dieses Tier war durch entsprechende Kontrollversuche die Malleindosis, welche nicht tötet, ermittelt.

Die drei mit Rotz behafteten Tiere erwiesen sich bei der Prüfungsinjektion nicht überempfindlich. Allerdings hat das eine mit trockenem Mallein behandelte Meerschwein einzelne Symptome gezeigt, die für einen ganz leichten Anfall von Anaphylaxie hätten gedeutet werden können. Aber mit Sicherheit hat sich eine Ueberempfindlichkeit nicht beobachten lassen.

Praktisch bedeutungsvoll ist es, wenn sich passive Anaphylaxie bei Meerschweinen gegen Rotz erzeugen läßt.

Es werden deshalb Versuche an Kaninchen und Meerschweinen so ausgeführt, daß diesen Tieren Serum von rotzkranken Pferden intraperitoneal und nach Verlauf von 24 bzw. 48 Stunden Mallein bzw. Rotzbazillenextrakt intravenös oder intrakardial injiziert wird.

Bei der Prüfungsinjektion ist durch entsprechende Kontrollversuche vorher festgestellt worden, wieviel von den Rotzbazillensubstanzen den Tieren eingespritzt werden kann, ohne daß sie zu Grunde gehen.

Die Einzelheiten der Versuche veranschaulicht die folgende Tabelle.

Hiernach sind bei einzelnen Tieren zwar Symptome beobachtet worden, die nicht mit Sicherheit von der Anaphylaxie haben getrennt werden können. Trotzdem kann man sagen, daß sich weder die

---

1) Herr Departementstierarzt, Veterinärrat Dr. Foth hat mir das Mallein für diese Versuche in liebenswürdiger Weise zur Verfügung gestellt. Auch an dieser Stelle möchte ich ihm meinen ergebensten Dank dafür sagen.

Nummer	Tierart	Rotziges Pferdeserum	Normales Pferdeserum	Mallein Foth		Rotzbazillenextrakt	Ausgang des Versuches
				flüssig	trocken		
1.	Kaninchen	5 ccm (karbolisiert) ip.	—	Nach 24 Std. 0,1 ccm + 0,9 ccm NaCl intravenös.	—	—	Lebt.
2.	do.	3 ccm. do.	—	do.	—	—	do.
3.	do. Kontrolle	—	5 ccm (karbolisiert) ip.	do.	—	—	do.
4.	Meerschweinchen	5 ccm (karbolisiert) ip.	—	Nach 24 Std. 0,05 ccm + 0,5 NaCl-Lösg. intrakardial.	—	—	Ist gelähmt, Zuckungen. Ob überempfindlich? Tod $^1/_2$ Stunde nach der Injektion.
5.	do.	3 ccm do.	—	do.	—	—	Erscheint benommen nach der Injektion, erholt sich bald.
6.	do. Kontrolle	—	5 ccm (karbolisiert) ip.	do.	—	—	Ist munter. Lebt.
7.	Meerschweinchen	5 ccm (nicht karbolis.) ip.	—	—	Nach 24 Std. 0,08 g + 1 ccm NaCl-Lösung intrakardial.	—	Anfänglich munter, dann Lähmung der Nachhand, fällt auf die Seite u. verendet. Ob überempfindl.?
8.	do.	do.	—	—	do.	—	Symptome wie bei Nr. 7. Ob überempfindlich?
9.	do.	do.	—	—	do.	—	Ist munter. Lebt.
10.	do.	do.	—	—	do.	—	do.
11.	do.	do.	—	—	do.	—	do.
12.	do.	do.	—	—	do.	—	Zeigt die Symptome wie Nr. 7. Ob überempfindlich?
13.	do. Kontrolle	—	5 ccm (nicht karbolis.) ip.	—	do.	—	Ist munter. Lebt.
14.	do.	—	do.	—	do.	—	do.
15.	do.	—	do.	—	do.	—	do.
16.	do. Kontrolle unvorbehandelt.	—	—	—	do.	—	Zunächst munter, dann krank, Schüttelfrost, gesträubte Haare, aber nicht gelähmt und nicht überempfindlich.
17.	Meerschweinchen	1,9 ccm (karbolisiert) ip.	—	—	—	Nach 24 St. 1 ccm intrakard.	Ist munter. Tod einen Tag nach der Injektion.
18.	do.	4,5 ccm do.	—	—	—	do.	do.
19.	do. Kontrolle	—	4,5 ccm (karbolisiert) ip.	—	—	do.	do.

Nummer	Tierart	Rotziges Pferdeserum	Normales Pferdeserum	Mallein Foth		Rotzbazillenextrakt	Ausgang des Versuches
				flüssig	trocken		
20.	Meerschweinchen	1½ ccm (nicht karbolisiert).	—	—	—	Nach 24 St. ½ ccm intrakard.	Ist munter. Lebt.
21.	do.	do.	—	—	—	Nach 48 St. ½ ccm intrakard.	do.
22.	do.	do.	—	—	—	do.	do.
	Kontrolle	—	1½ ccm (nicht karbolisiert)	—	—	do.	do.

aktive noch die passive Anaphylaxie zur Diagnose des Rotzes in der Praxis eignen wird[1]).

Die Versuche über aktive Anaphylaxie (Tuberkulinreaktion) bei Tuberkulose werden an Meerschweinen ausgeführt, die mit dem Bacillus tuberculosis (Typus humanus) infiziert und offensichtlich krank sind. Den Tieren wird gleichzeitig mit entsprechenden Kontrollen 0,75 ccm Tuberkulin, welches aus Tuberkelbazillen des Typus humanus hergestellt ist, gemischt mit 0,5 ccm physiologischer Kochsalzlösung intrakardial injiziert. Die Kontrolltiere bleiben anfangs munter, nach Verlauf von 20—30 Minuten fangen einige von ihnen an zu zittern, andere sträuben die Haare. Sämtliche kranke Kontrolltiere erholen sich und sind munter. Von den tuberkulösen Meerschweinen sind einige nach der Injektion in der Nachhand gelähmt, sie versuchen davon zu laufen, führen Manegebewegungen aus, fallen auf die Seite und verenden unter Zuckungen. Die anderen tuberkulösen Meerschweine, die ebenso behandelt werden, bleiben munter. Typisch überempfindlich ist keins der Tiere geworden.

Die Versuche über passive Anaphylaxie bei Tuberkulose haben dasselbe Resultat gezeitigt.

Von tuberkulösen Rindern wird Blut entnommen und das Serum Kaninchen intraperitoneal injiziert. Es werden deshalb für diese Versuche Kaninchen verwendet, weil Jamanouchi bei einer solchen Versuchsanordnung das tuberkulöse Serum hat erkennen können. 24 Stunden nach der ersten Injektion wird den Versuchs-

1) Es ist vielleicht nicht uninteressant, hier zu erwähnen, daß es mit Hilfe von Antiformin-Rotzbazillenauflösungen geglückt ist, ein Meerschwein gegen Rotz zu immunisieren. Vielleicht läßt sich auch durch Behandlung von Rotzbazillen mit Antiformin ein praktisch brauchbares Mallein herstellen.

tieren Tuberkulin, welches aus Rindertuberkelbazillen hergestellt ist, intravenös injiziert. Einige Daten aus den Versuchsprotokollen sind in der folgenden Tabelle wiedergegeben.

Nr.	Versuchstier	Tuberkulöses Rinderserum	Normales Rinderserum	Tuberkulin	Ausgang des Versuches
1.	Kaninchen	5 ccm ip. (nicht karbolisiert)	—	1 ccm gemischt mit 2 ccm 0,85 proz. NaCl-Lösung ip.	Taumelt nach d. 2. Injektion, erholt sich. Tod 1 Tag nach der Injektion.
2.	do.	do.	—	do.	do.
3.	do.	do.	—	do.	Zittert nach der 2. Injektion. Erholt sich. Bleibt leben.
4.	do.	do.	—	do.	do.
5.	do. (Kontrolle)	—	5 ccm ip. (nicht karbolisiert)	do.	Ist munter. Bleibt leben.
6.	do.	—	do.	do.	Ist munter, stirbt 1 Tag nach der 2. Injektion.
7.	Nicht vorbehandelt	—	—	do.	Ist munter. Bleibt leben.

Die Resultate der Versuche weisen darauf hin, daß sich weder die aktive noch die passive Anaphylaxie für die praktische Diagnose der Tuberkulose verwenden läßt.

III. Untersuchungen über Anaphylaxie zum Nachweis von Serumeiweiß im Sekret der Milchdrüse des Rindes.

Der Nachweis von Serumeiweiß im Sekret der Milchdrüse bietet ein großes praktisches Interesse. Denn unter pathologischen Verhältnissen am Euter wird Flüssigkeit aus den Gefäßen in das Sekret der Milchdrüsenzellen übertreten.

Diesen Znstand frühzeitig zu erkennen, ist aus verschiedenen Gründen ein Bedürfnis. Naturgemäß kommen praktisch nur die sehr geringgradigen Beimischungen von entzündlichem Exsudat zum Eutersekret in Betracht. Denn wir haben in anderen diagnostischen Proben (Labhemmprobe, Komplementnachweis) so fein arbeitende Methoden für die Erkennung von Euterentzündungen, daß hier nur eine Probe ergänzend eingreifen kann, die allerkleinste Mengen von Serumeiweiß, bezw. entzündlichem Exsudat nachweist. Vom theoretischen Standpunkt müßte die Anaphylaxie hierfür geeignet sein.

Meerschweinen werden 1 bzw. 2 ccm hochwertiges präzipitierendes Antirinderserum (Titer 1 : 20000) vom Kaninchen intraperitoneal injiziert. 24 bzw. 48 Stunden nach dieser Injektion werden die Tiere mit Rinderserum oder Milch, bzw. mastitischem Sekret, welches schon bei der makroskopischen Besichtigung

als solches infolge seiner graugelben Farbe zu erkennen ist, intrakardial nachgespritzt. Die Tabelle gibt den Versuch wieder.

Nr.	Tierart	Antirinderserum vom Kaninchen (Titer 1 : 20000)	Normales Kaninchenserum	Inaktiviertes normales Rinderserum	Normale Kuhmilch	Mastitisches Sekret von der Kuh	Ausgang des Versuch
1.	Meerschwein	1 ccm ip.	—	24 Std. nach d. 1. Injektion 0,3 ccm intrakardial	—	—	Bleibt munter. Nic überempfindlich.
2.	do.	2 ccm ip.	—	—	—	48 Std. nach d. 1. Injektion 1 ccm intrakardial	10 Min. nach d. Prüfung injektion kratzt u. put sich d. Tier. Kaube gungen; darnach munt Leicht anaphylak
3.	do.	1 ccm ip.	—	48 Std. nach d. 1. Injektion 0,3 ccm intrakardial	—	—	Bald nach der Injekti schwer überem- pfindlich. Krämp Bleibt am Leben.
4.	do.	do.	—	—	—	48 Std. nach d. 1. Injektion 2 ccm intrakardial	Sofort nach d. Prüfun injektion sehr schw überempfindlich. Kauen, Kratzen, Krämpfe. Erholt sich bleibt am Leben.
5.	do.	do.	—	—	—	48 Std. nach d. 1. Injektion 1 ccm intrakardial	Sofort nach d. Prüfung injektion schwer üb empfindlich. Krämpf Bleibt am Leben.
6.	do.	do.	—	—	**48 Std. nach d. 1. Injektion 0,25 ccm mastitisches Sekret + 0,75 ccm normale Milch intrakardial**		Nach der Prüfungsinjek tion: **Kaubewegungen sonst keine Symptom der Anaphylaxie.**
7.	do.	2 ccm ip.	—	—	48 Std. nach d. 1. Injektion 1 ccm intrakardial	—	Anfangs gar keine Sym ptome nach d. Prüfung injektion, ½ Std. spät putzt u. kratzt sich d Tier.
8.	do. Kontrolle	—	2 ccm ip.	—	do.	—	Ist munter. Bleibt a Leben.
9.	Meerschwein Kontrolle	—	1 ccm ip.	48 Std. nach d. 1. Injektion 0,3 ccm intrakardial	—	—	do.
10.	Meerschwein Unvorbehandelt	—	—	—	—	1½ ccm intrakardial	Anfänglich nach d. Injek völlig munter, 20 M später gelähmt, erbr sich, bleibt am Leben
11.	do.	—	—	—	1½ ccm intrakardial	—	Ist munter. Bleibt a Leben.

Der Ausfall dieses Versuches ist ganz unzweideutig. Es reagieren die passiv sensibilisierten Meerschweine bei der Prüfungsinjektion mit krankhaft veränderter Milch in annähernd gleich schwerer Weise, wie die mit dem spezifischen Serum nachgespritzten Tiere, während die mit normaler, roher Milch geprüften Meerschweine entweder gar keine oder nur sehr geringgradige Symptome von Ueberempfindlichkeit aufweisen. Infolgedessen ist in diesem Falle ein Unterschied zwischen normaler Milch und mastitischem Sekret mit Hilfe der Anaphylaxie nachzuweisen.

Es fragt sich, ob sich die Reaktion für die Praxis verwenden läßt. Hierbei muß in Betracht gezogen werden, daß das mastitische Sekret, welches bei der Prüfungsinjektion typische Anaphylaxie ausgelöst hat, ohne weiteres bei einfacher Besichtigung als solches zu erkennen gewesen ist. Das Tier (Nr. 6), welches bei der Prüfungsinjektion mastitisches Sekret mit normaler Milch gemischt eingespritzt erhalten hat, ist nicht deutlich anaphylaktisch gewesen. Dieser Versuch ist so angestellt gewesen, daß er den Verhältnissen in der Praxis entsprach.

Schlußfolgerungen.

Aus den Versuchen lassen sich folgende Schlüsse ziehen:

1. Weder die aktive noch die passive Anaphylaxie hat sich als ein sicheres diagnostisches Hilfsmittel für Tuberkulose und Rotz in Versuchen an kleinen Tieren bewährt.
2. Im Eutersekret der Kuh läßt sich unter bestimmten Verhältnissen — Mastitis —. Serumeiweiß des milchliefernden Tieres mit Hilfe der Anaphylaxie nachweisen.
3. In Futtermitteln, denen in sehr geringer Menge giftige Samen beigemischt sind, lassen sich die Eiweißkörper dieser durch die Anaphylaxie nachweisen. Somit besteht die Möglichkeit, in bestimmten Fällen von Futtermittelverfälschung die zur Fälschung benutzte Eiweißart besonders dann zu erkennen, wenn andere Methoden des Nachweises von Verfälschungen der Futtermittel versagen.
4. Roggenkleie und Erdnußmehl können mit Hilfe der Anaphylaxie erkannt werden, da sich typische Anaphylaxie dagegen erzeugen läßt.

Abgeschlossen: Ende Oktober 1909.

Literatur.

Andrejew, Arb. aus dem Kais. Gesundheitsamt. Bd. XXX.
J. Bauer, Münch. med. Wochenschr. 1909. Nr. 24.
Holobut, Zeitschr. f. Immunitätsforschung. Orig. Bd. III. Nr. 7. S. 639.
Kraus u. Doerr, Zentralbl. f. Bakt. I. Abt., Referate. Bd. XLII. 1909.
Otto, Kolle-Wassermann, Handbuch d. pathogenen Mikroorganismen. 1908. Ergänzungs-Bd. II. H. 2.
Mießner u. Herbst, Arch. f. wissensch. u. prakt. Tierheilk. 1902. Bd. XXVIII. H. 3 u. 4.
Mießner, Mitteilungen des Kaiser Wilhelms-Instituts f. Landwirtschaft zu Bromberg. Januar 1909. Bd. I. H. 3.
H. Pfeiffer, Wiener klin. Wochenschr. 1909.
Rosenau u. Anderson, Hyg. Laboratory Bull. 1907. No. 36.
Sleeswigk, Zeitschr. f. Immunitätsforschung. 1909. Bd. II. H. 1.
Thomsen, Ebendas. 1909. Bd. II. H. 6.
Uhlenhuth u. Händel, Ebendas. 1909. Bd. III.
Uhlenhuth u. Weidanz, Praktische Anleitung zur Ausführung des biologischen Eiweißdifferenzierungsverfahrens. Verlag von Fischer, Jena 1909.
Jamanouchi, Wiener klin. Wochenschr. 1908.

XXV.

Aus dem pathologischen Institute der Tierärztlichen Hochschule zu Berlin.

Die Tilgung der Rotzkrankheit mit Hilfe der diagnostischen Blutuntersuchung.

Von

Dr. **Schubert,**
wissenschaftlichem Hilfsarbeiter.

Die diagnostische Blutuntersuchung oder Serodiagnose hat in neuerer Zeit bei der Untersuchung und Bekämpfung von Infektionskrankheiten des Menschen und der Tiere viele Forscher beschäftigt und sich in der Bakteriologie einen wichtigen Platz errungen.

Die Methoden, welche man zur Prüfung des Blutes, dieses an wichtigen Aufschlüssen über den Zustand eines Individuums so ergiebigen Bestandteiles des Organismus, angewandt hat, sind zahlreich und haben sich für die Zwecke, denen sie dienen sollten, je nach der Eigenart der betreffenden Infektionskrankheit, in sehr verschiedenem Maße bewährt.

Es würde zu weit führen, die Leistungen hier zu erörtern, welche alle diese Methoden bisher gezeitigt haben. Die Anwendung zweier von ihnen jedoch, der Agglutination und der Komplementablenkung, hat in den letzten Jahren auf tierärztlichem Gebiete Ergebnisse geliefert, die nicht allein einen wissenschaftlichen Gewinn darstellen, sondern auch eine praktische Bedeutung erlangt haben, nämlich für die Bekämpfung der Rotzkrankheit der Pferde.

A. Alleinige Anwendung der Agglutination.

Um die Art, in welcher die in Rede stehenden beiden Methoden zurzeit bei der Tilgung der Rotzkrankheit in Betracht kommen, beschreiben und begründen zu können, muß ich auf die Zeit zurückgehen, in welcher die Agglutinationsmethode allein als Hilfsmittel zu dem genannten Zwecke diente.

Unter der Leitung des Herrn Geheimrates Schütz hatte ich als wissenschaftlicher Hilfsarbeiter am pathologischen Institute der tierärztlichen Hochschule zu Berlin seit Juni 1907 die amtlichen Prüfungen des Blutes rotzverdächtiger bezw. der Ansteckung durch Rotz verdächtiger Pferde und Pferdebestände des westlichen Teiles der Monarchie mittels der Agglutination auszuführen.

Die Methodik, wie ich sie zu jener Zeit anwenden lernte, läßt sich im wesentlichen folgendermaßen zusammenfassen.

Zu fallenden Mengen einer Serum-Grundverdünnung von 1 : 40 (1 Teil Serum, 39 Teile Karbolkochsalzlösung), nämlich 0,26; 0,2; 0,16; 0,13; 0,10 ccm etc. werden je 2,0 ccm der „Testflüssigkeit", einer Aufschwemmung durch Wärme abgetöteter Rotzbazillen in Karbolkochsalzlösung von konventioneller Dichtigkeit, hinzugefügt, so daß in den einzelnen Röhrchen Serumverdünnungen von 1 : 300, 1 : 400, 1 : 500 etc. bis 1 : 8000 enthalten sind.

Das Agglutinationsphänomen der Rotzbazillen bietet die Besonderheit, daß die Bildung makroskopisch sichtbarer Bazillenklümpchen in der Regel nur langsam vor sich geht, so daß sie erst nach 12 bis 36 Stunden deutlich wahrnehmbar ist. Dann liegen die agglutinierten Bazillen in Form eines „Schleiers", dessen Rand nicht selten umgeschlagen ist, auf dem Grunde des Reagenzröhrchens. In denjenigen Röhrchen, in welchen keine Agglutination eingetreten ist, liegen die nicht agglutinierten Bazillen in Form eines kreisrunden, flachen, hirse- bis hanfkorngroßen grauweißen Haufens an der tiefsten Stelle des Röhrchenbodens.

Das Ablesen des Ergebnisses wird dadurch vereinfacht, daß man als Agglutinationswert diejenige Verdünnung ansieht, bis zu welcher nur Schleier-, aber jedenfalls keine Haufenbildung eingetreten ist.

Nachdem die Agglutinationsmethode in den Jahren 1902 bis 1904 von Schütz und Mießner[1]) an mehr als 2000 Pferden beim Rotztilgungsverfahren praktisch erprobt worden war, hatten die genannten Autoren für die Beurteilung der Agglutinationswerte bestimmte Sätze aufgestellt. Danach waren alle Pferde als rotzverdächtig anzusehen, deren Blut bei der ersten Prüfung einen Agglutinationswert von 500 bis 800 hatte; solche Pferde sollten, falls sich gleichzeitig rotzver-

1) Schütz und Mießner, Zur Serodiagnose der Rotzkrankheit. Arch. f. wissensch. u. prakt. Tierheilkd. Bd. 31. 1905.

dächtige Erscheinungen bei ihnen zeigten, getötet, falls sie aber klinisch nicht verdächtig waren, abgesondert und erst dann getötet werden, wenn sich bei der zweiten Prüfung ein veränderter Agglutinationswert ergeben hatte. Ferner sollten alle diejenigen Pferde getötet werden, deren Blut den Agglutinationswert 1000 zeigte. Endlich waren nach jenen Sätzen Pferde, deren Blut den Agglutinationswert 400 und darunter aufwies, falls sie keine rotzverdächtigen Erscheinungen zeigten, als rotzfrei anzusehen.

Es waren indessen bei der weiteren praktischen Anwendung der Agglutinationsmethode Fälle zu verzeichnen gewesen, die mit diesen Sätzen nicht im Einklang standen. Insbesondere hatte sich ergeben, daß Werte von 500 bis 800 für sich allein einen Rotzverdacht nicht begründen können und daß Schwankungen im Agglutinationswerte auch bei rotzfreien Pferden vorkommen. Ferner war eine immerhin beachtenswerte Anzahl von Pferden mit dem Agglutinationswerte 1000 rotzfrei befunden worden. Endlich hatte man die Erfahrung gemacht, daß ein niedriger Agglutinationswert — 400 und darunter — keineswegs sicher das Freisein von Rotz anzeigt, auch wenn die betreffenden Pferde keine klinischen Erscheinungen des Rotzes erkennen lassen.

Obgleich diese Erfahrungen bei der weiteren Anwendung der Agglutinationsmethode auf das sorgfältigste berücksichtigt wurden, mußte doch zugegeben werden, daß man sich vor Wiederholungen solcher Fälle nicht sicher schützen könne. Denn sie beruhten auf einer Schwäche der Methode, die zunächst eine unausfüllbare Lücke darstellte. Das Wesen dieser Schwäche bestand darin, daß man genötigt war, auf Grund von Zahlenwerten, die je nach Lage des Falles eine ganz verschiedene Bedeutung haben konnten, die Diagnose zu stellen. Kann doch beispielsweise, wie wir heute sicher wissen, ein Pferd, dessen Serum den Agglutinationswert 800 hat, sowohl rotzfrei wie mit altem oder auch ganz frischem Rotze behaftet sein.

Der störendste und bei der praktischen Tilgung am unangenehmsten empfundene Mangel der Agglutinationsmethode lag aber darin, daß zur Ermittelung von Pferden, die mit verborgenem chronischen Rotze behaftet waren, mehrere Prüfungen, und zwar in Zeitabständen von 3—5 Wochen, erforderlich waren. Denn da solche Pferde nur durch Feststellung allmählichen Sinkens des Agglutinationswertes ermittelt werden konnten, so nahm die diagnostische Blut-

untersuchung bis zu ihrem endgültigen Abschlusse in jedem Bestande, der vermutlich chronisch rotzkranke Pferde enthielt, eine Zeit von $^1/_4$ bis zu $^1/_2$ Jahre in Anspruch.

Dies war der Hauptgrund, weshalb ich von Herrn Geheimrat Schütz wiederholt darauf hingewiesen wurde, daß es vor allem notwendig sei, ein Verfahren ausfindig zu machen, durch welches auch die mit verborgenem chronischen Rotze behafteten Pferde rasch ermittelt werden könnten.

B. Einführung der Komplementablenkung.

Theoretisch betrachtet, erschien mir für diesen Zweck am geeignetsten die Methode der Komplementablenkung, welche damals — im Jahre 1907 — in weiteren Kreisen anfing, von sich reden zu machen, und auf welche man namentlich hinsichtlich der Ermittelung syphilitischer Infektionen große Hoffnungen setzte. Denn insofern man es in der Komplementablenkung, der damals herrschenden Anschauung gemäß, mit einer Immunitätsreaktion zu tun hatte, d. h. mit einer Reaktion, die auf den Nachweis von „Antikörpern" des Krankheitserregers hinauslief, mußte auch das Blutserum von chronisch rotzkranken Pferden diesen Nachweis gestatten, selbst wenn der Agglutinationswert schon wieder einen unverdächtigen Tiefstand, z. B. 600, erreicht hatte.

Bei den ersten Versuchen, die ich im Auftrage des Herrn Geheimrates Schütz mit einer größeren Reihe von Serumproben chronisch rotzkranker Pferde anstellte, ergab sich aber, daß zwar manche dieser Sera eine vollständige oder doch starke Ablenkung hervorriefen, viele nur aber eine ganz schwache oder keine, so daß die Methode zunächst für eine diagnostische Verwertung nicht brauchbar erschien.

Bei weiteren Untersuchungen konnte ich indessen nachweisen, daß nur die unzweckmäßige Verwendung des Komplementes jene Versuche so aussichtslos erscheinen ließ. Dem Beispiele Wassermanns[1]) folgend, der bei der Untersuchung von Blutserum syphilisverdächtiger Personen immer eine gleich große Menge des Komplementes, nämlich 0,1 ccm, anwandte, hatte ich zunächst übersehen, daß dieses Verfahren für die Feststellung der Komplementablenkung am Serum rotziger Pferde nicht geeignet ist. Für viele der geprüften

1) Wassermann, Neißer u. Bruck, Eine serodiagnostische Reaktion bei Syphilis. Deutsche med. Wochenschr. 1907. Nr. 19.

Sera erwies sich jene Komplementmenge (0,1 ccm) als zu groß, so daß der nicht abgelenkte freie Ueberschuß doch noch vollständige oder fast vollständige Lösung in Fällen herbeiführte, in denen man ein Ausbleiben oder doch eine starke Hemmung der Lösung erwarten mußte.

Sobald ich bei der Prüfung der Rotzsera durchweg eine möglichst kleine, d. h. diejenige Komplementmenge anwandte, welche in dem zu den Untersuchungen benutzten hämolytischen System gerade noch vollständige Lösung der roten Blutkörperchen bedingte, zeigten sämtliche von chronisch rotzkranken Pferden stammenden Serumproben eine so starke Ablenkung, daß man dieselbe als deutlich positives, für die Diagnose brauchbares Ergebnis ansehen konnte.

Es ergab sich aber bei der Anwendung dieser Modifikation auch ein anderer wichtiger Umstand, der über das Erwartete noch hinausging. Die Reaktion trat nämlich nicht nur bei der Prüfung des Serums chronisch rotzkranker Pferde, sondern auch bei der Prüfung des Serums von Pferden ein, die frisch durch Rotz infiziert waren, sobald 5—8 Tage seit der Infektion verflossen waren.

Auf die Untersuchungstechnik, welche mit allen Einzelheiten und theoretisch begründet, bereits veröffentlicht[1])[2]) und deren Brauchbarkeit in einer kürzlich erschienenen Arbeit von Mießner und Trapp[3]) bestätigt worden ist, kann hier nicht näher eingegangen werden.

Jedenfalls eröffnete sich nunmehr die Aussicht, bei der Untersuchung eines verdächtigen Pferdebestandes sämtliche rotzkranken Pferde mit einem Male ermitteln zu können.

Alle Schwierigkeiten, mit denen man bei der Anwendung der Agglutination zu kämpfen hatte, schienen überwunden, der Begriff „nach dem Ergebnis der Blutuntersuchung rotzverdächtig“ beseitigt zu sein. Hatte man doch die Diagnose nicht mehr auf Zahlenwerte von wechselnder Bedeutung zu stützen, sondern konnte einfach — so schien es zunächst — jedes Pferd, dessen Serum Komplementablenkung hervorrief, als rotzkrank, jedes Pferd, an dessen Serum keine Ab-

---

1) Schütz und Schubert, Die Ermittlung der Rotzkrankheit mit Hilfe der Komplementablenkungsmethode. Arch. f. wissensch. u. prakt. Tierheilkunde. Bd. 35. 1909.

2) Schubert, Ueber die Bedingungen zur exakten Anwendung der Komplementablenkungsmethode. Arch. f. wissensch. u. prakt. Tierheilk. Bd. 35. 1909.

3) Mießner und Trapp, Die Komplementbindung beim Rotz und ihre Beziehung zur Syphilisreaktion. Zentralbl. f. Bakt. 1909. Bd. 52. H. 1.

lenkung festzustellen war, wenn es vor der Blutentnahme mindestens 8 Tage lang eine Möglichkeit zur Ansteckung durch Rotz nicht mehr gehabt hatte, als rotzfrei erklären und dabei sicher sein, daß auch die rotzkranken Pferde, deren Blut einen niedrigen Agglutinationswert hatte, sämtlich durch eine Untersuchung ermittelt wurden.

C. Beibehaltung der Agglutination neben der Komplementablenkung.

Es zeigte sich indessen bald, daß die Verhältnisse doch nicht ganz so einfach liegen und daß sowohl bei der Untersuchung einzelner Serumproben als auch besonders beim praktischen Tilgungsverfahren in ganzen Pferdebeständen Komplikationen zu berücksichtigen sind, die eine sichere Diagnose bei alleiniger Anwendung der Komplementablenkung in manchen Fällen unmöglich machen würden. Für solche Fälle bilden die Ergebnisse der Agglutinationsprüfung eine unentbehrliche und sehr wertvolle Ergänzung.

Von vornherein und bevor noch die neue Mitwirkung der diagnostischen Blutuntersuchung beim Tilgungsverfahren im pathologischen Institute völlig ausgestaltet werden konnte, ist daher ein besonderer Wert darauf gelegt worden, die Untersuchung verdächtiger Blutproben immer mittels beider Methoden, der Komplementablenkung und der Agglutination, auszuführen. Denn jede dieser Methoden bietet für sich allein Vorteile, die die andere nicht gewährt, und die gleichzeitige Anwendung beider Methoden verleiht der Diagnose der Rotzkrankheit der Pferde eine bisher unerreichte Sicherheit.

Deshalb wurde auch, nachdem sich das neue diagnostische Verfahren so bewährt hatte, daß es auf Anordnung des Herrn Ministers auch bei der Tierhygienischen Abteilung des Kaiser Wilhelms-Institutes für Landwirtschaft zu Bromberg (Vorstand: Prof. Dr. Mießner) eingeführt werden konnte, diesem Institute die Beibehaltung der Agglutination neben der Komplementablenkung auf das wärmste empfohlen.

Mießner und Trapp haben in der zitierten Arbeit auf den Nutzen dieser Kombination schon hingewiesen. Es ist aber noch nicht erschöpfend dargelegt worden, welche Gesichtspunkte für diese neue Art der Diagnose maßgebend waren, wie sich die systematische Untersuchung mittels der beiden Methoden gestaltet, und in welcher Weise die Ergebnisse derselben bei der Tilgung der Rotzkrankheit zweckentsprechend zu berücksichtigen sind.

I. Diagnose im einzelnen Falle.

Wenn ich zunächst von den Forderungen eines praktischen Tilgungsverfahrens in ganzen Beständen absehe und nur die Diagnose im einzelnen Falle ins Auge fasse, so schicke ich voraus, daß die folgenden Ausführungen das Ergebnis der in der Zeit von Oktober 1907 bis Oktober 1909 angestellten Untersuchung des Blutes von 3286 Pferden sind, unter denen 124 rotzkranke waren.

Es kann vorkommen, daß trotz ermittelter Ablenkungsfähigkeit einer Blutprobe Zweifel bestehen bleiben, ob das Pferd, von dem sie stammt, rotzkrank ist. Wie sich nämlich bei der Untersuchung des Blutes der genannten Anzahl von Pferden gezeigt hat, gibt es außer der Erkrankung an Rotz noch andere Umstände, welche dem Blutserum der Pferde die Eigenschaft verleihen, das Komplement von den roten Blutkörperchen des hämolytischen Systems ab- und zum Rotzbazillenextrakt hinzulenken.

In erster Linie ist hier zu nennen die Einspritzung von Mallein. Da dasselbe ein Produkt der Rotzbazillen darstellt, so ist leicht zu verstehen, daß es, in den Säftestrom des Organismus gebracht, ähnliche Reaktionen bei der Untersuchung des Blutes bedingt, wie die Infektion mit Rotzbazillen. Weil aber das dem Körper einverleibte Mallein bald wieder ausgeschieden wird, so ergeben die wiederholten Blutuntersuchungen, daß die Intensität der Reaktionen auch verhältnismäßig rasch wieder abnimmt.

Nach Mießners[1]) Feststellungen steigt der Agglutinationswert bei Pferden, denen Mallein subkutan eingespritzt worden ist, nach einer Inkubationszeit von 4 bis 8 Tagen rasch an, erreicht am 9. bis 11. Tage seinen Höhepunkt und sinkt im Verlaufe von 4 bis 6 Wochen schon wieder auf die vor der Einspritzung des Malleins eingenommene Höhe.

In ähnlicher Weise nimmt auch die Ablenkungsfähigkeit des des Blutes bei Pferden ab, denen Mallein eingespritzt wurde, eine Beobachtung, die von Mießner und Trapp neuerdings auch experimentell bestätigt worden ist. Die Abnahme erfolgt schon innerhalb einiger Wochen, im Gegensatze zu rotzkranken Pferden, deren Blutserum eine sehr langsame Abnahme der Ablenkungs-

1) Mießner, Versuche über den Einfluß des Malleïns auf den Agglutinationswert des Blutes gesunder und rotzkranker Pferde. Arch. f. wissensch. u. prakt. Tierheilkd. 1908. Bd. 34.

fähigkeit eigen ist. Im allgemeinen kann man daher sagen, daß das Serum chronisch rotzkranker Pferde in der Regel eine starke Ablenkung zeigt.

Nur bei sehr altem Rotz, und zwar bisher nur in 2 Fällen, ist beobachtet worden, daß das Serum nicht ablenkte, während der Agglutinationswert 300 bezw. 400 betrug; daraus darf man zwar schließen, daß auch bei rotzkranken Pferden die Ablenkungsfähigkeit bis zum völligen Verschwinden abnehmen kann, jedoch mit der Einschränkung, daß dies nur ausnahmsweise geschieht und einer sehr langen Zeit, vielleicht mehrerer Jahre, bedarf. Es möge auch nicht unerwähnt bleiben, daß es sich in beiden Fällen vorwiegend um alten Hautrotz handelte, der vor der Blutuntersuchung klinisch festgestellt worden war.

Mithin würde es möglich sein, durch zwei bis drei Blutuntersuchungen innerhalb einiger Wochen festzustellen, ob Rotzkrankheit oder lediglich Malleineinspritzung vorliegt. Liegt beides vor, so kann dadurch die Feststellung der Rotzkrankheit nicht vereitelt werden, da, wie von vornherein anzunehmen war und auch Mießner und Trapp experimentell nachgewiesen haben, die spezifische Reaktionsfähigkeit des Blutes rotzkranker Pferde durch die noch hinzukommende Malleineinspritzung nicht vermindert, sondern vorübergehend gesteigert wird.

Um nun aber eine Abnahme der Ablenkungsfähigkeit an einer Blutprobe feststellen zu können, bedarf man vor allem eines Gradmessers für die Stärke der Ablenkung, und zwar eines solchen, der sich durch absolute Maße (Kubikzentimeter) ausdrücken läßt.

Auch für diesen Zweck erwies sich die Verwendung der kleinsten Komplementmenge als unentbehrlich. Denn diese, in der Regel 0,03 ccm frischen Meerschweinchenserums, ist, wenn man dasselbe hämolytische System, welches zu ihrer Ermittelung gedient hat, auch zum Ablenkungsversuche verwendet, eine nahezu konstante Größe, auf welche die Serummenge, die zur Feststellung ihrer Ablenkungsfähigkeit verwendet wird, bezogen werden kann; mit andern Worten: diejenige Serummenge — z. B. 0,1 ccm — welche jene Komplementmenge gerade eben noch vollständig vom hämolytischen System ablenkt, bezeichnet den Grad der Ablenkungsfähigkeit des geprüften Serums oder seinen Ablenkungswert. Man würde also sagen, der Ablenkungswert dieses Serums betrage 0,1, wobei nicht zu vergessen ist, daß der Ablenkungswert zum Grade der Ablenkung

im umgekehrten Verhältnisse steht, d. h. daß die Ablenkungsfähigkeit eines Serums natürlich um so höher ist, je kleiner der Ablenkungswert befunden wird.

Es sind aber auch Fälle zu verzeichnen gewesen, in denen das Blutserum eine geringgradige Ablenkung bewirkte und eine Einspritzung von Mallein ausgeschlossen war. Bei der Obduktion solcher Pferde sind zwar keine Veränderungen gefunden worden, welche es hätten gerechtfertigt erscheinen lassen, sie ohne weiteres als „rotzkrank“ zu bezeichnen, wohl aber sind Ueberbleibsel einer einstmaligen rotzigen Infektion in Form von charakteristischen Narben auf der Schleimhaut der Nase, der Luftröhre oder der Luftröhrenäste und alten Knötchen mit eingedicktem, fast trockenem Inhalte in den Lymphdrüsen nachgewiesen worden, die den Verdacht eines in der Heilung begriffenen Rotzes begründeten.

Endlich muß zugegeben werden, daß in seltenen Fällen (ca. ein Prozent) geringgradige Ablenkung vorkommt, ohne daß eine Malleinbehandlung oder eine Rotzinfektion anzunehmen sind[1]).

Gleichviel nun, wodurch die geringgradige Ablenkung bedingt ist, — mittels der Komplementablenkungsmethode allein ist man nicht imstande nach einmaliger Blutentnahme ein sicheres Urteil darüber zu gewinnen, ob das Pferd, an dessen Blut eine solche geringgradige Ablenkung ermittelt wurde (vollständige oder unvollständige Ablenkung bei 0,2) rotzkrank ist oder nicht. Hierin liegt eine Schwäche der Komplementablenkungsmethode, und diese Schwäche ist ein Grund für die Beibehaltung der Agglutination neben der Komplementablenkung gewesen.

Denn wenn das Serum eines Pferdes eine vollständige oder unvollständige Ablenkung bei 0,2 zeigt, so kann das Pferd sowohl rotzfrei wie rotzkrank sein. In der Regel allerdings hat das Serum rotzkranker Pferde einen kleineren Ablenkungswert (0,1 — 0,01); doch kann eine ganz frische und in selteneren Fällen auch eine alte Rotzinfektion gelegentlich sehr wohl jenen Ablenkungswert, „0,2“ oder „0,2 unvollständig“, haben.

Die frische Infektion wird durch die gleichzeitig angewandte

1) Anm.: Es ist ein Verdienst von Mießner und Trapp, nachgewiesen zu haben, daß das Serum von Pferden, die an anderen Krankheiten leiden (Druse, Influenza, Phlegmone, Kolik, Petechialfieber, Gehirnentzündung, Beschälseuche, Dourine), eine Ablenkung des Komplements zum Rotzbazillenextrakt nicht bedingt.

Agglutinationsprüfung meistens sofort sicher festgestellt, weil der Agglutinationswert des Blutes gewöhnlich schon auffällig gestiegen ist, wenn die Ablenkungsfähigkeit noch gering ist. Wird also außer der geringgradigen Ablenkung ein hoher Agglutinationswert (1000 oder höher) ermittelt, so kann man annehmen, daß eine frische Rotzinfektion vorliegt. Es ist zwar nicht in Abrede zu stellen, daß gelegentlich einmal ein rotzfreies Pferd an seinem Blute einen hohen Gehalt an Normalagglutinin, also z. B. den Agglutinationswert 1000, hat und zugleich zufällig eine geringe Ablenkungsfähigkeit zeigt. Eine Fehldiagnose läßt sich in solchem Falle aber leicht vermeiden, wenn man die Blutentnahme und Untersuchung nach wenigen Tagen wiederholt. Denn das Blut eines rotzfreien Pferdes würde bei dieser zweiten Untersuchung dieselben Reaktionswerte, das eines frisch durch Rotz infizierten Pferdes aber einen höheren Agglutinationswert und eine stärkere Ablenkung zeigen als bei der ersten Untersuchung.

Chronisch rotzkranke Pferde können freilich auch den Agglutinationswert 1000 an ihrem Blute aufweisen, doch ist in diesen Fällen die Ablenkungsfähigkeit stets stark gewesen (Ablenkungswert 0,1 oder darunter). Ist aber das Pferd schon so lange mit der Rotzkrankheit behaftet, daß der Agglutinationswert bis unter 1000, z. B. auf 400, gesunken ist, so zeigt das Blut bisweilen auch schon eine Abnahme in der Ablenkungsfähigkeit (Ablenkungswert über 0,1). Einem solchen Falle gegenüber, namentlich wenn das Pferd keine klinischen Erscheinungen des Rotzes zeigt, ist man in derselben Lage wie zur Zeit der alleinigen Anwendung der Agglutination, d. h. man kann die Frage, ob das Pferd chronisch rotzkrank oder rotzfrei ist, bei Lebzeiten desselben nur dadurch entscheiden, daß man sein Blut in größeren Zeitabständen wiederholt prüft; wird dabei eine deutliche Abnahme beider Reaktionen oder auch nur des Agglutinationswertes nachgewiesen, so ist auf das Vorhandensein des chronischen Rotzes zu schließen.

Aus dem bisher Angeführten ergibt sich, daß man nach einmaliger Blutuntersuchung nur solche Pferde als rotzfrei ansehen darf, deren Serum außer einem niedrigen Agglutinationswert (1000 und darunter) in der Menge von 0,2 ccm keine Ablenkung (auch keine unvollständige) bedingt, während jeder bei dieser Serummenge beobachtete Grad von Ablenkung, so gering er auch sein mag, eine Rotzinfektion zur Ursache haben kann und nach der vorliegenden Erfahrung in der Mehrzahl der Fälle auch hat.

Ferner ergibt sich aus den obigen Ausführungen, daß man in jedem Falle von Ablenkung, und zwar bei geringgradiger Ablenkung (Ablenkungswert über 0,1, bis einschließlich des geringsten Grades von Ablenkung bei 0,2,) durch wiedeholte, bei starker Ablenkung (Ablenkungswert 0,1 oder darunter) durch einmalige Untersuchung eines Pferdes die Diagnose mit sehr großer Sicherheit stellen kann. Der große Vorteil der Komplementablenkungsmethode liegt besonders darin, daß ein Ablenkungswert von 0,1 und darunter, falls eine Malleineinspritzung ausgeschlossen ist, sicher die Rotzinfektion anzeigt, da ein so hoher Grad von spezifischer Ablenkungsfähigkeit am Blute rotzfreier Pferde nach den vorliegenden Erfahrungen nicht vorkommt.

Mießner und Trapp führen in ihrer schon genannten Veröffentlichung Ergebnisse der Komplementablenkungsmethode an, die hiermit nicht in Uebereinstimmung stehen und mir einer eingehenden Besprechung wert zu sein scheinen. Ich behalte mir vor, an einer anderen Stelle ausführlich darauf einzugehen.

Wenn ich alles, was über die Diagnose im einzelnen Falle mittels der Agglutination und Komplementablenkung ausgeführt ist, noch einmal zusammenfasse, so sind vier Möglichkeiten zu unterscheiden.

1. Das geprüfte Sernm hat den Ablenkungswert 0,1 oder darunter; dann ist das Pferd, von dem das Serum stammt, gleichviel, welche Höhe der Agglutinationswert hat, als rotzkrank anzusehen.

2. Das Serum hat einen Ablenkungswert über 0,1 (also 0,2 oder „0,2 unvollständig“) und zugleich den Agglutinationswert 1000 oder darüber; dann ist das Pferd als frisch durch Rotz infiziert zu erachten. In Zweifelsfällen (Agglutinationswert 1000) entscheidet eine nach etwa 8 Tagen wiederholte Blutentnahme und Untersuchung.

3. Das Serum hat einen Ablenkungswert wie sub 2, aber einen Agglutinationswert unter 1000; dann ist das Pferd rotzverdächtig, eine Entscheidung, ob Rotz vorliegt oder nicht, kann erst durch Wiederholung der Blutuntersuchung herbeigeführt werden.

Ergibt die zweite, etwa 8 Tage nach der ersten ausgeführte Untersuchung einen wesentlich höheren Agglutinationswert (1000 oder höher) und eine stärkere Ablenkung (0,1), so ist das Pferd als frisch durch Rotz infiziert anzusehen. Tritt keine Zunahme der Ablenkung und keine Erhöhung des Agglutinationswertes ein, sondern ist vielmehr nach etwa 5 Wochen oder nach längerer Zeit eine Abnahme in der Stärke der Reaktionen (bezw. nur ein Sinken des Agglutinations-

wertes) nachzuweisen, so ist das Pferd als chronisch rotzkrank zu erachten. Bleiben endlich selbst bei lange fortgesetzten Wiederholungen der Blutuntersuchungen sowohl der Agglutinationswert wie der Ablenkungswert unverändert, so ist das Pferd mit großer Wahrscheinlichkeit als rotzfrei zu bezeichnen.

4. Das Serum zeigt bei 0,2 keine Ablenkung; dann ist das Pferd, wenn es vor mindestens 8 Tagen der Ansteckung zum letzten Male ausgesetzt war, als rotzfrei zu erachten.

II. Mitwirkung der beiden Methoden bei der Tilgung der Rotzkrankheit.

Ein ideales Tilgungsverfahren wäre dasjenige, bei welchem

1. alle rotzkranken Pferde eines Bestandes
2. durch einmalige Untersuchung und
3. ohne Opfer an rotzfreien Pferden

ermittelt würden.

Die erste Bedingung — Sicherheit des Verfahrens — läßt sich bei gleichzeitiger Anwendung der Agglutination und Komplementablenkung durchaus erfüllen. Als Beweis dafür darf wohl die Tatsache gelten, daß bisher noch niemals nach Abschluß der Blutuntersuchung in einem Bestande ein rotzkrankes Pferd ermittelt worden ist, daß also der Rotz in jedem der bisher untersuchten Bestände mit Hilfe der beiden Methoden wirklich getilgt worden ist.

Auch die dritte Bedingung — Vermeidung der Tötung rotzfreier Pferde — würde erfüllt werden, wenn nur diejenigen Pferde getötet würden, die nach dem Ergebnis der Blutuntersuchung als rotzkrank anzusehen sind. Denn unter Beachtung der obigen vier Sätze ist man in der Lage, in jedem Falle durch die einmalige oder wiederholte Blutuntersuchung ein sicheres Urteil darüber zu gewinnen, ob ein Pferd rotzkrank oder rotzfrei ist. Die Erfüllung dieser Forderung kommt jedoch erst in zweiter Linie in Betracht. Auch würde die bis zur völligen Entscheidung, ob ein auf Grund der ersten Blutuntersuchung rotzverdächtig erscheinendes Pferd wirklich rotzkrank ist, erforderliche Stallsperre wirtschaftliche Störungen verursachen und keine ganz sichere Gewähr gegen weitere Ansteckungen bieten.

Viel wichtiger ist bei einer so gefährlichen Seuche wie der Rotzkrankheit die zweite Bedingung — möglichste Schnelligkeit des Verfahrens. Auch dieser Forderung kann genügt werden, aber nur dann, wenn man auf die Erfüllung der weniger wichtigen dritten Bedingung

verzichtet. Dieser Verzicht ist notwendig, weil die sichere Entscheidung, ob Rotz vorliegt oder nicht, in manchen Fällen, wie bei geringgradiger Ablenkung und niedrigem Agglutinationswerte, umständlich und zeitraubend sein würde.

Aus den angeführten wirtschaftlichen und veterinärpolizeilichen Gründen und weil unter den Pferden, deren Blut in der Menge von 0,2 Ablenkung hervorruft, nur vereinzelt rotzfreie vorkommen, ist es am zweckmäßigsten, alle Pferde unverzüglich zu töten, die nach dem Ergebnisse der einmaligen Blutuntersuchung als rotzkrank oder als rotzverdächtig zu bezeichnen sind; das sind diejenigen, an deren Blut überhaupt Ablenkung bei 0,2 festgestellt wird, gleichviel in welchem Grade dieselbe auftritt, und welche Höhe der Agglutinationswert hat.

Aber auch bei diesem Verfahren würde man in ganzen Pferdebeständen mit einer Blutuntersuchung meistens nicht auskommen. Die Umstände, welche ein so einfaches Verfahren leider verbieten, sind:

1. die „Inkubationszeit“ von 8 Tagen, welche verstreichen muß, bis das Blut eines frisch durch Rotz infizierten Pferdes Ablenkung oder Erhöhung des Agglutinationswertes zeigt; ich nenne sie kurz: „Reaktions-Inkubation“, und
2. die Möglichkeit des Auftretens neuer Ansteckungen in Rotzbeständen.

Nur dann würde es gelingen, durch einmalige Blutuntersuchung alle rotzkranken Pferde in einem Bestande zu ermitteln, wenn man die Untersuchung immer erst beginnen könnte, nachdem alle vermutlich infizierten Pferde über das Inkubationsstadium (im Sinne der Reaktionsfähigkeit des Blutes) hinaus wären, und wenn man dem Umsichgreifen der Seuche in dem Augenblicke, in welchem man an die Untersuchung des Bestandes herangeht, Halt gebieten könnte.

Die Untersuchung erst zu beginnen, nachdem alle infizierten Pferde die Reaktions-Inkubation überschritten haben, verbietet sich aus veterinärpolizeilichen Gründen: denn es liegt im Interesse der beschleunigten Unterdrückung der Seuche, alle rotzkranken Pferde, soweit sie überhaupt schon nachweisbar sind, möglichst bald zu ermitteln.

Was die zweite Bedingung betrifft, so können alle im Gesetze und den Ausführungsbestimmungen vorgesehenen Maßnahmen nicht verhindern, daß weitere Ansteckungen durch Vermittelung nicht offensichtlich rotzkranker Pferde vorkommen.

Was also das Tilgungsverfahren in Beständen, trotz der ausgezeichneten Leistungen der kombinierten Untersuchungsmethode im einzelnen Falle und selbst bei sofortiger Tötung aller nach dem Ergebnisse der ersten Blutuntersuchung als rotzkrank oder rotzverdächtig zu bezeichnenden Pferde, etwas umständlich macht, sind lediglich die Fälle von frischer Infektion. Denn beim Beginn der Untersuchung weiß man meistens nicht, ob sich nicht noch frisch infizierte, aber nicht offensichtlich erkrankte Pferde des betreffenden Bestandes in jenem Stadium der „Reaktions-Inkubation" befinden, die also durch die erste Blutuntersuchung noch nicht ermittelt werden können, und ob nicht nach der ersten Blutentnahme neue Ansteckungen in dem Bestande eingetreten sind. Da es die Hauptaufgabe der diagnostischen Blutuntersuchung sein muß, dafür zu sorgen, daß kein rotzkrankes Pferd in dem Bestande verbleibt, und daß der Restbestand erst dann als unverdächtig erklärt wird, wenn jedes einzelne Pferd als sicher rotzfrei anzusehen ist, so muß die Blutuntersuchung so oft wiederholt werden, bis bei jedem Pferde die Reaktions-Inkubation so erheblich überschritten ist, daß das Blut im Falle einer erfolgten Ansteckung reagieren müßte, und bis neue Infektionen in dem Bestande ausgeschlossen sind.

Für die Frage, in welchen Zeitabständen die einzelnen Untersuchungen aufeinander folgen sollen, ist die Frist der Reaktions-Inkubation maßgebend, welche nach den bisherigen im pathologischen Institute der tierärztlichen Hochschule zu Berlin und in der tierhygienischen Abteilung der Kaiser Wilhelms-Akademie zu Bromberg angestellten Experimenten höchstens 8 Tage beträgt. Um jedoch volle Sicherheit zu erreichen und in allen frischen Fällen eine Reaktion zu bekommen, die jeden Zweifel ausschließt, tut man gut, noch um mehrere Tage über die Grenze des Stadiums der Reaktions-Inkubation hinauszugehen und die neue Blutentnahme erst 14 Tage nach der ersten vorzunehmen. Dadurch wird jede frische Infektion sicher und ohne unnötigen Zeitverlust ermittelt.

Am einfachsten gestaltet sich die Untersuchung eines Pferdebestandes, wenn sämtliche Pferde sicher das Stadium der Reaktions-Inkubation überschritten haben und bei der ersten Untersuchung an allen Blutproben keine Ablenkung (bei 0,2) ermittelt wird. Dann ist der ganze Bestand nach einmaliger Untersuchung als unverdächtig anzusehen und eine nochmalige Blutentnahme überflüssig. Dies ist aber

der einzige Fall, in welchem nach einmaliger Blutentnahme die Untersuchung als abgeschlossen erklärt werden kann.

Es bleiben noch zwei andere Möglichkeiten übrig, nämlich 1., daß das Stadium der Reaktions-Inkubation zur Zeit der ersten Blutentnahme nicht oder nicht sicher überschritten ist, und 2., daß nach der ersten Blutentnahme rotzkranke Pferde ermittelt werden.

Im ersten Falle muß, auch wenn durch die erste Blutuntersuchung kein rotzkrankes oder rotzverdächtiges Pferd ermittelt worden ist, eine zweite Entnahme und Untersuchung des Blutes 14 Tage nach der ersten stattfinden. Dies ist nötig, damit solche rotzkranken Pferde, die sich zur Zeit der ersten Blutentnahme im Stadium der Reaktions-Inkubation befinden, ermittelt werden. Erst wenn auch durch die zweite Blutuntersuchung kein rotzkrankes Pferd nachgewiesen wird, ist der Bestand unverdächtig und eine weitere Blutentnahme nicht mehr nötig.

Noch weniger einfach muß sich das Verfahren gestalten, wenn nach der ersten Blutentnahme, sei es durch die Untersuchung des entnommenen Blutes oder auf andere Weise, ein rotzkrankes Pferd in dem Bestande ermittelt wird. Dann muß jedenfalls wenigstens noch eine Blutentnahme stattfinden, weil das ermittelte rotzkranke Pferd kurz vor seiner Beseitigung andere Pferde des Bestandes angesteckt haben kann. Würde aber die zweite Blutentnahme erst 14 Tage nach der Beseitigung des rotzkranken Pferdes, bis zu welcher, vom Tage der ersten Blutentnahme an gerechnet, 8—10 Tage zu vergehen pflegen, stattfinden, so würde ein Pferd, das zur Zeit der ersten Blutentnahme schon infiziert, aber noch in der Reaktions-Inkubation war, über 3 Wochen lang eine Infektionsquelle in dem Bestande bilden. Deshalb empfiehlt es sich, jedesmal, wenn durch die erste Blutuntersuchung oder auch nach der ersten Blutentnahme (z. B. durch die klinische Untersuchung) ein rotzkrankes Pferd ermittelt wird, noch eine Blutentnahme zwischen der ersten und derjenigen, welche 14 Tage nach Beseitigung des rotzkranken Pferdes stattfindet, einzuschieben, am zweckmäßigsten am Tage der Tötung des rotzkranken Pferdes. Durch die zweite Blutuntersuchung werden dann die zur Zeit der ersten Blutentnahme bereits infizierten, durch die dritte Blutuntersuchung aber, welche stets 14 Tage nach Beseitigung der durch die erste oder zweite Blutuntersuchung vermittelten rotzkranken Pferde stattfindet, die nach der ersten Blut-

entnahme infizierten Pferde sicher ermittelt. Dadurch würde vermieden, daß rotzkranke Pferde länger, als unvermeidlich, in dem Bestande verblieben und gesunde Pferde noch infizierten.

Endlich ist noch die Rolle zu erwähnen, welche die Agglutinationsmethode zur Zeit bei dem Tilgungsverfahren hat. Ihre Anwendung ist deshalb von Wichtigkeit, weil mitunter am Blute frisch infizierter Pferde eine Steigerung des Agglutinationswertes früher nachweisbar ist als eine Ablenkung, und weil die Höhe des Agglutinationswertes einen Schluß auf das Alter der rotzigen Erkrankung zuläßt, was unter Umständen einen Fingerzeig für die Ermittelung des Ansteckungsherdes geben kann.

In der Methodik der Agglutination der Rotzbazillen hat Müller [1]) im hygienischen Institute der Universität Straßburg eine Verbesserung einzuführen gesucht; er stellte unter Verwendung des Serums rotziger Meerschweinchen und einiger rotzfreier Pferde fest, daß sich der Eintritt des Agglutinationsphänomens — was Gaethgens [2]) [3]) schon bezüglich der Typhusbazillen, Paratyphusbazillen und Meningokokken mitgeteilt hatte —, durch Zentrifugieren der Röhrchen derart beschleunigen läßt, daß man den Agglutinationswert schon nach sehr kurzer Zeit ablesen kann. Im pathologischen Institute der Berliner tierärztlichen Hochschule ist durch Pfeiler [4]) das Serum zahlreicher rotzkranker und rotzfreier Pferde untersucht worden; Pfeiler stellte fest, daß man in der Regel $1^1/_2$ Stunden nach 10 Minuten langem Zentrifugieren den Agglutinationswert des Serums rotzkranker und rotzfreier Pferde, auf Rotzbazillen bezogen, mit Sicherheit bestimmen kann, eine dem Untersucher für die Rotzdiagnose sehr zu statten-kommende Neuerung. Durch Mießner [5]) ist diese Feststellung im Wesentlichen bestätigt worden.

---

1) Müller, M., Beitrag zur Agglutinationstechnik bei Rotz. Berl. tierärztl. Wochenschr. 1908. Nr. 34.

2) Gaethgens, Beitrag zur Agglutinationstechnik. Arbeiten a. d. Kaiserl. Reichsgesundheitsamt.

3) Derselbe, Ueber Beschleunigung der Agglutination durch Zentrifugieren mit besonderer Berücksichtigung der Meningokokkenagglutination. Arch. f. Hygiene. 1908. Bd. 66.

4) Pfeiler, Ueber die Serodiagnose der Rotzkrankheit und Beschleunigung der Agglutination der Rotzbazillen durch Zentrifugieren. Arch. f. wissensch. u. prakt. Tierheilkd. 1908. Bd. 34.

5) Mießner, Die Schnellagglutination und ihre Verwendung bei der Serodiagnose des Rotzes. Zentralbl. f. Bakt. Bd. 48. H. 2.

Die Mitwirkung der diagnostischeu Blutuntersuchung mittels der beiden in Rede stehenden Untersuchungsmethoden — Komplementablenkung und Agglutination — läßt sich unter Berücksichtigung des bisher Ausgeführten nach den vorliegenden Erfahrungen in folgende Schlußsätze zusammenfassen. Dabei möchte ich nochmals hervorheben, daß die Bestimmtheit, mit der, namentlich in den Sätzen 1 und 5, die positive bezw. negative Diagnose von den quantitativen Verhältnissen der Ablenkung abhängig gemacht wird, nur unter der Voraussetzung möglich ist, daß ein bestimmtes hämolytisches System **und die kleinste völlig lösende Komplementmenge** bei der Untersuchung des verdächtigen Serums verwendet werden.

Schlußsätze.

1. Pferde, deren Serum in der Menge von 0,1 ccm eine vollständige Ablenkung des Komplements hervorruft, sind ohne Rücksicht auf die Höhe des Agglutinationswertes als rotzkrank anzusehen und zu töten.
2. Pferde, deren Serum in der Menge von 0,1 ccm nur eine unvollständige oder erst in der Menge von 0,2 ccm eine vollständige oder unvollständige Ablenkung des Komplements hervorruft, sind zu töten ohne Rücksicht auf die Höhe des Agglutinationswertes.
3. Pferde, deren Serum in der Menge von 0,2 ccm keine Ablenkung des Komplements hervorruft, sind zu töten, wenn der Agglutinationswert mehr als 1000 beträgt.
4. In jedem Pferdebestande, in dem durch die Blutuntersuchung rotzkranke Pferde ermittelt worden sind, ist eine neue Blutentnahme am Tage der Tötung der rotzkranken Pferde und eine weitere Blutentnahme 14 Tage nach der Tötung des zuletzt ermittelten rotzkranken Pferdes und nach Ausführung der Desinfektion vorzunehmen. Sollten durch die letztere Blutuntersuchung noch rotzkranke Pferde ermittelt werden, so ist genau so zu verfahren, wie nach der ersten Blutuntersuchung.
5. Pferde, deren Serum in der Menge von 0,2 ccm keine Ablenkung des Komplementes hervorruft und einen Agglutinationswert von 1000 oder weniger hat, sind als unverdächtig anzusehen, wenn die Blutentnahme mindestens 14 Tage nach Aufhebung der Ansteckungsgefahr stattgefunden hat. Hat

die Blutentnahme weniger als 14 Tage nach Aufhebung der Ansteckungsgefahr stattgefunden, oder ist der Zeitpunkt des Aufhörens der Ansteckungsgefahr nicht sicher zu ermitteln, so ist eine zweite Blutentnahme 14 Tage nach der ersten vorzunehmen. Liefert die zweite Blutuntersuchung dieselben Ergebnisse wie die erste, so sind die Pferde als unverdächtig anzusehen.

6. Die Blutuntersuchung eines Pferdebestandes ist als abgeschlossen zu erachten, sobald sämtliche Pferde als unverdächtig (siehe Ziffer 3) anzusehen sind.

XXVI.

Aus dem pathologischen Institut der Tierärztlichen Hochschule zu Berlin.

Beiträge zur Kenntnis der Nephritis des Hundes.

Von

Dr. Seibel,
Repetitor am Institut.

„Die Niere ist ein heimtückisches Organ, welches eine einmal erlittene Beschädigung noch viele Jahre lang nachtragen und durch häßliches Siechtum rächen kann", sagt Müller in seinem Referat über den Morbus Brightii auf der 9. Tagung der Pathologischen Gesellschaft. Ein heimtückisches Organ ist die Niere auch für den pathologischen Anatomen. Die pathologische Anatomie der Nephritis im allgemeinen und der chronischen Nephritis im besonderen gehört bekanntlich zu den strittigsten Kapiteln der pathologischen Anatomie überhaupt. Es liegt dies nicht allein an dem komplizierten Bau des Organs, dessen in ihrer inneren Einrichtung so verschiedene Wegstrecken (Glomeruli, Kapseln, gewundene und gerade Harnkanälchen, Gefäßbindegewebe) so sehr verschieden auf Reize reagieren, sondern, wie Aschoff betont, vor allem daran, daß sich der Ausheilungsprozeß oft über Jahre hinzieht und der bei der Sektion gefundene Narbenzustand ein Urteil über die Ursache und den Verlauf der Krankheit selten erlaubt. Auf den Verhandlungen der Pathologischen Gesellschaft zu Meran (9. Tagung), wo der gegenwärtige Stand der Lehre vom Morbus Brightii eingehend erörtert wurde, wurde vor allem hervorgehoben, daß man danach streben müsse, die sekundären Vorgänge in den Nieren von den primären zu unterscheiden. Und in der Schwierigkeit der klaren Differenzierung des anatomischen Bildes liegt die Schwierigkeit der Nephritisfrage überhaupt. Es kommt hinzu, daß das klinische Symptomenbild uns auch keine eindeutigen Fingerzeige liefern kann, d. h. auf Grund des

klinischen Bildes können wir kein Urteil über den anatomischen Charakter der Erkrankung gewinnen und umgekehrt. Man hat, sagt Ponfick, lange Zeit darauf verwendet, indem man den Hauptwert darauf legte, parenchymatöse und interstitielle Entzündungen der Niere gegenüberzustellen. Abgesehen davon, daß die Bezeichnung parenchymatöse Entzündung gerade bei der Niere für viele verpönt ist, lassen es die neueren Untersuchungen doch wahrscheinlich erscheinen, daß es sich bei allen Nephritiden um mehr oder weniger diffuse Erkrankungen der Niere handelt; so werden zum Beispiel bei Erkrankungen der Glomeruli die Harnkanälchen, die Blutgefäße und das interstitielle Gewebe mehr oder weniger beteiligt sein. Aber andererseits läßt es sich wiederum nicht abstreiten, daß es in der Niere Prozesse gibt, die sich fast ausschließlich am Gefäßbindegewebe, also interstitiell abspielen, und andere, die vorwiegend das sezernierende Gewebe betreffen. Und je länger man sich mit diesen Fragen beschäftigt, um so mehr muß man Orth beipflichten, der nach dem Grundsatze a priori fit denominatio die Unterscheidung zwischen parenchymatösen und interstitiellen Erkrankungen der Nieren zuläßt, immer natürlich beachtend, daß es sich in der Mehrzahl der Fälle um diffuse Nephritiden handelt. Für „parenchymatöse" Nephritis ist übrigens die exaktere Bezeichnung glomeruläre und tubuläre Form der Nephritis vorzuziehen.

Diese einleitenden Bemerkungen vorausgeschickt, will ich dazu übergehen, verschiedene Formen entzündlicher Nierenerkrankung des Hundes zu schildern, denen ich im Laufe des letzten Jahres bei den Sektionen begegnet bin. Ich mache keinen Anspruch auf Vollständigkeit meiner Ausführungen. Aber wenn man sich die veterinär-pathologische Literatur besieht, so weiß man oft nicht, was man mit Bezeichnungen wie Nephritis mixta, Nephritis fibrovesiculosa, Ren cicátricosus, Ren retractus etc. anfangen soll. Man soll deshalb jeden Versuch gelten lassen, der, gestützt auf Erfahrungen am Sektionstische und eingehende mikroskopische Untersuchungen, Aufklärung in dieser Frage zu bringen bemüht ist.

Parenchymatösen Degenerationen der Nieren begegnen wir täglich am Sektionstisch; auffallend selten sind bei unseren Haustieren chronische Nierenerkrankungen auf entzündlicher Basis. Ich habe bei ungefähr 500 sezierten Pferden in mehr als 100 Fällen parenchymatöse Degenerationen der Nieren und keinen einzigen Fall von sog. Schrumpfniere gesehen. Die Nieren unserer Haustiere scheinen

demnach auffallend gut imstande zu sein, Schädigungen, wie sie die parenchymatösen Degenerationen mit sich bringen, auszugleichen. Eine Ausnahme von dieser Regel macht jedoch der Hund, bei welchem wir akut- wie chronisch-entzündliche Veränderungen der Nieren öfters zu Gesicht bekommen. Ich zähle in den Obduktionsberichten des pathologischen Institutes unter 804 in den letzten Jahren zur Sektion gelangten Hunden 34 = 4,23 pCt., die mit akut-entzündlichen und 22 = 2,75 pCt., die mit chronisch-entzündlichen Veränderungen der Nieren behaftet waren. Die Gründe für das häufigere Auftreten der Nierenentzündungen beim Hunde sind nicht leicht zu eruieren. Eine kleine Anzahl der Fälle mag wohl traumatischen Ursprungs sein. (Ueberfahrenwerden, Fußtritte.) So ist es ja Orth gelungen, experimentell durch manuelle Quetschung Schrumpfnieren zu erzeugen. Dies werden aber vereinzelte Fälle bleiben. Die Tatsache, daß diese oft in engster Gemeinschaft mit uns lebenden Tiere ähnlichen deletären Einflüssen ausgesetzt sind, wie der Mensch, fördert unsere Kenntnisse kaum. Wenn wir aber für die Aetiologie der akuten wie chronischen Nephritiden toxische und bakterielle Einflüsse vor allem beschuldigen, so will es doch scheinen, als ob die Mehrzahl der Nierenentzündungen des Hundes im Verlaufe der Staupe entsteht, jener überaus häufigen und gefürchteten Jugenderkrankung des Hundes. Fast alle Fälle von akuter Nephritis habe ich bei Hunden gesehen, die der Staupe erlegen waren. Da die Staupe eine ausgesprochene Jugenderkrankung ist, finden wir vorgeschrittene chronische Nephritiden, also Schrumpfnieren bei jungen, kaum 2 Jahre alten Tieren; ich habe sogar deutliche Schrumpfung auf entzündlicher Basis bei einem eben $^3/_4$ Jahre alten Box gesehen. Gewisse Formen der akuten wie chronischen Nephritis des Hundes stehen somit der „Scharlachniere“ des Menschen sehr nahe.

Ich übergehe hier die nicht entzündlichen, sog. akuten parenchymatösen Degenerationen der Niere (trübe Schwellung, fettige Degeneration), ebenso die gut beschriebene Nephritis purulenta. Diese ist beim Hunde nicht häufig, im letzten Jahre habe ich sie überhaupt nicht zu sehen bekommen. Dagegen habe ich sie oft bei Mäusen nach Impfung mit Drusestreptokokken entstehen sehen und konnte alle Phasen ihres Verlaufes verfolgen. Aschoff bezeichnet ein dieser Erkrankung meist vorangehendes Stadium, in welchem die Nieren von seröser Flüssigkeit durchtränkt, also auffallend turgeszent sind, als Nephritis serosa. In Fällen, wie dem angeführten, wo der Erkrankung

eine Streptokokkeninvasion zu Grunde liegt, darf man wohl eine der Emigration vorausgehende entzündlich-seröse Exsudation als Nephritis serosa ansprechen; mit diesem entzündlichen Oedem dürfen andere Zustände seröser Durchtränkung auf nicht entzündlicher Basis, wie sie beim Hunde häufig vorkommen, nicht verwechselt werden. Ich erinnere an gewisse Formen seröser Durchtränkung auf zirkulatorischer und degenerativer Basis (Amyloidniere).

Bei mehreren Hunden, die an Staupe umgestanden waren, habe ich folgende Veränderungen an den Nieren gesehen:

Die Nieren, in der Regel beide, sind auffallend groß und sehr blaß an ihrer Oberfläche. Hin und wieder ist dieselbe marmoriert, weiß und rot gesprenkelt, ein Zeichen, daß es zu Blutungen in der Nähe der Oberfläche gekommen ist; im übrigen sind die Nieren außen glatt und glänzend. Ihre Konsistenz ist vermindert. Die Durchschnittsfläche zeigt spiegelnden Glanz und ist in ihrer ganzen Ausdehnung gleichmäßig grauweiß oder graurötlich und eigentümlich turgeszent; besonders die Markpyramiden quellen geradezu hervor. Die scharfe Grenze zwischen Medullaris und Kortikalis ist meist verwischt. Die Malpighischen Körperchen sind in einigen Fällen ungemein deutlich, in anderen überhaupt nicht sichtbar.

Das mikroskopische Bild wechselt; in allen Fällen ist die Erkrankung jedoch eine diffuse, über die ganze Niere ausgebreitete. Die Intensität der Erkrankung kann allerdings verschieden sein. Es sind nicht alle Glomeruli und Harnkanälchen gleich schwer ergriffen. Im Anfangsstadium sind die Schlingen des Glomerulus stark gefüllt und die Kerne vermehrt; es sind dies die Fälle, bei welchen die Malpighischen Körperchen schon makroskopisch als dunkelrote Punkte deutlich sichtbar sind. In den geschwollenen Epithelien der gewundenen Harnkanälchen treten trübe Körnchen und Fetttröpfchen auf. Bald sieht man im Kapselraum der Nierenkörperchen eine homogene, oft auch feinkörnige Masse; gleichzeitig wird der vergrößerte Glomerulus kernärmer, seine Schlingen, oft sind es alle, oft nur ein Teil derselben, nehmen ein eigenartiges, glasiges Aussehen an. Diese Veränderung beruht nach einigen Autoren auf hyaliner Degeneration der Wand der Glomerulusschlingen, nach anderen auf Füllung der letzteren mit homogenen Harnzylindern, einer Exsudatmasse. Ich neige der letzteren Anschauung zu, denn diese homogene Masse nimmt bei van Gieson-Färbung nicht den leuchtend roten Ton des Hyalins, sondern eine mehr strohgelbe Farbe an. Nun behauptet Herxheimer allerdings, daß das Hyalin des Glomerulus bei genannter Methode sich immer strohgelb färbe im Gegensatz zur hyalin entarteten Glomeruluskapsel, die das bekannte leuchtende Rot annähme. Ich konnte beim Hunde diesen Unterschied nicht finden und lasse die Frage offen. In diesen Stadien sieht man auch die Membrana propria der Kapseln, die normal sehr fein ist, als breiten aufgequollenen Gürtel den Glomerulus umgeben. Je mehr Exsudat sich im Kapselraum ansammelt, um so kleiner wird der Gefäßknäuel; im Exsudat sieht man jetzt desquamierte, verfettete Epithelien liegen. Inzwischen haben sich auch an den Epithelien der gewundenen und geraden Harnkanälchen schwere Degenerationen abgespielt. Ein großer Teil der Epithelien ist fettig degeneriert. Die zum Teil ab-

gestoßenen, verfetteten Epithelien liegen entweder frei im Lumen der Harnkanälchen oder sie liegen auf den sich jetzt in großen Mengen in den Harnkanälchen ansammelnden Harnzylindern. Diese Zylinder sind so zahlreich, daß man oft kein Kanälchen frei davon trifft; besonders in den Schleifenschenkeln und in den Sammelröhren der Pyramiden bilden sie lange, zusammenhängende Ausgüsse derselben. In den aufgequollenen Interstitien sieht man nur vereinzelte kleine Fetttröpfchen. Während die Blutgefäße im Anfangsstadium der Entzündung prall gefüllt sind, ist die Niere späterhin wohl stark durchfeuchtet, aber auffallend anämisch, besonders in der Rinde.

Die entzündlichen Veränderungen spielen sich, wie wir gesehen haben, fast ausschließlich am sog. Parenchym der Nieren ab, und zwar habe ich in den untersuchten Fällen immer Gefäßknäuel und Harnkanälchen gleichzeitig erkrankt vorgefunden. Man hat diese Erkrankung seither bekanntlich als Nephritis parenchymatosa bezeichnet. Gegen diese Bezeichnung haben sich in den letzten Jahren viele Stimmen erhoben. Für den Glomerulus oder besser, für das Malpighische Körperchen liegen ja die Verhältnisse einfach. Der Glomerulus besteht bekanntlich aus Gefäßschlingen und einer zwischen diesen Schlingen wie auch an den Oberflächenteilen der Knäuel gelegenen strukturlosen, kernreichen Masse, dem sog. Knäuelsynzytium. Hier können sich ausgezeichnet entzündlich-exsudative Prozesse abspielen, und da der Glomerulus von einer eng umschließenden Kapsel umgeben ist, können sich die entzündlichen Exsudate bequem ansammeln und nachgewiesen werden. Daß man hier von einer Glomerulonephritis oder Glomerulitis sprechen kann, ist klar. Wie steht es aber in dieser Beziehung mit den Veränderungen an den Epithelien der Harnkanälchen, besonders der gewundenen? Ribbert bestreitet überhaupt, daß an ihnen entzündliche Prozesse auftreten können. Die typischen Begleiterscheinungen der Entzündung (Hyperämie, Exsudation, Emigration, Zellproliferation) lassen sich nach ihm hier nicht nachweisen, folglich kann von Entzündung nicht gesprochen werden. Die an den Epithelien ablaufenden Prozesse müssen nach Ribbert als rein degenerative betrachtet und demgemäß bezeichnet werden: trübe Schwellung, körnige und fettige Degeneration sind hierfür gebräuchliche Bezeichnungen. Dagegen vertritt Aschoff die Ansicht, daß sich auch an dem Epithel der Harnkanälchen entzündliche Prozesse abspielen können und bezeichnet Erkrankungen der beschriebenen Art als tubuläre Form der Nephritis, Nephritis tubularis. Ich halte es für geraten, zur Unterscheidung von den häufigen einfachen akuten parenchymatösen Degenerationen der Nieren-

epithelien mit Aschoff auch diese beim Hunde vorkommende Form als glomeruläre bezw. tubuläre Form der Nephritis und zwar als akute zu bezeichnen: Glomerulitis und Nephritis tubularis acuta.

Um diese Schwierigkeiten der Bezeichnung zu umgehen, schlug Müller vor, „für Krankheitsprozesse der Nieren, die entweder nur degenerativer Natur sind oder bei denen der entzündliche Charakter nicht außer allem Zweifel steht, statt des Wortes Nephritis — Nierenentzündung — das Wort Nephrose — Nierenerkrankung — zu wählen". Sein Vorschlag hat aber wenig Anklang gefunden, besonders deshalb, weil „Nephrose" schon für andere allgemein bekannte Erkrankungen der Nieren vergeben und eingewurzelt ist. (Hydro-, Pyonephrose.) Jedenfalls zeigt diese Erörterung, wie ungemein schwer die Deutung der sich an den Epithelien der Nieren abspielenden Erkrankungen ist.

Von dieser akuten Form zur chronischen hinüberleitend, habe ich ein Schulbeispiel bei einem dreijährigen, an Septikämie zu Grunde gegangenen Bernhardiner gesehen.

Beide Nieren sind etwas verkleinert, außen blaß und makroskopisch glatt. Die Konsistenz ist die gewöhnliche. Die Durchschnittfläche ist mäßig feucht; die Rinde ist leicht gekörnt, dabei etwas glasig. Die Markschicht ist ohne Besonderheiten, diffus gerötet.

Mikroskopisch prachtvolle Bilder liefert die van Giesonsche Methode oder eine etwas modifizierte Färbung mit Eosin-Methylenblau. Um sie zu verstehen, vergegenwärtigen wir uns rasch noch einmal den Zustand, in welchem wir die vorher beschriebene Niere verließen: es war, kurz gesagt, ein Chaos von hyalinen Glomeruli, entarteten und abgestoßenen Kapsel- und Kanälchenepithelien, Exsudat, Zelltrümmern und Harnzylindern. Nun sind zwei Ausgänge dieser Erkrankung denkbar; den ersten wollen wir den Ausgang in Heilung nennen. Eine vollständige Restitutio ad integrum wird kaum eintreten; dazu sind die Veränderungen am Sekretions- und Filtrationsapparat zu schwere. Es kann aber das Exsudat zum größten Teil resorbiert oder weggeschwemmt werden, die Epithelien regenerieren sich ausgezeichnet, wenn auch ein etwas minderwertigor Zellbelag entsteht, wie dies Heineke jüngst nachgewiesen hat. Das ist der eine Ausgang. Der zweite ist bei unserer Niere zu sehen. In dem Trümmerfeld, welches der akute Anfall hinterlassen hat, setzt der subakute ein. Auch hier werden stellenweise Gruppen von Glomeruli und Harnkanälchen restituiert. An vielen Stellen aber sieht man über die ganze Niere verbreitet kleinzellige Infiltration als Anfang einer Bindegewebswucherung auftreten. In dem kleinzellig infiltrierten Gewebe kann man noch deutlich atrophische, mit Zylindern angefüllte Harnkanälchen und durch Exsudatmassen zusammengepreßte Knäuel unterscheiden. Der Kapselhohlraum der Malpighischen Körperchen ist gut erhalten, man sieht Zelltrümmer und durchscheinende Schollen darin liegen. Der Glomerulus ist bedeutend kleiner geworden, seine Schlingen lassen sich nicht unterscheiden, nur ein kleiner Teil seiner Kerne

tingiert sich schwach. Bei van Gieson-Färbung nimmt er einen gelben Farbenton an. In den Harnkanälchen sind die Zylinder seltener geworden, doch nehmen viele derselben, besonders in den unteren Abschnitten der Sammelröhren einen auffallend dunkelblauen Farbenton bei Hämatoxylinfärbung an. (Kalk- oder verkalkte Zylinder?) Bemerken will ich noch, daß diese subakute Nierenentzündung beim Hunde mit ausgedehnten wassersüchtigen Erscheinungen einherging; es bestand bei dem Tiere hochgradige Zellgewebs- sowie Bauchwassersucht. Wahrscheinlich führt diese subakute glomeruläre und tubuläre Form zu einer der Schrumpfnieren, denen wir beim Hunde begegnen.

Ehe ich zur Beschreibung der beim Hunde vorgefundenen Schrumpfnierenformen übergehe, will ich kurz einen Ueberblick über den Stand der Frage der chronischen Nephritis überhaupt geben. Man hat seit langem, weniger auf Grund des anatomischen Bildes als auf Grund des klinischen Verlaufs der Nierenerkrankung zwei Formen der chronischen Nephritis unterschieden. Die eine, die sich aus der sog. parenchymatösen Nephritis (akute und subakute glomeruläre und tubuläre Nephritis) entwickeln sollte, die chronisch parenchymatöse Nierenentzündung, auch sekundäre Schrumpfniere, geht klinisch mit wassersüchtigen Zuständen einher und zeichnet sich außerdem durch große Eiweißmengen und Formelemente im Harn aus; auch führt sie in der Regel frühzeitig zum Tode. Im Gegensatz hierzu soll sich die sog. genuine Schrumpfniere, die chronisch interstitielle Nephritis von vornherein schleichend entwickeln und nicht zu Hydrops führen. Man nimmt an, daß es sich bei letzterer um die Folge einer langwierigen Giftwirkung handelt. Nun haben sich schon lange Stimmen geltend gemacht, die an der ätiologischen wie anatomischen Verschiedenheit beider Formen zweifeln. Es läßt sich nicht verkennen, daß beide Formen, besonders hochgradige Stadien derselben anatomisch gleiche Bilder bieten, daß aber die einzelnen Entwickelungsstadien, vom klinischen Symptomenkomplex, von dem wir beim Hunde meist wenig erfahren, abgesehen, auffallende Verschiedenheiten erkennen lassen.

Ich will diese Frage nicht eingehender berühren und nur versuchen, verschiedene Formen entzündlicher Nierenschrumpfung zu schildern, die ich beim Hunde gesehen habe. Zur Beschreibung wähle ich natürlich diejenigen Nieren, die Uebergangsbilder erkennen lassen, also mittelhochgradige Formen von Nierenschrumpfung. Hochgradige Schrumpfnieren zeigen immer ähnliche Bilder.

Man findet hin und wieder Nieren, die auffallend klein sind. Die Entfernung der verdickten fibrösen Kapsel ist meist mit Substanzverlusten der Nierenoberfläche

verbunden. Diese ist mehr oder weniger höckerig, abwechselnd grauweiß und braunrot gefärbt und zwar entsprechen die braunroten Partien Hervorragungen der Rinde, während die tiefer liegenden grauweißen Herde Einziehungen derselben darstellen. Die Nieren sind sehr derb, auch schneiden sie sich schwer. Die Durchschnittfläche ist trocken und glanzlos. Die Rindenschicht ist sehr schmal, stellenweise kaum 1—2 mm breit; auch hier wechseln weiße, atrophische Herde mit grau- bis braunroten Bezirken ab, die die Struktur der Nierenschichten mehr oder weniger gut erkennen lassen. Die Größe der eingestreuten Indurationsherde wechselt; sie sind stecknadel-, linsen-, pfennigstückgroß, erscheinen stich-, punkt- oder keilförmig und sind auch auf der Durchschnittfläche leicht eingezogen, während die verschieden gestalteten Inseln von weichem Nierengewebe prominieren.

Das mikroskopische Bild ist ebenso wechselnd wie das makroskopische. Wir beginnen mit den weißen eingestreuten Indurationsherden. Hier ist die Wucherung des bindegewebigen Stroma charakteristisch; sie bietet alle Abstufungen von kleinzelliger Infiltration mit weiten Gefäßen bis zum kernarmen Narbengewebe mit spärlichen, dickwandigen Gefäßen. Wo die kleinzellige Infiltration vorherrscht, sind Glomeruli und Harnkanälchen gut zu erkennen; im kernarmen, faserigen Bindegewebe aber sind selbst Spuren derselben nicht mehr zu finden. Schwere Veränderungen zeigen auch die an die atrophischen Bezirke angrenzenden Teile der Rinde. Hier hat die Bindegewebswucherung solche Fortschritte gemacht, daß sie an den Glomeruluskapseln nicht allein weit nach außen vorgreift, sondern auch nach innen, besonders vom Stiele des Glomerulus her gegen den Glomerulus vordrängt. Ein Teil der zwischen den Wucherungsherden gelegenen makroskopisch scheinbar intakten Abschnitte der Rinde zeigt mikroskopisch ebenfalls verschiedene Grade der Degeneration und des Schwundes. Kaum verändert sind die Glomeruli; in den Epithelien der gewundenen und geraden Harnkanälchen sieht man oft trübe Körnchen und kleinste Fetttröpfchen. Hin und wieder liegen abgestoßene Epithelien im Lumen der Kanälchen. Zylinder sind selten; dagegen fallen gewundene wie gerade Harnkanälchen in den verschiedensten Teilen durch ihre außerordentlich wechselnde Weite und ihren gewundenen Verlauf auf.

Dazwischen große Abschnitte intakten Nierenparenchyms. Die Erkrankung tritt demnach ausgesprochen fleckweise und wie man aus den Uebergangsbildern zwischen kleinzelliger Infiltration, kernreichem Bindegewebe und Narbengewebe schließen muß, schubweise auf, stetig kleinere oder größere Abschnitte zur Verödung bringend. Das hervorstechendste Merkmal dieser Erkrankung ist eine fleckweise Wucherung des interstitiellen Gewebes. Es ist eine chronisch interstitielle Nierenentzündung mit disseminiertem Sitz.

Eine zweite Schrumpfnierenform gleicht makroskopisch der eben beschriebenen sehr. Meist sind beide Nieren verkleinert, die eine mehr, die andere weniger. Die verdickten, undurchsichtigen Nierenkapseln haften innig an der Oberfläche. Diese ist graurötlich, oft ganz glatt, hin und wieder fein gekörnt. Ich habe solche Nieren gesehen, die so klein und an der Oberfläche so glatt waren, daß man unwillkürlich an eine Hypoplasie denken mußte. Erst die

mikroskopische Untersuchung ergab, daß es sich um ausgesprochene Schrumpfnieren handelte. Auf der Durchschnittsfläche ist die Rindenschicht auffallend schmal und blaß. Bei genauer Betrachtung sieht man in ihr überall weiße Herde eingestreut, die keine Struktur erkennen lassen und in Form und Größe wechseln. Sie sind rundlich, strich- oder sternförmig, oft eben sichtbar, selten mehr als reiskorngroß und liegen dicht beisammen.

Die Markschicht ist meistens ebenfalls sehr blaß, zeigt aber auch öfters eine dunkelrote, mit den Sammelröhren verlaufende Strichelung, die in der Nähe der Grenzschicht am ausgesprochensten ist und sich gegen die Papilla hin allmählich verliert.

Mikroskopisch sieht man ähnliche wechselreiche Bilder wie bei der eben besprochenen Form. Es fehlen jedoch die Uebergangsbilder zwischen kleinzelliger Infiltration, kernreichem Bindegewebe und Narbengewebe; der Prozeß steht überall auf gleicher Höhe, kurz gesagt, wir finden ein vorgeschrittenes Stadium der subakuten Glomerulitis und Nephritis tubularis. Dort sahen wir in dem Trümmerfeld, das der akute Anfall hinterlassen hatte, kleinzellige Infiltration als Beginn einer chronischen Entzündung auftreten; hier hat die Bindegewebswucherung bedeutende Fortschritte gemacht. Die Glomeruluskapseln zeigen meist eine konzentrisch geschichtete Verdickung, welche aus kernhaltigen Bindegewebsfasern besteht. Auch die gewundenen und geraden Harnkanälchen sind von breiten Bindegewebsstreifen begleitet. Die Epithelien der Kapseln befinden sich in lebhafter Proliferation. Im Kapselhohlraum liegt scholliges Exsudat neben desquamierten Epithelien. Gleichzeitig sieht man von vielen Stellen der Kapsel aus Bindegewebe in den kernarmen hyalinen Glomerulus hineinwuchern. Die Epithelien der Harnkanälchen sind stellenweise gut erhalten; an vielen Stellen aber färben sich die Kerne derselben sehr schlecht, oder es liegt an Stelle des normalen, regelmäßigen Epithels ein unregelmäßiger Epithelbesatz. Zylinder sieht man in den Sammelröhren noch häufig. Im allgemeinen nimmt die Bindegewebswucherung nie die Mächtigkeit an, wie es bei der zuerst beschriebenen Form von Nierenschrumpfung der Fall ist; das einfache Kollabieren der atrophischen Glomeruli und Harnkanälchen herrscht vor. — Auch diese Nephritisform geht fast immer mit wassersüchtigen Zuständen einher.

Wir können demnach beim Hunde zwei Formen der chronischen Nephritis auseinanderhalten. Bei der ersten Form ist die Wucherung des bindegewebigen Stromas vor allem in die Augen fallend. Man sieht kein Exsudat im Kapselraum, keine oder nur vereinzelte Zylinder in den Harnkanälchen; man kann aber besonders deutlich, eben weil die Erkrankung schubweise auftritt, verfolgen, wie zuerst kleinzellige Infiltration besteht, wie sich junges, kernreiches Bindegewebe bildet, wie der Glomerulus, offenbar an seinem Stiele durch wucherndes Bindegewebe abgeschnürt, allmählich schrumpft, wie er von Bindegewebe durchwuchert wird und dieser Wucherung schließlich zum Opfer

fällt. Hochgradige Degenerationen an den Schlingen des Glomerulus und an den Harnkanälchen sind aber im Anfang nicht zu sehen; es können geringe Grade derselben vorhanden sein, die parenchymatösen Degenerationen und exsudativen Vorgänge erreichen aber niemals die Ausdehnung, wie es bei der zweiten Form die Regel ist. Bei dieser steht die Degeneration und entzündliche Exsudation im Vordergrund; hier wird der in seiner inneren Einrichtung schwer geschädigte Glomerulus durch die sich anhäufenden Exsudatmassen an die Wand gedrängt, er wird kleiner; die hochgradig degenerierten Harnkanälchen fallen zusammen und erst in diesem Trümmerfeld tritt Bindegewebswucherung auf. Das Endresultat ist dann freilich dasselbe, eine Narbe, Schrumpfniere. Aber in ihrer Entstehung sind diese Schrumpfnieren verschieden. Auf der einen Seite Wucherung des bindegewebigen Stromas mit Druckertötung des Parenchyms infolge Schrumpfung des neugebildeten Bindegewebes, auf der anderen schwere Degeneration mit Tod der Zellen und nachfolgende Bindegewebswucherung. Ob die Wucherung des bindegewebigen Stromas bei der ersten Form primär entsteht oder ob ihr vielleicht mikroskopisch nicht sichtbare molekuläre Veränderungen des Parenchyms voraufgehen, ist eine andere Frage. Auf jeden Fall sind, und das will ich nochmals betonen, entzündliche Veränderungen und Degenerationen am Sekretions- und Filtrationsapparat ganz zurücktretend hinter der Bindegewebswucherung. Bei der zweiten Form ist das gerade umgekehrt.

Während die erste Form entschieden fleckweise und schubweise auftritt, so daß also zwischen gut erhaltenem Parenchym zahlreiche Indurationsherde verschiedenen Alters liegen, erscheint die zweite als Folgestadium einer Entzündung, die ganz diffus verlaufen sein muß. Und da die Retraktion des sekundär gebildeten Bindegewebes oft eine so gleichmäßige ist, daß die Oberfläche der Nieren fast glatt erscheint, kann sie nicht schubweise entstanden sein, wie dies für die erste Form zugegeben werden muß. Nun sind ja der akuten glomerulären und tubulären Nephritis nicht alle Glomeruli zum Opfer gefallen. Ein großer Teil ist restituiert worden. Man findet aber nie so große zusammenhängende Bezirke intakten Nierengewebes wie bei der ersten Form. Nach dem Grundsatze denominatio fit a potiori nannten wir diese eine chronisch interstitielle Nephritis mit disseminiertem Sitz; die zweite Form können wir entsprechend als eine chronische glomeruläre und tubuläre Nephritis (mit diffusem Sitz) bezeichnen.

Die Frage, auf welche Weise die Verödung und bindegewebige Durchwucherung der Glomeruli und Harnkanälchen zustande kommt, ist nach dem Gesagten dann so zu beantworten:

Bei der ersten Form umschließt wucherndes Bindegewebe den Stiel der Glomerulusschlingen und bringt die Gefäße zur Verödung. Ob das wuchernde Bindegewebe von der Kapsel geliefert wird, ob es, wie Ribbert annimmt, von der Adventitia der Hilusgefäße stammt, oder ob beide Komponenten an seiner Bildung beteiligt sind (Böhm), ist schwer zu sagen. Beim Hunde sieht man das Bindegewebe bei der interstitiellen Nephritis vorwiegend vom Stiele der Glomerulusschlingen vordringen und zwischen den Schlingen durchwuchern. Daß es auch von anderen Stellen der Kapsel aus, besonders von dem dem Glomerulusstiel gegenüberliegenden Pol derselben in den Glomerulus hineinwuchert, ist hin und wieder zu sehen, jedoch nicht die Regel.

Bei der diffusen chronischen Nephritis kommt die Verödung des Glomerulus einerseits durch (hyaline?) Entartung seiner Schlingen, andererseits durch den Druck des im Kapselraum angesammelten Exsudates zustande. Man sieht oft, wie das angesammelte mächtige Exsudat den Glomerulus gleichsam wie einen Gummiball eingedrückt hat. Die Bindegewebsdurchwucherung geht hier viel häufiger von allen Teilen der Kapsel aus, wie man denn auch das Kapselepithel in lebhafter Proliferation sieht.

Ponfick führt die Verödung der Glomeruli und Harnkanälchen auf Verlegung der abführenden Kanälchen durch Harnzylinder zurück. Der Vorgang ist nach ihm folgender: „Die Niere ist Sitz einer akuten Entzündung gewesen, die mit Exsudation einer hyalinen, zu Pfröpfen sich ballenden Masse verbunden war. Dem verstärkten Harnstrome gelingt es, die meisten der die Harnkanälchen sperrenden Hemmnisse wegzuschwemmen. Nur vereinzelte Zylinder bleiben stecken. Diejenigen Malpighischen Körperchen nun, die zu diesen dauernd verstopften Tubuli gehören, und nur sie, verfallen auf dem Wege funktioneller Untätigkeit der Verödung: „für alle Zukunft ein Denkmal sekundären Schwundes“. Für die zweite Form der Schrumpfniere muß man das Zustandekommen der Verödung auf dem von Ponfick beschriebenen Wege zugeben, zumal die Ansammlung von Zylindern eine ganz gewaltige sein kann und auch verkalkte Zylinder gefunden werden. Ich möchte jedoch auch den Druck des in der Kapsel an-

gesammelten Exsudates für das Zustandekommen der Verödung hervorheben. Bei der chronischen interstitiellen Nephritis halte ich die Verödung auf diesem Wege für selten. Hier ist es das wuchernde Bindegewebe, das durch Abschnürung von Glomerulusstiel oder Tubuli funktionelle Untätigkeit mit anschließender Inaktivitätsatrophie bedingt. Die bindegewebige Durchwucherung von Knäueln und Kanälchen aber ist hier wie dort ein sekundärer Vorgang, dem das atrophische Parenchym schließlich ganz zum Opfer fällt.

Ebenso wie die Frage des Zustandekommens der Verödung der Glomeruli und Harnkanälchen ist auch die Entstehung der Nierenzysten bei Schrumpfnieren noch strittig. Dunger teilt die Nierenzysten im engeren Sinne in drei Gruppen:

1. Harnzysten: diese finden sich in sonst normalen Nieren in der Regel dicht unter der Oberfläche als stecknadel- bis apfelgroße Blasen. Sie sind als einfache Retentionszysten zu betrachten, hervorgerufen durch Verschluß von Harnkanälchen.

2. Zysten im Gefolge chronischer Entzündung: Sie sind in der Regel in größerer Anzahl vorhanden, werden aber nur selten mehr als erbsengroß. Sie treten sowohl in der Rinden- wie in der Marksubstanz auf und besitzen gewöhnlich einen hyalinen, kolloiden, manchmal auch flüssigen Inhalt. Sie gehen aus dilatierten Harnkanälchen oder Glomeruli hervor und sind ebenfalls als Retentionszysten aufzufassen, bedingt durch Sekretstauung infolge bindegewebiger Schrumpfung in der Umgebung der Kanälchen.

3. Die angeborenen Zystennieren, die auf einer Entwickelungsstörung der Nieren beruhen.

Für uns kommt die zweite Gruppe in Betracht. Ribbert bezweifelt das Zustandekommen von Harnzysten durch Schrumpfung überhaupt und hält auch die in den Schrumpfnieren so häufig vorkommenden Zysten für angeboren. Ponfick legt das Hauptgewicht bei ihrer Entstehung auf die Verlegung von Harnkanälchen durch Zylinder und Sekretstauung vor der verlegten Stelle. Ich will auf diese schwer zu entscheidenden Fragen nicht näher eingehen, sondern nur das häufige Vorkommen von Zysten bei chronischer Nephritis erwähnen. Gegen die Ribbertsche'Ansicht spricht meines Erachtens, daß man Nierenzysten beim Hunde im Verlaufe der chronischen Nephritis so ungemein häufig und bei normalen Nieren selten findet. So habe ich Nierenzysten bei Schrumpfnieren in 4 von 10 Fällen und bei normalen Nieren bei weit über 100 daraufhin untersuchten Hunden

nur 2 oder 3 mal gesehen. Auch der geschlängelte Verlauf der Harnkanälchen und vor allem die häufigen Dilatationen derselben bei chronischer Nephritis sprechen für die unter 2 genannte Art der Entstehung.

Ich habe bei meinen Untersuchungen stets darauf geachtet, zu ermitteln, ob die beim Menschen so häufige arteriosklerotische Schrumpfniere auch beim Hunde vorkommt. Nun sind ja in der Humanmedizin die Ansichten in dieser Frage noch geteilt. Die Gefäße in den Schrumpfnieren verhalten sich meist so: Ein Teil der Kapillaren geht innerhalb der atrophischen Bezirke vollständig unter. Die Arterien fallen schon mikroskopisch durch ihre starren Wände auf und zeigen mikroskopisch eine auffallende Verdickung der Gefäßwand. Dadurch wird das Lumen der Gefäße stark eingeengt; es kann sogar vollständig verstrichen erscheinen. Diese Gefäßveränderungen sind am ausgeprägtesten bei der chronischen interstitiellen Nephritis, der sog. genuinen Schrumpfniere, weniger deutlich sind sie bei der sog. parenchymatösen Nephritis (2. Form); sie fehlen vollständig bei den akuten Nephritiden. Wegen dieser der Arteriosklerose ähnlichen Veränderungen sind manche Autoren (Jores, Prym) geneigt, die genuine Schrumpfniere als selbständige Form nicht gelten zu lassen, sondern sie als arteriosklerotische aufzufassen. Besonders Jores hat ausgedehnte Untersuchungen über das Vorkommen der Arteriosklerose kleinster Arterien angestellt. Die Arteriosklerose der Nierenarterien ist nach ihm „keine einfache Folgeerscheinung der Nephritis, sondern in frühzeitiger Verknüpfung mit derselben ein den Ablauf der Nierenerkrankung wesentlich beeinflussendes Moment", also die Ursache der Schrumpfung. Die meisten Autoren halten jedoch genuine und arteriosklerotische Schrumpfniere scharf auseinander.

Bei Tieren sind bekanntlich Erkrankungen, die man als Arteriosklerose ansprechen kann, selten. Ich habe bei den von mir untersuchten Nieren eine gefunden, an deren Arterien Veränderungen bestanden, die ich als arteriosklerotische auffassen möchte. Da die Sektion des Hundes (es handelte sich um ein wegen Altersschwäche vergiftetes Tier) nicht von mir selbst vorgenommen wurde, bin ich leider nicht imstande, anzugeben, ob auch an anderen Arterien ähnliche Erkrankungen vorlagen. An den Arterien der linken Niere bestanden sie zweifellos. Makroskopisch fiel an dieser Niere eine kleinfingerbreite, ringförmige Einziehung auf, die sich vom Hilus zum

gegenüberliegenden Pol der Rinde erstreckte, so daß die Niere semmelförmig aussah. Mikroskopisch will ich nur Gewicht auf die Unterscheidung dieser Form von Nierenschrumpfung von der genuinen Schrumpfniere legen. Während bei letzterer die Bindegewebszubildung charakteristisch ist und überall, nicht nur in der Umgebung der kleinen Arterien auftritt, ist bei dieser Niere die bindegewebige Wucherung nur in der Umgebung einer größeren Arterie und ihres Ausbreitungsgebietes und auch hier nur in geringer Ausdehnung zu verfolgen. In größerer Ausdehnung aber sind um das Gefäß Glomeruli und Harnkanälchen atrophisch geworden und einfach geschrumpft, ohne daß es zu einer stärkeren bindegewebigen Durchwucherung gekommen wäre. Am auffälligsten ist jedoch der Unterschied in der Art der Verdickung der Arterien bei dieser Niere im Gegensatz zur genuinen Schrumpfniere. Bei letzterer habe ich immer nur rein muskuläre Hypertrophie der Arterien gesehen. Bei dieser Niere ist jedoch die Wucherung der Intima ganz außerordentlich, besonders der elastischen Schicht derselben. Mit Rücksicht darauf, daß die Veränderungen an den Gefäßen sehr stark und die Veränderungen am interstitiellen Gewebe sehr gering und nur auf das Ausbreitungsgebiet eines Gefäßes beschränkt waren, kann man diese Schrumpfniere wohl als arteriosklerotische bezeichnen.

Eine häufige Begleiterscheinung der chronischen Nephritis ist die Herzhypertrophie. Ich habe sie etwa in der Hälfte aller Fälle von Schrumpfniere gesehen, oft so ausgesprochen, daß man von Bukardie sprechen konnte. Am stärksten hypertrophiert war in allen Fällen der linke Ventrikel. In einem Falle von hochgradiger Schrumpfniere habe ich ausgesprochene exzentrische Hypertrophie, in allen anderen vorwiegend konzentrische Hypertrophie feststellen können. Die Papillarmuskeln, besonders der linken Kammer sind dann auffallend groß, walzenrund, auch die Trabekel sind sehr dick, abgerundet und lassen tiefe Buchten zwischen sich.

Ueber das Zustandekommen der Herzhypertrophie bei chronischer Nephritis gehen die Ansichten auseinander. Nur noch geschichtliches Interesse haben die Theorien, die in der Herzhypertrophie den primären und in der Nierenerkrankung den sekundären Vorgang sehen; heute ist man allgemein der Ansicht, daß die Erkrankung der Niere das Primäre und die Hypertrophie des Herzens die Folgeerscheinung der Nierenerkrankung ist. Ueber die inneren Ursachen der Entstehung

der Herzhypertrophie herrscht aber wie gesagt noch keine Einstimmigkeit.

Traube sucht die Entstehung derselben rein mechanisch zu erklären. Er nimmt an, daß infolge ausgiebiger Verödung des Gefäßsystems in den schrumpfenden Nieren der Druck im Aortensystem steigt und das Herz infolge vermehrter Inanspruchnahme hypertrophisch wird. Ein weiterer Faktor soll die Verhinderung der Wasserausscheidung aus dem Blut und damit die vermehrte Blutmenge sein. Gegen diese Theorie ist vor allem geltend gemacht worden, daß man beide Nierenarterien unterbinden kann, ohne daß Drucksteigerung im Aortensystem eintritt. Weiterhin geht gerade diejenige Nephritisform, bei der wir am häufigsten Herzhypertrophie finden, die sog. genuine Schrumpfniere nicht mit Anurie, sondern mit Polyurie einher; folglich kann von einer Zurückhaltung des Harnwassers keine Rede sein.

Die Senatorsche Theorie nimmt an, daß infolge der Insuffizienz der Nieren Harnbestandteile in die Blutbahn gelangen. Diese sollen entweder direkt reizend auf den Herzmuskel oder kontrahierend auf die peripheren Arteriengebilde wirken, infolgedessen es zu einer Steigerung des Blutdrucks und Herzhypertrophie kommt. Gegen diese Theorie macht Rosenbach geltend, daß in vielen Fällen von Schrumpfniere Herzhypertrophie besteht, ohne daß es zu einer Vermehrung der Harnbestandteile im Blute gekommen wäre.

Ewald nimmt an, daß es infolge der gestörten Nierenfunktion zu einem erhöhten Reibungswiderstand des Blutes kommt und die Arbeit des Herzens gesteigert wird. Auch dies ist zum mindesten nicht erwiesen.

Päßler und Heineke glauben zum ersten Male einwandfrei nachgewiesen zu haben, daß die Blutdrucksteigerung und Herzhypertrophie bei Nierenläsion die Folge eines einfachen Mangels einer genügenden Menge sezernierenden Parenchyms sein könne. Sie entfernten bei Hunden operativ die eine Niere vollständig und einen Teil der zweiten. Die überlebenden Tiere zeigten deutliche Blutdrucksteigerung mit konsekutiver Herzhypertrophie. Da die operierten Tiere auch klinisch ähnliche Symptome zeigten, wie man sie bei chronischer Nephritis beobachtet, nehmen Päßler und Heineke als sehr wahrscheinlich an, daß auch die Herzhypertrophie bei chronischer Nephritis die Folge des Mangels von sezernierendem Parenchym ist und daß es einer Retention von Harnbestandteilen im Blut zum Zustandekommen der Hypertrophie kaum bedarf.

Während die Bedeutung der Retention von Harnbestandteilen ins Blut und die hierdurch reflektorisch bewirkte Kontraktion der kleinsten Körperarterien für das Zustandekommen der Herzhypertrophie in den letzten Jahren allgemein angenommen worden war, nähern sich die Schlußfolgerungen von Päßler und Heineke wieder der alten Traubeschen Theorie. Auch Volhard betonte auf Grund klinischer Erfahrungen die vorwiegende Beteiligung der Glomeruli für das Zustandekommen der Herzhypertrophie. Es läßt sich das Zustandekommen der Herzhypertrophie auf dem zuletzt beschriebenen Wege am zwanglosesten

erklären. Wir haben gesehen, daß bei der chronischen Nephritis große Gefäßstrecken veröden, sowohl vasa afferentia wie Glomeruli, Kapillaren und vasa efferentia. Das Blut gelangt wohl in die Nieren hinein, findet aber bei seinem Durchtritt einen großen Widerstand. Nun kann nach den Versuchen Köppes eine Mehrleistung des wasserabführenden Apparates der Nieren nur auf zweierlei Art erreicht werden, entweder durch Erhöhung des Filtrationsdruckes oder Vergrößerung der Filtrationsfläche. Bei der chronischen Nephritis ist eine große Anzahl der Glomeruli erkrankt; es kann eine Vergrößerung der Filtrationsfläche nicht eintreten; folglich muß, um die Wasserabscheidung zu bewirken, der Filtrationsdruck steigen. Und in der Tat zeigen auch die exakten Versuche von Päßler und Heineke, daß nach Exstirpation, also nach Verkleinerung der Filtrationsfläche, der Druck im Aortensystem erheblich anstieg. Die Blutdruckerhöhung betrug nie weniger wie 15 mm, im einzelnen Falle bis 29 mm. Der Grad der Erhöhung ging dem Grad der Niereninsuffizienz parallel. Nach dem Tode wurde bei allen Tieren Herzhypertrophie festgestellt. Die Herzhypertrophie bei Nephritis würde demnach eine rein kompensatorische sein.

Mit Herrn Dr. Hintze gemeinschaftlich habe ich mich mit einer weiteren Folgeerscheinung der chronischen Nephritis beschäftigt, die in der Menschenheilkunde seit langem bekannt ist und diagnostisch verwertet wird, die man aber in der veterinärmedizinischen Literatur kaum erwähnt findet. Ich denke an die sog. Retinitis albuminurica. Beim Menschen haben Schwachsichtigkeiten und Erblindung im Verlauf von Nierenentzündungen längst die Aufmerksamkeit der Aerzte erregt.

Nach Schmidt-Rimpler, dem ich im wesentlichen folge, teilte schon John Bright 1836 mehrere Fälle mit und Landouzy schrieb bereits 1849 über den Zusammenhang zwischen Amaurose und Nephritis. Türck und Virchow konstatierten später die anatomischen Veränderungen in der Netzhaut, Heymann und Liebreich gaben eine Beschreibung des ophthalmoskopischen Bildes. Betroffen ist meist die Netzhaut und die Papille. Die Erkrankungen dieser Teile können beim Menschen bei den verschiedensten Formen von Nephritis vorkommen; am häufigsten sind sie in Verbindung mit Schrumpfnieren konstatiert worden. Retinitis albuminurica hat man die Erkrankung genannt, weil die mit ihr im Zusammenhang stehende Nierenerkrankung meist mit Albuminurie einhergeht.

Wir haben die Erkrankung bei zehn genau daraufhin untersuchten Fällen von Nephritis nur einmal ausgesprochen gesehen und zwar bei vorgeschrittener Nierenschrumpfung. Die Veränderungen waren hier

auffallend. Die Papille des linken Auges ist geschwollen, turgeszenter und zeigt einen rötlichen Schimmer. Dabei ist das Gewebe nicht glänzend, sondern von stumpf-sammetartigem Glanz. Die angrenzende Netzhautpartie ist ebenfalls trüber und undurchsichtig. Auf der Höhe der Papille sieht man zwei dunkelrote, kreisrunde, über stecknadelkopfgroße Petechien und in der Umgebung der Papille viele strich- oder punktförmige weiße Flecken (chronische Retinitis) neben kleineren Blutungen.

Ein ähnlicher Befund wurde am rechten Auge erhoben.

Ob die Erkrankung der Netzhaut in der Tierheilkunde von diagnostischer Bedeutung sein könnte, erscheint mit Rücksicht auf das Fehlen der subjektiven Mitteilungsgabe der Tiere fraglich; immerhin wäre ihre Bestätigung durch unsere Kliniker zum mindesten lehrreich.

Literatur.

1) Aschoff, Lehrbuch der pathologischen Anatomie. 1909.
2) Dunger, Zur Lehre von den Zystennieren. Zieglers Beiträge. Bd. 35.
3) Heineke, Die Veränderungen der menschlichen Niere nach Sublimatvergiftung. Ebendas. Bd. 45.
4) Herxheimer, Ueber die sog. hyaline Degeneration der Glomeruli der Niere. Ebendas. Bd. 45.
5) Jores, Pathologie und pathologische Anatomie der Harnorgane. Ergebnisse von Lubarsch-Ostertag. VI. u. XI.$^{II.}$ Jahrg.
6) Derselbe, Hypertrophie und Arteriosklerose in den Nierenarterien. Virchows Archiv. Bd. 181. 3. 1905.
7) Kaufmann, Lehrbuch der spez. pathol. Anatomie. 4. Aufl.
8) Müller, Morbus Brightii. Verhandl. d. Pathol. Ges. 9. Tagung. Meran.
9) Orth, Diskussion über Morbus Brightii. Ebendas.
10) Päßler u. Heineke, Versuche zur Pathologie des Morbus Brightii. Ebendas.
11) Ponfick, Ueber Morbus Brightii. Ebendas.
12) Ribbert, Pathologische Anatomie. 3. Aufl. 1908.
13) Schmidt-Rimpler, Die Erkrankungen des Auges. 1905.
14) Senator, Ueber die Herzhypertrophie bei Nierenkrankheiten. Deutsche med. Wochenschr. 1903. Nr. 1.
15) Thorel, Pathologie der Kreislaufsorgane. Ergebnisse von Lubarsch-Ostertag. 9. Jahrg. I. Abt. u. 11. Jahrg. II. Abt.
16) Volhard, Diskussion über Morbus Brightii. Verhandl. der pathol. Gesellsch. 9. Tagung.

XXVII.

Aus der Kgl. chirurgischen Universitätsklinik zu Berlin.
(Direktor: Geh. Med.-Rat Prof. Dr. Bier.)

Lymphosarkomatose und Tuberkulose beim Hunde.

Ein experimenteller Beitrag

von

Prof. Dr. **Anton Sticker,**
Oberassistent der Klinik.

Hochverehrter Herr Geheimrat! Die vorliegenden Untersuchungen bilden ein Glied in der Kette der vor 10 Jahren begonnenen und seitdem ununterbrochen fortgesetzten erfolgreichen Uebertragungsversuche bösartiger Geschwülste beim Hunde; sie verdanken, wie alle meine wissenschaftlichen Bestrebungen auf dem Gebiete der Veterinärmedizin vor allem Ihnen, meinem hochverehrten Lehrer, befruchtende Anregung, die ich als Ihr Assistent im Jahre 1886 und als Ihr Mitarbeiter im Jahre 1900 unmittelbar zu empfangen das große Glück hatte. Nehmen Sie bitte, als ein schwaches Zeichen meiner nie verlöschenden Dankbarkeit, diese Arbeit am heutigen Tage entgegen!

Die Lymphosarkomatose des Hundes ist im Verlaufe der letzten 20 Jahre vielfach Gegenstand des Studiums gewesen, so daß sich eine Weltliteratur über dieselbe gebildet hat, bezüglich deren Einzelheiten ich auf eine von mir 1906 verfaßte Abhandlung[1]) verweise.

Das Interesse, welches dieser Krankheit entgegengebracht wurde, verdankt sie nicht so sehr ihrer praktischen Bedeutung, obwohl auch diese wegen des bisweilen beobachteten endemischen Charakters nicht gering zu nennen ist, als vielmehr ihrer Besonderheit als günstiges

1) Arch. f. klin. Chir. Bd. 78. H. 4.

Objekt für die wissenschaftliche Erforschung der Natur der bösartigen Geschwülste.

Ich will an dieser Stelle bezüglich aller Einzelheiten auf meine Publikationen[1]) verweisen und nur das eine hervorheben, daß der Charakter der Lymphosarkomatose des Hundes als einer echten Geschwulstkrankheit, welche ein vollwertiges Analogon zu den malignen Geschwülsten des Menschen bildet, über allem Zweifel erhaben steht[2]), und es als ein schwerer Irrtum bezeichnet werden muß, wenn man sie früher — so namentlich auf englischer Seite[3]) — mit den infektiösen Granulomen, also mit der Tuberkulose, der Aktinomykose und den leukämischen Tumoren zusammenbrachte.

Die Lymphosarkomatose des Hundes prägt sich wie die gleichnamige Krankheit des Menschen durch das Auftreten multipler Tumoren aus, welche sich aus Rundzellen aufbauen, die in steter karyokinetischer Teilung begriffen sind und nur mit den großen Rundzellen der

1) Transplantables Lymphosarkam des Hundes. Ein Beitrag zur Lehre der Krebsübertragbarkeit. Zeitschr. f. Krebsforschung. 1904. Bd. 1. — Erfolgreiche Uebertragungen bösartiger Geschwülste bei Tieren. Med. Klinik. 1905. Nr. 24. — Transplantables Rundzellensarkom des Hundes. Berl. tierärztl. Wochenschr. 1905. Nr. 20. — Infektiöse und krebsige Geschwülste an den äußeren Geschlechtsorganen des Hundes. Arch. f. klin. Chir. 1906. Bd. 78. — Transplantables Rundzellensarkom des Hundes. (Zweite Mitteilung.) Zeitschr. f. Krebsforschung. 1906. Bd. IV. — Spontane und postoperative Implantationstumoren. Münchener med. Wochenschr. 1906. Nr. 39. — Uebertragung von Tumoren bei Hunden durch den Geschlechtsakt. Berl. tierärztl. Wochenschr. 1906. Nr. 50. — Das Wesen und die Entstehung der Krebkrankheit auf Grund der Ergebnisse der modernen Krebsforschung. Zeitschr. f. Veterinärkunde. 1907. H. 10. — Ueber Pathogenese und über den spezifischen Abbau der Krebsgeschwülste. Deutsche med. Wochenschr. 1907. Nr. 38. — Die Immunität und die spontane Heilung der Krebskrankheit nach den Ergebnissen der modernen experimentellen Forschung. Zeitschr. f. Krebsforschung. 1908. Bd. 7.

2) Die seiner Zeit von Weigert und Arnold gestellte Diagnose wurde durch eine Reihe namhafter Pathologen: Albrecht, Bollinger, Dürck, von Hansemann, Kitt,' Lüpke, Orth, Ribbert, Schmaus, Schmorl bestätigt. In neuerer Zeit haben die amerikanischen Forscher Ewing u. Beebe, R. Gaylord, Crile, der französische Gelehrte Borrel eigene umfangreiche Versuche mit dem Lymphosarkom des Hundes angestellt und sich bezüglich der Diagnose auf den Standpunkt der deutschen Pathologen gestellt.

3) Smith and Wahsbourn, Infective venereal tumours in dogs. Transact. of the path. soc. of London. 1897. Vol. 48. — Withe, Contagious growths in dogs. Brit. med. Journ. July 1902. — Bashford, Murray and Cramer, An infective granuloma of the dog. Scient. reports of the Imp. canc. Research. 1905. No. 2.

Keimzentren der Lymphfollikel der Lymphdrüsen verglichen werden können.

Die Lymphosarkomatose nimmt ihren allerersten Ursprung aller Beobachtung nach im lymphatischen Apparat, so insbesondere in den reichlich auf der Schleimhautoberfläche des Penis und im Scheidenvorhof befindlichen Lymphfollikeln; bei ihrer weiteren Ausbreitung vermeidet sie jedoch die vorgeschriebenen Lymphbahnen, bricht in die Nachbarschaft aus und verbreitet sich später nur auf dem Blutwege. Ich habe zahlreiche Fälle von metastatischem Lungensarkom, metastatischem Lebersarkom, metastatischem Lymphdrüsensarkom, Fälle von allgemeiner über fast alle Körperorgane sich erstreckender Sarkomatose beschrieben, in denen durch das histologische Studium kleinster submiliarer Knötchen nachgewiesen werden konnte, daß die Metastasen ihre Entstehung von wenigen, auf dem Wege der Blutbahn eingeschwemmten Sarkomzellen nehmen, ohne daß irgend eine Beteiligung des umliegenden Gewebes zu beobachten wäre.

Um nun differential-diagnostisch wichtiges Material für die von mir hinreichend studierten echten blastomatösen Prozesse beim Hunde zu gewinnen, habe ich das experimentelle Studium der Tuberkulose des Hundes in Angriff genommen. Ich begann im Verein mit meinem Mitarbeiter Ernst Löwenstein durch Injektionen von Tuberkelbazillen — wir wählten dazu Kulturen von Bazillen, welche direkt vom Menschen genommen, und Kulturen von Perlsuchtbazillen — in die Bauchhöhle des Hundes eine miliare Tuberkulose des Bauchfells zu erzeugen. Das Studium der morphologisch ähnlichen Bilder, der Tuberculosis und Lymphosarcomatosis peritonei sollte wertvolle Anhaltspunkte liefern. War es doch bekannt, daß gerade die durch Tuberkelbazillen hervorgerufenen hyperplastischen Prozesse oft das Bild einer echten Blastomatose vortäuschten — so hatte Virchow bei seiner ersten Bekanntschaft mit der Perlsucht des Rindes diese auf Grund seiner histologischen Untersuchung für eine Sarkomatose erklärt, während die Tierärzte auf Grund klinischer Erfahrungen die Perlsucht als die Tuberkulose der serösen Häute des Rindes längst erkannt hatten.

Wir haben uns im Verlaufe unserer Versuche nicht auf die Tuberkelbazillen allein beschränkt, sondern auch eine Reihe anderer säurefester Bakterien, so Pseudoperlsuchtbazillen, Timotheebazillen und Smegmabazillen zur Injektion benutzt.

Außer den intraperitonealen wurden auch subkutane und kutane Impfungen vorgenommen.

Die intraperitonealen Impfungen mit Tuberkelbazillen gaben nachfolgendes Resultat.

Während für die meisten Haustiere der Perlsuchtbazillus sich pathogener erweist als der Tuberkelbazillus vom Typus humanus, findet beim Hunde das Umgekehrte statt. Bei den mit Perlsuchtbazillen geimpften Hunden fand sich nur eine beschränkte tuberkulöse Entzündung des großen Netzes, bei den mit Tuberkelbazillen menschlicher Herkunft geimpften eine allgemeine Miliartuberkulose, welche sich auf großes Netz, Mesenterium, Leber, Milz und Nieren, ja bis auf die sternalen Lymphdrüsen ausdehnte.

Es erscheint auffällig, daß dieser Unterschied in den Befunden[1]) anderen Experimentatoren entgangen sein soll. Es erklärt sich zum Teil daraus, daß die intraperitoneale Impfung ganz außer Acht gelassen wurde, so z. B. von Titze und Weidanz im Kaiserlichen Gesundheitsamt[2]), welche zahlreiche subkutane und intravenöse Injektionen, zahlreiche Inhalations- und Fütterungsversuche bei Hunden sowohl mit Perlsuchtbazillen, als auch mit Bazillen des Typus humanus ausführten.

Robert Koch[3]) selber beschreibt 3 Infektionsversuche, welche mit Reinkulturen von menschlicher Miliartuberkulose intraperitoneal bei Hunden vorgenommen wurden. Alle 3 Hunde zeigten nach

---

1) Unser experimentelles Ergebnis entspricht auch der klinischen Beobachtung:

Die spontane Erkrankung der Hunde steht zumeist mit der Tuberkulose des Menschen in ursächlichem Zusammenhang; am häufigsten pflegen sich Stubenhunde durch Einatmung bazillenhaltiger Luft, seltener durch Auflecken von tuberkulösem Sputum zu infizieren. Die von Petit tuberkulös befundenen Hunde stammten zum größten Teil aus von Arbeitern stark besuchten, unreinen Schanklokalen und Kaffehäusern.

Die Spontanerkrankung der Hunde ist an vielen Orten ein seltene Beobachtung.

Fröhner fand unter 62500 Berliner Hunden 27, d. i. 0,04 pCt. mit Tuberkulose behaftet.

Johne u. Eber in Dresden unter 400 Hunden 11, d. i. 2,7 pCt. Dagegen sah Jensen in Kopenhagen im Laufe von 2 Jahren 28 Hunde, Petit und Basset in Alfort während eines Jahres 32 Hunde mit Tuberkulose.

2) Tuberkulose-Arbeiten aus dem Kaiserl. Gesundheitsamt. Berlin 1908. Heft 9.

3) Mitteil. a. d. Kaiserl. Gesundheitsamt. 1884. Bd. 2.

5 Wochen bei der Obduktion das Bild einer ausgebreiteten Miliartuberkulose. Dieser Befund deckt sich mit dem unserer analogen Fälle.

Die englische Tuberkulosekommission[1]) berichtet, daß ein mit einer Kultur, welche von einer primären Mesenterialtuberkulose des Menschen stammte, intraperitoneal geimpfter Hund nach 48 Tagen an den Folgen einer Tuberculosis universalis starb; allerdings soll ein zweiter Hund nur geringgradige Tuberkulose gezeigt haben.

Ein dritter Hund, welcher 1 mg einer Bazillenkultur boviner Herkunft intraperitoneal erhielt, zeigte nach 5 Wochen nur wenige fibröse Tuberkel in den Lungen, kleine verdächtige Herde in Leber und Nieren.

Versuch Nr. 1. Schwarzer Spitz, männlich, buschiger Schwanz.

16. 12. 1909 mit Perlsucht (Bongert) 2 Oesen einer 2 Monate alten Glyzerinagarkultur (Aufschwemmung in 5 ccm physiologischer Kochsalzlösung) intraperitoneal.

4. 1. 1910 (19. Tag) gestorben an infektiöser Pneumonie.

Obduktionsbefund: Im großen Netz ein kastanienkroßer Knoten, welcher deutlich abgerundet und eine rötlich-weiße, markige festweiche Schnittfläche aufweist. Im übrigen erweist sich das Peritoneum glatt und glänzend.

Mikroskopischer Befund: Die Struktur des Netzes noch deutlich; die Geschwulstmasse besteht zum größten Teil aus fibroblastischem Gewebe, in welchem die spindligen Zellen vorherrschen und schmale sich durchflechtende Züge bilden. Die Zellen durchgängig protoplasmareich, die Kerne groß, die Chromatinsubstanz fein verteilt. Einzelne Partien nekrotisch; die Kerne pyknotisch; Lymphzellen und Leukocyten wenig oder gar nicht vorhanden.

Versuch Nr. 2. Hellgrauer Spitz, männlich, mit buschigem Schwanz.

16. 12. 1909 mit Perlsucht (Wien) 2 Oesen einer 1 Monat alten Glyzerinagarkultur (Aufschwemmung in 5 ccm physiologischer Kochsalzlösung) intraperitoneal.

8. 1. 1910 (23. Tag) durch Genickstich getötet.

Obduktionsbefund: Das große Netz an seinem freien Rande zu einem Drittel aufgerollt und in eine derbe mehrere Zentimeter lange, weißliche Geschwulstmasse verwandelt.

Mikroskopischer Befund: Keine wahrnehmbare Nekrose; Geschwulstmasse besteht aus dichtgedrängten großen protoplasmareichen, zum Teil rundlichen, zum Teil spindelförmigen Zellen mit großem, rundem, chromatinarmem Kern (oft 2 vorhanden).

Versuch Nr. 3. Männlicher, weißer Foxterrier mit regelmäßiger Maske.

16. 12. 1909 mit Tb. (Typus humanus, Blasentuberkulose) 2 Oesen einer 2 Monate alten Glyzerinagarkultur (Aufschwemmung in 5 ccm physiologischer Kochsalzlösung) intraperitoneal geimpft.

---

1) Second Report of the R. Comm. of human and animal tuberculosis. London 1907.

8. 1. (23. Tag) durch Genickstich getötet.

Obduktionsbefund: Das ganze Bauchfell (viszerales und parietales Blatt) besät mit miliaren und submiliaren Knötchen, welche an einzelnen Stellen angehäuft erscheinen und perlsuchtartige Gewächse bilden. Das Netz erscheint aufgerollt und in eine wurstförmige weißliche, derbe Geschwulstmasse verwandelt. Die Leber von dichtgedrängten miliaren Knötchen durchsetzt. Auch im Mittelfell finden sich, wenn auch spärlicher, kleine Tuberkel. Die vordere mediastinale und sternale Lymphdrüse, beide bohnengroß, auf der Schnittfläche markig geschwollen. In beiden Nieren vereinzelte miliare Knötchen.

Mikroskopischer Befund: a) Netzknoten: durchgängig bestehend aus großen protoplasmareichen Zellen und großem rundlichen chromatinarmen Kern in sehr feinfaserigem Netzwerk, sodaß Zellausläufer, die sich gegenseitig verbinden, vorgetäuscht werden. Ueberall nekrotische Partien.

b) In den Lymphdrüsenknoten ausgebreitete Nekrose, in den dazwischen liegenden Partien herrschen die großen (epitheloiden!) Zellen vor, welche zum Teil polygonal, zum Teil rundlich erscheinen, und große Kerne, oft deren zwei, besitzen. Die kleinen Lymphzellen (Lymphozyten) in einzelnen Zügen an die Peripherie gedrängt.

Was die subkutanen Impfungen betrifft, so machte sich auch hier der Unterschied zwischen Typus bovinus und Typus humanus deutlich. In allen Fällen trat eine vom 7. Tage ab zunehmende entzündliche Infiltration der Unterhaut auf, welche bald auf die Kutis überging und zu Geschwürsfisteln führte. Während aber bei Bovinus eine glatte Heilung der Geschwüre schon vor dem 80. Tage erfolgte, und die am 137. Tage vorgenommene Tötung und Obduktion keinen besonderen Befund ergab, wurden bei Humanus noch am 120. Tage sezernierende Geschwüre gefunden und bei der am 137. Tage vorgenommenen Tötung und Obduktion fand sich unter der scheinbar geheilten Geschwürsstelle der Haut eine pflaumengroße Abszeßhöhle, eine hieran anschließende Erkrankung der regionären Lymphdrüse (Lgl. pubis), der retroperitonealen Lymphdrüsen, des Milchbrustganges, der Lungen und der Nieren, kurzum das Bild einer ausgebreiteten disseminierten Tuberkulose.

Bei den gleichzeitig kutan vorgenommenen Impfungen war nur bei bovinus eine deutliche Reaktion bemerkbar und zwar am 18., 29. und 42. Tage durch das Auftreten von kleinen Bläschen bezw. Papeln.

Versuch Nr. 21. Schwarzgelbe Haushündin mit zwei gelben Augenflecken.

12. 11. 1909. Rechts kutane, links subkutane Impfung mit einer aus zwei Oesen einer 2 Monate alten Glyzerinagarkultur von Tb. (Typus bovinus, Berliner Schlachthof Bongert) 5 ccm in physiologischer Kochsalzlösung bereiteten Aufschwemmung.

19. 11. (7. Tag). Rechts breite weiße Strichbildung; links kaffebohnengroßer Knoten.

24. 11. (12. Tag). Links haselnuß- und pflaumengroßer derber Knoten, Haut verschieblich.

27. 11. (15. Tag). Vorderer Knoten exstirpiert und überimpft auf Hund Nr. 30.

30. 11. (18. Tag). Rechts kleine Bläschen; links: Operationswunde eitert; zweiter Knoten derbe.

4. 12. (22. Tag). Rechts Zahl der Bläschen zugenommen; links Operationswunde geschlossen; 2 kleine Kastanien.

8. 12. (26. Tag). Bläschen fast verschwunden.

11. 12. (29. Tag). Aus der Wundnaht seröse Flüssigkeit, im Ausstrich keine Tb. Erneute Exstirpation des Granulationsgewebes und Ueberimpfung auf Hund Nr. 52.

Der mittlere Knoten zeigt eine markstückgroße granulierende Wunde mit scharfem glatten Rande und klarer seröser Flüssigkeit bedeckt; hintere Knoten haselnußgroß.

Rechts: Impfstriche sämtlich wieder deutlich; stellenweise papelartig hervortretend.

16. 12. (34. Tag). Klaffende Wunde; Ulkus klein und trocken.

24. 12. (42. Tag). Wunde bis auf eine kleine Stelle verheilt; mittlerer Knoten schwach verheilendes Geschwür; hinterer Knoten bildet in der Mamma feste Geschwulst; an der Innenfläche des Schenkels schmerzhafte, flache Geschwulst.

Rechts: Erneute kleine Knötchenbildung.

6. 1. 1910 (55. Tag). Links: schwartig verheilte Narbe; mittlere Geschwulst verschwunden, derbes kleines Knötchen in der Nachbarschaft; Mamma hühnereigroß, fluktuierend; an der Schenkelfläche starke Infiltration und glattwandiges Geschwür.

Rechts: stecknadelkopfgroße isolierte derbe Knötchen.

13. 1. (62. Tag). Vorne Null. Mammageschwulst dattelgroß, innen glatte Geschwürsfläche mit feuchter Absonderung; an der Schenkelfläche geringe Schwellung mit flachem Geschwür.

Rechts: minimale Knötchen.

31. 1. (80. Tag). Mammageschwulst bohnengroß.

16. 2. (96. Tag). Mammaknoten saubohnengroß. Alle 3 Narben glatt und weich.

23. 2. (103. Tag). Knoten fast Null.

8. 3. (116. Tag). Null.

29. 3. (137. Tag). Tötung des ganz gesunden Hundes. Die Obduktion ergab keinen besonderen Befund.

Versuch Nr. 29. Kurzhaariger Spitzbastard mit gelben Beinen.

12. 11. 1909. Rechts kutane, links subkutane Impfung mit einer aus zwei Oesen einer zwei Monate alten Glyzerinagarkultur von Tuberkelbazillen (Typus humanus, Blasentuberkulose) in 5 ccm physiologischer Kochsalzlösung bereiteten Aufschwemmung.

19. 11. (7. Tag). Rechts Null; links kleine flache Knötchenbildung an zwei Stellen der Bauchwand.

24. 11. (12. Tag). Rechts weiße Strichbildung; links haselnußgroßer Knoten, bohnengroße Lymphoglandula pubis.

30. 11. (18. Tag). Links kastaniengroße Geschwulst, in der sie überziehenden Haut zwei Bläschen.

4. 12. (22. Tag). Links zweidaumenstarkes Infiltrat, Bläschen geplatzt; Drüse hart.

8. 12. (26. Tag). Infiltrat fast verschwunden, kleines Ulkus; Drüse hart.

11. 12. (29. Tag). Kleines Geschwür nebst kleinem Knötchen. An hinterer Kontur des Oberschenkels scharf ausgestanztes, im Grunde feuchtes Geschwür.

16. 12. (34. Tag). Geringe Schwellung, Fistel stark nässend; hinteres Geschwür tiefer.

24. 12. (42. Tag). Kleiner derber Knoten; hinteres Geschwür in Heilung.

6. 1. 1910. (55. Tag). Dattelkerngroße derbe Geschwulst, Fisteln nässend; Drüse pflaumengroß, hart, rundlich.

13. 1. (62. Tag). Dattelkerngroße Schwellung mit kleiner Geschwulstöffnung; Drüse mäßig geschwollen; Geschwür am Hinterschenkel fast abgeheilt.

31. 1. (80. Tag). Keine Schwellung, aber noch nässend.

16. 2. (96. Tag). Nässende Fistel.

23. 2. (103. Tag). Nässende Fistel; Lymphoglandula pubis pflaumengroß.

8. 3. (116. Tag). Stat. idem.

22. 3. (130. Tag). Keine Fistel. Pflaumengroße Geschwulst.

29. 3. (137. Tag). Tötung des anscheinend gesunden Hundes.

Sektionsbefund: An der Impfstelle Haut und Unterhaut fest verwachsen. Vor der Lymphoglandula pubis, welche von Bohnengröße, eine pflaumengroße Höhle, deren Wand mit grauweißen Granulationen bedeckt und deren Inhalt serös-eitrig erscheint. Die Lunge in ihrem ganzen Bereich von zahlreichen grauen, durchscheinenden Knötchen durchsetzt. Die Lymphdrüsen geschwollen, zum Teil mit schwärzlichem Zentrum und grauweißer Peripherie. In beiden Nieren zahlreiche gries- bis hirsekorngroße grauweiße Herde, welche nicht nur über die Oberfläche leicht prominieren, sondern auch in der Markschicht sich vorfinden und zum Teil linsengroße deutliche käsige Herde bilden. Die Lymphdrüse an der Teilungsstelle der Bauchaorta über bohnengroß. Markzone braunrot, Peripherie grauweiß.

Passageimpfungen, welche mit Bovinus vorgenommen wurden, zeigten, daß 15 Tage altes Granulationsgewebe, subkutan verimpft, eine, wenn auch spät einsetzende, heftige lokale Entzündung hervorrief, die gegen den 117. Tag abgeklungen war, aber nach Tötung des Hundes am 122. Tag sich ins Innere fortgesetzt zeigte, indem sich eine ausgebreitete miliare Tuberkulose des Bauchfelles, der Lungen, der Milz und der Nieren vorfand. Es ähnelte dieses Bild bezüglich seiner Ausbreitung dem nach intraperitonealer Verimpfung von Tuberkeln des Typus humanus entstandenen; der Zeitunterschied war

jedoch ein bedeutender, indem hier 122 Tage, dort nur 23 Tage seit der Impfung verflossen waren.

Ueberimpfung des 29 Tage alten, schon einmal exstirpierten Granulationsgewebes war ohne Erfolg.

Impfungen mit Pseudoperlsuchtbazillen erzeugten schnelle intensive Entzündungen der Unterhaut, die aber schon gegen den 30. Tag abklangen.

Timothee zeitigte unwesentliche, Smegmabazillen keine Reaktionen.

Versuch Nr. 30. 27. 11. Ueberimpfung eines 15 Tage alten Geschwulstgewebes von Versuchshund Nr. 21 in die Unterhaut.

30. 11. (3. Tag). Kleine Wunde, kleines Knötchen.

4. 12. (7. Tag). Status idem.

8. 12. (11. Tag). Null.

16. 12. (19. Tag). In der Mitte der beiden vorletzten Mammae entzündete kleine Stelle. In der linken Kniefalte haselnußgroßer Knoten.

24. 12. (27. Tag). Null.

6. 1. (40. Tag). Doppelhühnereigroße Geschwulst, welche den Bereich der beiden hinteren Mammae einnimmt, an mehreren Stellen die Haut durchlöchert, glattrandige Oeffnungen, aus welchen größere Mengen seröser Flüssigkeit fließen.

31. 1. (65. Tag). Etwas kleiner, aber noch stark sezernierend.

16. 2. (81. Tag). Status idem.

23. 2. (88. Tag). Kleiner, noch sezernierend.

8. 3. (101. Tag). Nässend.

24. 3. (117. Tag). Null.

29. 3. (122. Tag). Tötung des anscheinend gesunden Hundes.

Sektionsbefund: Das große Netz dicht besät mit zahlreichen Knötchen. In der Milz etwa ein Dutzend hanfkorngroßer Bläschen, welche mit trüber Lymphe gefüllt waren. In beiden Nieren und in der Leber vereinzelte grauweiße Herde von unregelmäßiger Gestalt. Die retroperitonealen Lymphdrüsen bilden ein walnußgroßes, mit der Nachbarschaft durch entzündliches Gewebe verwachsenes Paket. In beiden Lungen zahlreiche glasige Knötchen.

Versuch Nr. 52. 11. 12. Ueberimpfung des 29 Tage alten, schon einmal am 15. Tage exstirpierten Granulationsgewebes von Versuchshund Nr. 21 mittelst Trokart an zwei Stellen subkutan.

16. 12. (5. Tag). Null.

6. 1. (26. Tag). Derbes kleines Knötchen beiderseits.

31. 1. (51. Tag). Null.

16. 2. (67. Tag). Null.

Versuch Nr. 50. 20. 11. 1909. Rechts kutane, links subkutane Impfung mit einer aus zwei Oesen einer zwei Monate alten Glyzerinagarkultur von Pseudoperlsuchtbazillen (Pseudoperlsucht Möller) in 5 ccm physiologischer Kochsalzlösung bereiteten Aufschwemmung.

30. 11. (10. Tag). Rechts Impfstriche undeutlich; links zweifingerbreites Infiltrat am Penis entlang.

4. 12. (14. Tag). Links Zerteilung in drei Knoten; am hintersten walnußgroße Bläschenbildung in der Haut.

8. 12. (18. Tag). Bläschen eingetrocknet. Die drei Knoten fest.

16. 12. (24. Tag). Vorderer Knoten ulzeriert, mittlerer kleiner, hinterer entleert seröse Flüssigkeit.

24. 12. (32. Tag). Fast Null.

6. 1. (45. Tag). Null.

31. 1. (70. Tag). Links am Penis flacher Strang.

16. 2. (86. Tag). Null.

Versuch Nr. 32. 20. 11. 1909. Rechts kutane, links subkutane Impfung mit einer aus zwei Oesen einer zwei Monate alten Glyzerinagarkultur von Timotheebazillus in 5 ccm physiologischer Kochsalzlösung bereiteten Aufschwemmung.

30. 11. (10. Tag). Links kleine Knötchenbildung.

4. 12. (14. Tag). Kleine Bohne.

8. 12. (18. Tag). Kleine Bohne.

24. 12. (34. Tag). Null.

31. 1. (80. Tag). Getötet.

Sektionsbefund: o. B.

Versuch Nr. 40. 20. 11. 1909. Rechts kutane, links subkutane Impfung mit einer aus zwei Oesen einer zwei Monate alten Glyzerinagarkultur von Smegmabazillus in 5 ccm physiologischer Kochsalzlösung bereiteten Aufschwemmung.

30. 11. (10. Tag). Rechts deutliche Strichbildung; links Null.

4. 12. (14. Tag). Null.

8. 12. (18. Tag). Null.

24. 12. (34. Tag). † an Darmverschlingung.

Die histologische Untersuchung der beiden Arten von Bauchfelltuberkulose beim Hunde, ebenso wie die der tuberkulösen Neoformationen in der Unterhaut zeigte nirgends das Vorhandensein von typischen Tuberkeln, sondern nur Wucherungszonen der sogenannten epitheloiden Zellen. Ich halte die letzteren, auch auf Grund meiner vergleichenden Studien der Tuberkulose des Menschen, für gewucherte fixe Bindegewebszellen und schließe mich in diesem Punkte den Anschauungen Baumgartens, welche derselbe vor 25 Jahren in seiner klassischen Arbeit, „Experimentelle und pathologisch-anatomische Untersuchungen über Tuberkulose“ [1]), überzeugend ausgesprochen, vollständig an. Die Lymphozyten spielen bei der Tuberkulose des Hundes nur eine untergeordnete Bedeutung. Entweder sind sie ganz aus dem Bereiche der Neoplasie verschwunden, oder sie bilden, wie z. B. in den Lymphdrüsen, nur noch eine Art Stauwerk, um mich dieses trefflichen Ausdruckes ven Benda zu bedienen.

1) Zeitschr. f. klin. Med. Bd. IX. 1885.

Wenn demnach also die Verhältnisse liegen, daß die tuberkulöse Neoformation beim Hunde eine nur bis zu einem gewissen Grade fortschreitende Wucherung fixer Bindegewebszellen, eine retikuläre Hyperplasie, darstellt, die Lymphozyten dabei vollständig in den Hintergrund treten und eine Gefäßneubildung gänzlich ausbleibt; die Lymphosarkomatose des Hundes dagegen eine endlos fortgesetzte, aus sich heraus sich vollziehende Wucherung von Rundzellen darstellt, welche ein reichliches Gefäßnetz mit sich führen und eine fibroblastische Wucherung ganz in den Hintergrund drängen, so ist nicht einzusehen, daß jemand noch an der Ansicht festhalten könnte, daß die infektiösen Granulome, speziell das Tuberkulom, mit dem Lymphosarkom irgend etwas Identisches haben, wo die absolute Gegensätzlichkeit der Prozesse nicht einmal einen Vergleich zuläßt[1]).

Als Endergebnisse unserer Infektionsversuche mit tuberkulösem Virus bei Hunden stelle ich den Satz auf, daß die Tuberkelbazillen menschlicher Herkunft sich weit pathogener beim Hunde erweisen als die Perlsuchtbazillen, daß dieser Unterschied am deutlichsten bei intraperitonealer Injektion hervortritt, daß jedoch eine Virulenzsteigerung der Bazillen boviner Herkunft sich schon nach einmaliger Passage erreichen läßt.

---

1) Bashford schrieb 1905: The processes which occur in artificial transmissions (sc. des Lymphosarkoms) are identical with those by which tumour masses are formed as a result of inoculation which the tubercle or glanders bacilles. Dieser Meinung schlossen sich ohne weiteres Hertwig und Poel, Gierke u. a. an.

XXVIII.

Aus dem bakteriologischen Laboratorium der Kgl. Militär-Veterinär-Akademie zu Berlin.

Ultramikroskopie.

Von

Oberstabsveterinär **C. Troester**.

(Mit 2 Textfiguren.)

Es gibt einige Krankeiten, welche durch Flüssigkeiten übertragen werden können, die durch Filtration von allen sichtbaren körperlichen Elementen befreit wurden, und die dennoch lebendige Keime enthalten müssen, denn sie wirken nicht quantitativ nach Art der chemischen Gifte, sondern genau so wie Aufschwemmungen lebender Infektionserreger. Wenn die hier vorhandenen Erreger unsichtbar waren, so konnte dies einmal an ihrer Kleinheit, zweitens aber auch daran liegen, daß sie optisch nicht genügend gegen das umgebende Medium differenziert waren. Ein relativ großes Gebilde, welches denselben Lichtbrechungsexponenten wie die umgebende Flüssigkeit besitzt, wird unsichtbar bleiben müssen und kann wohl auch bei genügender Nachgiebigkeit ein Filter passieren, dessen Poren viel geringere Dimensionen als das Gebilde selbst besitzen. Es sprechen indes andere Gründe dafür, daß die Unsichtbarkeit mancher Krankheitserreger doch auf ihre zu geringe Größe zurückzuführen ist, denn wenn nur ihre optischen Eigenschaften sie der Wahrnehmung entzögen, so wäre nicht einzusehen, warum sie nicht Farbstoffe annehmen und dadurch sichtbar werden könnten.

Diese unsichtbaren Erreger werden als ultramikroskopisch bezeichnet, und man fragt nun, welche wohl die geringste Größe ist, die mit unseren Mikroskopen noch gesehen werden kann. Die Antwort, welche man auf diese Frage erhält, geht meistens dahin, daß nach den Gesetzen der Optik die Grenze für die auflösende Kraft der Mikroskope gegeben sei durch den Ausdruck $\frac{\lambda}{2a}$, wo λ die Wellen-

länge des angewandten Lichtes, a die numerische Apertur des Mikroskopobjektivs bedeutet. Nehmen wir für λ einen mittleren Wert von 0,5 μ und setzen die numerische Apertur (Produkt aus dem Sinus des halben Oeffnungswinkels und dem kleinsten Brechungsexponenten der zwischen Objektiv und Präparat befindlichen Medien) gleich 1,25, so ist die Grenze für die auflösende Kraft bei 0,4 μ erreicht. Diese Größe kann noch bis auf etwa 0,25 μ dadurch herabgedrückt werden, daß man λ verkleinert, also Licht von geringerer Wellenlänge benutzt. In der Tat hat man durch mikrophotographische Aufnahmen mit ultravioletten Strahlen die Grenze der Auflösbarkeit nicht unbeträchtlich hinausschieben können, allerdings unter Anwendung eines ziemlich komplizierten Verfahrens.

Was das zweite Mittel zur Vermehrung der auflösenden Kraft des Mikroskops anlangt, nämlich die Vergrößerung der numerischen Apertur, so sind wir auch hier schon an der Grenze des Erreichbaren angekommen, das heißt also mit anderen Worten: alles, was kleiner ist als 0,25 μ, entzieht sich unserer Wahrnehmung, ist also ultramikroskopisch.

Dieser Schluß ist jedoch falsch und beruht auf einem unter Mikroskopikern weit verbreiteten Irrtum, indem nämlich angenommen wird, daß die Grenze des Auflösungsvermögens auch die Grenze der Sichtbarkeit darstelle. Der oben angegebene Grenzwert bezieht sich indes nur auf die Wahrnehmung von Strukturen, Streifungen, Körnungen u. dgl. Wenn es sich um die bloße Sichtbarmachung isolierter Körperchen handelt, so haben diese Gesetze keine Geltung, man muß vielmehr sagen, daß in diesem besonderen Falle die Größe der körperlichen Elemente nur eine untergeordnete Rolle spielt, daß diese eigentlich immer wahrgenommen werden, wenn sie nur genügend gegen ihre Umgebung kontrastieren.

Wir kennen alle ein eklatantes Beispiel hierfür, indem wir mühelos mit bloßem Auge die Fixsterne am dunkeln Himmel erblicken, wärend sie uns am Tage unsichtbar bleiben, und dabei ist ihr Durchmesser so klein, daß sie erst bei vieltausendfacher Vergrößerung sichtbar würden, wenn sie als dunkele Körper auf hellem Grunde stünden.

Bei der gewöhnlichen Anwendung des Mikroskops ist eine derartige Erweiterung der Grenze seiner Leistungsfähigkeit nicht zu erreichen, immerhin sieht man in gut gefärbten Präparaten Dinge, deren Durchmesser noch unter 0,04 μ beträgt, wobei man allerdings nicht vergessen darf, daß in solchen Fällen die Objekte oftmals durch Be-

laden mit Farbstoffen eine Vergrößerung ihrer Dimensionen erfahren haben mögen. Bei der Beobachtung im hängenden Tropfen, wo man mit engen Blenden arbeiten muß, wird aber diese Grenze bei weitem nicht erreicht, da hier die Bedingungen wesentlich ungünstiger als beim gefärbten Präparat sind. Und doch können wir die Untersuchung der lebenden Kleinwesen nicht entbehren, einmal um Wachstums- und Teilungsvorgänge zu verfolgen, und ferner als Kontrolle, um das auszuschalten, was durch Fixierung und Färbung am natürlichen Aussehen geändert wird.

Nun sind in neuester Zeit einige Apparate aufgetaucht, welche uns in den Stand setzen, kleinste Teilchen unter ähnlichen Bedingungen zu sehen wie die Fixsterne oder, noch besser, wie die Sonnenstäubchen in einem dunkelen Raum. Wir alle haben schon die Beobachtung gemacht, daß die Luft eines Zimmers etwa vollkommen klar und staubfrei erscheint; fällt dann ein Strahl intensiven Lichtes in den Raum, so wird sein Weg sofort sichtbar, und wir erkennen mit bloßem Auge eine Menge von Stäubchen, die wir sonst nur bei vielfacher Vergrößerung wahrnehmen würden. Die Stäubchen werden von dem starken Licht getroffen und zerstreuen es nach allen Seiten, so daß ein Teil davon in unser Auge gelangt, während der Hintergrund verhältnismäßig dunkel bleibt.

Eine Vorrichtung, die ähnliches bewirkt, hat man auch am Mikroskop angebracht und damit Vorteile erreicht, die dem ohne weiteres klar sein werden, der meinen Ausführungen bis dahin gefolgt ist.

Bei der gewöhnlichen mikroskopischen Beobachtung arbeitet man mit einer gewissen Lichtstärke, die man nicht überschreiten darf, um nicht die Leistungsfähigkeit des Auges durch Blendung zu schädigen; auch könnte eine Verstärkung der Beleuchtung nichts nützen, da sie ja die Kontraste nicht erhöhen würde und Objekt und umgebendes Medium gleichmäßig beträfe. Ganz anders aber liegt die Sache, wenn man dafür Sorge trägt, daß von der Lichtquelle kein direktes Licht ins Auge gelangt, sondern nur solches, welches vom Objekt zurückgeworfen oder abgebeugt wurde. Dann treten ähnliche Bedingungen auf wie beim Beobachten der Sonnenstäubchen, und man sieht nun mit demselben Mikroskop Dinge, die unter gewöhnlichen Umständen vollkommen unsichtbar geblieben wären.

Es ist hier nicht der Ort auf eine genauere Beschreibung der Mittel einzugehen, durch deren Anwendung die oben geschilderte Wirkung erreicht wird; es möge der Hinweis genügen, daß man be-

sondere Kondensoren in Verbindung mit Blenden benutzt, die in der optischen Achse angebracht sind, so daß sie aus der Mitte des die Beleuchtung bewirkenden Luftkegel ein Stück herausschneiden, und daß in diesen dunklen Innenraum des Mikroskopobjektiv taucht. Solche Einrichtungen sind unter dem Namen der Dunkelfeldkondensatoren (Fig. 1) bekannt geworden und haben die Beachtung der

Fig. 1.

Dunkelfeldkondensor.

Fig. 2.

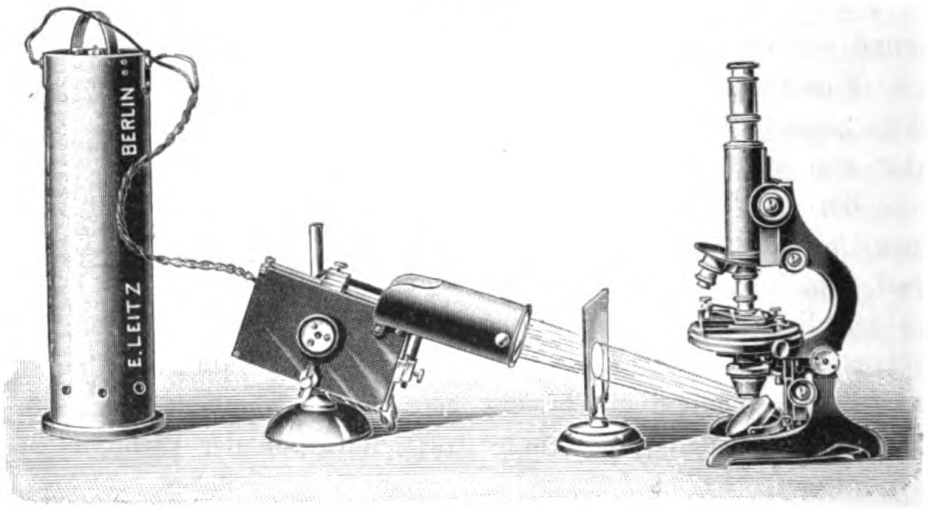

Mikroskopiker gefunden. Man würde aber irren, wenn man diese Einrichtung als eine Erfindung der letzten Jahre ansehen wollte. Diese Art der Beleuchtung und Beobachtung ist schon vor mehr als 70 Jahren von dem Engländer J. B. Reade angegeben und in der zweiten Hälfte des vorigen Jahrhunderts von englischen und kontinentalen Optikern verbessert worden.

Mit solchen Einrichtungen, welche die Objekte hell leuchtend auf dunkelem Grunde darstellen, werden Bedingungen geschaffen, unter denen die Grenzen der Wahrnehmung einzelner körperlicher Elemente weit hinaus geschoben werden, und die Sichtbarkeit weniger von der Größe der Elemente abhängt, als von der Güte der Beleuchtung, d. h. von dem Kontrast mit dem Gesichtsfelde und von der Vollkommenheit der Korrektion des Objektivsystems, und auch von der Empfindlichkeit der Netzhaut für schwache Lichteffekte. Wenn allerdings die Größe der Objekte unter eine gewisse Grenze sinkt, so werden Größe und Gestalt der gesehenen Bilder nicht mehr in vollkommener Uebereinstimmung mit den Dimensionen des Objekts sein, und es läßt sich beweisen, daß bei Anwendung weißen Lichtes und eines Objektivs von der numerischen Apertur 1,25 alle überhaupt sichtbar kleinsten Körperchen als runde Scheibchen mit einem scheinbaren Durchmesser von nicht weniger als 0,4 μ gesehen werden. Man wird demnach mit Dunkelfeldeinrichtungen wohl die Anwesenheit sonst unsichtbarer Körperchen feststellen können, aber wenig oder nichts über ihre wahre Größe und Gestalt erfahren. Trotzdem hat aber diese Beleuchtungsart unleugbare Vorteile und sie ist, neben den gewöhnlichen Beobachtungsmethoden gebraucht, ein wertvolles Hilfsmittel der Forschung geworden.

Es ist schon erwähnt worden, daß dieses Verfahren sich namentlich zur Beobachtung lebender Bakterien eignet und diese, die früher ebenso anstrengend als undankbar war, leicht und fruchtbringend gemacht hat. Man sieht z. B. am lebenden, ungefärbten Präparat die Geißeln bei einer ganzen Reihe von Bakterien. Die Vorgänge der Teilung und Sporenbildung lassen sich ausgezeichnet verfolgen, da jede Dichtigkeitsänderung im Leibe der Bakterien sofort sichtbar wird. Das Auffinden von Blutparasiten erfährt eine wesentliche Erleichterung, man erreicht tatsächlich in wenigen Minuten das, wozu man sonst Stunden gebrauchte. Die Frage nach dem Vorhandensein einer Kapsel bei den lebenden Milzbrandbazillen des Blutes läßt sich durch einen Blick auf das Präparat entscheiden: sie haben nämlich keine, denn die geringste Spur einer Kapsel müßte bei dieser Beleuchtung als doppelter Kontur sichtbar werden. Nach Zusatz geeigneter Reagentien sieht man aber die Membran aufquellen und die Kapsel entstehen.

Die Apparate, mit welchen diese Wirkungen erreicht werden, sind an jedem Mikroskop anzubringen und für einen verhältnismäßig bescheidenen Preis zu haben. Sollen sie ihre volle Wirksamkeit ent-

falten, so müssen sie allerdings in Verbindung mit den stärksten Lichtquellen benutzt werden, und da in unserem Klima mit der Sonne nicht zu rechnen ist, so wird man eine kleine Bogenlampe (Fig. 2) kaum entbehren können, es genügen jedoch für viele Zwecke auch schwächere Lichtquellen, z. B. Gasglühlicht.

Zur Beobachtung braucht man gute Objektivsysteme, am besten sind Apochromate oder sog. Semiapochromate geeignet. Ein starkes Trockensystem reicht aus, besser ist ein Oelimmersionssystem. Die Oeffnung eines solchen muß zwar durch eine im System anzubringende Blende verkleinert werden, trotzdem bleibt sie noch etwas größer als die der Trockensysteme, und überdies hat man den Vorteil von der Deckglasdicke unabhängig zu sein, die bei der Anwendung von Trockensystemen sehr genau innegehalten oder bei Abweichungen durch Korrektion des Systems oder Aenderung der Tubuslänge ausgeglichen werden muß. Die Verwendung der Oelimmersion hat aber noch einen anderen Vorteil, der aus den nachstehenden Ausführungen sich ohne weiteres ergeben wird. Da nämlich bei dieser Beleuchtungsart weitaus mehr Objekte wahrgenommen werden, so ist es durchaus erforderlich, sehr dünne und materialarme Präparate zu verfertigen. Ferner ist äußerste Sauberkeit der Objektträger und Deckgläser erforderlich, eine Sauberkeit, wie man sie sonst nur bei Geißelfärbungen anzuwenden pflegt. Trotzdem läßt es sich nicht vermeiden, daß während der Beobachtung Staub auf das Deckglas fällt, der nun in viel höherem Grade störend wirkt als bei der Beobachtung im durchfallenden Licht. Diesem Uebelstande kann man durch Verwendung von Oelimmersion wirksam begegnen und die Beobachtungen ungestört tagelang fortsetzen, vorausgesetzt daß man die Präparate durch Paraffinumrandung vor dem Austrocknen geschützt hat.

Zum Schluß sei noch erwähnt, daß es durch Verbindung von Dunkelfeldkondensor mit einem mikrophotographischen Apparat sogar gelingt, Momentbilder von lebenden, sich bewegenden Bakterien zu erhalten.

Es wurde oben gesagt, daß diese Kondensoren eine Verbesserung älterer Vorrichtungen darstellen. Anders liegt die Sache bei dem Ultramikroskop, wie es von Siedentopf und Zsigmondy angegeben worden ist. Dieses ist ein durchaus neuer und wesentlich anders zusammengesetzter Apparat, der sich aber weniger für die Untersuchung bakteriologischer Präparate als vielmehr für die Sichtbarmachung kleinster Teilchen in Lösungen eignet. Die genannten

Autoren geben an, daß ihr Apparat Teilchen erkennen läßt, wenn sie eine Größe von vier Millionstelmillimetern (0,004 μ) haben, und daß sie getrennt gesehen werden, wenn ihr Abstand mehr als vier Zehntausendstelmillimeter (0,4 μ) beträgt.

Ganz soweit kommt man mit den Dunkelfeldkondensoren nicht, nichtsdestoweniger haben wir in ihnen ein brauchbares Mittel zum tieferen Eindringen in die Welt der kleinsten Lebewesen.

Zum Vergleich der hier in Betracht kommenden Größen diene folgende Zusammenstellung:

	tausendstel Millimeter
Tuberkelbazillen, Länge	1,5—4
„ Breite	0,4
Staphylococcus pyog. alb.	0,5—0,7
Mittlere Länge der Lichtwellen	0,5
Grenze des Auflösungsvermögens des Mikroskops	0,25
Grenze der Sichtbarkeit im Ultramikroskop	0,004
Wasserstoffmolekül	0,001
Negatives Elektron nach J. J. Thomson	0,000001

XXIX.

Aus dem Kaiserlichen Gesundheitsamte zu Berlin.

Ueber den Einfluß von Alkoholgaben bei der Behandlung der Hühnerspirochätose mit Atoxyl.

Von

Prof. **Uhlenhuth** und Dr. **Manteufel**

Geheimen Regierungsrat und Direktor im Kaiserlichen Gesundheitsamt. früherem Hilfsarbeiter

Die Wirkung des Alkohols bei Infektionskrankheiten hat man experimentell dadurch zu erforschen gesucht, daß einerseits das Verhalten der Resistenz alkoholisierter Tiere gegenüber künstlichen Infektionen (mit Cholera, Typhus, Milzbrand etc.), andererseits die Antikörperproduktion im Vergleich zu den von Kontrolltieren festgestellt wurde. Trotz der ziemlich umfangreichen Literatur über diesen Gegenstand, — es seien von neueren Arbeiten die von Gruber 1901, Goldberg 1901, P. Th. Müller 1903, Friedberger 1904, C. Fränkel 1905, Trommsdorff 1906 erwähnt — ist eine endgiltige Entscheidung über die Bedeutung der Alkoholmedikation eigentlich weder in dem einen noch in dem anderen der erwähnten Punkte zur Zeit möglich. Die meisten Autoren fanden die Resistenz der Versuchstiere unter Alkoholeinfluß herabgesetzt, während z. B. C. Fränkel das aus seinen Versuchen nicht schließen konnte. In Bezug auf die Antikörperproduktion hat sich Friedberger, Fränkel und Trommsdorff die Alkoholmedikation in kleinen Dosen bezw. bei einmaliger Darreichung als günstig erwiesen, während die chronische Verfütterung von Alkohol nach Friedberger und Trommsdorff eine Hemmung der Antikörperbildung im Gefolge haben soll. In den Versuchen von C. Fränkel haben sich dagegen die einmalig und die öfter mit Alkohol behandelten Tiere in Bezug auf die Intensität der Antikörperbildung ganz gleichmäßig verhalten.

Es möchte bei dieser Sachlage die Mitteilung der folgenden im Kaiserl. Gesundheitsamt ausgeführten Versuche nicht ohne Interesse

sein, zumal darin nicht nur über die beiden soeben erwähnten Fragen, sondern auch über die Wirkung des Alkokols bei gleichzeitiger chemotherapeutischer Behandlung Aufschluß gegeben wird. Der Umstand, daß die Spirochätenseptikämie als Blutinfektion mikroskopisch sehr leicht inbezug auf einen modifizierten Verlauf zu kontrollieren ist, ließ die Versuche damit als besonders geeignet erscheinen.

Besonders maßgebend war aber auch der Umstand, daß wir nach den Untersuchungen von Uhlenhuth, Groß und Bickel in dem Atoxyl ein Mittel besitzen, welches auf die Hühnerspirochäte eine spezifisch abtötende Wirkung ausübt und das daher die Krankheit präventiv und therapeutisch in ausgezeichneter Weise beeinflußt.

Es sei in diesem Zusammenhang darauf hingewiesen, daß auf Grund dieser Tatsache das Atoxyl auch bei der Behandlung der Syphilis bei Affen und Kaninchen von Uhlenhuth und seinen Mitarbeitern, Hoffmann, Roscher und Weidanz in Anwendung gezogen wurde. Die Versuche fielen so ermutigend aus, daß dieses Mittel auf Veranlassung von Uhlenhuth in der Lesserschen Klinik für Haut- und Geschlechtskrankheiten bei der Syphilis des Menschen versucht und auch hier als wertvolles neues Medikament zur Bekämpfung der Syphilis (besonders maligner auf Quecksilber schlecht reagierenden Formen) erkannt wurde.

Die wichtigsten Beobachtungen an Affen und Menschen sind in der Deutschen med. Wochenschr. 1907, No. 22 von Uhlenhuth und Hoffmann veröffentlicht. Die Befunde wurden bestätigt durch Salmon, Hallopeau, Metschnikoff, A. Neisser, Lesser u. a. und erweitert durch Uhlenhuth und Weidanz, die eine ausgesprochene und dem Sublimat bei weitem überlegene präventive Wirkung des Atoxyls bei der Syphilis nachweisen konnten. Wegen seiner unangenehmen Nebenwirkungen auf den Optikus ist jedoch bei Anwendung des Atoxyls die größte Vorsicht geboten.

Diese etwas ausführlichen Bemerkungen über die Wirkung des Atoxyls auf die Syphilis glaubten wir deshalb machen zu müssen, weil unsere im Folgenden mitzuteilenden Versuche auch vielleicht die Frage nach dem Einfluß des Alkohols auf die Syphilisbehandlung berühren könnten. —

Der Alkohol wurde den Hühnern teils in größeren Dosen, die mittelst Pipette verabreicht wurden, teils in kleinen Dosen, die freiwillig genommen wurden, gegeben und dabei auch der Einfluß seltener

und häufiger Alkoholgaben in Rücksicht gezogen. Die berauschende Wirkung des Alkohols war anfangs in der Regel sehr bald zu bemerken. Nach 2—3 Tagen nahmen die Hühner freiwillig das Futter, aber nur ungern und kamen infolgedessen auch in der Ernährung etwas zurück.

Die erste Tabelle gibt einige Versuche wieder, die mit großen Alkoholdosen angestellt wurden. Den Hühnern wurden gleichzeitig mit der Infektion (1 ccm Hühnerspirochätenblut intramuskulär) mittels Pipette 15 ccm 40 prozentigen Alkohols in den geöffneten Schnabel eingeträufelt. Am folgenden Tage, d. h. zu einer Zeit, in der den Kontrollhühnern noch keinerlei Krankheitserscheinungen anzusehen waren, zeigten die Versuchshühner durchweg schwere Erscheinungen von Körperschwäche, die bei 2 der 4 Versuchshühner zum Tode führte. Der Infektionsverlauf selbst wurde durch die Alkoholgaben anscheinend nicht beschleunigt, dagegen war die Wirkung des Atoxyls bei den geschwächten Hühnern deutlich schlechter als bei den Kontrollhühnern.

Tabelle I.

		1.	2.	3.	4.	5.	6. Tag
Huhn 590	1,0 Spirochätenblut		0	++	+++ 0,05 Atoxyl	0	0
„ 591			0	++	+++ 0,05 Atoxyl	0	0
„ 592		15 ccm 40 proz. Alkohol	0 sehr krank	++ gebessert	+++ 0,05 Atoxyl	++	0
„ 593		do.	0 krank	†			
„ 594		do.	0 krank	++ krank	+++ 0,05 Atoxyl	++	†
„ 595		do.	0 krank	++ krank	†		

Wesentlich anders gestaltet sich der Verlauf, wenn man den Hühnern kleinere Alkoholdosen verabreicht, wie es in Tabelle II dargestellt ist. Die Versuchstiere bekamen hier während der ganzen Versuchszeit das Futter am Morgen (Gerste, Schrot) in 40 prozentigem Alkohol aufgeweicht und nahmen dabei in den ersten fünf Tagen mehr, später weniger Alkohol zu sich. Auch hierbei ließ sich im Ablauf der Infektion mikroskopisch keine wesentliche Aenderung feststellen. In auffälligem Gegensatz zu den mit großen Dosen Alkohol behandelten Hühnern machte sich aber in keiner Weise eine

stärkere Schädigung der Versuchshühner im Vergleich zu nicht mit Alkohol gefütterten infizierten Kontrollhühnern geltend: Die Alkoholtiere befanden sich bis zum 4. Versuchstage bei mindestens ebenso gutem Wohlbefinden wie die Kontrolltiere.

Was den Einfluß des Alkohols auf die Atoxyltherapie anlangt, so ergibt sich aus unseren Versuchen (vergl. diese und die nächste Tabelle) ganz eindeutig, daß die kleinen freiwillig von den Hühnern genommenen Alkoholdosen die therapeutische Wirkung des Atoxyls nicht beeinträchtigen, denn bei den mit Alkohol gefütterten Hühnern verschwanden die Spirochäten auf die einmalige Gabe von 0,05 Atoxyl ebenso schnell aus dem Blut wie bei den Kontrolltieren. Ebenso deutlich geht aber aus den Versuchen hervor, daß das Atoxyl von den infizierten Alkoholtieren schlechter vertragen wird, als von den anderen infizierten Hühnern. Trotz prompter Wirkung des Atoxyls gingen von den Versuchshühnern eine große Anzahl ein.

Tabelle II.

		1.	2.	3.	4.	5.	6. Tag
Huhn 595	1,0 Spirochätenblut	Alkohol gefüttert	gesund	++	+++ 0,05 Atoxyl	† 0	
„ 596		do.	„	++	+++ 0,05 Atoxyl	0	0
„ 597		do.	„	+	+++ 0,05 Atoxyl	† 0	
„ 598		do.	„	+	+++ 0,05 Atoxyl	0	0
„ 599		Kontrolle	„	++ krank	+++ 0,05 Atoxyl	0	0
„ 600		do.	„	++	+++ 0,05 Atoxyl	†	0

Die folgende Tabelle III gibt einen Versuch wieder, der gleichzeitig mit Hühnern angestellt wurde, die längere Zeit hindurch, bevor sie infiziert wurden, mit Alkohol gefüttert wurden und mit solchen, die nur, wie in Tabelle I und II, während der Infektionsdauer unter Alkoholwirkung standen.

Ein wesentlicher Unterschied zwischen den längere Zeit mit Alkohol behandelten Hühnern und den anderen ist, wie man sieht, nicht vorhanden. Bis zur Einspritzung des Atoxyls verhielten sich beide Serien so wie die Kontrollhühner. Der Infektionsverlauf war unter der Alkoholeinwirkung weder beschleunigt, noch waren die Versuchshühner schwerer krank. Dagegen vertrugen die

Alkoholhühner das Atoxyl viel schlechter als die Kontrolltiere. Die Wirkung des Atoxyls auf die Spirochäten ist aber auch bei den lange mit Alkohol behandelten Hühnern nicht schlechter als bei den Kontrolltieren.

Tabelle III.

	1.	2.	3.	4.	5.	6. Tag
Huhn 582	Kontrolle	0	++	+++ 0,05 Atoxyl	0	0
„ 583	Kontrolle	0	+	+++ 0,05 Atoxyl	0	0
„ 584	1,0 Spirochätenblut; Während der Infektionsdauer mit Alkohol gefüttert	0	++	+++ 0,05 Atoxyl	+ krank	0
„ 585		0	++	+++ 0,05 Atoxyl	† 0	
„ 586		0	++	+++ 0,05 Atoxyl	† 0	
„ 587	1,0 Spirochätenblut; Seit 3 Woch. vor der Infektion unter Alkoholwirkung	0	++	+++ 0,05 Atoxyl	+	†
„ 588		0	+	+++ 0,05 Atoxyl	0	†
„ 589		0	+	+++ 0,05 Atoxyl	0	†

Daß die Alkoholfütterung allein jedenfalls keinen wesentlichen Einfluß auf den Krankheitsverlauf ausübt und die Widerstandsfähigkeit der Tiere gegen die Infektion nicht nachweisbar schädigend beeinträchtigt, ging schließlich noch aus einem Versuche ohne Atoxyltherapie hervor, bei welchem der Infektionsverlauf sonach chemotherapeutisch überhaupt nicht gestört worden war.

Wie bei dem in Tabelle III wiedergegebenen Versuche waren die Hühner zum Teil bereits einige Zeit vor der Infektion, zum Teil erst nach derselben der Alkoholeinwirkung ausgesetzt worden.

Der Alkohol war dabei den Hühnern in der Weise beigebracht worden, daß sie nur in Alkohol (30 pCt.) getränktes Futter bekamen. Außerdem war jedem der Versuchshühner mit Ausnahme der Kontrollen am Tage der Infektion je 15 ccm (20 pCt.) Alkohols mittels Pipette eingeflößt worden.

Nach dem aus der Tabelle ersichtlichen Ergebnis dieses Versuches kann jedenfalls der Alkoholfütterung kein die Resistenz der Hühner gegen die Infektion herabsetzender oder sonst die Infektion begünstigender Einfluß zugeschrieben werden. In den ersten Tagen nach der Infektion machten die Alkoholhühner

eher noch einen kräftigeren Eindruck als die Kontrolltiere und haben diese auch selbst noch einige Tage überlebt.

Tabelle IV.

	1	2	3	4	5	6	7	8	9	10
Huhn 19	Seit 14 Tagen vor der Infektion m. Alkohol gefüttert	0	0	++	++	++	++	++	†	
„ 20		0	+	++	++	++	++	0	0	†
„ 21	Nach d. Infektion mit Alkohol gefüttert	0	+	++	+++	++	++	0	†	
„ 22		0	+	++	++	++	†			
„ 23	Kontrolle	0	++	+++	†					
„ 24		0	++	++	++	++	†			

1,0 Spirochätenblut

Der Alkohol an und für sich setzt also die Resistenz der Hühner gegen die Spirochäteninfektion nicht wesentlich herab und beeinträchtigt auch das Atoxyl in seiner Wirksamkeit auf Spirochäten nicht sichtbar. Die gemeinsame Einwirkung von Alkohol und Atoxyl macht aber die Atoxyltherapie zu einem sehr häufig letal verlaufenden Eingriff.

XXX.

Aus der Veterinär-bakteriologischen Station in Sofia.

Ueber ein im Rhodopigebirge (Bulgarien) vorkommendes Blutharnen des Rindes (Haematuria vesicalis bovis rodopensis).

Von

Dr. **St. Angeloff**[1]),
Leiter der Station.

Im Kreise Ruptschos des Rhodopigebirges (Südbulgarien) herrscht seit unbekannter Zeit unter den Rindern eine Krankheit, welche sich hauptsächlich durch Auftreten von Blut im Harne kennzeichnet, stets einen chronischen Verlauf hat und in dieser Gegend großen Schaden verursacht.

Ich habe im Sommer 1909 zusammen mit den Herren Batschwaroff, Departementstierarzt von Philippopel und Dr. Mlekoff, Kreistierarzt von Stanimaka Gelegenheit gehabt, diese Krankheit an Ort und Stelle zu studieren, und möchte ich hiermit eine vorläufige Mitteilung über meinen Befund geben.

An dieser Krankheit leiden hauptsächlich Rinder der einheimischen grauen Gebirgsrasse, aber auch die importierten bleiben nicht verschont. Unter den anderen Haustieren ist die Krankheit nicht beobachtet. Es erkranken ausschließlich Tiere im Alter von über einem Jahr und wesentlich ältere Rinder. Die Kranken werden von der dortigen Bevölkerung Pikliwi genannt. Die Ortschaften, in denen diese Krankheit fast zu jeder Zeit, jedoch meist im Sommer, zur Beobachtung gelangt, liegen 745—2183 m über dem Meere. In manchen Dörfern sind 80—90 pCt., in anderen 10—50 pCt. der Rinder mit diesem Leiden behaftet. Da die kranken Tiere im Laufe

1) Infolge verzögerten Eintreffens der Auslandspost konnte die Arbeit nicht mehr dem Autornamen entsprechend alphabetisch einrangiert werden.

der Zeit abmagern und anämisch werden, eignen sie sich weder zur Milchproduktion, noch zur Arbeit, auch ihr Fleisch ist minderwertig, so daß die Krankheit den Landwirten und Tierzüchtern großen Schaden verursacht. Die Zahl der in ein und demselben Stall erkrankten Rinder ist ganz verschieden. Es kommt vor, daß alle Rinder mit dem Leiden behaftet sind, ein andermal bloß ein oder mehrere, während die übrigen ganz gesund bleiben. Nach der Beobachtung der Tierzüchter sollen die Tiere hauptsächlich dann erkranken, wenn sie auf steilen, von Wäldern umgebenen Weiden, sogenannten Kartalen, grasen.

Die erste Krankheitserscheinung ist das öftere Absetzen von hell- bis dunkelbraunrotem Harn. Der Harn liefert einen steten starken Bodensatz, dem rote und weiße Blutkörperchen und Blasenepithelien beigemischt sind. Später wird der Harn immer dunkler und enthält Blutgerinnsel. Dieses Ausscheiden von Blut mit dem Harn bleibt entweder, sich immer stärker ausprägend, bestehen, oder verschwindet für verschiedene lange Zeit, einige Wochen, Monate, sogar Jahre, um wieder aufzutreten. Die Krankheit nimmt gewöhnlich einen chronischen Verlauf und die Tiere schleppen sich mit dem Leiden viele Jahre hin. In den Fällen, wo das Blutharnen bestehen bleibt, wird der Harn immer reicher an Blut und Blutgerinnsel. Oft werden ganz große Blutgerinnsel, besonders von Kühen, mit dem Harn abgesetzt. Nicht selten verlegen die Gerinnsel die Harnröhre, wobei die Tiere nach Harn drängen, ohne aber etwas ausscheiden zu können. Die Harnzurückhaltung ist bei männlichen Tieren häufiger, als bei weiblichen und verursacht oft Ruptur der Harnblase.

Das Allgemeinbefinden ist für gewöhnlich nicht gestört, ebenso ist die Körpertemperatur normal. Im weiteren Verlaufe ändert sich aber der Zustand. Es besteht Mattigkeit und Ermüdung beim Gehen, nach längeren Bewegungen fangen die Tiere an zu schwanken und bleiben mit gespreizten Beinen stehen oder stürzen zusammen. Die Schleimhäute sind sehr blaß und, wenn die Tiere viel Blut verloren haben, ganz weiß. Die Frequenz der Herztätigkeit ist erhöht, der Puls schwach und beschleunigt, die Atemzüge sind auch vermehrt. Andere Erscheinungen sind Glanzlosigkeit des Haarkleides und verminderte Freßlust; oft ist aber die Freßlust nicht gestört. In den Fällen mit Harnzurückhaltung stellen sich mit der Zeit Anschwellungen in verschiedenen Körpergegenden ein.

Sorgfältige Untersuchungen habe ich am Blute der mit dem

Leiden behafteten Tiere gemacht. Das Blut der schwer leidenden Rinder erschien hell, als ob es stark mit Wasser verdünnt wäre. Die Zahl der roten Blutkörperchen war sehr zurückgegangen. Ich habe viele Ausstrichpräparate mit Methylalkohol oder durch trockene Hitze fixiert, mit Ehrlichscher Triazidlösung oder nach Giemsa gefärbt und dabei verschiedene Bilder, je nach der Intensität des Leidens der Tiere, beobachtet. Im Anfang der Erkrankung zeigten die Ausstrichpräparate die Blutbestandteile des normalen Blutes. In schweren Fällen dagegen sah ich außer den normalen Erythrozyten (Normozysten), wenn auch seltener, noch kernhaltige, rote Blutkörperchen; häufiger jedoch habe ich rote Blutkörperchen mit basophilen Granulationen, größere und kleinere Blutkörperchen als die gewöhnlichen kernlosen und endlich Blutplättchen in größerer Menge wie normal beobachtet. Die kernhaltigen Blutkörperchen waren von der Größe der normalen Erythrozyten und hatten eine glatte Oberfläche. Das Protoplasma nahm bei Färbung mit der Triazidlösung einen gelblichroten Ton an. Ihr Kern war klein und die chromatische Substanz desselben nahm die Farbe stark an. Diese roten Blutkörperchen zähle ich zu den polychromatischen Normoblasten. Von diesen entstehen durch Verlust des Kernes wahrscheinlich die roten Blutkörperchen mit den basophilen Granulationen, welche viel häufiger wie Normoblasten zu sehen waren. Diese hatten die Größe der normalen Erythrozyten und zeigten in ihrem Protoplasma Granulationen von der Größe kleinster Tröpfchen. Bei Giemsafärbung nahmen sie blauen Ton an, während das Protoplasma rosarot erschien. In den Ausstrichpräparaten waren, wenn auch selten, größere und kleinere Blutkörperchen (Poikilozyten) zu beobachten. Das Auftreten von Normoblasten und der granulierten Erythrozyten erklärt sich mit der Regeneration der durch den starken Blutverlust verloren gegangenen Blutkörperchen.

Mikroorganismen waren weder in den Blutzellen noch im Blutplasma zu sehen.

Die wichtigsten anatomischen Veränderungen fanden sich in der Harnblase. Bei den in späteren Stadien der Krankheit getöteten oder gestorbenen Tieren findet man sämtliche Organe infolge des Blutverlustes blaß und blutarm. Das Herz und die Blutgefäße enthalten zum Teil Blutgerinnsel, zum Teil blasses, wässeriges Blut. Die Hauptveränderungen in der Harnblase bestehen in dem Anfangsstadium der Krankheit im Auftreten von roten Punkten und Flecken

auf der Schleimhaut, welche durch die erweiterten Blutgefäße und den Austritt von Blut aus denselben bedingt werden. Die Schleimhaut besonders des Blasengrundes erscheint infolgedessen dunkelrot bis braunrot gefleckt. In späteren Stadien der Krankheit findet man die Blase oft infolge Verstopfung der Harnröhre mit blutigem Harn und geronnenem Blute prall gefüllt. Die Oberfläche der Blase ist weißlich-grau, glatt und feucht. Die Schnittfläche läßt die Wandschichten deutlich erkennen. Die Wanddicke beträgt 3—4 cm. Die Innenfläche ist am oberen Teil des Blasenkörpers weißlich-grau, am Grunde rötlich-grau und läßt gefüllte Blutgefäße erkennen; an vielen Stellen ist die Schleimhaut dunkelrot gefärbt. Die Innenfläche zeigt auch ein netzartiges Balkenwerk, welches durch die unter der Schleimhaut gelegene hypertrophische Muskulatur bedingt ist (trabekuläre Hypertrophie).

Auf der Schleimhaut des Blasengrundes waren am häufigsten Geschwülste von verschiedener Form und Größe zu sehen. Manche von diesen hatten papillären, blumenkohlähnlichen, andere polypösen Bau, und ihre Größe schwankte von der einer Erbse bis zu der eines Menschenkopfes. Die polypösen Wucherungen sind immer kleiner, sitzen selten breit auf der Schleimhaut, so daß sie bei Wasseraufguß flottieren, ihre Oberfläche ist glatt, die Konsistenz weich, die Farbe gelb-rötlich.

Viel häufiger aber waren die blumenkohlähnlichen Geschwülste vorhanden. Sie besitzen einen Stiel, einen Grundstock und kleine Zweige, ihre Konsistenz ist härter als die der polypösen und die Farbe graurötlich. Ich habe diese Geschwülste histologisch untersucht. Es zeigte sich, daß sie fibroepitheliale Neubildungen sind. Sie bestehen aus papillär angeordnetem Bindegewebe, welches mit neugebildeten Epithelien überkleidet ist. Das Bindegewebe geht von der Tunica propria der Schleimhaut aus und bildet das Stroma der Papillen, welches ganz dünnwandige, geschlängelte Blutgefäße enthält. Diese bindegewebigen Papillen sind mit verschieden dicken Lagen zylindrischer Epithelzellen bekleidet. Das Epithel füllt aber nicht die Zwischenräume zwischen den Papillen völlig aus, daher ist die Neubildung papillär, zottig. Wo der Epithelüberzug dünn ist, waren die dünnwandigen Blutgefäße geplatzt und das Blut auf die Oberfläche getreten. An vielen Stellen der Epithelialbekleidung waren Kernteilungsfiguren zu sehen, was bezeugte, daß lebhafte Neubildung der Epithelien vor sich gegangen war.

Die polypösen Neubildungen hatten ähnlichen Bau. zeigten jedoch keine Papillen. Das bindegewebige Stroma war infiltriert und enthielt Rundzellen.

An den Schnitten der rötlich-braungefärbten Schleimhaut beobachtete man, daß die Schicht zwischen den Muskelbündeln und dem Epithel reich an neugebildeten Blutgefäßen war, aus denen Blut in das Gewebe und auf die Oberfläche der Schleimhaut ausgetreten war. An diesen Stellen war die Epithelialbekleidung abgestoßen.

In den Fällen, wo sich in der Harnblase große Geschwülste gebildet hatten und durch die Blutgerinnsel Verstopfung der Urethra eingetreten war, waren auch auf der Schleimhaut der Harnröhre, besonders bei den männlichen Tieren blaurötlich gefärbte Stellen bemerkbar. In einem solchen Fall fand ich auch Veränderungen an den Nieren. Es war besonders die linke Niere stark vergrößert. Die Kapsel ließ sich schwer abziehen. Die Oberfläche war uneben und grauweiß gefleckt, die Konsistenz derb. Die Schnittfläche erschien ebenso gefleckt. Den Flecken auf der Oberfläche entsprachen weißgraue Streifen im Parenchym der Niere. Das Nierenbecken war mit schleimig-eiterigem Harn gefüllt. Ebensolchen Harn enthielt auch die Harnblase. Die Harnleiter waren verdickt. Die histologische Untersuchung der veränderten Niere ergab Emigration von Leuko- und Lymphozyten, Infiltration zwischen den Harnkanälchen und Neubildung von Bindegewebe. In den Nierenbecken anderer Tiere fand ich hin und wieder Nierensteine.

Außer diesen Veränderungen beobachtete ich in einem Falle kleine teleangiektatische Herde in der Leber.

Durch die wiederholten Blutungen in der Harnblase, durch die Harnverhaltung und Zufuhr von Bakterien von außen her entsteht oft Blasenkatarrh, an welchen sich aszendierende eiterige Pyelitis und Nephritis anschließt.

Aus dem eiterigen Harne isolierte ich B. coli commune und verschiedene Diplokokken.

Nach der Ursache der Krankheit forschend habe ich Tiere im Anfang der Erkrankung töten lassen und von dem sterilerweise gesammelten Harne Ausstrichpräparate gemacht, sowie Kulturen auf Agar, Gelatine und Serum angelegt. Mit diesem Harne wurden je zwei Meerschweinchen und Kaninchen intraperitoneal geimpft, ebenso wurden je zwei Meerschweinchen, Kaninchen und graue Mäuse subkutan resp. intraperitoneal mit defibriniertem Blute gespritzt. Weder

in den Präparaten noch in den Kulturen ließen sich irgendwelche Mikroorganismen nachweisen, auch blieben alle geimpften Tiere am Leben und zeigten keine Krankheitserscheinungen. Diese Versuche und der Umstand, daß Tiere bei jahrelanger Kohabitation sich gegenseitig nicht anstecken, sprechen gegen die infektiöse Natur dieser Krankheit.

Zum Schluß möchte ich mich dahin zusammenfassen, daß diese Krankheit wahrscheinlich mit dem in gewissen Gegenden Deutschlands, Frankreichs, Belgiens und Italiens vorkommenden Stallrot der Rinder identisch ist, und da sie ausschließlich in Gebirgsgegenden mit steilen Wegen und Weiden vorkommt, zur Ursache Blutstauungen im Gebiet der hinteren Hohlvene haben wird. Diese Meinung wird auch von Hink und Liénaux (zitiert nach Hutyra-Marek) für das in Deutschland beziehungsweise in Belgien vorkommende Blutharnen der Rinder vertreten, nach welchen sich die Ausbildung der Krankheit dadurch erklärt, daß die Harnblase durch den mit voluminösem Futter stärker gefüllten Pansen beim Weiden und Gehen auf steilen Weideplätzen und Wegen zeitweise komprimiert und somit der Abfluß des venösen Blutes aus der Wand der Blase behindert wird. Die so verursachte Zirkulationsstörung ruft an einzelnen Stellen der Harnblase Gefäßerweiterungen hervor, welche zuweilen platzen und Blutungen verursachen. Durch den Druck, welchen die erweiterten Blutgefäße auf das Nachbarbindegewebe ausüben, werden die Bindegewebszellen gereizt und zum Wuchern veranlaßt. Diese Erklärung für die Entstehung der Geschwülste stimmt auch mit der Beobachtung der Tierzüchter überein, nach welcher die Tiere besonders dann erkranken, wenn sie auf steilen Weideplätzen (Kartalen) weiden.

Daß gewisse scharfe Giftpflanzen, wie Nieswurz (Veratrum album) und andere, welche in diesen Gegenden außerordentlich zahlreich verbreitet sind, eine Rolle bei der Entstehung dieser Krankheit spielen können, will ich nicht in Abrede stellen. Diesbezügliche Untersuchungen werden nächstens fortgesetzt.

Druck von L. Schumacher in Berlin N. 24.

Archi

Eberl

Fig. 6

Fig. 7

Uar M

Lichtdruck von A. Frisch, Berlin W 35

Druck

Fig. 9

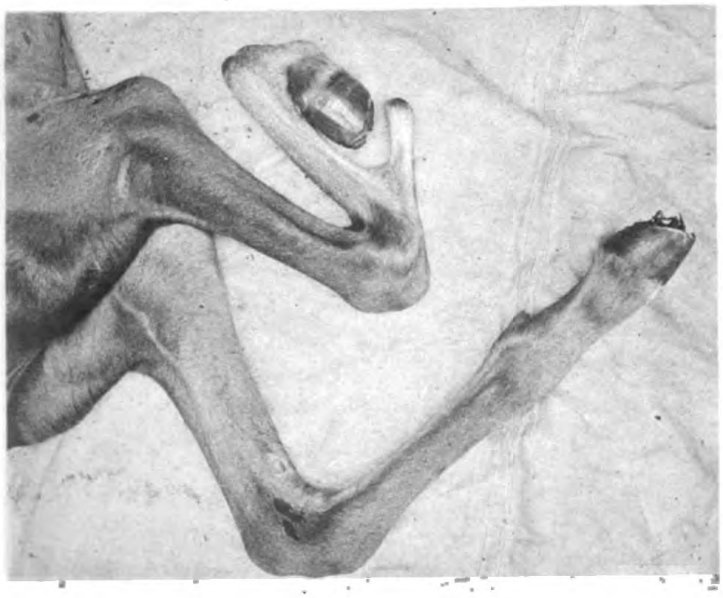

Fig. 8

rlein, Polydaktylie beim Pferde.

Lichtdruck von A. Frisch, Berlin W 35.

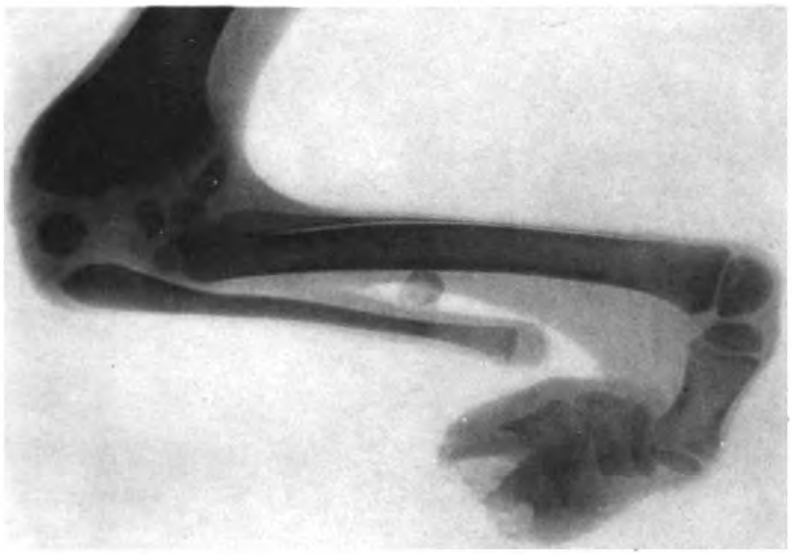

Fig. 9

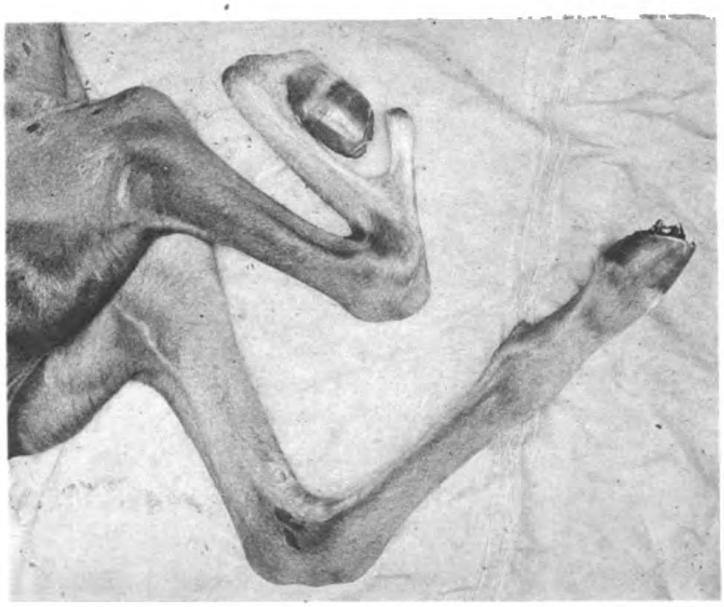

Fig. 8

Eberlein, Polydaktylie beim Pferde.

Lichtdruck von A. Frisch, Berlin W 35.

Fig. 15

Fig. 17

Fig. 16

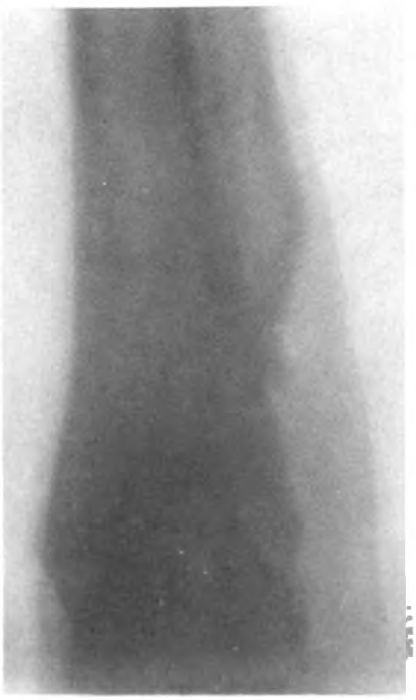

Fig. 18

Eberlein, Polydaktylie beim Pferde.

Lichtdruck von A. Frisch, Berlin W 35.

Über die Verbreitung der
GLOSSINEN
Nyassa See
Glossinen bekundenden Strecken.
Glossina fusca.
Glossina pallidipes.
Glossina morsitans.
Glossina tachinoides.
Glossina palpalis.
Gebiete, in denen Glossinen festgestellt sind, ohne daß deren Art bestimmt worden ist.
Tsetzagebieten, in denen die Lokalisation einer bestimmten oder unbestimmten Glossinenart noch nicht näher bekannt ist.

ans.

ans.

Fig. 1.

Reinkultur der Stäbchen.

Fig. 3.

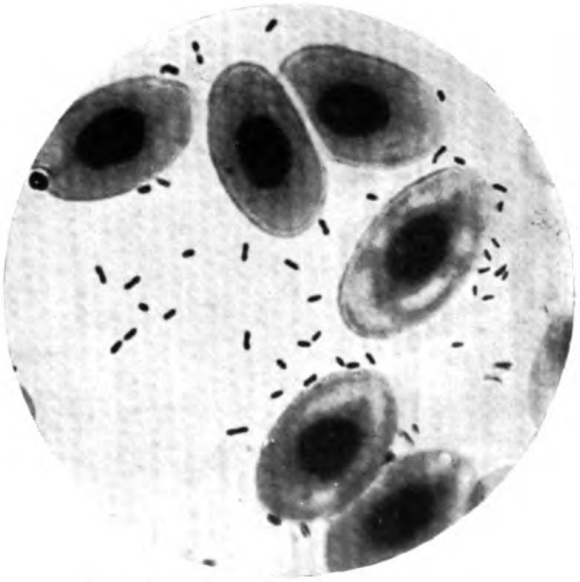

Stäbchen im Herzblute einer Gans.

Bei 1600facher Vergrößerung.

Fig. 2.

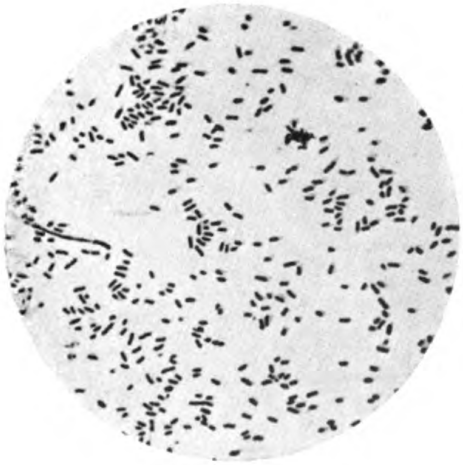

Reinkultur der Stäbchen.

Fig. 4.

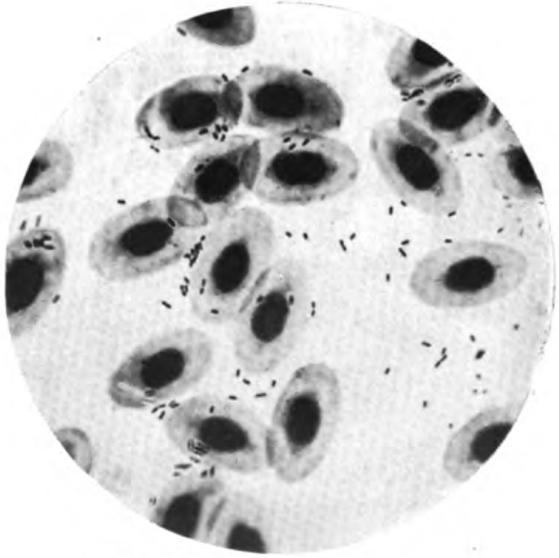

Stäbchen im Herzblute einer Gans.

Bei 1000facher Vergrößerung.

UofM

Fig. 1.

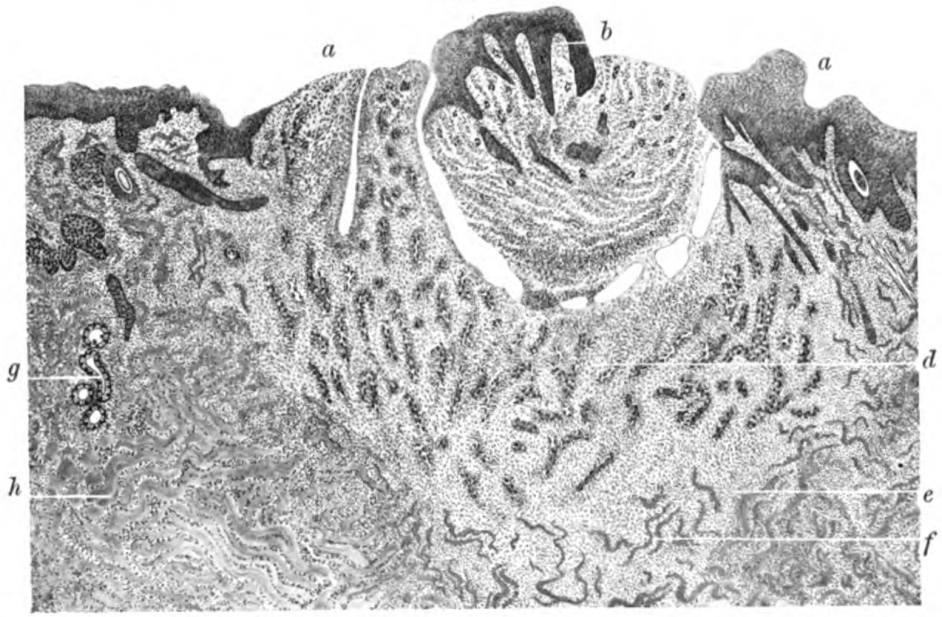

Fig. 2.

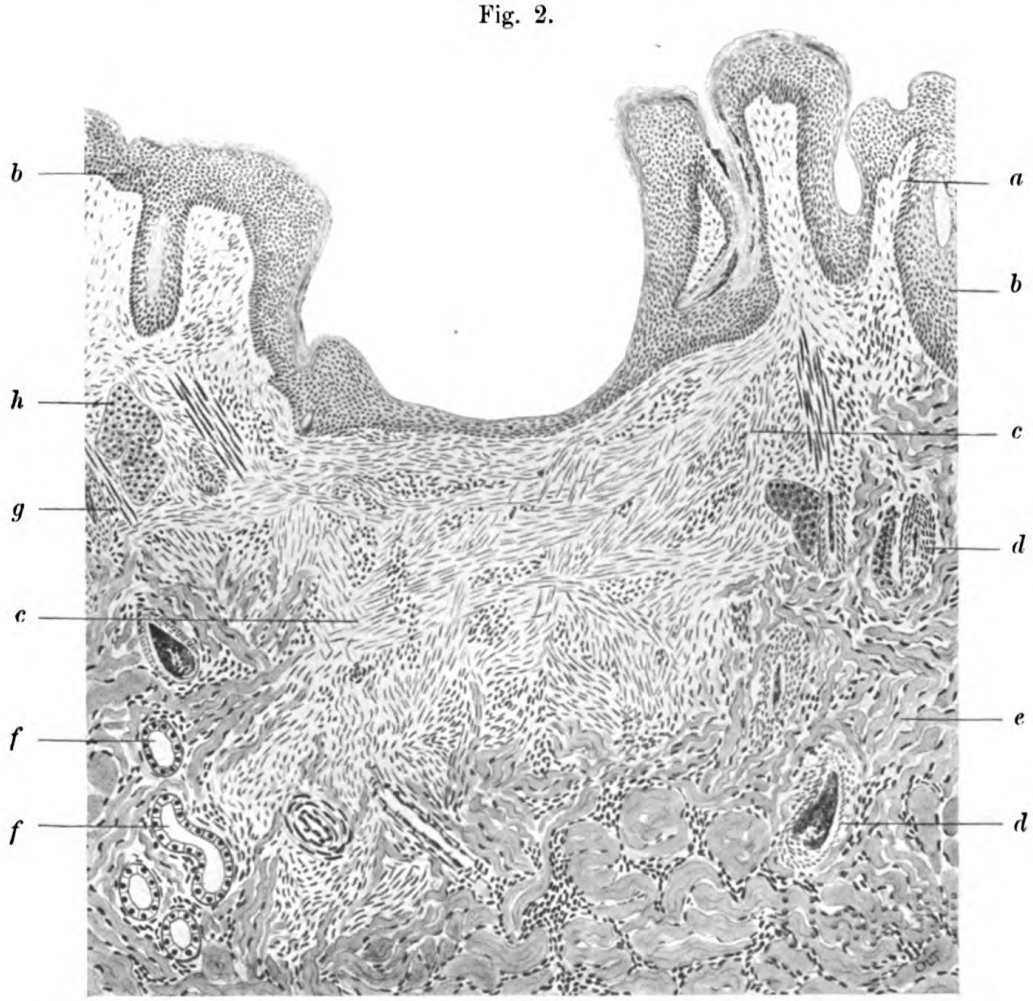

Olt, Strongyliden bei Pferden.

Fig. 3.

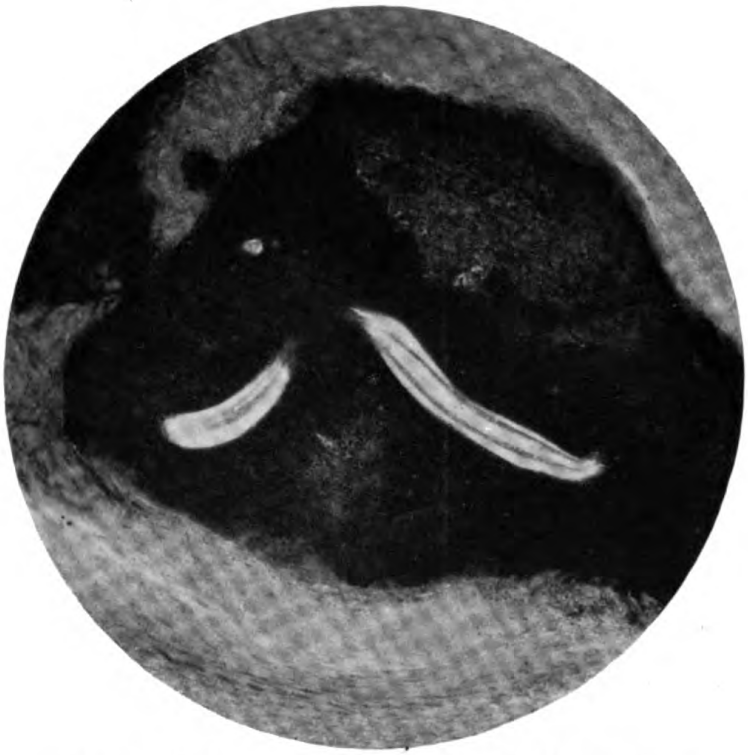

E. Leitz-Wetzlar, Universalkamera. Objektiv 3, Okular 1, Vergr. 60 : 1.

Fig. 4.

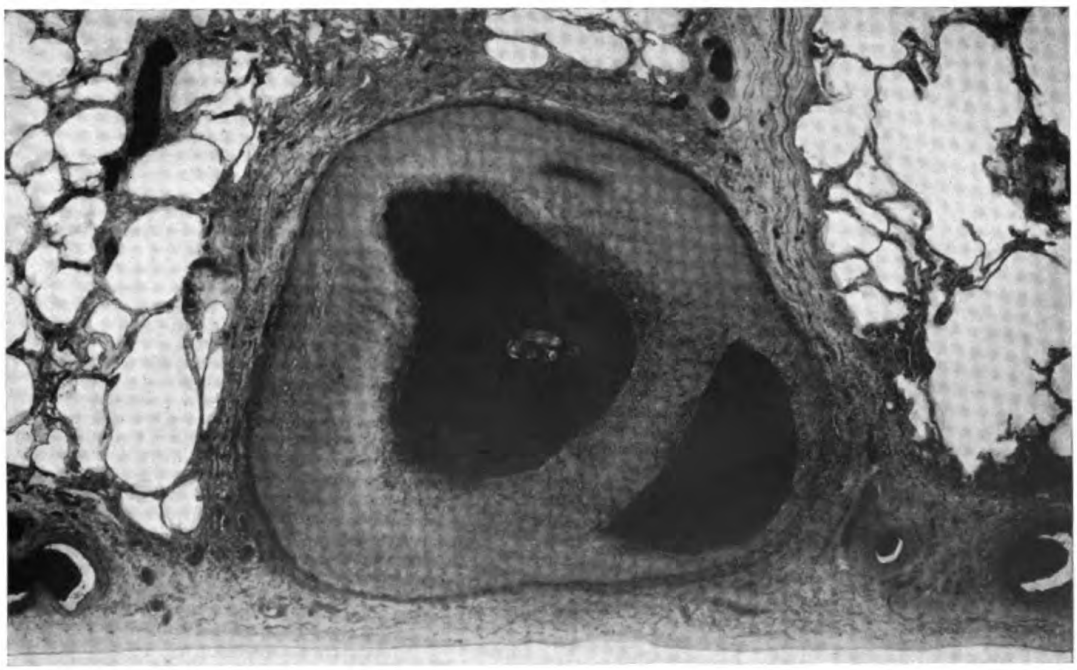

E. Leitz-Wetzlar, Originalkamera. Mikrosummar 24 mm. Balglänge 140 cm.

UofM

Fig. 5.

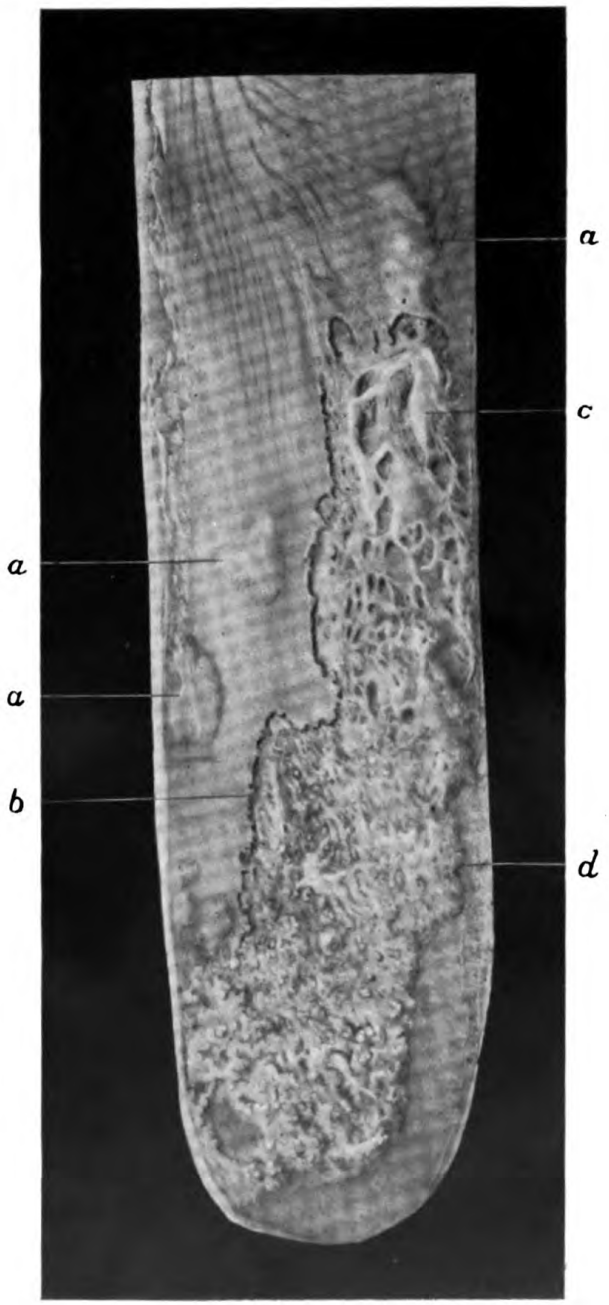

Olt, Strongyliden bei Pferden.

Uorm

Fig. 3.

Fig. 4.

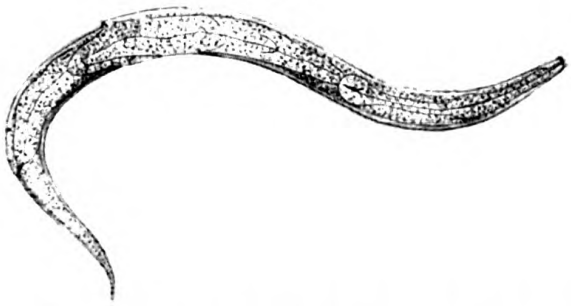

Petit, Pseudo-tuberculose vermineuse du rein chez de cheval.

UofM

INHALT.

Seite

I. **Abderhalden,** Aus dem physiologischen Institute der Kgl. Tierärztlichen Hochschule zu Berlin.
Neue Forschungsrichtungen auf dem Gebiete der Störungen des Zellstoffwechsels 1

II. **Arloing,** Infections tuberculeuses dissimulées et occultes . . . 8

III. **Casper,** Aus dem Veterinär-Institut der Universität Breslau.
Beitrag zur Behandlung der Nabelbrüche bei Pferden . . 19

IV. **Dammann,** Aus dem hygienischen Institut der Tierärztlichen Hochschule zu Hannover.
Das seuchenhafte Verfohlen im Hauptgestüt Beberbeck während des Winters 1907/08 37

V. **Eberlein,** Aus der chirurgischen Klinik der Kgl. Tierärztlichen Hochschule zu Berlin.
Ueber Polydaktylie beim Pferde. (Mit 18 Abbildungen auf Tafel I—V.) 72

VI. **Foth,** Aus dem veterinär-bakteriologischen Institut der Königlichen Regierung zu Schleswig.
Die bakteriologische Diagnose des Milzbrandes und des Rauschbrandes in der veterinär-polizeilichen Praxis 93

VII. **Hieronymi,** Aus dem Veterinär-Institut der Universität Breslau. (Direktor: Prof. Dr. M. Casper.)
Beiträge zur bakteriologischen Sputumuntersuchung bei der Lungentuberkulose des Rindes 108

VIII. **Hobstetter,** Aus dem pathologisch-anatomischen Institute der Tierärztlichen Hochschule zu Berlin. (Leiter: Geh. Reg.-Rat Prof. Dr. Schütz.)
Ueber die chemotaktische Wirkung des Rotzbazillenextraktes 153

IX. **Kaiser,** Aus dem Institut für Tierzucht der Kgl. Tierärztlichen Hochschule zu Hannover.
Forschungsziele und Forschungsergebnisse auf dem Gebiete der Haustierzucht 161

X. **Kitt,** Aus dem pathologisch-anatomischen Institut der Kgl. Tierärztlichen Hochschule in München.
Knochensequestration am Vorarm eines Fohlens. (Mit 3 Textfiguren.) 177

XI. **Kühn,** Aus dem pathologischen Institute der Tierärztlichen Hochschule zu Berlin. (Vorstand: Geh. Reg.-Rat Prof. Dr. Schütz.)
Untersuchungen über die Einwirkung der Kastration auf die Hypophyse bei Pferden 183

XII. **Künnemann,** Aus der Klinik für kleine Haustiere der Kgl. Tierärztlichen Hochschule zu Hannover.
Ueber Hodentumoren beim Hunde. (Mit 7 Abbildungen auf Tafel VI.) 229

XIII. **Lichtenheld,** Beobachtungen über Nagana und Glossinen in Deutsch-Ostafrika. (Hierzu eine Karte über das Vorkommen der Glossinen [Tafel VII].) 272

XIV. **Lignières,** L'Institut National de Bactériologie, Professeur des maladies contagieuses et de bactériologie à la Faculté Vétérinaire de Buenos Aires.
Quelques notes à propos du Streptocoque de Schütz. Considérations générales sur la qualité pathogène et la différenciation des microbes d'un même groupe 283

XV. **Loeffler,** Aus dem hygienischen Institute der Universität Greifswald.
Ueber eine im Jahre 1904 in Klein-Kiesow bei Greifswald beobachtete Gänseseuche. (Hierzu Tafel VIII.) 289

Inhalt.

Seite

XVI. **Ludewig,** Die Bedeutung der Gazefenster für den Luftwechsel in den Ställen 299

XVII. **Mießner** und **Immisch,** Aus der Abteilung für Tierhygiene des Kaiser Wilhelm Instituts für Landwirtschaft zu Bromberg.
Untersuchungen über die ostpreußische Beschälseuche und ihre Beziehungen zur algerischen Dourine. (Mit 6 Abbildungen im Text) 306

XVIII. **Neufeld,** Ueber Tuberkulosepräzipitine 347

XIX. **Olt,** Aus dem veterinär-pathologisch-anatomischen Institut der Universität Gießen.
Ueber die durch Strongyliden bei Pferden verursachten Abweichungen und deren Beziehungen zur Rotzkrankheit. (Mit 5 Abbildungen auf Tafel IX—XI.) 355

XX. **Petit,** Institut d'Anatomie pathologique à l'École nationale vétérinaire d'Alfort.
Pseudo-tuberculose vermineuse du rein chez le cheval. (Avec 4 figures à tables XII et XIII.) 418

XXI. **Pfeiler,** Aus dem pathologischen Institut der Kgl. Tierärztlichen Hochschule zu Berlin.
Die Ausführung der Komplementablenkungsreaktion bei Brustseuche 422

XXII. **Pilwat,** Aus dem pathologischen Institute der Tierärztlichen Hochschule zu Berlin. (Vorstand: Geh. Reg.-Rat Prof. Dr. Schütz.)
Die pathologische Anatomie der Kolik des Pferdes. (Mit 3 Abbildungen im Text.) 436

XXIII. **von Rátz,** Aus dem pathologisch-anatomischen Institut der Kgl. Tierärztlichen Hochschule in Budapest.
Ueber die Struktur der Sarkosporidienschläuche 573

XXIV. **Schern,** Aus dem Kaiserlichen Gesundheitsamte zu Berlin.
Experimentelle Beiträge zur praktischen Verwertbarkeit der Anaphylaxie 590

XXV. **Schubert,** Aus dem pathologischen Institute der Tierärztlichen Hochschule zu Berlin.
Die Tilgung der Rotzkrankheit mit Hilfe der diagnostischen Blutuntersuchung 611

XXVI. **Seibel,** Aus dem pathologischen Institut der Kgl. Tierärztlichen Hochschule zu Berlin.
Beiträge zur Kenntnis der Nephritis des Hundes 629

XXVII. **Sticker,** Aus der Kgl. chirurgischen Universitätsklinik zu Berlin. (Direktor: Geh. Med.-Rat Prof. Dr. Bier.)
Lymphosarkomatose und Tuberkulose beim Hunde . . . 646

XXVIII. **Troester,** Aus dem bakteriologischen Laboratorium der Kgl. Militär-Veterinär-Akademie zu Berlin.
Ultramikroskopie. (Mit 2 Textfiguren.) 657

XXIX. **Uhlenhuth** und **Manteufel,** Aus dem Kaiserlichen Gesundheitsamte zu Berlin.
Ueber den Einfluß von Alkoholgaben bei der Behandlung der Hühnerspirochätose mit Atoxyl 664

XXX. **Angeloff,** Aus der veterinär-bakteriologischen Station in Sofia.
Ueber ein im Rhodopigebirge (Bulgarien) vorkommendes Blutharnen des Rindes (Haematuria vesicalis bovis rodopensis) 670

Einsendungen für das Archiv werden an Herrn Geh. Reg.-Rat Prof. Dr. **Schütz** oder an Herrn Prof. Dr. **Eberlein** in Berlin (NW. Luisen-Straße 56) direkt oder durch die Verlagsbuchhandlung erbeten.

Druck von L. Schumacher in Berlin N. 24.